This is a digital copy of a book that was preserved for generations on library shelves before it was carefully scanned by Google as part of a project to make the world's books discoverable online.

It has survived long enough for the copyright to expire and the book to enter the public domain. A public domain book is one that was never subject to copyright or whose legal copyright term has expired. Whether a book is in the public domain may vary country to country. Public domain books are our gateways to the past, representing a wealth of history, culture and knowledge that's often difficult to discover.

Marks, notations and other marginalia present in the original volume will appear in this file - a reminder of this book's long journey from the publisher to a library and finally to you.

Usage guidelines

Google is proud to partner with libraries to digitize public domain materials and make them widely accessible. Public domain books belong to the public and we are merely their custodians. Nevertheless, this work is expensive, so in order to keep providing this resource, we have taken steps to prevent abuse by commercial parties, including placing technical restrictions on automated querying.

We also ask that you:

+ *Make non-commercial use of the files* We designed Google Book Search for use by individuals, and we request that you use these files for personal, non-commercial purposes.

+ *Refrain from automated querying* Do not send automated queries of any sort to Google's system: If you are conducting research on machine translation, optical character recognition or other areas where access to a large amount of text is helpful, please contact us. We encourage the use of public domain materials for these purposes and may be able to help.

+ *Maintain attribution* The Google "watermark" you see on each file is essential for informing people about this project and helping them find additional materials through Google Book Search. Please do not remove it.

+ *Keep it legal* Whatever your use, remember that you are responsible for ensuring that what you are doing is legal. Do not assume that just because we believe a book is in the public domain for users in the United States, that the work is also in the public domain for users in other countries. Whether a book is still in copyright varies from country to country, and we can't offer guidance on whether any specific use of any specific book is allowed. Please do not assume that a book's appearance in Google Book Search means it can be used in any manner anywhere in the world. Copyright infringement liability can be quite severe.

About Google Book Search

Google's mission is to organize the world's information and to make it universally accessible and useful. Google Book Search helps readers discover the world's books while helping authors and publishers reach new audiences. You can search through the full text of this book on the web at `http://books.google.com/`

Über dieses Buch

Dies ist ein digitales Exemplar eines Buches, das seit Generationen in den Regalen der Bibliotheken aufbewahrt wurde, bevor es von Google im Rahmen eines Projekts, mit dem die Bücher dieser Welt online verfügbar gemacht werden sollen, sorgfältig gescannt wurde.

Das Buch hat das Urheberrecht überdauert und kann nun öffentlich zugänglich gemacht werden. Ein öffentlich zugängliches Buch ist ein Buch, das niemals Urheberrechten unterlag oder bei dem die Schutzfrist des Urheberrechts abgelaufen ist. Ob ein Buch öffentlich zugänglich ist, kann von Land zu Land unterschiedlich sein. Öffentlich zugängliche Bücher sind unser Tor zur Vergangenheit und stellen ein geschichtliches, kulturelles und wissenschaftliches Vermögen dar, das häufig nur schwierig zu entdecken ist.

Gebrauchsspuren, Anmerkungen und andere Randbemerkungen, die im Originalband enthalten sind, finden sich auch in dieser Datei – eine Erinnerung an die lange Reise, die das Buch vom Verleger zu einer Bibliothek und weiter zu Ihnen hinter sich gebracht hat.

Nutzungsrichtlinien

Google ist stolz, mit Bibliotheken in partnerschaftlicher Zusammenarbeit öffentlich zugängliches Material zu digitalisieren und einer breiten Masse zugänglich zu machen. Öffentlich zugängliche Bücher gehören der Öffentlichkeit, und wir sind nur ihre Hüter. Nichtsdestotrotz ist diese Arbeit kostspielig. Um diese Ressource weiterhin zur Verfügung stellen zu können, haben wir Schritte unternommen, um den Missbrauch durch kommerzielle Parteien zu verhindern. Dazu gehören technische Einschränkungen für automatisierte Abfragen.

Wir bitten Sie um Einhaltung folgender Richtlinien:

+ *Nutzung der Dateien zu nichtkommerziellen Zwecken* Wir haben Google Buchsuche für Endanwender konzipiert und möchten, dass Sie diese Dateien nur für persönliche, nichtkommerzielle Zwecke verwenden.

+ *Keine automatisierten Abfragen* Senden Sie keine automatisierten Abfragen irgendwelcher Art an das Google-System. Wenn Sie Recherchen über maschinelle Übersetzung, optische Zeichenerkennung oder andere Bereiche durchführen, in denen der Zugang zu Text in großen Mengen nützlich ist, wenden Sie sich bitte an uns. Wir fördern die Nutzung des öffentlich zugänglichen Materials für diese Zwecke und können Ihnen unter Umständen helfen.

+ *Beibehaltung von Google-Markenelementen* Das "Wasserzeichen" von Google, das Sie in jeder Datei finden, ist wichtig zur Information über dieses Projekt und hilft den Anwendern weiteres Material über Google Buchsuche zu finden. Bitte entfernen Sie das Wasserzeichen nicht.

+ *Bewegen Sie sich innerhalb der Legalität* Unabhängig von Ihrem Verwendungszweck müssen Sie sich Ihrer Verantwortung bewusst sein, sicherzustellen, dass Ihre Nutzung legal ist. Gehen Sie nicht davon aus, dass ein Buch, das nach unserem Dafürhalten für Nutzer in den USA öffentlich zugänglich ist, auch für Nutzer in anderen Ländern öffentlich zugänglich ist. Ob ein Buch noch dem Urheberrecht unterliegt, ist von Land zu Land verschieden. Wir können keine Beratung leisten, ob eine bestimmte Nutzung eines bestimmten Buches gesetzlich zulässig ist. Gehen Sie nicht davon aus, dass das Erscheinen eines Buchs in Google Buchsuche bedeutet, dass es in jeder Form und überall auf der Welt verwendet werden kann. Eine Urheberrechtsverletzung kann schwerwiegende Folgen haben.

Über Google Buchsuche

Das Ziel von Google besteht darin, die weltweiten Informationen zu organisieren und allgemein nutzbar und zugänglich zu machen. Google Buchsuche hilft Lesern dabei, die Bücher dieser Welt zu entdecken, und unterstützt Autoren und Verleger dabei, neue Zielgruppen zu erreichen. Den gesamten Buchtext können Sie im Internet unter `http://books.google.com` durchsuchen.



No. .....

BOSTON
MEDICAL LIBRARY
ASSOCIATION,
19 BOYLSTON PLACE.

BEITRÄGE

ZUR

KLINISCHEN CHIRURGIE

MITTEILUNGEN AUS DEN KLINIKEN

ZU

TÜBINGEN HEIDELBERG FREIBURG ZÜRICH
BASEL BONN

Herausgegeben von

Dr **P. Bruns** — Professor in Tübingen
Dr **V. Czerny** — Professor in Heidelberg
Dr **P. Kraske** — Professor in Freiburg
Dr **R. U. Kroenlein** — Professor in Zürich
Dr **A. Socin** — Professor in Basel
Dr **F. Trendelenburg** — Professor in Bonn

BOSTON MEDICAL LIBRARY ASS'N.
Redigiert von
Dr JAN 29 1895

ZWÖLFTER BAND

MIT ABBILDUNGEN IM TEXT UND 13 TAFELN

TÜBINGEN 1894
VERLAG DER H. LAUPP'SCHEN BUCHHANDLUNG

CATALOGUED,
J. F. B.
JAN 19 1895

Inhalt des zwölften Bandes.

ERSTES HEFT

ausgegeben im Juli 1894.

Seite

Aus der Heidelberger chirurgischen Klinik.

I. Beiträge zur Pathologie und Chirurgie des Gehirnes. Von Dr. Bernh. von Beck, Privatdocent und Assistenzarzt der chirurg. Universitätsklinik 1

Aus der Züricher chirurgischen Klinik.

II. Ueber die Entfernung von Fremdkörpern aus der Speiseröhre, insbesondere durch die Oesophagotomia externa. Von Dr. A. Egloff (Hierzu Tafel I. II.) 143

Aus der Heidelberger chirurgischen Klinik.

III. Zur Phosphornekrose. Von Dr. H. Jost. (Hierzu Tafel III.) . 181

Aus der Tübinger chirurgischen Klinik.

IV. Ueber die Ausgänge der tuberkulösen Coxitis bei konservativer Behandlung. Von Prof. Dr. P. Bruns 235

Aus der Tübinger chirurgischen Klinik.

V. Coxa vara. Eine typische Form der Schenkelhalsverbiegung. Von Dr. F. Hofmeister, Privatdocent und Assistenzarzt der Klinik. (Hierzu Tafel IV—VI.) 245

Aus der Tübinger chirurgischen Klinik.

VI. Extensionsapparat zur Anlegung von Gypsverbänden an den unteren Extremitäten und dem Becken. Von Prof. Dr. P. Bruns 318

Seite

ZWEITES HEFT

ausgegeben im September 1894.

Aus der Tübinger chirurgischen Klinik.

VII. Zur Kropfbehandlung mit parenchymatösen Einspritzungen. Von Prof. Dr. C. Garrè, erstem Assistenzarzt der Klinik 321

Aus der Tübinger chirurgischen Klinik.

VIII. Ueber das Enchondrom des Hodens. Von Dr. H. Mohr . . . 333

Aus der Bonner chirurgischen Klinik.

IX. Untersuchungen über die Wanscher'sche Narkotisierungs-Maske. Von Dr. H. Dreeser, Privatdocent und Assistent des pharmakolog. Instituts zu Bonn 353

Aus der Tübinger chirurgischen Klinik.

X. Ueber multilokuläre Kiemengangcysten. Von Dr. K. Zöppritz. (Hierzu Tafel VII—VIII) 366

Aus der Bonner chirurgischen Klinik.

XI. Versuche über Knochenplombierung bei höhlenförmigen Defekten des Knochens. Von Dr. Stachow 389

Aus der Bonner chirurgischen Klinik.

XII. Zur Behandlung der queren Kniescheibenbrüche durch die Knochennaht. Von Dr. P. Hackenbruch, Spezialarzt für Chirurgie zu Wiesbaden, ehemaligem Assistenzarzt an der Bonner chirurg. Klinik 409

Aus der Heidelberger chirurgischen Klinik.

XIII. Beiträge zur Pathologie und Chirurgie der Gallenblasengeschwülste. Von Dr. A. Heddaeus 439

Aus der Tübinger chirurgischen Klinik.

XIV. Ueber Lupus-Carcinom. Von Dr. P. Steinhauser. (Hierzu Tafel IX) 501

Aus der Züricher chirurgischen Klinik.

XV. Experimentelle und klinische Studien über den Kopftetanus. Von Dr. Conrad Brunner, Privatdocent für Chirurgie. (Fortsetzung) 523

Aus der Bonner chirurgischen Klinik.

XVI. Ueber verkalkte Endotheliome im Unterhautbindegewebe. Von Dr. Georg Perthes, Assistenzarzt der Klinik. (Hierzu Tafel X—XIII) 589

Seite

DRITTES HEFT

ausgegeben im November 1894.

Aus der Züricher chirurgischen Klinik.

XVII Ueber die Endresultate von 172 operierten Fällen maligner Tumoren der weiblichen Mamma. Von Dr. Fr. Horner . . . 619

Aus der Züricher chirurgischen Klinik.

XVIII. Ueber die operative Behandlung der Basedow'schen Krankheit durch Strumektomie. Von Dr. O. Briner 704

Aus der Züricher chirurgischen Klinik.

XIX. Experimentelle und klinische Studien über den Kopftetanus. Von Dr. Conrad Brunner, Privatdocent für Chirurgie (Schluss) 751

Aus der Freiburger chirurgischen Klinik.

XX. Tendovaginitis suppurativa gonorrhoica. Von Dr. E. Jakobi, Privatdocent für Dermatologie und Dr. E. Goldmann, Privatdocent für Chirurgie 827

Aus der Freiburger chirurgischen Klinik.

XXI. Beitrag zu der Lehre von der Hypospadie. Von Dr. E. E. Goldmann, Privatdocent 839

Aus der Tübinger chirurgischen Klinik.

XXII. Ueber die Kropfbehandlung mit Schilddrüsenfütterung. Von Prof. Dr. P. Bruns 847

BEITRÄGE

ZUR

KLINISCHEN CHIRURGIE

MITTEILUNGEN AUS DEN KLINIKEN

ZU

BASEL BONN FREIBURG HEIDELBERG
TÜBINGEN ZÜRICH

Herausgegeben von

Dr **P. Bruns** — Professor in Tübingen
Dr **V. Czerny** — Professor in Heidelberg
Dr **P. Kraske** — Professor in Freiburg
Dr **R. U. Kroenlein** — Professor in Zürich
Dr **A. Socin** — Professor in Basel
Dr **F. Trendelenburg** — Professor in Bonn

Redigiert von

Dr **P. Bruns**

ZWÖLFTER BAND

Erstes Heft

MIT ABBILDUNGEN IM TEXT UND 6 TAFELN IN STEIN- UND LICHTDRUCK

TÜBINGEN 1894

VERLAG DER H. LAUPP'SCHEN BUCHHANDLUNG

Gehirnabscess.

„Wo Eiter, da Einstich" ist ein alter chirurgischer Grundsatz, die Lösung der Aufgabe, diesem schädigenden Medium Abfluss zu schaffen, die benachbarten Gewebe von seiner zerstörenden Wirkung zu befreien, die Fernwirkung auf den übrigen Körper zu beseitigen. Um diesem Grundsatze getreu zu sein, muss man jeweils den genauen Sitz des Eiters kennen, was um so schwieriger ist, je tiefer und verborgener der Abscess im Körpergewebe liegt.

Wie man es aber gelernt hat mit Hilfe der verfeinerten Untersuchungsmethoden, mit dem genaueren Analysieren der Krankheitssymptome, einen Lungenabscess, einen tiefen Leberabscess diagnostisch festzustellen, mittelst der Thoracotomie oder Laparotomie operativ in Angriff zu nehmen und zu entleeren, so hat man es jetzt auch erreicht den Gehirnabscess zu erkennen, ihn durch die Trepanation einer Onkotomia cerebri zugängig zu machen.

Die Eiterungen im Gehirn, sind, ebenso wie an anderen Punkten des Körpers, entweder bedingt durch eine primäre Infektion, oder sie sind sekundär entstanden, einmal durch Fortleitung eines Eiterungsprozesses aus der Nachbarschaft, oder auch aus der Ferne als Metastasen.

Die Abscesse treten auf als akute und chronische. Ihrer Entstehung nach unterscheiden wir die traumatischen und nicht traumatischen. Ihrer Lage nach findet man sie oberflächlich als Rindenabscesse, tief gelegen als Markabscesse. Die oberflächlichen Hirneiterherde sind grösstenteils traumatischen Ursprungs und meist akuter Natur. Durch eine Gewalteinwirkung auf den Schädel entsteht oft neben dem komplicierten Splitterbruch oder einer Fissurbildung oder einer isolierten Fraktur der Glastafel noch eine Zerreissung der Hirnhäute und eine Kontusionswunde der Gehirnmasse meist im Gebiet der Rinde.

Diese Gehirnwunde kann gleichzeitig mit der Kopfwunde inficiert werden oder die Infektion betrifft anfangs nur die äussere Wundfläche und schreitet sekundär auf die lädierte Gehirnstelle über. In dem in seiner Ernährung des Gewebes tief gestörten Kontusionsherd beginnt so die eitrige Einschmelzung, greift dann über auf die benachbarten durch entzündliches Oedem veränderten Hirnpartien und bewirkt so in kurzem einen flächenhaften muldenförmigen Eiterherd in der grauen Rindensubstanz. Voraus oder gleichzeitig geht mit diesem einher fast stets eine Leptomeningitis

purulenta und sie ist es, welche zuerst in Erscheinung tritt und in der ersten Krankheitswoche das klinische Bild beherrscht. In vielen Fällen verbreitet sie sich diffus über die Konvexität des Gehirnes und führt rapid zum letalen Ende.

Nur selten kommen in diesem Stadium Patienten dem Chirurgen zu Gesicht, noch seltener zur operativen Behandlung. Dass aber eine operative Hilfe dabei eine Heilung noch erzielen kann, beweist unser Fall.

1. Kopfweichteilswunde, isolierter Glastafelbruch des linken Parietalbeines, Rindenverletzung des Gehirnes, Leptomeningitis acuta, Trepanation, Heilung.

Friederich Braun, 21jähriger Landwirt von Helmstadt. Familie gesund; Patient selbst machte als Kind Diphtheritis und später Pneumonie durch und lag später während seiner militärischen Dienstzeit 7 Wochen im Lazaret wegen Scharlach und Pneumonie. Seither vollständiges Wohlbefinden. Am 4. XII. 1892 erhielt Patient abends zwischen 11 und 12 Uhr in einer Wirtschaft in Zusenhausen in angezechtem Zustand anlässlich eines Streithandels einen mächtigen Hieb auf den Kopf mittelst einem schweren Holzprügel und trug eine stark blutende Wunde davon. Er wurde nicht bewustlos, erbrach nicht und konnte von seinen Genossen auf einem Wagen nach Epfenbach in ärztliche Behandlung gebracht werden. Der Arzt (Dr. Kirsch, Epfenbach) sah den Patienten morgens 3 Uhr unruhig sich geberdend und vollständig den Eindruck eines Betrunkenen machend. Die Anlegung eines Verbandes gelang nur nach langer Mühe, eine andere Behandlung konnte gar nicht vorgenommen werden. Die Blutung, welche eine beträchtliche gewesen war, stand sofort und eine vorübergehende Bewustlosigkeit und eine Steifheit der Glieder dauerte nur einige Minuten. Bald nach dem Weggang des Arztes riss sich der Patient den Verband wieder ab und eine neue Blutung trat ein. Um 8 Uhr morgens nahm dann der Arzt eine gründliche Reinigung der Kopfwunde vor, rasierte ihre Umgebung, desinficierte die Wunde und legte vier Nähte an. Mittags 1 Uhr wurde Patient in seine Wohnung nach Helmstadt verbracht. Im Laufe des Vormittags am 5. XII. 92 wurden bereits Konvulsionen in den Extremitäten beobachtet, dieselben steigerten sich allmählig und abends trat Bewusstlosigkeit hinzu. Ein zweiter am 6. XII. 1892 zugezogener Arzt (Dr. Henrici, Neckarbischofsheim), entfernte die Nähte, da die Umgebung der Wunde auf dem linken Scheitelbein in Handtellergrösse eine teigige Schwellung aufwies. Zu dieser Zeit bestanden fast andauernde klonische Zuckungen in beiderseitigen Extremitäten und im Gesicht, rechts etwas stärker als links. Das Bewusstsein war stark getrübt. Patient reagierte kaum. Kein Erbrechen, Puls 70, Temperatur wurde nicht gemessen. Urin musste mit dem Ka-

theter entleert werden. An die chirurgische Klinik Heidelberg war um spezialärztliche Hilfe telegraphiert worden. Herr Dr. Jordan und ich fanden den Patienten am 6. XII. 92 abends 5 Uhr in folgender Verfassung:

Status praesens. Aeusserst kräftig gebauter Mann von athletischer Muskulatur und gutem Ernährungszustand. Keine Zeichen einer konstitutionellen Erkrankung. Gesicht stark gerötet, Lippen, Conjunctivae blass. Puls 78, regelmässig, gespannt. Körpertemperatur 38,2°. Patient liegt mit geschlossenen Augen da, antwortet auf Fragen nicht, reagiert nur wenig, stöhnt ab und zu. An den Extremitäten und im Gesicht bestehen fast andauernde klonische Zuckungen, welche augenblicklich im rechten Facialis und rechten Arm am stärksten hervortreten. Patient hebt zeitweise die Arme, zieht die Beine an den Leib, eine Lähmung ist nirgends vorhanden. Patellarreflex lebhaft, Cremasterreflex auslösbar. Sensibilitätsprüfung nicht vollführbar. Pupillen gleich weit reagieren auf Lichteinfall. Leib etwas eingezogen, tympanitisch. Der mit dem Katheter entleerte Urin ist klar.

In der linken Hälfte des Schädeldaches über dem hinteren Abschnitt des linken Scheitelbeines findet sich eine schräg von rechts vorn nach links unten hinten verlaufende 6 cm lange Wunde mit zerquetschten Rändern, welche wenig klaffen. Die Wunde beginnt 2 cm links von der Sagittallinie und endet 14 cm oberhalb dem Meatus auditor externus. Ihre Umgebung ist geschwollen und druckempfindlich. Das Periost ist intakt.

Klinische Diagnose: Weichteilquetschwunde der linken Scheitelgegend mit erhöhtem Hirndruck, Bewusstlosigkeit, Konvulsionen, rechts etwas stärker als links, legen es nahe, dass es sich um eine Absprengung eines Stückes der Lamina vitrea mit Anspiessung des Hirnes und meningitischer diffuser Reizung handeln kann. Gegen eine Blutung aus der Arteria meningea media, der Bildung eines starken extraduralen Hämatoms, spricht die Länge des „freien Intervalles" die Zeit zwischen der Entstehung der Verletzung und dem Eintritt der Hirndrucksymptome. Da dringende Indikation nach dieser Diagnose zur Trepanation vorlag, die Trepanationsinstrumente alle mitgebracht waren, so konnte sofort in der Bauernstube die Operation vorgenommen werden.

Operation 6. XII. 92 abends halb 6 Uhr (Dr. Jordan): Morphium-Chloroformnarkose. Abrasieren der Haare in weitem Umkreis, Desinfektion mit Spiritus und 1‰ Sublimatlösung. Die Wunde wurde an beiden Enden erweitert und von ihrem unteren Pole aus ein halbkreisförmiger Lappen nach vorne umschnitten, der seine Basis mit einer Breite von 6½ cm an der Sagittalnaht hatte. Schichtweises Präparieren behufs Klarlegung etwaiger Veränderungen. Nach Ablösen des Weichteillappens zeigt sich das Periost intakt, dasselbe wird entsprechend der Haut umschnitten und bis zur Basis des Lappens zurückgeschoben. Knochenoberfläche ohne jede Veränderung. Es wurde nun die Tabula externa mit dem

Meissel in der Ausdehnung der Wunde abgestemmt und in der Diploe der Handtrepan angesetzt und eine Knochenscheibe ausgehoben. Unter derselben auf der Dura mater befand sich ein Splitter der Tabula vitrea, der mit der Pinzette leicht extrahiert werden konnte, eine Länge von 1,25 cm, eine Breite von 0,75 cm und eine Dicke von 2 mm besass, spitz und gezackt war. Von der Trepanlücke aus wurde mittelst der Knochenzange die Oeffnung erweitert bis zu der Grenze der Splitterung der Tabula vitrea, sodass ein thalergrosser Defekt entstand.

Die sichtbare, nicht pulsierende Dura mater zeigte entsprechend der Stelle des Splitters einen Längsriss von 1 cm Ausdehnung. Nach Erweiterung derselben mit der Schere entleerte sich eine beträchtliche Menge trüben serofibrinösen Exsudates, und es wölbte sich jetzt pulsierend die Hirnoberfläche vor, deren weiche Häute getrübt und geschwollen erschienen durch entzündliches Oedem. Bei genauerer Inspektion konstatierte man weiterhin eine unregelmässige Oeffnung im Gehirn. Ein querer Schnitt in die Dura nach rechts legte die etwa erbsengrosse von zertrümmerter Hirnsubstanz eingenommene Wunde frei, welche, wie die behufs Feststellung etwaiger Splitter in der Tiefe vorgenommene Sondierung ergab über 2 cm in die Hirnsubstanz hinein führte. Der Kanal wurde vorsichtig verkleinert, mit Jodoformgaze locker tamponiert, was ebenso mit der Trepanationslücke geschah. Zurückklappen des Periostweichteillappens und Vereinigung der Wundränder mit Seidenfäden nach Anfrischung der zerquetschten Randpartien der primären Wunde. Offenlassen einer weiten Oeffnung zur Herausleitung des Tamponendes. Trockener aseptischer Verband. Der Schädel zeigte eine ganz aussergewöhnliche Dicke von sicherlich 1 cm.

Verlauf: Am Abend nach der Operation wurde zunächst das Sensorium freier, Patient fing an vernünftig zu werden. Nach einer Stunde aber begannen leichte Hallucinationen (Jagdgehen). Puls abends 76, Temperatur 37,1°. Die Zuckungen bestanden fort, besonders stark im linken Arm und Bein. In der Nacht waren die Krämpfe manchmal so intensiv, dass die Bettstelle erschüttert wurde. Ziemlich starker Schweissausbruch. Gegen Morgen einmal Erbrechen und öfters Singultus.

7. XII. 92 Vormittags Temperatur 38, Puls 80, regelmässig, die Zuckungen bestehen noch fort. — 8. XII. 92. Die Zuckungen haben seit heute früh völlig aufgehört, Patient ist bei Bewusstsein, gibt klare Antwort. Eine Erinnerung an die Vorgänge der letzten Tage ist nicht vorhanden. Temperatur mittags 38,5, Puls 78. Stuhl noch nicht erfolgt, reichliche Aufnahme flüssiger Nahrung.

Erster Verbandwechsel, Verband etwas blutig und serös durchtränkt. Jodoformtampon wird zur Hälfte vorgezogen und daneben ein Drain eingelegt. Entfernung dreier Nähte, Wundlinie reaktionslos. — 9. XII. 92. Besserung nimmt zu, keine Zuckungen, Bewusstsein intakt, Temp. 37,8, Puls 72. Urin wird wieder spontan gelassen. Am rechten Arm und Bein

besteht eine Herabsetzung der Sensibilität und motorische Schwäche. — 11. XII. 92. Kein Fieber, Wohlbefinden, Schlaf gut, zeitweise etwas Kopfschmerzen. Auf Ricinusöl reichlich Stuhl. — 19. XII. 92. Die Parese des rechten Armes viel besser, die Sensibilitätsstörung, verlangsamte Leitung, verminderte Schmerzempfindung und Lokalisationsvermögen dagegen noch unverändert. Die Parese am Bein fast ganz zurückgegangen, die Sensibilität dort wieder normal. Kein Fieber, Kopfschmerz geschwunden, Verband trocken.

16. XII. 92. Wunde reizlos, das Drain zur Hälfte zur Wunde herausgedrängt wird entfernt, an seiner Stelle etwas Jodoformgaze eingeschoben. Temperatur 37,6. Denken, Sprechen geht glatt vor sich. — 1. I. 93. Die Wunde bis auf eine 10pfenniggrosse Granulationsfläche an der Drainstelle vernarbt. Sensibilität im rechten Arm bedeutend gebessert. Allgemeinbefinden sehr gut. — 10. I. 93. Wunde vollständig geschlossen, vorsichtiges Aufstehen. In der Anfangszeit des Aufstehens bestand noch Schwindel und Unsicherheitsgefühl, Nebel vor den Augen besonders beim Versuch zu lesen. Lichtempfindlichkeit und subjektives Gefühl von Abnahme der Sehschärfe. Zum Schutze der Trepanationslücke Kompresse mit Pelotte.

Im Monat Februar stellte sich Patient in Heidelberg vor, er konnte gut gehen, seine rechte Hand aber war ziemlich schwach, über seine Augen hatte er zu klagen. Die Augenuntersuchung ergab: R. 0,5 D, S. $^6/_{12}$, L. 1,5 D., S. $^6/_9$. Koncentriert eingeengtes Gesichtsfeld, Störung des Farbensinns, Unsicherheit im Erkennen von Rot und Grün. Pupillengrenzen etwas verkleinert, Venen erweitert, also Affektion der Nerv. optic. wahrscheinlich. Am 8. Mai 93 trat Pat. in die hiesige chirurgische Klinik ein zur Deckung des Trepanationsdefektes durch Osteoplastik.

Der damals aufgenommene Status lautet: Der blühend aussehende kräftige Mann zeigt auf der linken Kopfseite über dem hinteren oberen Abschnitt des Parietalbeines eine muldenförmige mit Kopfhaut ausgekleidete thalergrosse Vertiefung, welche deutlich Pulsation der sie bedeckenden Haut aufweist und unter ihr einen kreisrunden Knochendefekt besitzt. Beim Bücken und Husten wird die Vertiefung ausgeglichen und schliesslich die Kopfhaut dieser Stelle etwas vorgewölbt, wobei Patient leichtes Schwindelgefühl empfindet. Ein direkter Druck auf die Stelle verursacht keine Schmerzen, keine Konvulsionen. An der Peripherie dieser Mulde zieht die Narbe eines nach hinten konvexen Bogenschnittes, dessen Schenkel nach vorn bis gegen die Sagittalnaht verlaufen, und eine Entfernung ihrer Endpunkte voneinander von 4 cm besitzen.

Das Beklopfen des Schädels ist nirgends schmerzhaft. Schnittnarbe auf der Unterfläche nicht verwachsen. Die Augen zeigen normale Motilität, gleichweite Pupillen, prompte Pupillenreaktion. Geringgradige Lichtscheu. Die ophthalmoskopische Untersuchung ergibt gegen Februar erhebliche Besserung. Es besteht nur noch leichte Trübung der Papillen-

grenzen, während die früheren Reste der Papilloretinitis geschwunden sind. Arterien noch etwas eng, Venen der Retina etwas weiter als normal, etwas Herabsetzung der Sehschärfe, doppelseitige geringgradige Myopie. Facialisgebiet rechts wie links normal. Innere Organe vollständig gesund. Rechte obere Extremität im Bereiche der Hand und Finger in der Motilität gestört, Flexion der Hand etwas beschränkt, Flexion des 2. und 3. Fingers unvollkommen, ebenso die Funktion der kleinen Handmuskeln, nur der Daumen ist frei, Handdruck rechts viel weniger kräftig als links mit dem Dynamometer geprüft. R. 70 Kilo, l. 160 Kilo. Elektrische und mechanische Erregbarkeit der betreffenden Muskeln nicht herabgesetzt. Von Seiten der Ober- und Vorderarm-Muskulatur keine Schwäche. Das rechte Bein ist wieder so kräftig wie das linke. Sehnen und Hautreflexe nicht gesteigert. Sensibilität auch am rechten Arm normal, ebenso überall Temperatursinn. Muskelsinn intakt.

Operation 9. V. 93 (Geh.-Rat Czerny): Deckung des Knochendefektes des Scheitelbeines mit einem frisch subperiostal ausgemeisselten plattenförmigen Knochenstück aus der Vorderseite der rechten Tibia des Patienten. Der Hautlappen am Schädel zur Freilegung des Defektes des Knochens wurde in der alten Narbe mit oberer Basis umschnitten und zurückpräpariert. Das Periost des Defektrandes wurde in die Knochenlücke hinein geschabt, mit der Schere geglättet und dann von der Vorderfläche der rechten Tibia nach Bildung und Zurückschlagen eines Periosthautlappens daselbst eine grössere Knochenschale flach abgemeisselt. Diese brach in der Mitte, der Längsfaserung entsprechend, in zwei Teile auseinander, konnte aber wieder genau zusammengefügt werden. Das Tibiaknochenstück wurde genau der Schädellücke entsprechend zurechtgeschnitten, die rauhe Innenfläche etwas geglättet und mit dieser durawärts in den Schädeldefekt eingepasst, nachdem vorher dessen Knochenränder mit dem Hohlmeissel angefrischt worden waren. Der Schädeldefekt und das ihm entsprechende implantierte Knochenstück hatte die Form eines abgerundeten gleichseitigen Dreiecks mit dem Durchmesser von 4 cm. Der Hautlappen wurde mit Seidenknopfnähten in seiner alten Lage fixiert, unter ihn ein Jodoformdocht eingelegt zur Drainage. Reposition und Naht des Tibiaperiostlappens. Aseptischer Verband.

Verlauf 11. V. 93. Erster Verbandwechsel, Entfernung des Tampon, worauf etwas seröses Sekret abfliesst. Einschieben von Jodoformgaze, Wundlinie reaktionslos, eingesetzter Knochen pulsiert etwas.

13. V. 93. Entfernung der Nähte der Kopfwunde, Tibiawunde zeigt einige Spannung der Nahtlinie, Wegnahme einiger Nähte daselbst. — 7. V. 93. Kopfwunde vollständig fest verheilt, Knochenscheibe nur noch wenig beweglich. — 25. V. 93. Nach vollständig fieberlosem Verlauf ist das implantierte Knochenstück fest eingewachsen, unbeweglich gibt es auf Druck nicht nach, zeigt keine Pulsation, keine Schmerzhaftigkeit.

Beim Bücken, bei körperlichen Anstrengungen empfindet Patient keinerlei Schwindel, keine Kopfschmerzen. Auf der Vorderfläche der rechten Tibia ist die hufeisenförmige Lappenwunde linear verheilt, nur etwas festsitzend auf der knöchernen Unterlage, aber in keiner Weise die Bewegung des Unterschenkels hindernd. Nach längerer Zeit angewendeter Massage des Armes und der Hand der rechten Seite wird Patient mit gebesserter Bewegungsfähigkeit der Finger und der groben Kraft der Hand — Dynamometerdruck rechts 120 Kilo, links 170 Kilo — am 17. VI. 93 nach Hause entlassen.

Wiedervorstellung hatte am 8. VII. 93 statt bei gutem Wohlbefinden. Schädeldefektausfüllung vorzüglich fest geblieben. Sehvermögen vollständig gut. Kraft der rechten Hand wieder gebessert, Dynamometerdruck rechts 150, links 170 Kilo. Patient verrichtet ohne irgend einen Nachteil zu verspüren leichte Hand- und Feldarbeit.

Aber nicht in allen Fällen braucht die Leptomeningitis eine diffuse zu werden. Durch das Trauma, die Zerreissung der Dura und weichen Hirnhaut, durch die einsetzende Eiterung, besonders wenn sie langsamer von der äusseren Kopfwunde nach innen fortschreitet, werden die sich gegenüberliegenden Flächen der inneren Duraseite und der äusseren Grenzlamelle der weichen Hirnhaut, der Arachnoidea, ihrer sie auskleidenden und im normalen Zustand vor Verklebung schützenden Epithelschichte beraubt und ihnen so die Gelegenheit geboten mit einander zu verwachsen. Hierdurch bilden sie gegen die Eiterverbreitung in der Fläche einen Damm. Und wie zwischen Dura und Arachnoidea, so geschieht dies auch mit den Verbindungsbälkchen und Blättchen, welche das Maschenwerk der weichen Hirnhaut bilden und ebenfalls im normalen Zustand nach Key und Retzius[1]) von einer ununterbrochenen Epithellage überzogen sind.

Auch sie können verkleben durch pathologische Zustände und die Meningitis zu einer cirkumskripten stempeln analog den Verklebungsvorgängen bei der adhäsiven Entzündung der Pleura und Peritonealblätter.

Kann sich nun die Eiterung nicht in die Fläche ausdehnen, so wirkt sie nach der Tiefe, wo ihr ein Hirnkontusionsherd günstigen Boden abgibt. Das gequetschte in Nekrose befindliche Rindengewebe wird rasch eitrig eingeschmolzen, die die Eiterung begleitenden Cirkulationsstörungen bewirken in der Umgebung das entzündliche Oedem, Erweichung dieser Hirnmasse und zum Schlusse

1) Key und Retzius. Studien in der Anatomie des Nervensystems und Bindegewebes. Stockholm 1875.

ebenfalls eitriger Zerfall. Es entstehen wie zernagt aussehende Höhlenbildungen in der Hirnrinde, ausgefüllt mit Eiter oder Jauche.

Fliesst der Eiter durch eine Knochenlücke nach aussen ab, so ist die Entwicklung des Abscesses eine langsamere und beschränktere, ist aber kein Abfluss oder nur ein geringer vorhanden, so nehmen die Abscesse oft eine Ausdehnung über ganze Hirnhemisphären ein. War die Verletzung eine nicht nur bis zur Rinde gehende, sondern auch in das Marklager vordringende, wie bei Stich- und Schussverletzungen etc., so setzt sich durch den Wundkanal auch die Eiterung in die Tiefe fort und es entsteht ein „Markabscess" ein „tiefer Gehirnabscess", der aber durch den Wundkanal meist als „offener" zu bezeichnen ist.

Dieser Wundkanal ist häufig sehr eng, zum Abfluss des Eiters aus der Tiefe zur Oberfläche wenig geeignet und nun vergrössert sich auch der Markabscess rasch in seinem Lager.

Eine solche Kombination von Rindenabscess und cirkumskripter Meningitis nach penetrierender Kopfverletzung mit einem offenen tiefen Markabscess, also Bildung eines „Zwerchsackabscesses" stellt folgender Fall dar.

2. Philipp Linkenstein, von Meckenheim, 6½jähr. Bauerskind. Der Junge war am 7. September 1892 von einer mit grosser Wucht geworfenen eisernen Beisszange am Kopfe getroffen worden und hatte eine Wunde am linken Scheitelbein davongetragen. Bewusstlosigkeit war direkt nach der Verletzung nicht eingetreten, ebensowenig irgendwelche Lähmungserscheinungen.

Der Knabe wurde sofort von ärztlicher Seite mit antiseptischem Verband behandelt. Bald nach dem Unfall trat Erbrechen ein, das am nächsten Tage sich wiederholte, dann aber sistierte. Am zweiten Tage post traum. stellte sich Fieber ein mit Schwankungen zwischen 39—40°. Am dritten Tag wurde Lähmung der ganzen rechten Körperhälfte konstatiert. Am vierten liess Patient Urin und Stuhl unter sich gehen und vom siebenten Tage an bestand vollständige Aphasie, viel Schlaf, geringe Nahrungsaufnahme. Nie waren Krämpfe, nie Schüttelfrost vorhanden. Am 17. IX. 92 war das Kind in die hiesige chirurgische Klinik eingebracht worden, also 10 Tage nach der Verletzung.

Status praes. 17. IX. 92. Das in tief benommenem Zustand eingelieferte Kind, für sein Alter gut entwickelt und mittleren Ernährungszustand zeigend, reagiert auf lautes Anrufen nicht. Beim Kneifen in die Haut schreit es, und macht ausgiebige Abwehrbewegungen mit dem linken Arm und Bein, während die rechten Extremitäten schlaff zur Seite des Körpers liegen bleiben. Beim passiven Aufheben fallen dieselben sofort

in ihre alte Lage zurück. Patellarreflexe schwach auslösbar. Im Gesicht zeigt sich die rechte Nasolabialfalte seichter als die linke, die ganze rechte Gesichtshälfte starrer. Die linke Pupille ist von dem schlaff herabhängenden oberen Augenlid bedeckt. Beim passiven Emporziehen des Lides erweist sich die Pupille ad maximum erweitert, nicht reagierend auf Lichteinfall. Es besteht Strabismus, partielle Oculomotoriuslähmung. Das rechte Auge hat normal reagierende Pupille, Beweglichkeit des Lides und des Bulbus sind in keiner Weise gestört. Augenhintergrund zeigt doppelseitige Stauungspapille mit starker Schwellung. Kein Ausfluss aus dem Ohr. Am vorderen Rand des linken Scheitelbeines 3½ cm von der Mittellinie entfernt und 1 cm vor der Senkrechten, die tangential zum äusseren Gehörgang zur Sagittallinie läuft, findet sich eine linsengrosse ovoid geformte Wunde mit granulierenden Rändern. Aus dem Grunde der Wunde tropft dünner Eiter ab und die eingeführte Sonde dringt durch eine rauhe erbsengrosse Knochenöffnung des Schädeldaches in die Tiefe vor. Respiration 26, Radialpuls 108; Herz und Lungen normal, Leber und Milz etwas vergrössert.

Klinische Diagnose: Komplicierte Fraktur des linken Parietalbeins, purulente Meningitis, vielleicht Hirnabscess.

Operation 17. IX. 93 (Dr. Jordan). Sofortige gründliche Desinfektion der Wundumgebung in Chloroformnarkose. Freilegung des Schädeldaches durch einen 6 cm langen Schnitt über die Wundöffnung, Zurückschieben des Periostes von der nur erbsengrossen perforierenden Knochenwunde, die ca. 1 cm hinter der Coronarnaht liegt. Erweiterung der Knochenlücke bis Markstückgrösse mittelst dem Meissel, worauf sich ein 0,75 cm langer unregelmässig gestalteter Einriss der nicht pulsierenden Dura mater zeigt, aus welchem eitrig infiltrierte Hirnmasse quillt. Spaltung der Dura und darauf reichlich Abfluss von dünnem Eiter und Eintreten von Pulsation der Dura. In der freiliegenden eingebuchteten macerierten Hirnrinde findet sich ein 1 cm langes, 0,6 cm breites Knochenstückchen offenbar durch das Trauma abgesprengt von der Lamina interna. Durch eine in die Tiefe führende Oeffnung, aus der pulsierend Eiter aufsteigt gelangt die Sonde in eine unter der Hirnrindenschicht gelegene ausgedehnte Abscesshöhle, die sich bis in den hinteren Abschnitt des Parietallappens erstreckt.

Die Trepanationsöffnung wird bis Thalergrösse erweitert, die Dura stärker gespalten. Einlegen eines dicken Drainrohres in die Tiefe des Abscesses und zur besseren Drainierung Bildung einer zweiten Schädelöffnung am hinteren unteren Rand des linken Scheitelbeines mittelst der Trepankrone. Die deutlich pulsierende Dura kommt zur Spaltung, die ödematöse weiche Gehirnrinde zur Incision und Einführung des Fingers in die Gehirnabscesshöhle und Durchziehen des einen Endes des von der vorderen Oeffnung eingelegten Drainrohres. Daraufhin entleerte sich noch ca. 126 ccm Eiter untermischt mit nekrotischem Hirngewebe. Vorsichtiges

Ausspülen des Abscesses mit 2% Borwasser. Einlegen von Jodoformgazestreifen neben dem Drain. Antiseptischer Verband.

Verlauf. In der Nacht nach der Operation starke Unruhe, kein Erbrechen, am anderen Morgen mehr Ruhe, grössere Reaktion auf Anrufen als früher. — 9. IX. Mässiges Fieber, Puls 100—120, reichliche Stuhlentleerung auf Einlauf. Einnahme von ziemlich viel flüssiger Nahrung, Milch, Achaiawein. Beim Verbandwechsel zeigt sich starke Eitersekretion und Herausquellen von Hirnmasse aus den Trepanöffnungen. — 20. IX. Pat. reagiert deutlich, kann aber nicht sprechen. Das linke obere Augenlid wird aktiv etwas gehoben. Durchführung der Drains, Entleerung von viel weisser Hirnmasse. — 21. IX. Sensorium des Patienten auffallend frei, derselbe reicht auf Anforderung hin die linke Hand, streckt die Zunge etwas vor, langt nach der dargereichten Nahrung und führt dieselbe selbst mit der linken Hand zum Mund. Die Lähmung der rechten Extremität zeigt sich unverändert, die Facialisparese rechts ist etwas zurückgegangen. Die linke Pupille mittelweit reagiert wieder auf Lichteinfall, der Bulbus zeigt freiere Bewegungen, die Oeffnung der Lidspalte ist bis zur Hälfte möglich. Urin geht noch unwillkürlich ab.

26. IX. In den letzten Tagen Verschlechterung der Nahrungsaufnahme, starke Abmagerung, Puls schwach, frequent; Temperatur schwankt zwischen 37,3 und 38,5°. Eitersekretion gering. Rechtsseitige Lähmung unverändert, Sensibilität scheinbar bei tiefem Kneifen vorhanden, elektrisch für die Muskeln normale Erregbarkeit. Sehnenreflexe fast aufgehoben. Stauungspapille unverändert. — 4. X. Wieder rasche Besserung des Allgemeinzustandes, Aufnahme von viel Nahrung, seit 4 Tagen kein Fieber mehr. Patient ist noch unfähig zu sprechen versteht aber das Gesagte und reagiert darauf entsprechend. Facialisparese ist geschwunden. Eiterabfluss stärker geworden. — 8. X. Wieder Ansteigen der Temperatur auf 40 mit morgendlichen Remissionen; grosse Unruhe, lautes Schreien des Nachts, öfters Erbrechen, elendes Aussehen, beginnender sakraler Dekubitus, Eiterung sehr stark. — 11. X. Abfall der Temperatur, fliegender Puls, grosse Unruhe, Benommenheit vermehrt, viel Erbrechen. — 12. X. Morgens 2½ Uhr Exitus letalis im Kollaps.

Obduktion: In der linken Scheitelgegend befindet sich ein 7 cm langer 4 cm breiter nach vorn und hinten sich verjüngender Substanzverlust des Knochens mit eingezogenen Hautwundrändern. Im Grund der Wunde sind vereiterte Gewebsmassen sichtbar. Nach hinten 5 cm von diesem Substanzverlust liegt ein zweiter kleinerer Knochendefekt von runder Gestalt und 2½ cm Durchmesser. Von der vorderen zur hinteren Knochenöffnung läuft intrakraniell ein Drainrohr. Unter der Kopfhaut liegen kleine Abscesse. Bei der Eröffnung des Schädels zeigt sich die linke Hirnhemisphäre sowohl an der Konvexität wie auch Basis fest mit der Dura verwachsen, während rechts keinerlei Adhäsionen bestehen. Der durale Ueberzug der linken Hemisphäre ist an der Innenseite mit dicken

Eitermassen belegt, an den Knochendefektstellen bestehen klaffende Oeffnungen in der Dura.

Der Sinus longitudinalis ist mit einem festen Thrombus gefüllt und die in den Sinus einmündenden Venen der linken Seite zeigen fortgesetzte Thrombose, die Thrombose erstreckt sich auch auf den ganzen Sinus transversus sinister. Die linke Orbitalplatte weist zwei kleine Oeffnungen auf und eitrige Infiltration des Orbitalgewebes. Die Pia mater der rechten Hemisphäre ist nur im Bereiche des Stirnbeines infiltriert. Die Pia der linken Seite aber diffus eitrig belegt. An der Hirnbasis ist die Infiltration am stärksten und zwar im Bereiche des Chiasma. Die linke Hemisphäre ist von vorn nach hinten im oberen Drittel des Gyrus centr. ant. und post. eitrig infiltriert, nekrotisch zerfallen und im weissen Marklager findet sich eine Höhle, welche sich über und an der äusseren Seite der grossen Hirnganglien hin erstreckt vom Stirn- bis zum Hinterhauptslappen. Die äussere Wand des linken Seitenventrikels ist vollständig zerfallen, sein Cavum mit Eiter gefüllt, die Auskleidung des Unter- und Hinterhornes vollständig maceriert. In den grossen Ganglien links finden sich frischere Erweichungsherde. Das rechte Hirn zeigt keine Veränderungen, Herz und Lunge sind normal. Milz ist vergrössert und weich. Niere und Leber sind schwach getrübt.

Anatomische Diagnose. Abscess der linken Grosshirnhemisphäre nach perforierender Verletzung des linken Scheitelbeines; purulente Pachy- und Leptomeningitis, links Thrombose des Sin. longitudinalis und Sin. transversus.

Entwickelt sich ein Rindenabscess subakut oder chronisch, so kann er auch sekundär einen „chronischen tiefen Markabscess“ zur Folge haben, welcher aber mit dem oberflächlichen in keiner Weise kommuniciert, sondern als ein „abgeschlossener tiefer Gehirnabscess“ in Erscheinung tritt, der eigentliche chronische tiefe Gehirnabscess nach v. Bergmann.

3. Traumatischer oberflächlicher Abscess, subakute Entwicklung, wahrscheinlich in Verbindung mit einem chronischen, tiefen, abgeschlossenen Markabscess wurde beobachtet in hiesiger Klinik Herbst 1891.

Georg Reibold, 1¾ Jahre alt, von Wilhelmsfeld. Das Kind fiel 8 Wochen vor dem Spitaleintritt mit der Stirne auf ein scharfes Eisen und zog sich eine kleine Wunde zu. Nach 3 Tagen, während das Kind ganz munter war, trat eine Schwellung der Wunde auf, dieselbe begann zu eitern. Von Woche zu Woche nahm die Eiterung ab und nach 21 Tagen schloss sich die Wunde ganz. Nun aber trat Erbrechen ein, das Kind wurde unlustig, es kam wieder zu einer Anschwellung in der Stirngegend, es stellte sich Fieber ein und zunehmende Benommenheit, weshalb die Eltern das Kind in die Klinik verbrachten.

Status praesens vom 13. X. 91. Ueber dem Tuber frontal. der rechten Seite findet sich eine halbkugelige, hühnereigrosse Anschwellung von fluktuierender Konsistenz, Rötung und Spannung der Haut. Auf der Höhe der Geschwulst befindet sich eine kleine eingezogene Narbe. In der Tiefe fühlt man eine schmale Knochenlücke. Das Kind ist etwas benommen, hat aber weder Konvulsionen noch Paresen, keine Stauungspapillen. Die Temperatur beträgt 38,5, der Puls 120. Nach Spaltung der Schwellung durch Längsschnitt und Entleerung von viel grünem dicken Eiter kommen in der Tiefe der Wunde missfarbig aussehende Knochenränder eines Knochendefektes zum Vorschein, der 1,5 cm Länge, 0,5 cm Breite besitzt und quer verläuft. Im Defekt des Stirnbeines wölbt sich die verfärbte Dura vor, die keine Pulsation aufweist. Zwischen Dura und Knochen findet sich überall Eiter, ebenso im Subduralraum nach Erweiterung eines Querrisses der Dura. Dieser Eiter wird gründlich entleert nach Vergrösserung des Knochendefektes und Spaltung der Dura, worauf das Stirnhirn mit einem markstückgrossen Kontusionsherd zum Vorschein kommt. Offenbehandlung der Wunde, leichte Tamponade mit Jodoformgaze, feuchter Verband mit 1% essigsaurer Thonerdegaze.

Verlauf. Nach der Operation nur einmal Erbrechen, dann Einnahme von ziemlich reichlich flüssiger Nahrung. Abfall des Fiebers. — 15. X. 91. Benommenheit verschwunden, lebhaftes Wesen, guter Appetit. — 22. X. Täglich zweimaliger Verbandwechsel wegen ziemlich starker Eitersekretion, gute Granulationsbildung. — 28. X. Trockener Verband, geringere Sekretion, in die Schädelhöhle führt nur noch ein enger Fistelgang. — 26. XI. Nach 5wöchentlicher fieberfreier Zeit plötzlich morgens 38°, Erbrechen, Puls 200, Frost, dann Ansteigen der Temperatur auf 38,5. Erweiterung der 3 cm langen Fistel mit dem Knopfmesser, Einlegen eines Drains, darauf Abfluss von nur wenig Eiter. Abends 40,2, Verbandwechsel, stumpfe Dilatation der Fistel mit dem Finger, worauf sich Eiter entleert. Nachts sinkt die Temperatur etwas. — 28. XI. Entfieberung, kein Erbrechen mehr, mässige Sekretion. — 1. XII. Hie und da plötzliches Aufhören des Eiterabflusses wie durch Ventilverschluss der Fistel in der Tiefe. Die Sonde vermag gut 5 cm einzudringen. Temperatur schwankt zwischen 37,0—38,0. — 4. XII. Staffelförmiges Ansteigen der Körpertemperatur auf 39,6. Grosse motorische Unruhe, Patient schreit viel, verweigert die Nahrungsaufnahme, bricht häufig. Keine Zuckungen, keine Paresen. — 5. XII. Morgentemperatur 39,1, weshalb in Chloroformnarkose die Fistel sowie der Knochendefekt erweitert werden besonders medianwärts. Extra- und subdural findet sich keine Eiterverhaltung und da Verdacht auf einen tiefen Hirnabscess im Stirnlappen besteht, wird derselbe mehrmals punktiert doch ohne Erfolg. Tamponade der Wunde. Feuchter Verband. — 6. XII. Morgentemperatur 38,0, abends 39,6. Mehrmals Erbrechen, geringe Sekretion. — 7. XII. Morgens 37,0, abends 39,7. Die Augenspiegelung ergibt doppelseitige Stauungspapille.

— 8. XII. Morgens 39,7, Puls 170. Auftreten von linksseitigen Konvulsionen im Arm und Bein, starke Zunahme der Benommenheit. Die Eltern gaben zu einer vorgeschlagenen Operation keine Bewilligung und nahmen das Kind noch an demselben Morgen aus der Klinik weg, um es nicht unter dem Messer sterben zu lassen.

Wie und wann der Tod des Kindes stattgefunden hat konnte trotz Nachforschung nicht mehr in Erfahrung gebracht werden.

Während in diesem Falle die Annahme des tiefen abgeschlossenen Abscesses leider nicht durch die Operation oder Obduktion als richtig festgestellt werden konnte, so zeigte bei einem weiteren Falle ähnlichen Verlaufes die Obduktion einen tiefen sekundären Stirnlappenabscess, der nicht diagnosticiert war.

4. Komplicierte Stirnfraktur mit Bildung eines Rindenabscesses des Stirnlappens, Trepanation, Entleerung des Eiters, Prolapsus cerebri, nach 6 Wochen Eintritt von Fieber, plötzlicher Tod nach Diätfehler und starkem Erbrechen. Obduktion zeigt tiefen Stirnlappenabscess mit Perforation in den linken Seitenventrikel.

Franz Knapp, 10jähr. Bauernsohn, von Heddesheim. Patient wurde mittags 2 Uhr am 21. V. 91 in die hiesige Klinik verbracht, nachdem er morgens 10 Uhr von einem Heuschoben ca. 4 Meter hoch in die Tenne herabgefallen war und zwar auf eine vorstehende Ecke einer Pflugschar. Ein herbeigerufener Arzt legte einen Notverband an.

Status praesens 21. V. 91. Der Knabe, vollständig bei Bewusstsein, zeigt keine Konvulsionen, keinerlei Lähmungserscheinungen. Seine Kleider sind mit erbrochenem Mageninhalt beschmutzt. Nach Abnahme des Notverbandes in Chloroformnarkose sieht man beide Augen geschlossen und bedeckt von ausgedehnten Hämatomen der oberen Lider. Nase und Ohren sind mit eingetrocknetem Blut versehen. Pupillen gleich weit, reagieren auf Lichteinfall. An beiden Vorderarmen Radiusfraktur, an der typischen Stelle mit mässiger Dislokation. An der Stirne findet sich ungefähr zweiquerfingerbreit oberhalb des Supraorbitalbogens in der Mittellinie eine quer verlaufende 5 cm lange gequetschte Risswunde, aus der stark sugillierte Gewebsfetzen und im unteren Wundwinkel etwa ein Theelöffel voll zermalmte Hirnmasse zum Teil noch mit Sand und Erde vermischt hervorquellen. Aus der Tiefe besteht stärkere Blutung. Nach Spaltung der Wunde von beiden Endpunkten aus und Auspräparieren des Hautlappens zeigt sich eine Sternfraktur des Stirnbeines, deren Strahlen in beide oberen Orbitalplatten verlaufen, ferner zur Coronarnaht. In der Mitte der Frakturstelle ist eine Depression und ein Conglomerat von Knochensplittern zu sehen, die untereinander geschoben sind und nach Hebung und teilweiser Entfernung einen Knochendefekt hinterlassen von ovoider Gestalt mit einem frontalen Durchmesser von 5 cm, einem sagit-

talen von 4 cm. Der Defekt liegt zu zwei Drittel auf der linken Stirnbeinseite. Die Dura ist zerrissen in 3 cm Ausdehnung, unter ihr kommt der linke Stirnlappen zum Vorschein, der einen haselnussgrossen Kontusionsherd in der Rinde besitzt. Die gequetschten Duraränder werden abgetragen, das Gehirn mit dem scharfen Löffel abgekratzt. Die Blutung steht auf Jodoformgazetamponade. Ueber dem Knochendefekt bleibt die Wunde offen, an den Seiten sind sie durch einige Seidennähte verkleinert. Feuchter Verband. Eisblase. Innerlich 15 Tropfen Morphium.

Verlauf 22. X. 91. Temperatur morgens 37,8, abends 39,0, Puls 124. Pat. ziemlich unruhig, deliriert. Verband stark serös durchtränkt. Auswaschen der Wunde. — 23. V. Puls 110, Temperatur 38,6; abends 39,0. Eiterung der Wunde, Entfernung der Nähte, täglich zweimaliger Verbandwechsel. — 25. V. Temperatur 38,0—39,0. Aus dem Durariss prolabiert über haselnussgrosse Gehirnmasse mit nekrotischen Fetzen belegt, die abgetragen werden. — 26. V. Abnahme des Fiebers. — 29. V. Zunahme des Prolapses und Auftreten von Kopfschmerz, beim Versuch des Rückdrängens des Prolapses entleert sich aus der Gegend der zweiten Stirnwindung ein oberflächlicher Gehirnabscess. Abnahme der Kopfschmerzen. — 10. VI. Zurückdrängen des Hirnprolapses durch Heftpflasterstreifen, darüber ein Salbenverband. — 21. VI. Prolaps epidermisiert vom Rande her und ist kleiner geworden. — 22. VI. Aufstehen. Schwerfälliger taumelnder Gang. — 26. VI. Ekzem der Stirngegend. Weglassen des Heftpflasters. Kompression des Prolapses durch Bindentouren. — 28. VI. Abends heftige Kopfschmerzen, Erbrechen, Leibschmerzen, kein Fieber. Ordination: Bettruhe, Calomel, Einlauf. — 29. VI. Reichlicher Stuhl, Kopfschmerz gering. — 30. VI. Abendtemperatur 38,3. Wunde nicht verändert. — 3. VII. Temperaturen schwanken zwischen 37,3—38,3. Abends wieder Leibschmerzen und Erbrechen; auf Calomel reichlicher Stuhl. — 5. VII. Mehrmals Erbrechen, Verstopfung, Kopfschmerzen geschwunden, kein Fieber. — 9. VII. Stets nach dem Frühstück Erbrechen, der Hirnprolaps hat sich vergrössert, wahrscheinlich bedingt durch die exspiratorische Druckerhöhung beim Brechakt. — 10. VII. Schlaf gut, Allgemeinbefinden wieder zufriedenstellend. — 11. VII. Wohlbefinden, Aufstehen, Gang vollständig sicher. — 19. VII. Seit dem 5. VII. normale Temperaturen. Prolaps vollständig epidermisiert. Nachmittags begeht Pat. den Fehler von seiner Mutter ihm heimlich zugesteckte Kirschen mitsamt den Steinen zu essen. Abends gegen 10 Uhr plötzlich heftige Magenschmerzen, Erbrechen von massenhaft verschluckten Kirschensteinen. 12 Uhr nachts abermaliges Erbrechen, Auftreten von heftigen Kopfschmerzen. Nachts 3 Uhr Konvulsionen, benommenes Sensorium, Puls 160, Temperatur 40, nach einer halben Stunde Exitus letalis.

Obduktionsbefund. Ueber dem linken Auge eine weiche prominente 5markstückgrosse Gewebsmasse, welche aus den mit zackigen

Rändern versehenen Knochendefekt hervorkommt und überall mit Narbenmasse überzogen ist. Vom Defekt aus ziehen Fissuren durch die Mitte beider Orbitaldächer. Nach Abnahme des Schädeldaches und Eröffnung der Seitenventrikel des Gehirnes trifft man auf einen buchtigen, apfelgrossen mit dünner Membran ausgekleideten Abscess im linken Stirnlappen, der grünlich zähen Eiter enthält. Nach vorn reicht er bis unter die Narbe, nach hinten ist er in den dritten Ventrikel perforiert. Alle Ventrikel enthalten Eiter, die Plexus choriod. sind infiltriert, ebenso die Basis cerebri. Die Abscesshöhle nimmt lediglich nur die weisse Substanz des linken Stirnlappens ein. An der Prolapsstelle sind Dura, Pia und Gehirn innig miteinander verwachsen. Am Knochendefektrand zahlreiche stark vaskularisierte Osteophyten. Die übrigen Körperorgane sind normal.

Anatomische Diagnose: Gehirnabscess im linken Stirnlappen mit Perforation in den linken Seitenventrikel. Basilarmeningitis.

Zur Hervorrufung eines traumatischen Hirnabscesses braucht es aber nicht stets einer unmittelbaren Kommunikation des Gehirnes mit der Aussenwelt durch eine äussere Wunde des Schädeldaches, sondern sie kann auch eine mittelbare sein durch die Verletzung der im Ohr und Nase eingeschlossenen Höhlen und Gänge und ihrer Membranen, wodurch auch Schädelbasisfrakturen zum traumatischen Hirnabscess führen können z. B.:

5. Schädelbasisfraktur, traumatische Psychose, akute Otitis purulenta, Schläfenlappen-Abscess, Durchbruch in den Ventrikel. Tod.

Georg Schmelz, 45jähr. Landwirt, von Reuchterhausen. Pat. stürzte am 15. Mai 1892 von dem Gebälke einer Scheune auf die Tenne hinab und blieb besinnungslos liegen. Der beigerufene Arzt fand ihn in tiefer Bewusstlosigkeit, stark blutend aus Nase, Mund und linkem Ohr. Zugleich mit dem Blut gingen aus dem linken Ohr auch erbsengrosse Teile von Gehirngewebe ab. Der Puls war verlangsamt, aussetzend, die Atmung stertorös. Die Augen waren blutunterlaufen. Von Zeit zu Zeit kam Erbrechen. Im Laufe des Tages traten zweimal epileptiforme Krampfanfälle auf über den ganzen Körper zerstreut. Am Rumpfe fand sich eine Fraktur des linken Schlüsselbeines, Hautabschürfungen in der Kreuzbeingegend und eine Kontusion des linken Hüftgelenkes.

Am zweiten Tage bestand kein Erbrechen mehr, keine Konvulsionen. Puls 50 war noch unregelmässig. Das Atmen zeigte Cheyne-Stockes'sches Phänomen. Die Bewusstlosigkeit dauerte fort, ebenso die Blutung aus dem linken Ohr. Erst mit dem vierten Tag kam die Rückkehr des Bewusstseins, aber noch unter starker Trübung desselben. Der Puls hob sich, wurde regelmässiger. Der Ausfluss aus dem Ohr war nur noch serös blutig. Körpertemperatur zeigte nie Steigungen. Der Ausfluss aus dem

linken Ohr bestand nun weiter fort, wurde von Tag zu Tag eitriger und übelriechend. Ausspülungen mit Borwasser wurden versucht, die Ausführungen derselben gelangen aber nur schwer wegen sehr grosser Widerspenstigkeit des Kranken, die sich oft und rasch zu grosser psychischer Aufregung steigerte.

In den ersten Tagen nach der Verletzung war Pat. vollständig apathisch, er murmelte stets vor sich hin, erkannte seine Umgebung nicht und gebrauchte nur hie und da einzelne abgerissene Worte wie „Schaffen". Erst nach 14 Tagen fügten sich die Worte mehr aneinander und allmählich lernte er wieder in Sätzen sprechen. Der Inhalt der Sätze stand mit der gegenwärtigen Situation meist nur in losem Zusammenhang und betraf hauptsächlich den Wunsch des Patienten „wieder auf dem Felde schaffen zu dürfen". Von Zeit zu Zeit erkannte er Personen seiner Umgebung, meistenteils war er aber noch im Unklaren über seine gegenwärtige Lage. Stets hatte er die Neigung sein Lager zu verlassen, aus dem Hause zu gehen und andere Leute zu besuchen. Er musste stets Ueberwachung bei sich haben und selbst in Begleitung dieser ging er oft in benachbarte Häuser, redete verkehrtes Zeug und schickte sich oft an sich auszuziehen und in fremde Betten zu legen. Das Wesen des Kranken war dabei meist ein ruhiges, nie sehr bösartiges, nur wenn ihm Opposition gemacht wurde, geriet er in stärkere Aufregung. Zeichen von erhöhtem intrakraniellen Druck sollen später nicht mehr vorhanden gewesen sein. Am 20. VI. 92, 5 Wochen nach dem Trauma, wurde Pat. zur weiteren Behandlung des Ohrleidens in die chirurgische Klinik hierher geschickt.

Status praesens vom 20. VI. 92. Der Kranke, ein grosser hagerer mittelgut genährter Mann, zeigt einen stumpfen apathischen Gesichtsausdruck. Beständig spricht er mit monotoner Stimme von seiner Absicht fortzugehen und zu schaffen. Auf Fragen und Anrufen reagiert er nicht oder gibt nur als Antwort: „wir wollen nausgehen und äusserst schaffen". Die ihm gegenübertretenden fremden Personen erklärt er für den Amtmann, Lehrer und Pfarrer, und beim Versuch ihm seine Mütze abzunehmen oder ihm sonst ein Kleidungsstück auszuziehen, gerät er in starke Erregung, wehrt sich energisch und wird äusserst misstrauisch gegen seine Umgebung.

Ein Versuch, den Kopf und besonders das linke Ohr näher zu untersuchen oder gar einen allgemeinen Körperstatus aufzunehmen misslingt vollständig, da Patient in seiner Aufregung ständig mit Ohrfeigen droht. Von der Ferne ist deshalb am Kopfe nur wahrnehmbar, dass die linke Gesichtshälfte leicht geschwollen ist und in ihrer ganzen Ausdehnung eine gelbgrüne Verfärbung zeigt. Ebenso erscheinen die Conjunctivae bulb. gelbrötlich. Eine Augenmuskellähmung und damit einhergehende fehlerhafte Stellung der Augen ist nicht konstatierbar. Ebenso keine Differenz der Pupillenweite. Aus dem linken Ohr fliesst beständig tropfenweis ein

dickes, eitriges, stark übelriechendes Sekret ab. Nahrungsaufnahme wurde 8 Stunden vollständig verweigert.

Abends gelang es gegen den Erregungszustand des Patienten mit einiger Gewalt subkutan etwas Opium zu injicieren, worauf dann Pat. im Laufe der Nacht etwas ruhiger wurde, sein unstetes Herumgehen im Zimmer aufgab und sich schliesslich auf das Bett legte. Gegen 12 Uhr nachts verlangte er etwas zu essen, bekam Milch mit Zusatz von Opiumtinktur und Brot. Trotzdem konnte die ganze Nacht ein Schlaf oder grössere Ruhe des Patienten nicht erzielt werden. Gegen Morgen klagte er über Schmerzen in den Zähnen der linken Seite und bat sie ihm alle auszureissen. Zugleich machte er einige Entrinnungsversuche und als diese nicht gelangen, brach er in lautes Klagegeheul für mehrere Stunden aus. Am 21. VI. 92 morgens zeigte Pat. mehr Ruhe, aber er verweigerte ständig die Nahrungsaufnahme. Gegen Mittag kleidete er sich vollständig aus, setzte sich nackt auf einen Stuhl, stumpfsinnig und still vor sich hin starrend, auf Anrufen nicht reagierend. Auf einen Versuch ihn zu Bett zu bringen, antwortet er mit einem Tobanfall. Auf Verabreichung von Bier mit Opiumzusatz erfolgt für 3 Stunden Ruhe, dann Wiederkehr eines starken Excitationsstadiums. Wegen dieser psychischen Störungen und dem Mangel an passender Unterkunft für Geistesgestörte in unserer Klinik wurde Patient am 22. VI. 92 in die Universitäts-Irrenklinik transferiert.

Zwei Tage lang bestand dort noch starke Excitation bei dem Kranken dann wurde er ruhiger und mehr in sich gekehrt. Am 26. VI. während eines Versuches das Ohr des Patienten näher zu untersuchen, brach derselbe plötzlich in tiefer Ohnmacht zusammen. Daran schloss sich ein 2 Stunden dauerndes Coma mit Pulsverlangsamung an, Cheyne-Stockes'sches Phänomen folgte und rascher Exitus letalis wahrscheinlich bedingt durch einen Durchbruch eines Schläfenlappenabscesses in den Seitenventrikel.

Obduktionsbefund. Doppelseitige Schädelfraktur der Schläfenbeine mit Fissuren in den mittleren Schädelgruben. Starke Fissur längs der Crista des linken Felsenbeines, mit der Dura und dem Gehirn verwachsen und stark eitrig infiltriert. Doppelseitiges Hämatom der Dura mater im Gebiet der Arteria mening. media in der mittleren Schädelgrube. Diffuse eitrige Konvexitäts- und Basalmeningitis links stärker als rechts. Vereiterung des Labyrinths des linken Felsenbeins. Tiefer Abscess im linken Schläfenlappen. Die Kuppe des linken Schläfenlappens ist fest mit der Dura mater verwachsen, bei der Lösung reisst die Rinde ein und eröffnet im Marklager einen wallnussgrossen Abscess von buchtiger Gestalt, grau-grünlicher Verfärbung der Wandung angefüllt mit zähem Eiter. Die übrigen Teile des Temporallappens in der Umgebung des Abscesses sind stark erweicht, weiss-gelb verfärbt und zerfliessend. Sämtliche Ventrikel sowie die Unterhörner sind stark erweitert und mit Eiter ausgefüllt. Das Ependym ist stark errodiert.

Einen weiteren grossen Anteil an der Zahl der „abgeschlossenen tiefen Gehirnabscesse" bilden die auf „nicht traumatischem Wege entstandenen Markabscesse" im Anschluss an eiterbildende Prozesse im Knochen oder in den Weichteilen des Schädels. Und unter diesen ist es wieder gut die Hälfte, welche als ätiologisches Moment die Entzündung des Mittelohres, die Caries des Felsenbeines besitzt. Im Entstehen und Verlauf sind diese Abscesse fast stets chronische wie auch das primäre sie verursachende Leiden schon nach vielen Wochen, Monaten, ja Jahren zählt. Die Lagen dieser sekundären Hirneiterungen sind „regionäre" auf derselben Seite gelegen wie das Ohrleiden, und fast immer Gehirnteile befallend, welche ihrer Topographie nach dem primären Entzündungsherd benachbart sind.

Und so kommen in erster Linie dabei in Betracht die Temporalabscesse, in zweiter Reihe die Kleinhirneiterungen. Von den ersteren haben wir drei, von den letzteren einen aufzuweisen als die Fälle:

6. Otitis media chronica purulenta dextra. Chronischer tiefer Markabscess im rechten Temporallappen. Trepanation, Incision, Entleerung des Abscesses, Besserung, nach 4 Wochen Abscessrecidiv, zweite Incision und Entleerung. Tod.

A. V., 63 Jahre, von J. Vater an Typhus gestorben, Mutter an Leberleiden, ein Bruder an Phthisis pulmon., mehrere Geschwister an Typhus. Bis vor 18 Jahren war Patient vollständig gesund, dann aber erkrankte er plötzlich unter Schwindel, Kopfschmerz an einer akuten linksseitigen Otitis media purulenta. Nach 14tägiger Dauer wurde das Trommelfell excidiert, worauf sich ziemlich viel Eiter entleerte. Die Sekretion hörte nach 5 Wochen vollständig auf und es folgte allgemeines Wohlbefinden. Seit 8 Jahren besteht Gicht. Vor 3 Jahren machte Pat. eine schwere doppelseitige akute Pneumonie mit Kollapserscheinungen durch, war aber nach 4 Wochen geheilt.

April 1893 setzte plötzlich wieder Schwindel, Erbrechen, Ohrenschmerzen rechts ein. Der Arzt (Dr. Heddaeus, Idar) konstatierte Otitis media, incidierte das Trommelfell, worauf nur wenig Eiter abfloss. Im Mai 1893 erfolgte Badekur in Wiesbaden gegen die Gicht, wobei einigemale wieder vermehrte Schmerzen im rechten Ohr entstanden. Der behandelnde Arzt incidierte noch dreimal das Trommelfell, wonach mehr Sekret abgeflossen sein soll.

Im Juli 1893 konsultierte Pat. Herrn Hofrat Moos in Heidelberg, welcher eine Vorbuchtung der hinteren oberen Wand des äusseren Gehörkanales konstatierte; ferner einen Ausfall an der unteren Tongrenze

bis zu 48 Schwingungen. Konversationssprache rechts $^1/_8$ m, Flüstersprache, Knochen und Luftleitung wurden nicht empfunden. Warzenfortsatz druckempfindlich. Rinne'scher Versuch positiv. Perkussionsschall über dem rechten Proc. mastoid. etwas dumpfer als links. Chronischer Rachenkatarrh, kein Fieber. Am 26. VII. 93 wurde der Proc. mastoid. dext. durch Herrn Hofrat Moos trepaniert, es fand sich kein Eiter darin aber Granulationen, welche excochleiert wurden. Darauf keine Aenderung der Beschwerden. Abends öfters grosse Unruhe.

Nach 14 Tagen war die hintere Gehörkanalwand nicht mehr vorgewölbt. Am 18. Aug. 93, nach längerem Ausgehen, kam abends grosse psychische Unruhe, Empfinden von Druck in der rechten Kopfhälfte. Objektiv war nichts nachweisbar. Nach zwei Tagen Auftreten von Stirnschmerzen und ausstrahlende Schmerzen in die Oberkieferzähne der rechten Seite, Oedem der rechten Gesichtshälfte, keine motorischen oder sensiblen Störungen.

Nach 2 Tagen Verschwinden dieser Erscheinungen für kurze Dauer, dann Wiedereintritt der Zahnschmerzen. Konstatierung einer entzündeten Molarwurzel und Extraktion derselben. Stirnschmerz, anhaltender Brechreiz dadurch nicht gebessert. Untersuchung des Augenhintergrundes ergibt nichts pathognomonisches. Abendliche Unruhe andauernd. Am 2. Sept. 93 wurden leichte Paresen der Finger der linken Hand für feinere Bewegungen bemerkt. Gehen war etwas erschwert, das linke Bein wurde leicht nachgezogen. Schwindelgefühl. Beim Beklopfen des Schädels keine Schmerzen, nur hie und da Druckgefühl in der rechten Parietalgegend. In den nächsten Tagen öfters Somnolenz, Schmerzen im Hinterhaupt, Ruhighalten der linken Hand, alleiniger Gebrauch der rechten. Augenuntersuchung am 4. IX. 93 ergibt: rechts Grenzen der Papillen etwas verwachsen, leichte Gewebstrübung, Venen erweitert, geschlängelt, keine deutliche Stauungspapille. Links Befund normal. Am 6. IX. 93 Transferierung des Patienten in die chirurgische Klinik. Zu bemerken ist noch, dass Patient auch bei seinen früheren Krankheiten nie eine hohe Fiebertemperatur gehabt hat und dass seine Normaltemperaturen in gesunden Zeiten zwischen 35,8 und 36,5 lagen. Urinentleerung in den letzten Tagen etwas erschwert und verlangsamt. Chronische Obstipation.

Status praesens vom 6. IX. 93. Ziemlich grosser, kräftig gebauter Mann, in seinem Ernährungszustand etwas herabgesetzt, zeigt nirgends Drüsenschwellungen, nirgends Oedeme. Patient liegt, ziemlich stark apathisch gegen seine Umgebung, im Bett sich unruhig von einer auf die andere Seite wälzend und stets mit dem linken Bein Streck- und Beugebewegungen ausführend, ohne sich dieser Bewegungen aber bewusst zu sein. Erst bei stärkerem Anrufen und Stellung der Fragen mehrmals hintereinander reagiert Patient und gibt Antwort, wenn auch nur mit deutlich verlangsamter Gedankenleitung. Die Erinnerung ist gut erhalten. Die Beobachtungsgabe aber z. B. für Ablesung der Uhr ist ge-

schwächt und verwechselt Patient öfters den grossen und kleinen Uhrzeiger, wie auch die Zahlen des Zifferblattes. Die Sprache ist langsam aber nicht stotternd, Sprachverständnis gut erhalten. Der Mundwinkel links stets etwas tiefer als der rechte, dabei ist aber die Funktion der mimischen Muskeln der linken Gesichtsseite vollständig erhalten und beruht die Schiefstellung des Mundwinkels nur auf einem Fehlen der Zähne der linken Ober- und Unterkieferseite. Augenbewegungen und Lidschluss sind normal. Kein Nystagmus. Pupillen gleich weit zeigen prompte Reaktion bei Lichteinfall. Das Lesen von Schriftproben geht prompt von Statten. (Ophthalmoskopischer Befund schon oben erwähnt.) In Nase und Backen chronischer Katarrh. Der rechte Gehörkanal etwas verengt, zeigt an seinem Ende das Trommelfell verdickt mit alten Incisionsnarben. Hinter dem rechten Ohr an der Basis des Proc. mastoid. befindet sich eine ziemlich breite Schnittnarbe, die in der Mitte eine kleine Fistel trägt, Eiter secernierend. Der Fistelkanal verläuft nach vorn und unten einige Centimeter weit ohne auf rauhen Knochen zu gelangen. Das Beklopfen des Schädels erweist denselben nur in der Umgebung der Narbe schmerzhaft. Schluckakt normal. Thorax breit, vertieft; Atmungsgeräusch vesiculär, überall normale Perkussionsverhältnisse. Herzdämpfung von Lunge überlagert. Herzaktion regelmässig, Töne rein. Puls kräftig 68 pro Min. Keine Leber-, keine Milzschwellung. Urinentleerung etwas erschwert. Die Harnblase zum grossen Teil noch gefüllt überragt die Symphyse um zwei Fingerbreite. Urin schwach sauer, ohne Albumen, ohne Zucker. Stuhl angehalten, fest.

Untersuchung der Sensibilität des Körpers ergiebt beiderseits normale Verhältnisse. Temperatur-, Orts- und Muskelsinn nicht gestört. Motorisch besteht auf der linken Seite Schwäche der Muskeln der linken Hand, besonders der kleinen Fingermuskeln. Die Muskeln des Oberarms und der Schulter zeigen keine Differenz gegenüber rechts. Der Dynamometerdruck der linken Hand beträgt 25 Kilo, der rechten Hand 70 Kilo. Die mechanische Erregbarkeit der linken Extremitätenmuskeln ist nicht verändert. Das linke Bein weist nur geringe Schwäche auf, wird beim Gehen etwas nachgeschleift. Leichter spastischer Widerstand beim Versuch der Flexion. Hautreflexe nicht erhöht. Patellarreflex links gesteigert. links Fussklonus in geringem Grade auslösbar.

Klinische Diagnose. Verdacht auf subdurale Eiterung oder auf einen Abscess im rechten Schläfenlappen im Anschluss an die chronische rechtsseitige Otitis purulenta.

Verlauf 8. IX. 93. Morgens starke Benommenheit, Urin geht unwillkürlich ab, stärkere Ausprägung der Paresen des linken Armes und Beines, diffuse Zuckungen auch auf die rechte Körperhälfte übergreifend, Puls sehr rigid, voll, 56 Schläge pro Minute. Die rasche Zunahme dieser Hirndrucksymptome weist auf das plötzliche Zunehmen des angenommenen Hirnabscesses hin, weshalb sofort ein operativer Eingriff beschlossen wurde.

Operation 8. IX. 93 (Geh.-Rat Czerny). Schnitt durch die Weichteile der alten Narbe hinter dem rechten Ohr, dieselbe nach oben und unten 1,5 cm überragend. Freilegung der früheren Trepanationsöffnung von Erbsengrösse, Erweiterung derselben mit der Knochenzange und dem Meissel zuerst nach unten zur Eröffnung der Cellulae mastoid., aus denen sich etwas dicker gelber Eiter entleert, dann nach oben, worauf die Dura sich prall gespannt nicht pulsierend vorwölbt. Nach Spaltung dieser neigt das Gehirn zum Prolaps. Die Probeincision in den Temporallappen mit dem spitzen Messer nach innen und oben $2^1/_2$ cm tief entleert zunächst keinen Eiter, dagegen kommt bei Punktion mit der Pravaz'schen Spritze und einem mitteldicken Kanülenansatz bei 4 cm tiefem Einstich deutlich dicker Eiter. Es wird deshalb erstmals mit dem Messer 4 cm tief eingestochen, sofort daneben ein Drainrohr eingeführt und so der Eiter in einer Menge von 30 ccm entleert. Sofort sinkt die Dura ein, die früher fehlende Pulsation kehrt wieder. Neben dem Drainrohr wird ein breiter Jodoformgazestreifen eingeführt, die Wunde offen gelassen und mit aseptischem Verband gedeckt.

Verlauf. Eine halbe Stunde nach der Operation wachte der Kranke auf, zeigte vollständiges Bewusstsein, erkannte seine Umgebung, bewegte sofort das linke Bein und den linken Arm, und drückte mit der linken Hand fester als Tags zuvor. Der Puls betrug 80, die Respiration 24. Urin wurde spontan und ohne Beschwerden gelassen. Nachmittags guter Schlaf, abends Temperatur 37,4, subjektives Wohlbefinden.

9. IX. 93. Die Parese des linken Armes und Beines ist vollständig geschwunden. Links Dynamometerdruck 60 Kilo gegen 24 Kilo zwei Tage vorher. Prompte Ausführung sämtlicher Bewegungen auch in den kleinen Handmuskeln. Temperatur 36,4—36,8; Puls 84. Flüssige Kost. Die Uhr wird noch falsch gelesen. Beim Verbandwechsel zeigt sich die eitrige Sekretion ziemlich stark, die Entfernung des Jodoformgazestreifens und Erneuerung desselben neben dem Drain. — 10. IX. 93. Die Uhr wird richtig gelesen, doch bedarf Patient dazu ziemlich viel Zeit. Dynamometerdruck links 70 Kilo, rechts 80 Kilo. Es bestehen leichte Druckgefühle in der rechten Schädelhälfte, sowie in den Augen. Verbandwechsel. Das Drainrohr erweist sich als verstopft, nach einigem Vorziehen und Zurückschieben wird es wieder durchgängig und entleert mässige Mengen Eiter. Es wird ein weiteres Lumen besitzendes Drain eingelegt. — 11. IX. 93. Der Eiterabfluss ist gering. Abends Eintreten von ziemlich starker Unruhe, die auf Morphium 0,01 nicht wesentlich gebessert wird. — 12. IX. 93. Während des Tages Wohlbefinden, abends wieder Unruhe; 15 Tropfen Opium zeigen keinen Erfolg. — 13. IX. 93, Stärkerer Abfluss von Eiter, mehr Ruhe und Schlaf auf 2,0 Bromkali. — 14. IX. 93. Klagen über Schmerz im rechten Ohr, daselbst nichts nachweisbar, Proc. mastoid. secerniert keinen Eiter mehr, das Sekret aus dem Gehirn ist nur noch wenig schleimig. Abends auf Chloralamid Schlaf. — 16. IX. Keine

Wundsekretion mehr, über Tag vollständiges Wohlbefinden, Patient ist sehr lebhaft und vollständig klar. Temperatur schwankt zwischen 36,3 und 36,8. Puls 80. — 18. IX. Wegen der immer noch abendlichen und nächtlichen Unruhe erhält Patient ein lauwarmes Bad von gutem Erfolg begleitet. Das Drainrohr zeigt sich abends aus der Wunde vorgedrängt und wird wieder eingelegt. — 22. IX. In der Trepanationsöffnung prolabiert eine zehnpfennigstückgrosse Gehirnpartie, in deren Mitte der Drainkanal liegt. Patient klagt über Druckgefühl in der rechten Schädelhälfte, besonders in der Umgebung der Trepanationsöffnung. Eine isolierte schmerzhafte Stelle aber ist beim Beklopfen des Schädels nicht nachweisbar. Keine Sensibilitäts-, keine Motilitätsstörung. Gegen die Unruhe und Schlaflosigkeit wird Sulfonal 1,0—2,0 gegeben, doch ohne Erfolg. Die Temperatur ist etwas erhöht und schwankt zwischen 36,0 u. 37,0. Auf etwas Antipyrin tritt auch keine Besserung der Ruhelosigkeit auf; Versuch mit Chloral und Morphium. — 2. X. Vermehrung der Unruhe, leichte athetotische Zuckungen der Finger beider Hände. Patient ist seit zwei Tagen für einige Stunden ausser Bett, zeigt aber beim Gehen einen nach rechts taumelnden Gang. — 3. X. Stärkerer Kopfschmerz, etwas Erbrechen; Puls 80. — 4. X. Morgentemperatur 36,8. Allgemeine Zuckungen, starkes Erbrechen, Kollaps, kalter Schweiss, Erweiterung der Pupillen, mässige Bewusstseinsstörung, Sinken der Pulsfrequenz auf 56. Nach 15 Minuten Rückkehr des Bewusstseins, aber verlangsamte psychische Leistung. Starke Steigerung der Sehnenreflexe links, ebendaselbst Fussklonus. Dynamometerdruck links 40 Kilo, rechts 80 Kilo.

Vorliegende Erscheinungen verstärkten den seit einigen Tagen gehegten Verdacht, dass sich in der Tiefe des Temporallappen eine Eiterretention befinde, und der plötzliche Eintritt der schweren Hirndrucksymptome legten die Annahme nahe, dass der Abscess vielleicht nach dem Seitenventrikel durchgebrochen sei. Patient wurde sofort narkotisiert, die alten Schnittränder um den Gehirnprolaps herum losgelöst vom Knochen und letzterer freigelegt. Nach oben musste mit der Knochenzange der Defekt erweitert werden, worauf der Prolaps des Gehirnes stärker wurde.

Eine Probepunktion durch die alte Drainageöffnung in den Temporallappen ergab aus einer Tiefe von 5 cm die Aspiration von hämorrhagischem Eiter. Neben der Kanüle wurde eine lange Pinzette eingeführt und zwischen deren Branchen ein Drain in die Tiefe des Ascesses eingeschoben. Es erfolgte erneuter Abfluss von Eiter, ca. 10 ccm. Vorsichtige Ausspülung der Abscesshöhle mit Borwasser, Einlegen von Jodoformdocht neben dem Drain. Aseptischer Verband.

Nach der Operation stieg der Puls auf 80, die motorische Unruhe nahm ab, das Bewusstsein wurde klar. Gegen Abend trat aber wieder Bewusstlosigkeit ein, die Nahrungsaufnahme wurde verweigert, es zeigten sich Zuckungen in der linken oberen Extremität. Verbandwechsel. Ausspülen des Drains, welches mit Blut verstopft war; Abfluss von dickem

Eiter. Auf die Nacht Opiumsuppositorium. Nachts 11 Uhr vermehrte Konvulsionen. Sensorium benommen, Zunahme der Pulsfrequenz 120; tiefe, langsame, schnarchende Atmung. Gegen Morgen Ansteigen der Temperatur auf 41,0; Puls 146; Cheyne-Stockes'sches Atmungsphänomen; 4 Uhr morgens Exitus letalis.

Obduktionsbefund. Am Kopfe zieht hinter der rechten Ohrmuschel ein 8 cm klaffender Schnitt durch die Kopfhaut nach oben, darunter ist eine 5 cm hohe, 2,5 cm breite Offnung im Schädeldach sichtbar, durch die sich eine gelbweisse, weiche, nussgrosse Masse durchdrängt. Dieselbe ist am Rande mit der Dura verwachsen, gehört dem Temporalhirnlappen an, zeigt aber derbere Konsistenz als normales Hirngewebe. 4 cm in der Tiefe des Schläfenlappens rechts befindet sich eine taubeneigrosse Höhle mit einer grauroten festen, 3 mm dicken Membran ausgekleidet. Der Inhalt der Höhle besteht in braungelbem Eiter. Direkt hinter diesem Abscess, mit ihm durch eine enge Oeffnung kommunicierend liegt ein zweiter nussgrosser Eiterherd mit stark erweichten, wie zernagt aussehenden Wandungen. Diese Höhle reicht median bis 3 mm von dem Seitenventrikel entfernt. Der ganze Temporrallappen sowie das Occipitalhirn sind auf grosse Strecken hin gequollen und erweicht, zerreisslich und die Rindenoberfläche abgeplattet. Die Gefässe der Hirnsubstanz sind erweitert, stark mit Blut gefüllt, im Seitenventrikel grosse Flüssigkeitsansammlung. Der rechte Sinus transversus zeigt in seiner Pars sigmoidea einen alten wandständig, nicht mehr das ganze Lumen ausfüllenden Thrombus. Die Sinuswand selbst ist nicht verdickt.

Anatomische Diagnose. Ein alter und ein frischer Hirnabscess des rechten Schläfenlappens. Weisse Hirnerweichung in ihrer Umgebung, Hydrocephalus internus. Thrombose des Sinus transversus dexter.

7. Otitis media purulenta chronica, Sinusthrombose und Phlebitis der Sinus transvers. sin., beider Sinus cavernos., Orbitalphlegmonen, Temporallappenabscess links, eitrige diffusse Meningitis.

Karl Fleckenstein, 23jähr. Bauer von Heddesheim. Patient, aus gesunder Familie stammend, will nie ernstlich krank gewesen sein. Vor drei Jahren, während seiner Militärdienstzeit, wurde entdeckt, dass er an Ohrenfluss leide, weshalb er auch alsbald als dienstuntauglich entlassen wurde. Patient selbst empfand von seiten des linken Ohres, aus dem der Ausfluss kam, nie Schmerzen und nur geringe Abschwächung seines Gehörvermögens. Der Appetit nur war herabgesetzt, sonst weiter keine körperlichen Beschwerden vorhanden. Anfang August 1892 begann Patient über starke stechende Schmerzen in der Stirngegend zu klagen, nach vierzehn Tagen rasche Zunahme der Schmerzen, Auftreten von Hitze und Frost; der zugezogene Arzt konstatierte ziemlich hohes Fieber und stellte nach einigen Tagen die Diagnose Typhus abdominalis. Jedoch bestanden keinerlei Erscheinungen von seiten des Darmes, keine Durchfälle, keine

Darmblutungen,, sondern vielmehr Neigung zur Obstipation. Die Hauptkrankheitserscheinungen bildeten die Kopfschmerzen, zeitweise Benommenheit und das Fieber. In der vierten Woche der Krankheit begann das linke Auge stärker aus der Orbita hervorzutreten und die Conjunctiva rasch ödematös zu werden. Zur selben Zeit fand auch der Arzt hinter dem linken Ohr in der Gegend des Process. mastoid. bis zum Nacken hin eine starke, auf Druck schmerzhafte, deutlich fluktuierende Schwellung. Eine hinter dem Ohr gesetzte Incision entleerte jauchig stinkenden Eiter in grosser Menge. Eine Abschwellung des Oedemes des linken Auges, ein Zurückgehen des Exophthalmus wurde daraufhin nicht konstatiert, im Gegenteil, auch der rechte Bulbus fing an, mehr aus der Orbita prominent zu werden. Deshalb wurde Patient vom Arzte der hiesigen Augenklinik zugewiesen, von wo aus aber Patient auf die chirurgische Klinik verlegt wurde und zwar am 6. IX. 92.

Status praesens 6. IX. 92. Mittelgrosser, sehr anämisch aussehender, stark abgemagerter Mann. Sensorium benommen; Gesicht gedunsen; beide Augen springen auffallend weit aus ihren Höhlen vor, links bedeutend mehr als rechts. Der exophthalmierte linke Bulbus ist eingefasst von hochroter, chemotisch geschwollener Conjunctiva der oberen und unteren Augenhälfte, und es besteht eine ziemlich starke eitrig schleimige Sekretion. Beim rechten Auge sind die äusseren Augenlidteile nur leicht ödematös. Der intraoculäre Druck beider Augen ist vermehrt, die Spannung des Augapfels eine grössere als normal. Keine Augenmuskellähmung, kein Strabismus. Weder Bestehen von Doppelbildern noch sonstige Störung des Sehvermögens. Pupillen beiderseits gleich weit, reagieren prompt auf Lichteinfall.

Ophthalmoskopisch ergiebt sich: linke Papille hyperämisch, etwas getrübt, Venen der Retina ziemlich erweitert, nirgends jedoch Blutungen; auf dem rechten Auge Papille hell wie normal, nur die Venen etwas erweitert. — Keine Facialislähmung. Zunge wird gerade herausgestreckt; beim Schlucken keine Beschwerden. Das Oeffnen des Mundes ist links etwas schmerzhaft, bedingt durch eine Schwellung über dem linken Kiefergelenk. Diese Schwellung setzt sich nach hinten gegen das Ohr zu fort, umgreift dasselbe und zeigt die Gegend des Proc. mastoid. am stärksten davon befallen. Die Haut daselbst ist ödematös und in ihr befindet sich dicht hinter dem Ohr eine 1 cm lange Incisionswunde, in deren Tiefe nekrotische Gewebsfetzen und der rauhe, grünlich verfärbte Knochen des Proc. mastoid. freiliegen. Die Wunde secerniert ein jauchiges Sekret. Der äussere Gehörgang ist in der Tiefe von eingedicktem Eiter verschlossen, nach dessen Entfernung man eine vollständige Zerstörung des Trommelfells konstatieren kann. Die Sonde dringt in die Tiefe 5 cm weit vor und stösst auf rauhen Knochen. In der Nackengegend links sind die Drüsen geschwollen und schmerzhaft. Entlang dem Halse ist die Drüsenschwellung eine geringere. Gegend der Ven. jugul.

int. nicht verhärtet oder druckempfindlich. Es besteht leichte Nackensteifigkeit. Thorax ist flach, die Atmung oberflächlich aber regelmässig. Perkussion ergiebt R.H.U. zweifingerbreite verkürzte Schallzone, sonst überall vollen Schall. Lungengrenzen: R.V.U. in der rechten Mamillarlinie 6. Rippe; L.H.U. in der Höhe des 11., R.H.U. des 10. Brustwirbels. Das Atemgeräusch ist links scharf vesiculär, R.H.U. rauh und abgeschwächt. Herzdämpfung von der 3.—6. Rippe, von Mitte des Sternums bis zur linken Mamillarlinie, 1. Herzton an der Spitze von einem systolischen, blasenden Geräusch begleitet, 2. Pulmonalton verstärkt. Puls verlangsamt, stark gespannt, 58 Schläge pro Minute. Abdomen weich, nicht druckempfindlich. Leberdämpfung normal, Milzdämpfung etwas vergrössert, Milz nicht fühlbar. Stuhl angehalten. Urin hochgestellt, sauer, zeigt Spuren von Albumen. Linksseitige Extremitäten zeigen hie und da leichte Zuckungen, Handdruck links etwas herabgesetzt. Sehnenreflexe links gesteigert. Beim Kneifen der Haut starke Schmerzäusserung. Körpertemperatur 39,8.

Klinische Diagnose: Otitis media purulent. chronic. sinistra. Thrombose des linken Sinus transversus, beider Sinus cavernosi durae matris, links retrobulbäre Phlegmone. Verdacht auf Abscess im linken Schläfenlappen, beginnende Meningitis.

Operation 6. IX. 1892 (Dr. v. Beck). In Chloroformnarkose wird wegen Verdacht der linksseitigen retrobulbären Eiterung durch die Conjunctiva in der oberen äusseren Temporalpartie mit einem spitzen langen Messer nach hinten in die Tiefe der Orbita eine tiefe Incision gemacht, welche jedoch nicht Eiter freilegt. Die Incisionsöffnung wird stumpf erweitert und der untersuchende Finger findet die periostale Auskleidung der Orbita nicht verändert. Der Sehnerv aber fühlt sich als bleistiftdicker fester Strang im hinteren Orbitalabschnitt an. Das ödematöse Gewebe der Conjunctiva wird scarificiert, das Auge erhält einen Occlusionsverband. Nach Desinfektion der Ohrgegend wird die vorhandene alte retroauriculäre Incisionswunde parallel dem Ohrmuschelansatz nach oben und unten bogenförmig verlängert, das Periost vom Proc. mastoid. abgeschoben und dieser selbst von hinten oben nach vorne unten aufgemeisselt. Die Cellulae mastoid. sind in eine Jauchehöhle verwandelt, aus der Paukenhöhle quillt dicker Eiter und sie selbst ist mit fungösen Massen angefüllt, das Tegmen tympani ist cariös und nach der mittleren Schädelgrube zu perforiert. Die hintere Wand des Proc. mastoid. ist äusserst dünn, der Sinus transversus gut freilegbar. Die Trepanationsöffnung wird nun mit der Knochenbeisszange so nach hinten, nach oben und vorn zu erweitert, dass der Sinus transversus 2 cm lang zu Gesicht tritt und der hintere Teil der mittleren Schädelgrube gut übersichtlich ist. Der Sinus zeigt keine Pulsation, ist auffallend prall gespannt, die Wand grünlich blau verfärbt. Eine Punktion mit der Pravaz'schen Spritze ergiebt als Inhalt dunkles verändertes zersetztes Blut, eine Incision entleert noch mehr solche Massen, ohne eine

frische Sinusblutung zu veranlassen. Die Dura mater über dem Schläfenlappen ist ebenfalls prall gespannt, ohne Pulsation und erheblich vorgewölbt. Da Verdacht besteht auf einen intraduralen resp. cerebralen Abscess, so wird die Dura gespalten, worauf der Schläfenlappen zu prolabieren beginnt. Mit einem spitzen Scalpell wird 3 cm weit nach vornen und innen in das Gehirn eingestochen, aber kein Eiter oder sonstiges Exsudat entleert. Schluss der Dura mit Catgut. Ausspülung der Sinus- und Knocheneiterhöhle mit Sublimatlösung, Tamponade mit Jodoformgaze. Offenlassen der Wundspalte.

Verlauf: 7. IX. 92. Kopfschmerzen haben nachgelassen. Temperatur abends nur 38,0, Atmung 28, Puls 70. Grössere psychische Ruhe. — 8. IX. Morgentemperatur 37,0, abends 39. Beim Verbandwechsel kommt aus dem Cavum tympanic. und aus der mittleren Schädelgrube ziemlich viel Eiter zum Vorschein. Der Exophthalmus links ist sich gleichgeblieben, die Chemosis hat auf die Scarifikation etwas nachgelassen. Rechts beginnt der Exophthalmus stärker zu werden. Auch hier Auftreten von Chemosis. Puls 60, Atmung 32. Patient deliriert von Zeit zu Zeit, lässt Kot und Urin unter sich gehen, besonders nachts. — 10. IX. Temperaturen morgens unter 37,0, abends meist 39. Puls schwankt zwischen 48 morgens und 80 Schlägen abends. Atmung unregelmässig. Starke motorische Unruhe, Zuckungen der rechten Extremitäten. Oefters Morphium subcut. 0,02. Einspritzungen sehr schmerzhaft, leise Berührung der Haut wird schon unangenehm empfunden. — 11. IX. Verbandwechsel; Wunde secerniert sehr stark jauchigen Eiter. In der Nackengegend diffuse Schwellung mit tiefer Fluktuation. Daselbst wird bei Incision neben der Wirbelsäule ein hühnereigrosser Abscess eröffnet, der jauchigen Eiter entleert. Tamponade mit Jodoformgaze. Feuchter Verband mit essigsaurer Thonerde. — 13. IX. Patient zeigt vollständig benommenes Sensorium, reagiert nicht mehr auf Anrufen, kann nicht mehr schlucken, zeigt rechtsseitige Facialisparese. Das motorische Aufregungsstadium hat einem Stadium der Lähmung Platz gemacht. Puls fliegend, schwach, Atmung aussetzend. Sinken der Temperatur. — 14. IX. Cheyne-Stockes'sches Phänomen. Morgens 3 Uhr Exitus letalis.

Obduktionsbefund: Linksseitige Konvexitätsmeningitis, ausgedehnte Basalmeningitis, hämorrhagische Infiltration des linken Schläfenlappens, hinter der Incision gelegen ein haselnussgrosser Abscess. Linker Sinus transversus ausgefüllt in seiner ganzen Länge mit eitrig eingeschmolzenen Thromben, eitrige Thromben im Sinus petros. superfic. und profund., beiderseits jauchige Thromben der Sinus cavernos. Linke Orbita bis zum Bulbus entlang den Muskeln mit Eiter gefüllt. Rechts Eiterung entlang dem Sehnerven. Eiter in den Ventrikeln und Unterhörnern.

8. Beiderseitige Otitis media, Caries der Felsenbeine, linksseitige Sinus-Thrombose und Phlebitis,

Trepanatio processus mastoid. sin. Tod an Pyämie. Gangränöser Schläfenlappenabscess links. Metastatische Abscsse der Lungen, Milz und Nieren.

Anna Grupp von Heidelberg, 11 Jahre alt. In der Familie Tuberkulose. Als Kind machte Patientin im zweiten Lebensjahre Masern durch, wonach Schwerhörigkeit auftrat, eitriger Ausfluss aus dem linken und rechten Ohr sich einstellte, und sich ein Abscess über dem linken Process. mastoid. entwickelte. Nach Spaltung desselben Ausheilung. In den späteren Jahren von Zeit zu Zeit erneuter Ohrausfluss und Schmerzen. Seit einem Jahr stärkere Sekretion auf dem linken Ohr, Entleerung von Blut und Eiter. Seit sechs Monaten Behandlung in der Ohrenklinik wegen chronischer Otitis und recidivierender Polypenbildung. Am 25. August 1891 wurde das Kind wegen hohem Fieber, intensiven Kopfschmerzen, Erbrechen, grosser Mattigkeit und rascher Abmagerung in die hiesige chirurgische Klinik verbracht.

Status präsens vom 25. VIII. 91. Anämisches gracil gebautes Mädchen, etwas benommenes Sensorium, ausgeprägter Schüttelfrost und danach Ansteigen der Temparatur auf 40,7; Puls klein 140; Respiration 36. Kopf wird in linksseitiger Caput obstipum-Stellung gehalten; die linke Halsseite ist verdickt, sehr druckempfindlich, hinter dem Proz. mastoid. sin. eine flache ödematöse Anschwellung bemerkbar von grosser Empfindlichkeit. Aus dem linken Ohr fliesst ständig Eiter ab, der innere Gehörgang zeigt sich teilweise verschlossen durch einen Polypen. Ueber diesem vorbei dringt die Sonde in die Tiefe auf rauhen Knochen. Gehörempfindung links fast ganz aufgehoben, rechts herabgesetzt. Auf dem rechten Ohr Verdickung des Trommelfells und Perforation im oberen inneren Quadranten. Keine Facialisparese, keine krankhaften Veränderungen an den Augen. Keine Motilitäts- oder Sensibilitätsstörungen der Extremitäten. Ueber den Lungen nirgends Dämpfung, aber H.U. verschärftes Atmen und Rasselgeräusche. Milz etwas vergrössert. Urin sauer, enthält Albumen, kein Zucker, kein Hämoglobin.

Klin. Diagnose. Otitis media purulenta, Caries des Felsenbeines beiderseits, links Eiterung des Proc. mastoid., wahrscheinlich Thrombose und Phlebitis der Vena jugul. int. Pyämie.

Operation 29. VIII 91 (Dr. v. Meyer). Freilegung des linken Proc. mastoid. durch einen 4 cm langen, dem Ohrmuskelansatz parallel verlaufenden Schnitt, Aufmeisselung des Proc. mast., der viel jauchigen Eiter enthält, nach oben Erweiterung der Trepanationsöffnung zur Freilegung der Dura in der mittleren Schädelgrube. Diese erweist sich von der vorderen Fläche des Felsenbeines abgehoben durch eine Eiteransammlung zwischen Knochen und Dura. Das Tegmen tympani ist durchbrochen. Dura an der abgehobenen Stelle etwas verfärbt aber pulsierend. Auskratzung des Cavum tympan. Tamponade der Trepanationshöhle mit Jodoformgaze, aseptischer Verband.

Verlauf. Nach der Operation kein Temperaturabfall, Fieber wie vorher intermittierend, morgens 39,1, mittags 37,3, abends 40,0—40,5. Mehrmals Schüttelfröste, trockene Zunge, Puls zwischen 140 und 160, Atmung zwischen 36 und 44 schwankend. Täglicher Verbandwechsel, Wundsekretion mässig. Am 3. Tag nach der Operation Nackenstarre, am 4. Konvulsionen der Hände, grosse motorische Unruhe, eitriger Auswurf. Am 5. Tage Exitus letalis.

Obduktionsbefund. Hinter dem linken Ohr befindet sich ein über 2 cm betragender, ziemlich runder Substanzverlust des Knochens. Wundränder sind missfarbig, jauchig infiltriert. Dura mater in derselben Ausdehnung blossliegend zeigt dieselbe missfarbene Beschaffenheit wie die Knochenwunde. Nach Herausnahme des Gehirnes zeigt sich die rechte Duraseite normal, die linke entsprechend der Felsenbeinpyramide grünlich verfärbt. Sinus petrosus und Sinus transversus sinist. jauchig thrombosiert, der letztere bis zu seiner Einmündung in die Vena jugul. int., ihre Wandungen sind verdickt und missfarben. In der Vena jugul. int. selbst erstreckt sich ein langer, jauchig erweichter wandständiger Thrombus nach abwärts bis über die Mitte des Halses. Der linke Schläfenlappen ist entsprechend seiner auf der Felsenbeinpyramide aufsitzenden Fläche an der Oberfläche hämorrhagisch infiltriert und grünlich verfärbt. Diese Veränderung erstreckt sich in die Tiefe bis zu einem im weissen Marklager gelegenen haselnussgrossen jauchigen Abscessherd, der eine dünne braunrote Auskleidungsmembran besitzt und von einer schmalen Erweichungszone scharf gegen die Umgebung abgegrenzt erscheint. In den Pleurahöhlen wenig eitriges Exsudat. In beiden Lungen multiple kleine Abscesse; Milz und Nieren enthalten grössere Abscesse, Leber zeigt trübe Schwellung.

9. Otitis media purulenta chronica sinistra, Caries processus mastoid. Caries ossis petrosi. Linksseitiger Kleinhirnabscess und Abscess der Medulla oblongata, Caries des Atlas und Epistropheus, Nachblutung aus dem oberen Bulbus der Vena jugul. interna sinistra 7 Tage nach der Trepanation und Abscessentleerung. Tod.

Wilhelm Sterk, 32j. Landwirt von Oberdiehlbach. Vater an chronischem Lungenleiden gestorben. Mutter und fünf Geschwister leben und sind gesund. Patient selbst will in früheren Jahren nie krank gewesen sein. Erst seit einem Jahre traten ohne bekannte Ursachen reissende Schmerzen in der linken Nackengegend auf, die nach dem Hinterhaupt ausstrahlten und einhergingen mit Nackensteifigkeit. Nach einiger Zeit entstanden Schluckbeschwerden und starke Zunahme der Hinterhauptsneuralgien, weshalb Patient in hiesiger mediz. Klinik einer elektrischen Behandlung unterzogen wurde und nach 16 Tagen gebessert entlassen werden konnte. Vier Monate darauf nahmen die Schluckbeschwerden zu, Heiserkeit trat ein und fast gleichzeitig damit übelriechender Ausfluss

aus dem linken Ohre. Abnahme des Hörvermögens links. Vier Wochen später, im Oktober 1892, trat unter heftigen Schmerzen eine Anschwellung auf hinter dem linken Ohr und zugleich eine zunehmende Lähmung der linken Gesichtshälfte. Der Kopf wurde mehr nach rechts geneigt gehalten, war keiner Bewegung ohne die heftigsten Schmerzen fähig und musste bei den Bewegungen stets mit beiden Händen vom Patienten fixiert werden. Das Gehen wurde möglichst vermieden wegen steter Erschütterung des Kopfes und Hervorrufung von Schmerzen. Nennenswerter Schwindel war nie eingetreten. Von seiten der Arme und Beine bestand nie Motilitätsstörung. Im November plötzlich mundvollweiser Auswurf von jauchigem Eiter einige Tage lang, dann wesentliche Besserung der Schluckbeschwerden. Sonst bestand nie erheblicher Husten oder Auswurf. Fieber soll selten vorhanden gewesen sein, nie Schüttelfröste. In der letzten Zeit rasche Abmagerung, schlechte Nahrungsaufnahme, ungenügender Schlaf.

1. XII. 92 Eintritt in die Chirurgische Klinik.

Status präsens v. 1. XII. 92. Stark abgemagerter Mann, Haut und sichtbare Schleimhäute sehr anämisch, keine Oedeme. Patient liegt auf der linken Seite und stützt dabei den Kopf ständig durch die untergeschobene linke Hand. Beim Aufsetzen wird der Kopf zuerst mit beiden Händen gefasst und fixiert. Lassen die Hände los, so sinkt der Kopf nach rechts und das Kinn weicht nach links hin ab. Muscul. sternocleidomast. und trapezius links erscheinen vollständig atrophisch. Die Gegend der Querfortsätze der oberen Halswirbel ist infiltriert und äusserst druckempfindlich. Hinter dem linken Ohr befindet sich eine ziemlich starke, die Gegend des Proc. mastoid. bedeckende, teigige Anschwellung mit oberflächlicher Fluktuation und grosser Druckempfindlichkeit. Aus dem Ohr selbst fliesst ständig viel grüner, jauchiger Eiter ab. Das Beklopfen des Kopfes ist nur in der linken Mastoidgegend schmerzhaft. Vollständige Taubheit des linken Ohres. Der linke Facialisnerv ist in all seinen Aesten paralytisch, Stirnrunzeln, Lidschluss; Spitzen des Mundes links unmöglich. Uvula beim Gaumensegelheben wird stark nach rechts verzogen. Die Zunge wird ebenfalls beim Herausstrecken nach rechts abgelenkt, ihre linke Hälfte ist vollkommen atrophisch, und ist die Geschmacksempfindung auf der linken Zungenseite fast ganz aufgehoben. Sprache undeutlich. Von seiten der Augen bestehen keinerlei Störungen. Die ophthalmoskopische Untersuchung ergiebt beiderseits normalen Augenhintergrund. Im Rachen keine wesentliche Vorwölbung sichtbar. Parese der linksseitigen Kaumuskeln. Kehlkopf zeigt starke Schwellung des linken Aryknorpels, Rötung des linken Stimmbandes. Stimme heiser; Schluckbeschwerden. Ueber den Lungen keine abnormen Schallverhältnisse. Atmungsgeräusch scharf vesiculär, nirgends Rasselgeräusche. Herzdämpfung nicht vergrössert, Aktion regelmässig. Puls 100—110. Leber- und Milzdämpfung normal. Körpertemperatur abends 6 Uhr 38,2. Urin klar,

sauer, ohne Eiweiss, ohne Zucker. An den Extremitäten keine Motilitäts-, keine Sensibilitätsstörungen. Beim Stehen mit geschlossenen Augen starkes Schwanken. Haut- und Sehnenreflexe nicht wesentlich erhöht.

Klin. Diagnose: Caries der beiden obersten Halswirbel, des linken Felsenbeines, Otitis media purulenta chronic.; Kleinhirnabscess? Paralyse des N. facial. sin.; Nerv. trigem., Motorische Partie, Nerv. accessorius, Nerv. acust. sin., Nerv. hypoglossus, Nerv. vagus. sprechen für halbseitige Bulbärparalyse.

Operation 5. XII. 92 (Geh.R. Czerny). 5 cm langer Schnitt über den Proc. mastoid. sin. eröffnet zuerst einen subcutanen Abscess und legt dann frei einen ziemlich grossen Knochendefekt im Proc. mastoid. mit zackigen, verfärbten Rändern. Nach Erweiterung der Knochenlücke kommt man nach hinten gegen das Kleinhirn zu in eine über wallnussgrosse Höhle, welche mit Jauche und nekrotischen Gewebsmassen ausgefüllt ist. Nach vornen erstreckt sich die Jaucheansammlung bis in das mit dem hinteren Abscess kommunicierende Cavum tympanic. Excochleation der Abscesshöhle, Tamponade mit Jodoformdocht, antiseptischer Verband.

Verlauf. 6. XII. 92. Nach der Operation erhebliches Nachlassen der Schmerzen. Kein Fieber. Täglicher Verbandwechsel. Wundsekretion mässig. — 10. XII. Allmähliche Reinigung der Wundhöhle. Von Schmerzen bestehen nur noch die der linken Nackenseite. Von seiten der gelähmten Nerven keinerlei Veränderung. — 12. XII. abends plötzlich starke venöse Blutung aus dem linken Ohr. Feste Tamponade mit Jodoformgaze. Nach einer Stunde Wiederkehr der Blutung, Erneuerung der Tamponade, nach kurzer Zeit Tod im Collaps.

Obduktionsbefund. Abgemagerte Leiche. Hinter dem linken Ohr über dem Proc. mastoid. eine lineare Narbe. Mitteldickes Schädeldach. Von der Basis cranii fehlen folgende Bestandteile: grösster Teil der linken Felsenbeinpyramide, Labyrinth, Sinus semicircularis. Der Sinus transversus, welcher etwa die obere Grenze des Defektes anzeigt, wird angefüllt durch eine dicke, schwartige Masse, welche am Felsenbein jauchig zerfallen und verjaucht ist, gegen das Foramen magnum dick, hart fibrös wird mit eitrigen Einschlüssen und knochenharten Einlagerungen. Am Foramen magnum ziehen ebensolche fibröse Massen durch dasselbe hindurch nach unten in den Wirbelkanal, wo man ihnen nach Wegnahme des Atlas und Epistropheus begegnet. Körper des Atlas und Zahn des Epistropheus sind stark usuriert, brüchig, der Knochen auffallend porös und weich. Die linke Hemisphäre des Kleinhirns ist weich, schmutzig infiltriert, an der äusseren Kante muldenförmig usuriert. Von dieser veränderten Rindenpartie zieht sich die Infiltration und eitrige Einschmelzung in das Marklager hinein. Das ganze linke vordere Viertel der Rautengrube ist ebenfalls schmutzig verfärbt und weich. Die Striae acusticae streben nach diesem Bezirk hin. An der Basis erscheint vor allem das Trigeminusbüschel schmutzig bräunlich und weich wie ausge-

fasert. Facialis und Akusticus erscheinen als missfarbene kaum erkenntliche Striemen, dagegen ist an dem Hypoglossus, Glosso pharyngeus, Vagus und Accessorius nicht viel auszusetzen und sind zu konstatieren, dass gerade diese Nerven im Bereich der Schwartenbildung liegen und von diesen wohl bedrängt werden. Das Grosshirn zeigt keine wesentlichen Veränderungen. Im Aquaeduct. Sylvii und in den Ventrikeln liegen wurmförmige Blutgerinnsel. In der Gegend des Foramen jugul. sin. ist alles mit geronnenem Blut bedeckt, in welches die Vena jugul. intern. frei einmündet, nur von einem frischen weichen Thrombus bedeckt. Die ganze mittlere und hintere Schädelgrube ist mit Blut ausgefüllt. Die Vena jugul. sonst frei von Thromben, dagegen in der Vena cava superior hängt ein fingerlanger, derber, geschichteter Thrombus in den rechten Vorhof hinein. Das Herz zeigt sonst nichts abnormes. Lungen frei von Infiltrationen. Milz amyloid degeneriert. Nieren hyperämisch, ebenso Leber. Die linke Hälfte der Zunge ist nicht nur viel kleiner als die rechte, sondern zusammengefaltet und eingefallen. Ein Durchschnitt zeigt rechts rote nicht übermässig kräftige Muskulatur, links aber dürftige, schwefelgelbe Muskeln, die bis genau zur Mittellinie reichen. Auch der längsverlaufende Genioglossus ist links ein schmächtiges gelbes Bündel, rechts viel ansehnlicher und rot.

Anatomische Diagnose. Grosser Defekt der linken Felsenbeinpyramide, hintere Schädelgrube ausgefüllt mit tuberkulösen granulierenden Schwarten (Pachymeningitis caseosa fibrosa). Cariöse Osteoporose des Atlas und Epistropheus, ulceröse Zerstörung der linken Kleinhirnhemisphäre, der Gegend des Trigeminus, Facialis und Acusticus, Hypoglossus, Vaguskerne der linken Medulla oblongata. Blutung aus der frei in den Defekt einmündenden Vena jugul. int. sin. Kommunikation des äusseren Gehörganges mit dem Defekt, geschichteter Thrombus in der Vena cava sup. in den rechten Vorhof hineinhängend. Halbseitige Atrophie der Zunge und fettige Degeneration. Amyloid der Milz. Stauungsleber und Nieren. Dilatation der Blase, der Ureteren, der Nierenbecken.

In eben diesem Falle ist es zweifelhaft, ob die primäre Ursache zum Kleinhirn- und Oblongataabscess die Otitis media, beziehungsweise die Caries ossis petrosi gewesen war, oder ob der Knochenprozess am Atlas und Epistropheus langsam aufwärts geschritten ist und allein die Abscesse bewirkt hat. Am wahrscheinlichsten aber ist es, dass vom Knochenherd des Proc. mastoid. der Kleinhirnabscess, von den krankhaften Veränderungen der beiden obersten Halswirbel der Oblongataherd bedingt worden war. Aetiologisch bleibt dies für die Art der beiden Abscesse gleich, denn die Knochenaffektion der beiden verschiedenen Stellen hatte ein und denselben Charakter der tuberkulösen Caries.

Ausser Caries und Nekrose der Schädelknochen, beruhend auf spezifischer Basis der Tuberkulose und Lues, kommen noch für die Entstehung des Hirnabscesses in Betracht Knochenusuren des Schädels bewirkt von Tumoren der weichen Schädeldecken oder des angrenzenden Gesichtsskelettes unter gleichzeitigem eitrigen Zerfall der betreffenden Geschwülste. Ein Beleg für diese Art bietet folgende Krankengeschichte.

10. Mehrfach recidivierendes Carcinom der linken Gesichtshälfte mit Uebergriff auf Orbita, Nasenhöhle, Oberkiefer. Resectio maxillare super. et nasc., Enucleatio bulbi. Zwei Wochen post operat. Tod im Kollaps. Stirnhirnabscess. Meningitis purulenta.

Christine Hoch, 55jähr. Bauersfrau, von Rheingönnheim. Patientin hereditär mit Tuberkulose belastet. Bis zum 33. Lebensjahr Wohlbefinden, dann Auftreten einer kleinen Geschwulst unterhalb dem inneren Augenwinkel der linken Seite, welche langsam anwuchs und im Laufe von 7 Jahren Wallnussgrösse erreichte. Durch die Grösse des Tumors behelligt, liess sich Patientin denselben operativ entfernen, derselbe recidivierte aber nach einigen Monaten wieder, allerdings um erst in 9 Jahren wieder die frühere Grösse zu erreichen. 1889 kam Patientin in Behandlung der hiesigen Klinik und wurde ihr das vorhandene die Geschwulst darstellende Ulcus rodens radikal excidiert. Zwei Jahre blieb die Kranke recidivfrei, dann aber bemerkte sie eine langsame Anschwellung der linken Nasenhälfte unter starken Schmerzen. Die Nasenatmung wurde bald unmöglich und auch an dem rechten Nasenbein trat Schwellung auf. Vor dreiviertel Jahren nun bemerkte Patientin, dass die Geschwulst das linke Auge stark nach der Seite drängte, was ihr Doppelsehen und erhebliche Schmerzen verursachte und vor 4 Monaten brach die Geschwulst am inneren Augenwinkel geschwürig auf und entleerte seitdem reichlich Eiter. Aufnahme in die Klinik am 18. IV. 93. Die gegenwärtigen Klagen der Patientin sind häufiger Eiterausfluss aus dem linken Nasenloch, Undurchgängigkeit der Nase, Kopfschmerz, stechender Schmerz im linken Auge, heftiges Hitzgefühl in der ganzen linken Gesichtshälfte. Seit einigen Wochen viel Husten, Herzklopfen, Appetitlosigkeit, rasche Abnahme der Körperkräfte.

Status praesens vom 18. IV. 93. Mässig genährte Frau von anämischem Aussehen. Keine Oedeme. In der linken Stirnhälfte eine alte verbreiterte Operationsnarbe. Die linke Augen- und Wangengegend erscheint stark vorgewölbt, der Bulbus nach aussen und oben verdrängt, dabei seine Beweglichkeit nicht wesentlich gestört, das Sehvermögen etwas geschwächt, Vorhandensein von Doppelbildern. Die mediane Hälfte der Conjunctiva wird überlagert von einer mattroten, kleinhöckerigen, sehr derb sich anfühlenden, vom unteren Augenwinkel her unter den Lidern

sich ausdehnenden Geschwulstmasse von Kleinnussgrösse, welche an ihrer Oberfläche leicht blutet. Die Gegend des früher plastisch hier eingesetzten und eingeheilten Lappens am inneren Augenwinkel, die linke Nasenhälfte und der Oberkieferkörper sind stark aufgetrieben durch einen Tumor, welcher die linke Nasenhöhle fast ganz ausfüllt bis herab zum Nasenloch. Der harte Gaumen ist intakt. Die Choanen zeigen sich bei der Palpation vom Munde aus frei, ebenso bei der Rhinoskopia posterior. In der Teilungsstelle der linken Carotis com. finden sich kirschkerngrosse, harte Lymphdrüsen. Thorax lang, Claviculargruben eingeschnitten, Interkostalraum weit. Lungengrenzen R.V.U. 7. Rippe; H.U. 12. Rippe. Ueberall voller Schall. Ueber den Spitzen vesikuläres Atmen, verlängertes Exspirium. Herzdämpfung überlagert, Herzton unrein, Herzaktion beschleunigt aber regelmässig, Abdominalorgane ohne Besonderheiten.

Klinische Diagnose. Carcinom-Recidiv am inneren Augenwinkel mit Uebergreifen auf den Oberkiefer, die Nasenhöhle. Drüsenmetastasen am Halse.

Operation 21. IV. 93 (Dr. Jordan). Morphium-Chloroform-Narkose. Durch einen dem unteren Augenlid parallelen queren und einem zweiten vom unteren Augenwinkel entlang dem Nasenflügel und dann um letzteren herum durch die Mitte der Oberlippe verlaufenden senkrechten Schnitt wurde ein rechteckiger Lappen umschnitten und die Haut nach aussen abpräpariert bis zum Jochbogen. Resektion des Oberkiefers mit Erhaltung der Gaumenplatte und dem Alveolfortsatz. Entfernung des knöchernen Nasengerüstes, das von Carcinom umwachsen war und der Nasenscheidewand. Ausräumung der mit reichlichem Schleim und Eiter erfüllten Stirnbeinhöhle, in welche sich das Carcinom ebenfalls fortsetzt, den Sinus frontalis erweitert und seine hintere Wand usuriert zeigt. Letztere wurde ausgedehnt thermokauterisiert. Auswaschen der Wundhöhle mit Sublimatlösung 1 : 5000,0, Tamponade mit Jodoformdocht, Herausleitung derselben zum rechten Nasenloch, Zurückklappen der restierten Weichteile der Nase und des Hautwangenlappens, Schluss der Wundlinien durch Nähte.

Verlauf 24. IV. 93. Erster Verbandwechsel, Wunde linear geheilt, völlig reaktionslos, Entfernung des Tampons. — 26. IV. Entfernung der Nähte. — 30. IV. Vollständig fieberloser Verlauf, Hautlappen reaktionslos eingeheilt, muldenförmig eingesunken wird bei der Respiration nach innen aspiriert. Aus der Nase noch eitriger Ausfluss. Aussehen der Patientin schlecht. Appetit gering. — 2. V. Patientin deliriert zeitweise und ist auffallend verwirrt. — 3. V. Im Laufe des Vormittags plötzliches Ansteigen der Temperatur auf 39,3, trockene Zunge, frequenter Puls, dabei ist Patientin vollständig apathisch. — 4. V. Temperatur mittags 41,0, Coma nachmittags, in demselben Exitus letalis. Verdacht auf Gehirnabscess oder rapid verlaufender Meningitis.

Obduktionsbefund. Nach Eröffnung der Schädelhöhle gewahrt

man eine Adhärenz des linken Stirnlappens in der Siebbeingegend und nach Entfernung desselben einen Usurdefekt im Knochen des Siebbeines. Die Ränder erscheinen missfarbig. Die untere Fläche des Stirnlappens ist grünlich verfärbt und der Stirnlappen enthält dicht unter der Rinde einen im Marklager liegenden apfelgrossen Abscess ausgefüllt mit jauchigem Inhalt. Die Abscesswand trägt eine derbe sehr dicke Membran und nach abwärts und vorne besteht eine fetzige macerierte Perforationsöffnung in den Meningealraum. Die Gegend des Infundibulum ist eitrig infiltriert, ebenso die Fossa Sylvii. Ventrikel erweitert enthalten trübe Flüssigkeit. Herz weich, schlaff. Lungen adhärent, ödematös. Milz sehr weich nicht vergrössert. Nieren anämisch, atrophisch granuliert. Kapsel adhärent. An der Arteria lienalis ein erbsengrosses Aneurysma. Leber klein zeigt perihepatitische Adhäsionen.

Die letzte Gruppe von Abscessen des Gehirnes, denen kein Trauma des Kopfes vorangegangen ist, für die kein Eiter oder Entzündungsherd im Bereiche des Schädels oder seiner Nachbarorgane nachzuweisen ist, ist die der hämatogenen Abscesse entstanden auf metastatischem Wege, sei es von einem fern im Körper gelegenen Tuberkulose- oder Actinomycesherd, oder sei es von andersartigen Eiterungen der Lunge oder entstammend von irgend einem Infektionsherd nach Typhus, Scharlach etc. oder als Teilerscheinung einer ausgesprochenen Pyämie. Ein solcher Fall, und zwar nach primärer Lungenerkrankung entstand akut unter unseren Augen und kam zur Operation:

11. Nikolaus Gärtner, 23jähr. Knecht, von Wilhelmsfeld. Patient, aus gesunder Familie stammend, früher selbst nie leidend, erkrankte am 6. III. 93 plötzlich unter Schüttelfrost an Stechen in der linken Seite und Husten. Am 9. III. suchte Pat. Aufnahme in die hiesige medizinische Klinik und wurde daselbst eine croupöse Pneumonie des linken Unterlappens sowie eine Pericarditis diagnosticiert. In der Nacht vom 15. auf den 16. März entleerte sich durch den Mund etwa 1200 ccm einer grünlich schleimig-eitrigen Flüssigkeit von intensiv fauligem Geruch. Dasselbe ereignete sich tags darauf noch einmal, und eine Probepunktion im linken hinteren 10. Interkostalraum ergab einen dicken eitrigen Pleuraerguss. Deshalb wurde Patient am 18. III. 93 der chirurgischen Klinik überwiesen.

Status praesens. Der kräftig gebaute Mann von subikterischem Aussehen zeigt oberflächliche Atmung mit Nachschleppen der linken Seite. Befund über der rechten Lunge normal. Ueber der linken Lunge herrscht vorn gedämpft tympanitischer Schall, ebenso in der linken Axillargegend. Links vornen besteht Frottement, kein deutliches Atmungsgeräusch, links neben der Herzdämpfung Bronchialatmen, links hinten aber abgeschwächtes

Vesiculäratmen, links hinten unten metallisch klingendes Atemgeräusch, und beim Schütteln des Thorax vernimmt man metallisches Plätschern, Wechsel der Dämpfung je nach der Stellung des Körpers. Herzdämpfung fast normal, undeutliches pericardiales Reiben, Herztöne rein.

Klinische Diagnose. Pneumonia crouposa lob. inf. sin. Pericarditis. Metapneumonisches Empyem mit Durchbruch nach der Lunge.

Operation 18. III. 93. In der linken Axillarlinie Resektion der 6. Rippe in Ausdehnung von 3 cm. Incision der Pleura und Entleerung eines Liter Jauche. Die Abscesshöhle wird gebildet in ihrem Grund durch gangränöses Lungengewebe, seitlich von Pleuraschwarten. Zur besseren Drainage der Empyemhöhle wird eine Contraincision im 9. Interkostalraum vorgenommen. Einlegen von Drains, Ausspülung mit schwacher Sublimatlösung, aseptischer Verband.

Verlauf. In der ersten Woche nach der Operation immer noch hohes intermittierendes Fieber, eitrige Sekretion der Empyemhöhle sehr stark erforderte täglichen Verbandwechsel. Reibegeräusche über dem Herzen war bald nach der Operation ganz geschwunden. In der zweiten Woche war das Fieber langsam zur Norm zurückgekehrt, die pneumonische Lungeninfiltration in Abnahme begriffen, geringere Sekretion der Empyemhöhle. Plötzlich am 9. IV. 93 abends 5 Uhr heftiger Kopfschmerz, Umsinken im Bett, Rotationsbewegungen des Kopfes nach links, Ablenkung der Augen ebenfalls nach links, Bewusstlosigkeit, weite nicht reagierende Pupillen. Nach einigen 10 Minuten Rückkehr des Bewusstseins, Unvermögen deutlich zu sehen, Augen stets noch nach links gedreht. Plötzlich klonische Zuckungen in der linken Hand und Arm, linken Facialis, dann linkem Bein. Darauf für 2—3 Minuten Opisthotonus, dem diffuse klonische Krämpfe folgen. Rasch zunehmende Cyanose. Nach 2 Minuten Verschwinden der Krämpfe, Eintreten von grosser psychischer Unruhe, Versuch aus dem Bett zu fliehen, Schreien und Stöhnen, dabei aber keine Reaktion auf Anrufen. — 10. IV. Mässiger Sopor, Klagen von starkem Kopfschmerz, Pulsfrequenz 60. — 11. IV. Zunahme des Sopor, Erbrechen. Sinken der Pulsfrequenz auf 48. Zittern des ganzen Körpers, Parese des linken Facialis. Keine Reaktion auf Anrufen. Unwillkürlicher Abgang von Harn und Stuhl. — 12. IV. Parese der ganzen linken Körperseite. Augenhintergrund normal. Puls 40. Coma.

Klinische Diagnose. Gehirnembolie mit Abscessentwicklung im rechten Parietallappen. Da die Symptome unter dem Bilde einzelnen Auftretens von Monoparesen sich zeigten, schubweise im Laufe von drei Tagen sich entwickelten, so lag es nahe bei dem Vorhandensein ausgedehnt eitriger Prozesse in der Lunge und bei dem plötzlichen Gehirninsult eine Embolie des Gehirnes anzunehmen, und zwar mit solchen Lungeneiterprodukten, die eine Abscessbildung zur Folge hatten. In der Hoffnung, es könnte sich ausnahmsweise um einen unilokulären metasta-

tischen Herd im Parietallappen handeln, da für eine Multilokularität nichts weiter sprach als das ätiologische Moment, wurde die Operation als indiciert angenommen.

Operation 12. IV. 93 in Morphium-Chloroform-Narkose (Dr. Jordan). Nach Bildung eines Lappenschnittes mit oberer Basis und tiefstem Punkt seiner Convexität 5 cm oberhalb dem rechten Ohransatz, wird in der Schnittfurche der Schädel angemeisselt und von demselben bei flacher Meisselführung die Corticalis so abgelöst, dass sie als Lamelle im Zusammenhang blieb mit dem vom Schnitt umkreisten Hautweichteilperiostlappen. In der Mitte der so blossgelegten Diploe wird mit dem Kronentrepan eine Scheibe aus dem Schädeldach herausgesägt und diese Trepanationslücke mit der Knochenzange erweitert bis zu Zweimarkstückgrösse. Die Dura zeigte sich stark gespannt, kaum pulsierend; nach ihrer ebenfalls bogenförmigen Durchschneidung kam das mit ödematös aussehender Pia überzogene Gehirn zum Vorschein. Zwischen zwei Venen befand sich Eiterauflagerung. An dieser Stelle wurde in das Gehirn eingestochen mit der Punktionsnadel und Eiter aspiriert. Sofortige breite Eröffnung des Abscesses mit dem Messer und Entleerung von ca. 15 ccm eines dünnen jauchigen Eiters. Die Eiterhöhle von Wallnussgrösse lag dicht unter der präcentralen Furche im weissen Marklager. Tamponade des Abscesses mit Jodoformgaze, teilweiser Schluss der Durawunde, Zurücklagerung des Hautknochenlappens und Fixierung derselben mit Seidenknopfnähten. Während der Operation zeigte der Puls konstant 50 Schläge pro Minute.

Verlauf. Einige Stunden nach der Operation noch Bewusstlosigkeit, Puls 60, unregelmässige Atmung. Im Gesicht zeigten sich ab und zu beiderseits in der Mundwinkelgegend Zuckungen. Kein Fieber. — 13. IV. Ziemlich starke Unruhe, Versuch den Verband abzureissen, wobei Patient die linke früher gelähmte Hand bewegt, während der Arm noch nicht spontan gehoben werden kann. Auch das linke Bein ist schwacher Bewegungen fähig. Es besteht nur noch Benommenheit, der Puls hat sich bis auf 72 Schläge gehoben. Keine Krämpfe. — 14. IV. Rascher Anstieg der Körpertemperatur auf 39,4, Puls 120, Coma, gegen Abend Dyspnoe. Cheyne-Stockes'sches Phänomen. — 15. IV. früh 7 Uhr Exitus letalis.

Obduktion 15. IV. 93. An der linken Brustseite in der Höhe der 6. Rippe in der vorderen Axillarlinie, sowie in der Höhe der 8. Rippe je eine durch einen Rippendefekt in die Pleurahöhle führende Operationswunde. Die linke Pleurahöhle ist in ihrer oberen Hälfte obliteriert, in der unteren erweitert, und von einer dicken Abscessmembran ausgekleidet, die die Lungenoberfläche, die Thoraxwandungen, das Zwerchfell und den Herzbeutel übergiesst. Die linke Lunge ist im Unterlappen stark geschrumpft, infiltriert, die Bronchen erweitert. Einzelne kleine Abscesshöhlen mit dicken Membranen ausgefüllt liegen in den unteren Lungen-

partien. Im Oberlappen findet sich eine apfelgrosse Abscesshöhle mit dickflüssigem gelben Eiter, abgekapselt gegen das übrige Lungengewebe. In der rechten Lunge zahlreiche lobuläre Pneumonieherde. In der Milz und Nieren zahlreiche kleine embolische Eiterherde. Am Gehirn sieht man dicht an der rechten vorderen Centralwindung gelegen von der Medianlinie 4 cm entfernt den wallnussgrossen artificiell eröffneten Hirnabscess. Seine Wandungen sind schmutzig-eitrig und hämorrhagisch. In der Umgebung dieses Herdes ist die Pia getrübt und längs der nächsten Gefässe an der Konvexität eitrig infiltriert. Ein zweiter uneröffneter mit gelbgrünem Eiter gefüllter ebenfalls wallnussgrosser Abscess findet sich im Centrum des Frontallappens. Ein dritter ebenso beschaffener Abscess im Occipitallappen kommunicierend mit dem Hinterhorn. Ein kleinerer Abscess liegt noch im Operculum subcortical. Alle diese Abscesse zeigen als Wand nekrotisierende, zernagt und zerfetzt aussehende Markmassen.

Anatomische Diagnose. Linksseitige multiple Lungenabscesse, alte operativ geöffnete, gereinigte Empyemhöhle. Rechts vikariierendes Emphysem und hypostatische Pneumonie, infektiöser Milztumor, multiple Eiterherde, multiple Hirnabscesse mit cirkumskripter eitriger Leptomeningitis, Perforation in das rechte Hinterhorn.

In der Anordnung der Mitteilung unserer Gehirnabscessfälle habe ich Ausgang genommen von dem ätiologischen Moment, von dem Charakter und Sitz des primären Entzündungsherdes, und es kommt jetzt die Frage, welches ist der Weg, die Art der Fortschaffung der Eitererreger bis zur Entstehung des sekundären Herdes?

Für die offenen Frakturen des Schädels mit gleichzeitiger Hirnhüllen- und Hirnverletzung, für die „oberflächlichen" und „offenen tiefen" Hirnabscesse haben wir es schon gesehen, dass der Infektionskeim der ganzen Ausdehnung der Wundfläche entlang ununterbrochen weiterschreitet und so seine Zerstörungen per continuitatem ausübt. Nicht so einfach verhält es sich aber mit den „tiefen abgesackten" Abscessen, wo zwischen dem primären Herd und dem Sitze der sekundären Niederlassung immer eine Schichte nicht zerstörter Hirnhüllen, besonders aber grauer intakter Hirnrinde liegt, oder wo, wie im Falle 1, eine äussere Kopfweichteilwunde besteht, das Periost intakt ist, die äussere Schädelkapsel keine Kontinuitätstrennung aufweist, während nur die innerste Schicht, die „Glastafel" sich frakturiert zeigt, immerhin mit gleichzeitiger Verletzung der Hirnhüllen und Gehirnoberfläche.

Für diese Vorgänge fallen besonders ins Gewicht die eigenartigen Gefäss- und Lymphbahnverhältnisse des Schädels, die innige

Kommunikation und Anastomose der einzelnen Gefässbezirke, sowohl der Kopfweichteile, wie des knöchernen Schädelgerüstes mit den Hirnhüllen und der Gehirnmasse selbst, denn sie sind es, welche uns die Erklärung geben für die grosse Leichtigkeit des Eindringens entzündlicher Prozesse von aussen in das Innerste der Schädelfüllung.

In grossen Gefässstämmen zieht das Blut zum Kopfe oder kommt von dort zurück, einesteils die Schädelkapsel und ihre Hüllen, anderenteils den Kapselinhalt ernährend [1]). Die ersteren verlaufen im subkutanen Gewebe der Kopfschwarte, so grosse und zahlreiche Anastomosen eingehend wie nur an wenigen anderen Körperstellen.

Von diesen Gefässbahnen und Zweigen der Kopfhaut findet eine zahlreiche Abgabe tiefer Aeste an das Periost des Schädels statt, die sowohl die Knochenhaut selbst versorgen als auch ihre Verzweigungen noch direkt in den Knochen hineinversenken. Besonders an den Nahtstellen des Schädels, wo das Periost die Nahträume auskleidet und mit der Dura fest zusammenhängt, gehen stets Gefässe von aussen nach innen auf die Dura über, oder treten von einem zum anderen Knochen ein.

Unzählige kleine Oeffnungen in der Corticalis bezeichnen die Eintrittswege der fein verzweigten Periostgefässe in das Knocheninnere, und ebenso wie das äussere Periost macht es auch das innere die Dura mater und lässt durch zahlreiche Stämmchen der Verzweigungen der Arteria mening. media die Tabula vitrea durchbohren. In der Diploe treffen sich beide Gefässgebiete, ihr arterielles Blut frei in das Gewebe ergiessend, um dann in die offene Venenlumina zu gelangen, ähnlich wie bei der Milz.

Die Venen, selbst die kleinsten von starkem Kaliber, bilden ein mächtiges Netz von dünnhäutigen Gefässen, die ganze Diploe durchziehend. Von diesem Netz geht nun ein Teil zu den Venen des Periostes und äusseren Venen des Kopfes, der zweite Teil aber durchsetzt die Tabula vitrea und mündet in die Venen der Dura mater, während der dritte in der Diploe verbleibt und die Ven. diploic. bildet, welche ihrerseits durch kleine Oeffnungen im Knochen sowohl mit den Hautvenen des Kopfes als auch mit dem Sinus der Dura besondere Verbindungszweige führen. Ihre Endstämme entleeren sich zum Teil in die Ven. temporal. front. occip. oder in den Sinus cavernos. und Sinus transvers. durae matris.

Eine weitere Verbindung der äusseren oberflächlichen Kopf-

1) Merkel. Handbuch der topographischen Anatomie. Braunschweig 1885—1890.

venen mit dem Venensystem der harten Hirnhaut, dem Sinussystem sind die den Knochen durchsetzenden Emissarien, als Emissar. occipital., parietalia, mastoid. Das erste stellt eine kleine Verbindung dar, zwischen Sinus transversus und den Venen der Gegend der Protuberantia externa, die Parietalia rechts und links von der Sagittalnaht dicht hinter der Verbindungslinie der Tubera pariet., bilden eine Kommunikation zwischen dem Sinus longitud. und den Venen des Scheitels, während das grösste Emissarium, das mastoid. über der Wurzel je eines Proc. mastoid. liegt, und einen Zusammenhang herstellt zwischen dem zum Foramen jugulare herabsteigenden Teil des Sinus transversus mit den Hinterhaupts- und Nackenvenen. Der Strom der Emissarien erfolgt für gewöhnlich von innen nach aussen, kann aber unter pathologischen Verhältnissen eine Umkehr erleiden.

Sowie die Arterien und Venen des Schädels nach innen und aussen Verbindungen mit einander eingehen, so geschieht dies in gleichem Masse auch von den Lymphbahnen. Während die Dura mater als inneres Periost mit dem Schädel durch ihr eigenes Gefässgebiet der Arter. und Ven. meningea media in so wichtige Verbindung tritt, trägt sie eine fernere hohe Bedeutung durch ihre innige Beziehung zum Gehirn, indem sie die Mündungen der grossen und zahlreichen Gehirnvenen in das System des Sinus Durae matris aufnimmt, und so das verbrauchte Gehirnblut, sowie einen Teil von Cerebrospinalflüssigkeit aus der Schädelhöhle abführt.

Nicht in so fester und ständiger Berührung wie die Aussenfläche der Dura mit dem Schädelknochen steht, verhält sich ihre Innenfläche zur weichen Hirnhaut. Hier ist sie glatt und mit Epithel überkleidet und ist getrennt von der gegenüberliegenden ebenfalls epithelial überzogenen oberen Schichte der weichen Hirnhaut, der „Arachnoidea“ durch einen linearen Spaltraum, den Subduralraum. Nur an den Sinus bestehen Verbindungen mit der Arachnoidea durch Bindegewebsbündel, die Gefässe und Lymphbahnen führen. Die Sinus bilden in der Durasubstanz gelegene Kanäle von fester Wandung, klappenlos; von grosser Starrheit und Unbeweglichkeit und ohne Fähigkeit zusammenzufallen liegen sie meist eingegraben in tiefen breiten Knochenrinnen der Schädelinnenfläche. Ihre Zahl ist eine beschränkte, und wir können sie einteilen in die grossen Hauptsinus und in die kleinen Verbindungssinus, ihrer Lage nach in die Sinus der Konvexität und die der Schädelbasis.

Von den ersteren ist für den Chirurgen wichtig der Sinus

longitudinalis, welcher von der Crista galli bis zur Protuberantia occipitalis entlang der Sagittalnaht verläuft, und hie und da der, neben der Coronarnaht gehende, Sinus sphenoparietalis, der bald in den Sinus cavernosus, bald in die Vena mening. media oder in eine Vena diploica sich entleert.

An der Schädelbasis sind es für die mittleren Schädelgruben die Sinus cavernos. mit ihrer maschenförmigen Anordnung, mit der Einlagerung der Carot. intern. und des N. abducens und der direkten Anlagerung der Nerv. oculomot., trochlear., I. Ast des Trigeminus, sowie mit der so wichtigen Einmündung der Ven. ophthalm. In der hinteren Schädelgrube liegt der wichtigste, aber auch am meisten Erkrankungen ausgesetzte Sinus transversus. Er nimmt an der Protuberantia occipitalis den Sinus longitud. sup. mit dem kleinen Sinus der Falc. und des Tentoriums auf und bildet so den Confluenssinuum oder Torcular Herophili; wendet sich dann beiderseits als abführender Hauptkanal für das intrakranielle Venenblut seitwärts entsprechend der Höhe der Ansatzlinien des Musc. trapez. und sternocleidomast. entlang der Innenfläche des Hinterhauptes, tritt über zum Schläfenbein anliegend der hinteren dünnen Wand des Proc. mastoid. und endigt im Foramen jugular., um sich dort in den Bulbus Venae jugularis intern. einzusenken.

Die kleineren Verbindungssinus sind die Sinus intercavernos. ant. und poster. oder Sinus circularis Ridleyi an der Sella turcica, die Sinus petros. super. und infer., welche das System des Sinus cavernosus mit dem Sinus transversus in Zusammenhang bringen.

Die Venen[1]) des Gehirnes, welche ja die Zuflussquellen für die Sinusfüllung sind, verfolgen ihren eigenen von den Arterien des Hirnes getrennten Weg. Dünnwandig, klappenlos nehmen sie ihren Ursprung teils in der weissen Marknasse und treten in den Furchen an die Gehirnoberfläche heraus, oder entspringen in zahlreichen kleinen Aestchen der grauen Rindenparthie, daselbst zahlreiche Anastomosenetze bildend quer über die Wandungen hin. In den inneren Hirnteilen, grossen Ganglien entspringen auch ein Teil Venen, welche nicht zur Hirnrinde emportreten und fast nie Anastomosen machen. Drei Blutabführrichtungen bedingen die Gehirnvenensysteme.

1. Das System der oberen Gehirnvenen, welche das Blut abführen aus den vorderen oberen und medialen Abschnitten der Grosshirnhemisphären.

---

1) Browing. The veins of the brain and its enveloped. Brooklin 1884.

2. Das System der unteren Gehirnvenen, welches das grösste ist und umfasst die Venen des Temporallappens, Occipitalhirnes, Kleinhirnes und einige Aeste der Medulla oblongata.

3. Das System der mittleren Hirnvenen, es setzt sich zusammen aus den Venenstämmchen der Ventrikel, der grossen Ganglien, der Fossa sylvii, sammelt sich als unpaariger Hauptstamm, der Vena cerebri interna communis oder Vena magna Galeni, welche im grossen Hirnspalt nach hinten verläuft und sich in den Sinus tentorii ergiesst.

Die Hirnarterien, welche als vordere und mittlere aus der Carotis interna stammen, als hintere der Arteria basilaris beziehungsweise Art. vertebralis ihren Ursprung verdanken, zeigen nach Heubner[1]) auch zwei getrennte Systeme.

Das derjenigen Aeste, welche kurz nach Abgang von den Hauptstämmen an der Basis ohne weitere Verzweigungen zu den Grosshirnganglien verlaufen, keine Anastomosen eingehen, und so als Endarterien fungieren, das „System des Basalbezirkes".

Die weiteren Arterienäste aber verzweigen sich dichotomisch, ranken sich zur Gehirnrinde empor, gehen zahlreiche Anatomosen ein, senken sich teils in die graue Rinde, teils durch dieselbe in das weisse Marklager ein, und bilden das ausgedehnte „Rindenbezirksystem".

Arterien wie Venen werden in ihrem Verlaufe noch begleitet von Lymphgefässen, welche als einfache Epithelröhren die Gefässe umgeben, in der Pia ein Lymphnetz bilden und als Lymphstämme die Schädelhöhle, dann das Foramen jugulare und Canalis carotic. verlassen, um zu den Cervical- und Carotisdrüsen herabzusteigen.

Ausser der Aufnahme des venösen Blutes des Gehirnes verfolgen die Sinus noch eine andere Aufgabe, die der Ableitung eines grossen Teiles der Cerebrospinalflüssigkeit. Diese Flüssigkeit nimmt ihren Ausgang aus den Hirnventrikeln, entstammend den Gefässen des Plexus chorioid. und ergiesst sich durch einen langgezogenen Spalt des Seitenventrikels im Gebiet des Unterhornes, über dem Gyrus hippocampi, ferner durch die Apertura infer. ventric. 4, an der unteren Spitze der Rautengrube, und durch die Aperturae Laterales ventric. 4, an den beiden seitlichen Ecken des Rhombus, in den maschenförmigen, bald weiten, bald engen Gewebsraum zwischen Arachnoidea und Pia, den „Subacharnoidalraum". Den Abflussweg des Liquor cerebrospinalis in das Venensystem der Dura

1) Heubner. Zur Topographie der Entzündungsgebiete der einzelnen Hirnarterien. Leipzig 1874.

bilden die Arachnoidalzotten oder Pacchionischen Granulationen, hernienartige Ausbuchtungen der weichen Hirnhaut in die Sinus der Dura oder in Lacunen des Knochens, die mit den Venen der Diploe communicieren.

Die grösste Mehrzahl der Zotten ragt in den Sinus longitud., sinus transversus und sinus sphenoparietalis hinein, während sie an der Stirn und vorderen Scheitelbeingegend isoliert vorkommen. Die Hauptausführung der Cerebrospinalflüssigkeit geschieht auf diesem Weg, während für einen kleinen Teil als abführende Elemente in Betracht kommen des Lymphgefässsystem der Pia, welches nach Key und Retzius in das Lymphgefässnetz der Nase sich entleert.

Ferner sind es die lymphatischen Räume der Gehirnnerven, für den Menschen nur nachgewiesen am Optikus und Acusticus. Bei dem ersteren verläuft diese Arachnoidal-Scheide bis zum Bulbus, bei dem letzteren dringt sie vor bis in den perilymphatischen Raum des Ohr-Labyrinthes. —

Nach diesen geschilderten Verhältnissen sehen wir, dass ein äusserer Infektionsherd des Schädels zu sekundären Hirnkrankheiten zwei Wege einschlagen kann, entweder den lymphatischen, oder den der Venen, während die fern vom Cranium liegenden Entzündungskolonien auf metastatischem Wege durch die arterielle Bahn ihre Ableger in das Gehirn befördern.

Das Eindringen der Eitererreger in die lymphatischen Bahnen der Pia, von dort durch die perivasculären Lymphgefässe in das Gehirngewebe selbst kann bald direkt, bald indirekt geschehen. Das erstere tritt ein, wenn mit dem Trauma zugleich nicht nur Schädel- sondern auch Gehirnhüllen zerrissen und verletzt sind, der subarachnoidale Raum geöffnet ist und mit ihm die Lymphbahnen klaffen. Der Eiter wird dann leicht in ihre offene Lumina aufgenommen und in die Tiefe geführt, um sich dort zum Abscess auszubilden, wie Fall 3 und 4 es zeigen, wo nach Rindenverletzung cirkumskripte Meningitis, oberflächlicher Gehirnabscess bestanden und sich später kombinierten mit „abgeschlossenem Markabscess". Zu dieser Rubrik mit Verletzung der Arachnoidea, Eröffnung der Lymphräume zählt auch Fall 1.

Hier handelt es sich zwar nicht um einen tief gelegenen Hirnabscess, sondern um das Frühstadium einer Meningitis, deren Eintritt aber bei Intaktsein der äusseren Schädellamellen und des Periostes und nur gleichzeitiger isolierter Glastafelfraktur statt hatte. Die entzündeten Lymphgefässe der eiternden Kopfweichteilwunde trugen

wohl die Erreger auf ihrem Wege durch das Periost in die Diploe fort, gelangten hier in die durch den Bruch der Glastafel lädierten vom Knochen zur Dura sich erstreckenden Lymphbahnen, durch den Riss der Dura hindurch zur verletzten Arachnoideastelle und in den Subarachnoidealraum. Im Weiterschreiten wurde die Meningitis durch keine cirkumskripten Verwachsungen der Hirnhäute, wie bei chronischen Fällen, aufgehalten, und wohl rasch hätte sie an Intensität zugenommen, den oberflächlichen Gehirnkontusionsherd in einen Abscess verwandelt, den Tod sicher zur Folge gehabt, wenn nicht die Trepanation mit ihrem Leben rettenden Erfolg ausgeführt worden wäre.

Die indirekte Bahn ist eine weitere, sie hat mehr Hindernisse zu überwinden, um den Infektionskeim zum Marklager zu bringen.

Die Dura und Arachnoidea sind hier durch das Trauma in ihrer Continuität nicht gestört, sie suchen als Damm das Gehirn zu schützen vor dem Eindringen der feindlichen Medien. Lange Zeit halten sie Stand den extraduralen primären Eiterherden, seien diese entstanden in Wundnischen nach komplicierten Schädelfrakturen, oder durch Vereiterung von Hämatomen der Art. meningea media, zu denen der Infektionskeim wie im Fall 5 durch eine gleichzeitige Schädelbasisfraktur mit Kommunikation des äusseren Gehörganges eingedrungen ist. Oder es kommen in Betracht epitympanale und perisinuöse Abscesse nach Ohreiterungen mit Perforation des Tegmen tympani, der horizontalen Bogengänge, der vertikalen Bogengänge und der hinteren Felsenbeinwand. Solche Fälle sind 7 und 8.

Weitere Feinde stellen dar cariöse Knochenprozesse, die bis zur Dura reichen (Nr. 9), oder Knochenusuren durch in Eiterung begriffene Geschwülste des Schädels (Nr. 10).

Schliesslich aber unterliegt die Dura dem schädlichen Einfluss dieser Herde, sie wird an der Stelle der ständigen Berührung mit den Eitermassen nekrotisch und zeigt als Zeichen dafür bei den Operationen oder bei der Obduktion stets eine grünliche Verfärbung und grosse Brüchigkeit.

Durch diese chronische, nekrotisierende Entzündung der Dura verliert sie auf ihrer Innenseite ihr Epithel, die gegenüberliegende Arachnoidea wird in Mitleidenschaft gezogen, auch hier leidet die Epithelschicht not und die beiden Blätter verwachsen, schliessen den Subduralraum gegen eine flächenhafte Ausdehnung der Entzündung ab, die dafür mehr in die Tiefe greift, nach dem subarachnoidalen Raum zu. Auch hier suchen cirkumskripte Verklebungen der

einzelnen Arachnoidalmaschen die Entzündungsausbreitung nach der Fläche zu hindern und lassen ihr nur an begrenzter Stelle Raum zum Eindringen in die perivaskulösen Lymphräume der in das Gehirngewebe eindringenden Rindengefässe. In all solchen Fällen fanden wir bei der Operation oder Nekropsie die nekrotisierende Stelle der Dura fest verwachsen mit der Arachnoidea und Pia, ja auch mit dem Gehirn, so dass meist bei dem Versuch, das Gehirn abzulösen, die Rindenpartie tief einriss, sich der Markabscess öffnete und entleerte. Belege für diese Entstehungsart bieten wohl die Sektionsbefunde der Fälle 4, 5, 7, 8, 9, 10.

Sitzt der Entzündungsherd aber an den Sinus, wie bei den perisinuösen Abscessen des Sinus transversus und der hinteren Schädelgrube nach Otitis purulent., oder wie nach Verletzung der Parietalbeine in der Nähe des Sinus longit. und der Lacunae laterales der pacchionischen Granulationen, so gelangen ihre Keime durch den sehr dünnen Duralsack der Archnoidalzotten in die Maschenräume des Subarachnoidalraumes entlang der Zotten, um von dort ihren weiteren Weg zum Gehirn zu nehmen.

Ebenso wirkt für die Fortpflanzung einer primären eitrigen Ohrlabyrintherkrankung auf das Gehirn die perilymphatische Scheide des Nerv. acusticus, die mit dem Subarachnoidalraum kommuniciert und Cerebrospinalflüssigkeit führt. Auch Optikus und Auge sind in ähnlicher Lage, und einer unserer Fälle, Nr. 7, illustriert die Wichtigkeit der Kommunikation dieses Organes mit dem Subarachnoidalraum. Es war zwar nicht ein Uebergreifen eines primären Entzündungsherdes des Auges auf das Gehirn, sondern vielmehr umgekehrt eine Fortsetzung einer schweren Leptomeningitis purulenta auf die Sehnervenscheiden mit Bildung beiderseitiger Orbitalphlegmonen, Exophthalmus etc.

Von dem zweiten Fortleitungssystem der Infektionskeime von aussen nach dem Gehirne zu auf dem Wege der Venen ist in erster Linie zu nennen die „fortgeleitete Thrombose".

Gehirnabscess und Sinusthrombose stehen in engerem Zusammenhang, das beweisen die Thatsachen, dass die gleiche Ursache, die Ohreiterung, sowohl Sinusthrombose als auch Gehirnabscesse zur Folge hat, entweder einzeln oder beide miteinander verbunden und dass dies Zusammenfallen beider ein sehr häufiges ist.

So fand Körner[1]) unter 92 Fällen von otitischem Hirn-

1) Körner. Archiv für Ohrenheilkunde. Bd. 29.

abscess 52mal Phlebothrombose des Sinus transversus und Robin [1]) unter 58 Fällen von Phlebitiden 38 Hirnabscesse.

Auf dieselbe Art, wie die Sinusthrombose entsteht durch Fortleitung der Entzündungsprozesse aus bereits erkrankten Venenbahnen, z. B. nach Thrombophlebitis der Ven. aquäduct. cochl., ven. aquad. vestib., der Ven. diploet., des Emissarium mastoid., so kann sie sich auch nach der anderen Richtung hin gegen das Gehirn zu fortsetzen und zur Thrombose und Phlebitis der nach der Pia und in das Gehirn verlaufenden Venen führen. Diese Weiterverbreitungsart ist meist noch verbunden mit dem früher geschilderten Fortschreiten des Prozesses durch die Substanz der Dura auf die Lymphbahnen des Gehirnes.

In unserer Kasuistik von 4 otitischen Abscessen zeigten 3 ausgedehnte Phlebothrombosen, 2 des Sinus transversus, 1 der beiden Sinus cavernosi und des linken Sinus transversus. In dem Fall 9 mit Kleinhirneiterung waren die thrombosierten entzündlich veränderten Venen bis zum Abscess vom Sinus transversus aus verfolgbar, und in einem früheren Hirnabscessfalle erwähnt der Sektionsbericht, dass infolge Caries des Keilbeines und Eiterung an der Hirnbasis eine vollständig thrombosierte, ziemlich grosse Hirnvene verfolgbar war bis in das Cavum eines tief gelegenen Markabscesses des Parietallappens.

Auch v. Bergmann [2]) konstatierte bei einem ähnlichen Prozess, wie dieser, nach Caries des Hinterhauptbeines und des Atlas eine Thrombose des Sinus transversus mit fortgesetzter Thrombenmasse in zwei Ven. cerebr. inf. bis zu den beiden neben einander liegenden Abscessen im rechten Occipitallappen.

Aber ausser durch die „fortgesetzte Thrombose" vom Sinus aus kann die Phlebothrombose desselben noch eine andere Rolle spielen als ursächliches Moment für den Hirnabscess. Ich meine damit den „retrograden venösen Transport", die „rückläufige Embolie der Venen", und glaube, dass für die Aetiologie des Hirnabscesses dieses Moment beachtet werden muss.

Von Magendie, Nysten, Gaspari, Amussat wurden zu Anfang dieses Jahrhunderts durch Luft-, Quecksilber-, Fettinjektionen in die venöse Blutbahn beobachtet, dass diese Substanzen zuweilen entgegen der regelrechten Richtung, wie durch Strom-

1) Robin. Des affections cérébrales consecutives etc. Paris 1888.
2) v. Bergmann. Lehre von den Kopfverletzungen. 1880.

umkehr, fortgeschwemmt wurden. Virchow[1]), Frerichs, Cohn[2]), Heller[3]) zeigten mit denselben Injektionsmassen oder mit Einspritzungen von Zinnoberleim, Weizengries in die venöse Blutbahn das Fortgeschwemmtwerden der Massen im rückläufigen Sinne, selbst bis in die kleinsten Venenäste der Leber, Nieren, des Herzens, ja sogar hie und da bis in die Hirnsinus.

v. Recklinghausen[4]) veröffentlichte pathologisch-anatomische Befunde bei Fällen von Tumormetastasen auf dem Wege der venösen Embolie, entstanden in Lungen und Nieren nach einem Sarkom der Tibia, ferner nach Krebs der Lumbaldrüsen und eine Nephropyelophlebitis mit retrogradem Transport. J. Arnold[5]) hat im Anschluss an zwei Sektionsbefunde; eine metastatische Ausfüllung der Sinus longitudin. durae matris mit Krebsmassen nach einem lenticulären Mammacarcinom mit Achsel- und Halsdrüseninfiltration, und zweitens einer multiplen Lebervenenembolie nach Thrombose des Plexus pampiniformis uteri bei einer nach Myomotomie verstorbenen Frau, die Frage des rückläufigen Transportes durch neue Versuche geprüft.

Er machte Einspritzungen von einer dicken Aufschwemmung von Weizengries in physiologischer Kochsalzlösung, oder Einführungen von feinen aus Weizengries und Gummischleim hergestellten Stäbchen in die Gefässlumina entweder der Ven. jugul., crural. oder des Sinus longitud. durae matris, bei Kaninchen und Hunden unter nur sehr geringer und sich rasch ausgleichender Blutdrucksteigerung und bei beschränkter Einführung von Injektionsmasse. Es ergab sich bei den Sektionen, die einesteils direkt nach den Versuchen vorgenommen wurden, andernteils erst nach mehreren Stunden oder Tagen stattfanden, stets ein Befund derart, dass sich „Körnerhaufen und grössere Körner in den Venen des Herzens, der Leber, Niere, der unteren Hohlader bis in die Ven. crurales hinein, ferner in der Ven. jugular., Venen der Orbita, Ciliarvenen, in den Sinus durae matris und in den grösseren Venen des Gehirnes vorfanden und zwar Körner, welche in Anbetracht ihrer Zahl und Grösse sowie Lage den Capillarkreislauf nicht passiert haben konnten, sondern auf rückläufigem Wege dahin gelangt sein mussten."

1) Virchow. Gesammelte Abhandlungen. 1886.

2) Heller. Zur Lehre der metastat. Prozesse der Leber.

3) Cohn. Klinik der embol. Gefässkrankh. Deutsches Archiv für klin. Med. Bd. 7. Berlin 1860.

4) v. Recklinghausen. Ueber die venöse Embolie. Virch. Arch. Bd. 100.

5) J. Arnold. Ueber rückläufigen Transport. Virchow's Archiv. Bd. 124.

Es giebt nach v. Recklinghausen zwei Arten der rückläufigen Embolie, die des retrograden Transportes bei offener Bahn und die nach einem Verschluss der Hauptbahn.

Im ersten Falle ist das wirkende Moment die Druckveränderung des Blutes bei forcierter Respiration, besonders in der expiratorischen Phase, wobei der sonst negative Druck in den Venen in einen positiven umgewandelt wird und der Blutstrom der grossen Venenstämme dadurch eine Umkehr erleidet.

Heller hat deshalb bei seinen Versuchen stets eine rythmische Kompression des Thorax vorgenommen, um die retrograde Embolie zu erzielen. Arnold aber hat dieselbe ganz weggelassen und den Eindruck durch seine Resultate erhalten, dass selbst ohne die künstliche Drucksteigerung der retrograde Transport entsteht, dass also keine sehr erheblichen Druckschwankungen nötig sind zur Umkehr des Blutstromes im Gebiet der grossen Venenstämme.

Für die zweite Art ist die Triebfeder der Stromumkehr die dauernde und vollständige Absperrung des Venenhauptstammes; wird dieser verlegt, während die Wurzeln des betreffenden Gefässgebietes offen bleiben, so muss bei dem ständigen centripetalen Zufluss und dem gehinderten Abfluss notgedrungen an der Verschlussstelle zuerst eine Stauung, ein Wirbel und eine Stromumkehr stattfinden, um dann das Blut in centrifugaler Richtung zu den die Kompensation jetzt übernehmenden Collateralbahnen zu befördern. Ragt nun an der Verschlussstelle ein Thrombus in das offene Lumen des Gefässes hinein, wo die Stromumkehr stattfindet, so werden durch die Blutwirbel Stücke davon losgerissen und in die Gefässbahnen fortgetrieben, in denen der umgekehrte Strom herrscht. Rückläufigen Strom aber begünstigen vor allem die Venen ohne Klappen. Die auf diesem Wege fortgewanderten Thrombenmassen bedingen so sekundäre Niederlassungen, welche stets regionäre sind.

BOSTON MEDICAL LIBRARY ASSN JAN 19 1900

Für die Entstehung eines Hirnabscesses nach dieser Form des retrograden Transportes spricht die häufig vorhandene totale Thrombose des Sinus transversus oder des Bulbus sup. ven. jugul., wodurch der Hauptabfuhrweg für die Gehirnvenen verschlossen wird, ferner die vollständige Klappenlosigkeit der intrakraniellen Venen und das stete, streng regionäre Vorkommen der Gehirnabscesse, die sich an Otitis und Phlebothrombose anschliessen.

Unser Fall 5 kann seinen Ursprung diesem Wege verdanken. Nach einer eitrigen Otitis rechts, welche aber zum grössten Teile ausgeheilt war, hatte sich ein tiefer Temporalhirnabscess ent-

wickelt, der einige Wochen nach der Operation recidivierte und zum Tod führte. Bei der Obduktion fand man das Felsenbein nur sklerotisch, nirgends von Eiter oder Caries perforiert, bei der Operation hatte sich nur der Processus mastoid. beschränkt erkrankt erwiesen und war mit der Trepanation in Wegfall gekommen. Aber es sass im Sinus transversus in seinem sförmigen Abschnitt ein alter wandständiger Thrombus von unregelmässiger Oberfläche, der fast das Lumen verschloss, und cirkumskripte Phlebitis aufwies, und wohl eine retrograde Verschleppung bedingt haben konnte. Für andere Entstehungswege des Abscesses waren keine Anzeichen da, die Thrombose war nicht weit fortgesetzt, die Dura wies keine Veränderungen auf, besonders keine Verwachsungen mit der Arachnoidea.

Deutlich ausgeprägt war die rückläufige Embolie bei einem anderen Fall von Otitis und Phlebothrombose des Sinus transversus und der Ven. jug. int. nebst subduralem Abscess, wobei plötzlich beim Patienten auf dem einen Auge Schwund des Sehvermögens und Schmerzen auftraten und die ophthalmoskopische Untersuchung ergab dunkelrote Retina mit leicht getrübter verwischter Papille ebenfalls gerötet, sehr starke Erweiterung der Venen und im nasalen Quadranten eine hanfkorngrosse Hämorrhagie, während das andere Auge normale Verhältnisse aufwies. Nach dem mehrere Tage später erfolgten Tod des Patienten zeigte die Obduktion eine Embolie einer Retinalvene.

Die metastatischen Gehirnabscesse, welche bei chronisch-eitrigen und jauchigen Processen der Lungen oder bei Pyämie vorkommen, sind immer arteriell entstanden und liegen meist multiloculär zerstreut in allen des Gehirnes (Fall 11).

Die Annahme, dass auch „tiefe traumatische Gehirnabscesse" nach Kopfverletzungen auf dem Wege der arteriellen Metastase, also Pyämie, entstehen, ist selten bestätigt worden, wenigstens nicht anzunehmen für die auf derselben Seite wie das Trauma gelegenen unilokulären Abscesse, und dürfte nur haltbar sein für die seltenen Fälle, in denen die traumatischen Abscesse auf der dem Trauma gegenübergelegenen Seite auftreten und multipel sind.

Metastatische Abscesse des Gehirns bei Pyämie kommen im Verhältnis zu den pyämischen Abscessen anderer Organe eigentlich selten vor. Bei der Durchsicht von 1920 Sektionsprotokollen der hiesigen chirurgischen Klinik aus den letzten 25 Jahren fand ich 70 Fälle von Pyämie mit multiplen Abscessen in den verschiedensten Organen, und nur zwei Fälle wiesen je einen Gehirnabscess auf.

Es zeigte sich aber, dass beide Abscesse uniloculär waren, eine regionäre Lage hatten, einmal zu einer otitischen Sinusthrombose, im zweiten Falle zu einer traumatischen Phlebitis des Sin. longitud., also wohl unabhängig von der Pyämie und früher als diese entstanden waren, während wohl die Sinusthrombose das primäre Moment abgegeben hat.

Der Sitz der Abscesse, haben wir nach den geschilderten Entstehungswegen gesehen, ist fast stets regionär, und so werden auch, da Traumen meist die Stirne und die Scheitelgegend betreffen, die ihnen folgenden Eiterherde vorzugsweise Stirn und Parietallappen befallen (Fall 2, 3, 4), während für die otitischen Prozesse und ihre Niederlassungen im Gehirn der Temporallappen und das Kleinhirn Prädilektionsstellen bilden, je nachdem der primäre Krankheitsherd mehr dem Tegmen tympani oder der hinteren Felsenbeinwand entspringt.

Ist der verschleppte Keim zur sekundären Niederlassung gekommen, so entwickelt er sich zum Abscess, in den verschiedenen Fällen grosse Unterschiede zeigend, in der Raschheit seiner Entwicklung und Grössezunahme. Es hängt dies wohl ab von der Art der eindringende Keime.

Die grössten und verhältnismässig rascher wachsenden Abscesse sind die traumatischen, ihre Keime stammen von frischen Infektionsherden ab, und diese sind stets virulenter als die alten Eiterungen. Sie machen stärkere Zerstörungen, da sie eine höhere Vermehrungsfähigkeit besitzen. In alten Eiterherden, wie bei den chronischen otitischen, tritt teils ein Absterben von Keimen ein, teils werden sie in ihrer Vermehrungsfähigkeit beschränkt, verlieren an Virulenz.

Dementsprechend sehen wir hier die Abscesssymptome erst spät, oft nach jahrelangem Bestehen des primären Herdes auftreten, für längere Zeit wieder schwinden und nach einiger Zeit erst abermals in Vordergrund treten, während bei den traumatischen Eiterungen der Abscess oft schon nach Tagen, meist aber nach Wochen und Monaten, seltener nach Jahren in Erscheinung tritt.

Bei der operativen Eröffnung oder auf dem Sektionstisch tritt uns oft ein sichtbarer Unterschied entgegen, weiche wie zerfetzt aussehende Wandungen des Abscesses und weitgehende ödematöse Durchtränkung des umliegenden Gewebes stehen gegenüber kleineren Höhlenbildungen mit ziemlich dicken derben Abscessmembranen und verhältnismässig geringem kollateralem Oedem; die ersteren sind die rasch gewachsenen, die zweiten die älteren schleichenden, was

ihre Abscessmembran anzeigt, da zur Bildung einer solchen bestimmte Zeit und eine gewisse Ruhe in der Vermehrung der Infektionskeime, also im Fortschreiten des Eiterungsprozesses nötig ist. Es wird nun also die Abscessmembran eine ungefähre Bestimmung des Alters der Abscesse geben, aber auch einen Schluss erlauben auf die Infektionskraft der Entzündungserreger derselben.

Eine verhältnismässig lange Zeit braucht es nicht zur Entwicklung von solchen Membranen. Der aus einzelnen kleinen roten Erweichungsherden entstehende nach einigen Tagen sich gelbfärbende Abscess vergrössert sich entweder ständig und ziemlich rasch, gelangt schliesslich unter die Pia, oder bricht in den Seitenventrikel durch, den Eiter herbeiführend durch purulente Meningitis, oder aber die Entzündung im Abscess lässt nach, es entwickelt sich eine Abscessmembran. Schon am 17.—20. Tag kann sie in Erscheinung treten, ihre Vollendung aber erreicht sie erst nach 2—3 Monaten. Sie besteht anfangs nur aus einem Saum von Granulationsgewebe, der mit der Zeit breiter und derber wird, da sich die äusseren Partien in faseriges Narbengewebe umwandeln. Ist ein Abscess alt, so zeigt er öfters eine geschichtete Membran, innen ein Ring von Zellen verschiedener Grösse, in der Mitte ein Netz zahlreicher Gefässe, und aussen eine faserige Hülle. Einen definitiven Schutz aber gegen die Weiterverbreitung der Eiterung auf die Umgebung bietet eine solche Kapsel nicht. Denn flackern die zur latenten Ruhe gelangten Infektionskeime wieder zu neuem Leben auf, so verfällt auch die Abscessmembran teilweise eiteriger Einschmelzung, und der Abscess schreitet durch sie in die Nachbarschaft weiter.

Von unseren Fällen zeigte nur ein traumatischer (4) eine Abscessmembran, mit einer Entstehungsdauer von 2 Monaten, er lag im Stirnlappen, hatte Apfelgrösse und war zum Schluss durch die Kapsel nach hinten in den Ventrikel durchgebrochen. Eine dicke geschichtete Membran besass im Anschluss an eine chronische Otitis Fall 6, aber auch hier war sie nach hinten vom Eiter durchbrochen und der Eiter hatte einen frischen Abscess bewirkt ohne Kapselbildung und mit starkem ausgedehntem Hirnödem. Der ältere Abscess zählte nach Monaten, der jüngere nach wenigen Wochen und war eigentlich unter unseren Augen entstanden. Nr. 9 hatte nur eine dünne Membran, bei 10 war sie fast ganz aufgelöst in Eiter, während 11 eine sehr dicke ausgesprochen geschichtete Haut führte, aber auch perforiert war von Eiter, und zwar nach vorne unten in den Meningealraum. Bei den metastatischen Abscessen

nach Lungengangrän (12) war in den nussgrossen Eiterhöhlen des Gehirnes nirgends eine Spur von Membranbildung zu sehen.

Was für Symptome im klinischen Krankheitsbild äussert nun ein Gehirnabscess im Stadium seiner Entstehung, seines Wachstums, zur Zeit der Latenz und des Wiederauflebens?

Meist nur für die akuten Abscesse tritt schon im ersten Stadium ein merkbarer Symptomenkomplex ein, sie beginnen entweder unter dem Bild der purulenten Leptomeningitis und klingen unter denselben Erscheinungen ab (Nr. 1, 2, 3) oder sie zeigen den blitzartigen Eintritt und das Gepräge der Gehirnembolie oder Apoplexia cerebri (Nr. 11).

Anders die chronischen Abscesse, sie kommen oft erst in Erscheinung mit ihrem Wiederaufleben der Entzündung mit ihrer rascheren Vergrösserung oder sie bleiben unklar besonders in der Latenzzeit und Anfangsperiode durch vage Symptome, welche gerade so gut jedem anderen sie zufällig begleitenden Leiden ursächlich zugeschrieben werden können; ja manche Abscesse verlaufen überhaupt vollständig symptomlos.

Nach v. Bergmann setzt sich das klinische Bild des Gehirnabscesses zusammen aus drei Symptomengruppen: 1) den Zeichen der Eiterung, 2) den Merkmalen des erhöhten intrakraniellen Druckes, 3) aus den Herdsymptomen des Centralnervensystems.

In der ersten Gruppe ist es das Fieber, welches durch einen Hirnabscess bedingt sein kann, aber leider meist nicht diese Ursache als alleinigen stichhaltigen Grund besitzt, da neben den Gehirnabscessen so oft ihre sie bedingenden primären Eiterungen noch nicht abgeklungen sind und so einen Erklärungsgrund für Bestehen von Fieberregungen abgeben können.

Nur bei Fehlen von anderweitigen Eiterherden im Körper und bei früheren normalen Temperaturverhältnissen, wird eine abendliche Fiebersteigerung bald hohen bald mässigen Grades, abwechselnd mit langen fieberfreien Zeiten einen Hinweis, allerdings nur in Verbindung mit den Symptomen der einen oder anderen Gruppe von Anzeichen für die Hirneiterung auf das Bestehen dieses intracerebralen Abscesses bieten.

Von unseren Fällen erfüllte diese Bedingungen allein annähernd Nr. 4. Das hohe Fieber im Anfangsstadium der Krankheit war nach Entleerung eines oberflächlichen Gehirnabscesses geschwunden, Patient war einige Wochen normal temperiert, dann aber erschienen wieder einige Tage mässige Fiebertemperaturen abwechselnd mit

normalen Verhältnissen, ohne dass sonst ein Eiterherd vorlag. Dabei bestand Kopfschmerz und der seit Wochen vorhandene Prolapsus cerebri, Erbrechen, bald Obstipation, bald Durchfall. Das Fieber wurde auf die gastroenteritischen Erscheinungen, die das Krankheitsbild trübten, bezogen und so blieb der dasselbe eigentlich hervorrufende Hirnabscess undiagnosticiert während den Lebzeiten des Patienten.

Fall 6, 9, 10 verliefen vollständig fieberfrei bis auf die letzten Tage, in welchen präagonale hohe Temperaturen rasch auftraten, und ihre Begründung fanden im Einsetzen von Meningitiden. Ausgedehnte, ausser den Gehirnabscessen, gleichzeitig bestehende Eitererreger veranlassten fortwährende Fieberregungen bei Nr. 2, 3, 7, 8, 11.

Vom gesteigerten intrakraniellen Druck hängen ab der Kopfschmerz, Schwindel, die psychische Unruhe, Erbrechen, die Pulsverlangsamung, Vertiefung der Respiration, die Stauungspapille, und bei cirkumskriptem Offensein der Schädelkapsel und Hirnhüllen, der Prolapsus cerebri. Je nach der Grösse des intrakraniellen Raum beengenden Momentes werden die Symptome mehr oder weniger in Vordergrund treten.

Der Erklärung für die Entstehung dieser Erscheinungen liegen drei verschiedene Theorien zu Grunde, eine, bei welcher der Liquor cerebrospinalis die Hauptrolle spielt, eine andere direkt im Gegensatz zu dieser stehende, bei der nur die Hirnmasse selbst in Vordergrund tritt, und die dritte, welche den Mittelweg zwischen den beiden ersteren einhält, und Hirnmasse sowie Cerebrospinalflüssigkeit Anteil lässt an der Erzeugung der Hirndrucksymptome.

Die erste, als deren Hauptvertreter v. Bergmann [1]) anzusehen ist, konstatiert, dass durch das raumbeschränkende Moment bei geschlossener Schädelkapsel eine Verdrängung der Cerebrospinalflüssigkeit, und damit eine Steigerung der Spannung des Liquor cerebrospinal. eintritt. Diese erhöhte Spannung ist es, welche zuerst Cirkulationsstörungen macht durch Kompression der Capillaren des Gehirns, die Blutbewegung im Schädel hemmt und dadurch die Nervencentra reizt und lähmt und zwar in Gestalt der Anämie.

Adamkiewicz [2]), der diese Ansicht vollständig verwirft, erkennt keine Spannungserhöhung des Liquor cerebrospinalis an, da dieser Abflusswege besitzt, die ihn sofort entlasten, sobald

1) v. Bergmann. Ueber Hirndruck. Langenbeck's Archiv. Bd. 32.

2) Adamkiewicz. Die Lehre vom Hirndruck etc. Wiener Akademie der Wissenschaften. Bd. LXXXVIII. Abt. 3.

stärkere Spannung einzutreten droht. Er sieht die Symptome bedingt infolge Hirnreizung durch direkte Kompression der Hirnmasse von Seiten des raumbeengenden Mediums, dadurch Herauspressen des Gehirngewebswassers und Verdichtung der Gehirnmasse.

Kocher[1]) hat durch die Versuche von Deucher[2]) diese beiden Theorien experimentell prüfen lassen, und der letztere hat auch in Fällen, wo nach Durchschneidung des Ligam. atlanto-occipital. alle Cerebrospinalflüssigkeit abgelassen worden war, dennoch typische Hirndrucksymptome hervorrufen können. Er hat damit bewiesen, dass der frei kommunicierende Liquor cerebrospinal. nicht nötig ist zum Zustandekommen des allgemeinen Hirndrucks, sondern dass im wesentlichen die Gehirnsubstanz die Leitung des Druckes übernimmt.

Diese Fortpflanzung des Druckes ist eine träge, unvollkommene und ungleichmässige, da das Gehirn nicht einen flüssigen, sondern breiigen Körper darstellt, sie wirkt stets am meisten an der Stelle des stärksten Druckes, bedingt keine Volumsverkleinerung des Gehirns, wie die Adamkiewicz'sche Theorie, sondern nur eine Formveränderung der Gehirnmasse. Dadurch entsteht eine Verschiebung, eine erhöhte gegenseitige Spannung der kleinsten Gehirnteilchen, eine Verengerung der in und auf diesem Gehirnbezirk liegenden Gefässe.

Dass aber bei geschlossenem Schädel und intrakranieller Raumbewegung auch der Liquor cerebrospinalis an den auftretenden Drucksymptomen mit beteiligt ist, geht daraus hervor, dass bei den Experimenten nach freiem Abfluss des Liquor grössere Injektionsmassen und länger dauernder Druck notwendig war, um die gleichen Symptome zu erzielen, wie bei Erhaltung der normalen anatomischen Verhältnisse der Cerebrospinalflüssigkeit durch Nichteröffnung der Hirnhüllen. Dafür sprechen auch die Erfahrungen in der Praxis, wo Hirndrucksymptome gemildert wurden, sobald durch die Trepanation und Incision der Hirnhüllen der Cerebrospinalflüssigkeit freier Abfluss geschafft wurde.

Ebenso tritt für die Beteiligung der Cerebrospinalflüssigkeit am Hirndruck die Erscheinung ein, welche v. Schultén[3]) ex-

1) Kocher. Chirurg. Beiträge zur Physiologie des Gehirns. Deutsche Zeitschr. für Chirurgie. Bd. 35. Heft 5—6.

2) Deucher. Experimentelles zur Lehre von Gehirndruck. Deutsche Zeitschr. für Chirurgie. Bd. 35. Heft 1—2.

3) v. Schultén. Untersuchungen über den Hirndruck etc. Langenbeck's Archiv. Bd. 32.

perimentell durch extradural ausgeführte intrakranielle Druckerhöhung erzielt hat, nämlich das Auftreten von Papillo-retinitis selbst bei mässiger Drucksteigerung und Raumverengung. Es muss dieses Symptom im Augenhintergrund entstehen durch Ausweichen und Spannungserhöhung der Cerebrospinalflüssigkeit in die Sehnervenscheide, da sie sich meist wieder rasch ausgleicht und verschwindet, und die Anordnung des Experimentes eine solche ist, dass ein anderes Stauungspapille hervorrufendes Moment, wie wir es bei den Hirntumoren kennen lernen werden, nämlich der direkte Druck des raumbeengenden Mediums auf die venösen Abflusswege des Auges, wie Sinus cavernosus, Sinus transversus ausgeschlossen ist.

Das Resultierende ist aber sowohl nach der v. Bergmann'schen Ansicht, als auch bei der Kocher'schen Auffassung immer die Cirkulationsstörung, die Verlangsamung des Blutstromes in den Capillaren und Venen, die venöse Hyperämie, welche in letzter Instanz nach Althann [1]) einer arteriellen Anämie gleich zu setzen ist.

Geigel [2]) bekämpft in neuerer Zeit die Uebertragung des pathologisch-anatomischen Begriffes der Anämie und Hyperämie des Gehirnes auf das klinische Bild der Hirnkrankheiten, da nicht der Füllungszustand der Gefässe im Gehirn den Masstab abgibt für die gute oder schlechte Ernährung der nervösen Elemente, sondern die Durchflutung der Capillaren in der Zeiteinheit. Er macht den Vorschlag die regelrecht vor sich gehende Durchflutung der Gehirncapillaren mit arteriellem Blut als Eudiaemorrhysis zu bezeichnen, die verminderte als Adiaemorrhysis, die gesteigerte als Hyperdiaemorrhysis zu führen.

Alles was den venösen Abfluss des Blutes bindet, den Blutdruck in den Venen einseitig erhöht, bedingt in erster Linie eine Verlangsamung des Blutstromes in den Capillaren, eine Adiaemorrhysis; aber auch die arterielle aktive Hyperämie erzeugt eine solche, die Arterien sind erweitert, der intrakranielle Druck steigt dadurch an, komprimiert die Capillaren, verringert so die Masse des durch sie in der Zeiteinheit cirkulierenden Blutes. Dieser letztere Befund steht aber vollständig im Gegensatz zu den Erscheinungen, welche wir sonst bei arterieller Hyperämie an extrakraniellen Gefässen zu sehen gewohnt sind. Für die Hyperdiaemorrhysis wirkt die vermehrte Gefässkontraktion der intrakraniellen Arterien günstig,

1) Althann. Beiträge zur Physiologie und Pathologie der Cirkulation. Dorpat 1871.

2) Geigel. Die Mechanik der Blutversorgung des Gehirns. Stuttgart 1890.

der Druck im Schädel sinkt mit Zunahme der Gefässverengerung, dadurch erweitern sich die Capillaren, bieten eine grössere Breite ihrer Blutstrombahn dar, die Nervenelemente erhalten mehr Nahrungszufuhr als nötig.

Die ungenügende Ernährung der Nervenelemente besteht in der mangelhaften Zufuhr von Sauerstoff und verminderten Abfuhr von Kohlensäure, was Geigel den Zustand des „Anoxygenie" nennt. Diese Anoxygenie, bedingt durch die Adiaemorrhysis, ruft die Symptome des Hirndruckes hervor, je nach ihrer Stärke, Reiz- oder Lähmungserscheinungen bewirkend.

Beim Hirnabscess treten diese Symptome lange nicht so in Vordergrund wie bei anderen Gehirnleiden, z. B. beim Tumor oder bei ausgedehnten extraduralen Hämatomen. Sein raumbeengendes Moment ist im Anfang zu klein, es wird nur bewirkt durch die entzündliche Erweiterung der Gefässe, durch die Transudation in das den Herd umgebenden Gewebe, während neben diesem Plus doch noch ein Minus besteht, die durch die eitrige Einschmelzung bedingte Zerstörung von Hirnmasse. Der Umstand, dass die Entzündung oft zur Ruhe kommt, das raumbeengende Moment der entzündlichen Reaktion in der Abscessumgebung schwindet, ist der Grund, warum bald leichte Drucksymptome, bald anscheinend normale Hirnverhältnisse miteinander wechseln. Erst mit dem Grösserwerden des Abscesses, mit der weiteren Ausdehnung des entzündlichen Oedems der Umgebung, werden die Cirkulationsstörungen so bedeutend werden, dass sie sich nach aussen durch Zeichen kundgeben. Einesteils durch direkte Zerstörung von Gefässgebieten durch den Eiterungsprozess, anderenteils durch das entzündliche Oedem wird Adiaemorrhysis und Anoxygenie bedingt, die sich vor allem mehr örtlich zeigt, und dann auch zu Herdsymptomen führt, bei diffuserer Ausdehnung und leichterem Grad aber Kopfschmerzen bewirkt und auch besonders die psychischen Unruhen.

Bei starken, grössere Hirnbezirke in Mitleidenschaft ziehenden Entzündungserscheinungen, bei Mitbeteiligung der Meningen und des Plexus choriod. zeigen sich auch die schweren Hirndrucksymptome, wie durch die vermehrte Spannung des Liquor cerebrospinalis die Papilloretinitis, durch die Ernährungsstörung der Rinde die Konvulsionen, durch die Fortsetzung der Adiaemorrhysis auf die Medulla oblongata und die Vaguskerne die Pulsverlangsamung, Vertiefung der Atmung, Erbrechen, schliesslich durch Lähmung dieser Centren Pulsbeschleunigung, Kleinerwerden desselben, unregel-

mässige flache Respiration, zum Schlusse im tiefen Coma Tod an Respirationsstillstand.

Wie verhalten sich unsere Fälle mit Hirndrucksymptomen? Typische Druckwirkungen wies Nr. 1 auf, die traumatische Leptomeningitis nach isolierter Fraktur der Tabula int.; es waren Stauungspapillen da, Konvulsionen, Pulsverlangsamung, dann Rückgang sämtlicher Symptome nach der Trepanation.

Fall 2 kam im Coma herein, Puls war beschleunigt, Atmung oberflächlich, Bestehen von Stauungspapille, die operative Entleerung des Abscesses bewirkte Schwinden dieses Symptomenkomplexes, bis nach einigen Tagen die Meningitis exacerbierte, von neuem schweren Hirndruck erzeugte und den Tod bewirkte.

Fall 3 zeigte erst mit Auftreten des tiefen abgeschlossenen Abscesses des Gehirns zu dem früheren oberflächlichen Eiterherd Erbrechen, Coma, hohe Pulsfrequenz.

Im Falle 4 bestand ein sich immer mehr vergrössernder Gehirnprolaps, bedingt durch den direkten Druck des raumbeengenden Momentes des Stirnlappenabscesses; zum Schluss traten Coma, Erbrechen plötzlich auf, der Abscess war in die Ventrikel durchgebrochen.

Nur psychische Störungen, Hallucinationen, Verworrenheit, grosse Reizbarkeit begleiteten anfangs den Temporalabscess nach Schädelbasisfraktur (Nr. 5). Nach einigen Wochen plötzlich Coma, Lähmungserscheinungen der Medulla oblongata, wie fliegender Puls, Cheyne-Stockes'sches Atmen, Tod durch Perforation des Abscesses in den Seitenventrikel.

Bei Nr. 6 Temporalabscess nach Otitis med. bestand Kopfschmerz über der ganzen rechten Schädelhälfte, hochgradige Unruhe, beginnende Stauungspapille, plötzlich Sinken des Pulses von 80 auf 56, diffuse Konvulsionen, Benommenheit, schnarchende Atmung. Sofortige Trepanation, Entleerung des Hirnabscesses bracht ½ Stunde nach der Operation Wiederkehr des Bewusstseins, Hebung des Pulses auf 72 Schläge, normale Respiration, Nachlass der psychischen Unruhen bedingt durch die Entlastung des Druckes des Abscesses auf das Gehirn und Herstellung normaler Cirkulationsverhältnisse. Nach 3 Wochen Wiederholung des Bildes des einsetzenden Hirndrucks, grosse motorische Unruhe, Schwindel, plötzlich starkes Erbrechen, weite Pupillen, Puls 55, kurze Bewusstseinsstörung. Abermaliger operativer Eingriff und Entleerung des vorgefundenen Hirneiterherdes brachte nur ganz vorübergehendes Nachlassen der Symptome, dann jäher Uebergang in das Lähmungsstadium der Medulla oblongata,

Tod. Die Obduktion ergab neben dem alten und dem frischen Abscess eine weitgehende ödematöse Erweichung der Hirnmassen, wodurch die Drucksymptome erzeugt und der Tod herbeigeführt worden war.

Fälle 7, 8, 10, 11 zeigten nur präagonale Drucksymptome abhängig von Meningitis.

Bei 11 verdeckten die lokalen Herdsymptome der Medulla oblongata die richtige Beurteilung der bestehenden geringen Hirndrucksymptome.

Ein Teil der Fälle, bei welchen stärkere Drucksymptome vorherrschten, zeigten durch das Trauma bedingte teils grössere oder kleinere Kommunikationen des Subarachnoidalraumes mit der Aussenwelt und gestatteten der Cerebrospinalflüssigkeit freien Abfluss, so dass ihre Spannungserhöhung für die Erzeugung der Hirnsymptome weniger in Frage kam, als die direkte Einwirkung des Abscessdruckes und seiner umgebenden Entzündung auf die Gehirnmasse (2, 3, 5). Auch Nr. 11, welcher bei geschlossenem Schädel die Drucksymptome aufwies, behielt sie in gleicher Weise und Stärke bei auch nach der Trepanation und dem Abfluss von Cerebrospinalflüssigkeit. Nur einmal unter diesen vier Kranken fand sich eine Stauungspapille (2) und diese war nicht bedingt durch erhöhte Spannung der Cerebrospinalflüssigkeit und der Sehnervenscheide, als vielmehr durch den ausgedehnten Druck des die ganze Hemisphäre einnehmenden Abscesses auf die venösen Abfuhrwege des Auges, auf den Sinus cavernosus.

Im Falle 6 ging Hand in Hand Druckwirkung, erzeugt von der stärkeren Spannung des Liquor cerebrospinalis, mit Bildung von Papilloretinitis, und Druckwirkung auf die Gehirnmasse durch das ausgedehnte kollaterale Oedem der Abscessumgebung.

Bei 1, 7, 8 waren es die Meningitiden, welche Erhöhung und Spannung des Liquor cerebrospinalis bedingten, mit Auftreten von Stauungspapille, während die Abscesse durch ihre Kleinheit keine nennenswerte Druckwirkungen kervorrufen konnten.

Die Erscheinungen der Vagusreizung, Pulsverlangsamung, tiefe Respiration — mit nachfolgendem Uebergang in Vaguslähmung — Pulsbeschleunigung, Respirationsstillstand waren nur zweimal ausgeprägt vorhanden, meist war sonst die Pulsverlangsamung verdeckt durch das gleichzeitig bestehende die Herzaktion beschleunigende Fieber, oder der Prozess war so rasch in Scene getreten, dass die Reizung der Medulla oblongata in kürzester Zeit einer Lähmung ihrer Centren Platz machte und jäh zum Abbruch der Lebensfunktionen führte.

Von den schwächeren Drucksymptomen waren es öfters die psychischen Unruhen, welche wohl einer diffusen mehr oder weniger starken Anoxygenie der Hirnrinde ihren Ursprung verdanken. In dem Falle 5 war es ausgeprägt als eine direkt dem Trauma folgende Psychose mit Hallucinationen, grosser Reizbarkeit, Wutausbruch, beginnendem Schwachsinn, dem Bilde des von Schüle[1]) bezeichneten „subakuten primären traumatischen Irresein". Die Commotio und Compressio cerebri durch das Trauma, letztere in Gestalt der extraduralen doppelseitigen Hämatombildungen und des wachsenden Gehirnabscesses, geben Grund genug eine ausgedehntere Cirkulationsstörung in der Hirnrinde für diesen Fall als Erklärung der Erscheinungen in Anspruch nehmen zu müssen.

Was den in allen Fällen vorhandenen Kopfschmerz betrifft, so ist es wohl das Produkt des Gespannt- und Gedrücktseins der sehr nervenreichen Dura mater. Er war meist lokalisiert in der Schläfen- und Hinterhauptsgegend, oder wenigstens beschränkt auf eine Hälfte des Schädels und zwar derjenigen, welcher die Hirnaffektion ihrem Sitz nach entsprach. Bei der Miterkrankung der Medulla oblongata, Fall 9, bestand heftiger Nackenschmerz mit Ausstrahlung in das Hinterhaupt, einerseits wohl bedingt durch die vermehrte Spannung der Dura dieser Gegend, andererseits aber auch durch die entzündlichen Vorgänge in den Gelenken des Atlas und Epistropheus.

Neben diesen allgemeinen Drucksymptomen veranlassen die raumbeengenden Momente noch begrenzte Druckäusserungen auf die Gehirnrinde und auf die dort lokalisierten Centren, sie rufen dadurch Herdsymptome hervor, welche im klinischen Bild der Abscesse die dritte Symptomgruppe bilden und einen wesentlichen Anhaltspunkt darbieten der Diagnose des Sitzes eines Eiterherdes im Gehirn.

Die Druckwirkung ist entweder eine indirekte, eine Fernwirkung oder eine direkte, am betreffenden Rindencentrum selbst angreifende. Im ersteren Falle entstehen mehr Reizerscheinungen, im zweiten rascher und leichter Ausfallssymptome der Centrenfunktionen.

Die einzelnen Rindencentren des Gehirnes sind nach Exner[2]) nicht scharf umschrieben, sondern gehen in einander über, aber sie haben an gewissen Punkten eine besondere Intensität, sie bilden nach Horsley einen Focus. Die motorischen Foci gruppieren sich vorzugsweise um die Centralfurche der Gehirnhemisphären

1) Schüle. Handbuch der Geisteskrankheiten.

2) Exner. Untersuchungen über die Lokalisationen der Funktionen der Gehirnrinde. Wien 1881.

herum und haben ihren Sitz in den beiden Centralwindungen. Nach oben und hinten im höchstgelegenen Drittelabschnitt liegt das Beincentrum, daran schliesst sich im mittleren Drittel des Centrums der Hand und des Armes, während der abhängende Abschnitt der Centralwindungen dem Gesicht, und zwar nach vorn dem Hypoglossusgebiet, nach hinten der Facialisfunktion vorsteht. Am vorderen Ende der Sylvischen Grube ist das Kaucentrum für die vom Ramus III. Nerv. trigem. versorgten Muskelgruppen. In der linken III. Stirnwindung befindet sich das motorische Sprachcentrum, in der linken I. Schläfenwindung der sensorische Sprachfocus, während in der Parieto-occipitalgegend das psychische Sehen lokalisiert ist. Der Gyrus frontalis medialis steht den Bewegungen des Kopfes und der Augen der contralateralen Seite vor. Die Centrierung der Gehörswahrnehmung am hinteren Ende der beiden oberen Temporalwindungen wird in der Neuzeit wieder sehr angezweifelt, und für dieses Sinnesorgan eine noch diffuse Ausbreitung seiner Bahnen über die Gehirnrinde hin angenommen. Für die Sensibilität existieren nach Munck [1]) die „kortikalen Fühlsphären", welche der Anordnung und Lage nach den motorischen parietalen Centren gleichkommen, mit diesen zusammenfallen. Im Kleinhirn sucht man die Centren der Koordination der Bewegungen und verlegt dorthin das Entstehen der Schwindelgefühle.

Am meisten Erscheinungen werden mithin die Abscesse machen, welche in einer Gegend sitzen, wo mehrere Centren lokalisiert sind, und dies ist vor allen für den Parietallappen der Fall. Die Scheitelgegend erfährt im Leben am häufigsten Schädigung durch Traumen, und wir sahen, dass traumatische Abscesse zum grossen Teile dem Parietallappen des Gehirnes angehören. Die Symptome ihres Sitzes werden demnach bedingt sein, durch die Reizungen der motorischen Centren der Centralwindungen, Konvulsionen des Beines, Armes, Facialis, Hypoglossus der gegenüberliegenden Körperseite, oder Schwächung, ja vollständige Lähmung dieser Bezirke, manchmal verbunden mit Störungen der Sensibilität in den paretischen Organen. Wirkt der Parietallappenabscess erst weiter nach vorn und unten und ist sein Sitz ein linksseitiger, so kann er noch Herdsymptome an der III. linken Stirnwindung in Gestalt der motorischen Aphasie hervorrufen.

Fall 2 vereinigt in sich die verschiedenen Parietalherdsymptome, entstanden teils direkt, teils durch Fernwirkung.

1) Munck. Sitzungsbericht der preuss. Akademie der Wissensch. 1892.

Die Lähmungen der rechten Extremitäten erwiesen sich nach der Trepanation als Ausfallserscheinungen, sie zeigten keine Wiederherstellung nach Entfernung des schädigenden Momentes des Abscesseiters, sie waren vielmehr bleibende geworden durch die direkte Zerstörung ihrer Centren von seiten des oberflächlichen Rindenabscesses. Anders verhielt es sich mit dem Facialis; derselbe war durch Fernwirkung paretisch geworden und zwar durch die Einwirkung der entzündlichen Erweichung der Abscessumgebung auf das Facialiscentrum, die sich von dem offenen tiefen Abscess bis zur grauen Rindensubstanz fortgepflanzt hatte. Dagegen war durch dasselbe Moment das Hypoglossusgebiet und das motorische Sprachcentrum so schwer geschädigt worden, dass auch nach der Trepanation und Abscessentleerung die Sprache nicht wiederkehrte, während die Facialisfunktion in wenigen Tagen schon wieder normal geworden war. Eine direkte Kompression übte die vom Abscess abnorm ausgedehnte Hemisphäre noch aus auf die Schädelbasis und zwar auf den N. oculomotorius, wodurch eine Ptosis, Mydriasis, Strabismus divergens entstanden.

Indirekte Reizerscheinungen ebenfalls im Parietalgebiet bot auch Fall 1, Konvulsionen, besonders Schwäche im rechten Arm und Bein, ausserdem herabgesetzte Sensibilität in diesen beiden Teilen. Bedingt waren diese Erscheinungen durch das Eindringen eines Splitters der isoliert gebrochenen Tabula vitrea in die Hirnmasse direkt hinter den motorischen Centren der oberen Hälfte der Centralfurche, und indirekte Reizung dieser durch die zur Hirnwunde hinzugetretenen Entzündung. Nach Ablauf derselben, bedingt durch die Trepanation, war die Wiederkehr der Funktionen, wenn auch nur langsam, so doch sicher erzielt worden.

Einen Sitz des Abscesses im rechten Parietallappen liessen im Falle 11 die vorhandenen linksseitigen Lähmungen der Extremitäten und des Facialis schliessen, der auch durch die Trepanation an diesem Platze festgestellt wurde. Seine Lage hatte er dicht an der vorderen Centralwindung, 4 cm entfernt von der Sagittalnaht und zeigte die Grösse einer Wallnuss. Dieser selbe Fall verrät noch die Lokalisation eines zweiten Herdes und zwar in der Mitte des Frontallappens durch plötzliche Drehung des Kopfes nach links, starke Ablenkung der Augen ebenfalls nach dieser Seite.

Im Falle 3 bestand, bei Verdacht auf einen tiefen Stirnlappenabscess, Reizerscheinung der motorischen Arm- und Beincentren.

Von Temporallappenabscessen bot nur Nr. 6 allein Herdsymptome dar, und zwar durch Fernwirkung, da diese an Centren des Parietal-

und Occipitalbereiches der Rinde auftraten, in Gestalt von Zuckungen und Schwächung der linken oberen und unteren Extremität, besonders der Hand, sowie in Störungen des psychisch-optischen Centrums, welche sich äusserten im falschen Deuten und Ablesen der Zeitzeichen einer Uhr. Es war dieses Symptom unter den Sammelbegriff der Aphasie zu stellen, näher bezeichnet erschien es aber mehr eine Paralexie zu sein, aber nicht verbunden, wie oft, mit der cortikalen sensorischen Aphasie, noch mit vollständiger Alexie. Es handelte sich vielmehr hier um eine cortikale psycho-optische Aphasie beschränkten Grades durch Schwächung oder Verlust des optischen Erinnerungsbildes der Zahlenanordnung des Zifferblattes der Uhr.

Nach der Trepanation und Entleerung des Abscesses, damit Entlastung des occipitalen Centrums von der Fernwirkung des temporalen Eiterherdes, begann auch nach einigen Tagen das Schwinden dieser aphasischen Störung, und zwar kehrte beim Patienten zuerst richtig wieder das Erinnerungsbild an das Zifferblatt seiner eigenen Taschenuhr, deren Zeit er nun wieder regelrecht angab, während fremde Uhren ihm immer noch einige Tage lang zu den alten Fehlern bei der Deutung des Zeitablesens Anlass gaben.

Von anderen Sprachstörungen waren noch vertreten im Falle 2 die von Wernike[1]) bezeichnete cortikale motorische Aphasie, das vollständige Aufgehobensein des spontanen Sprechens, sowie Nachsprechens bei erhaltenem Wortverständnis. Der Sitz der Läsion befindet sich im Broca'schen Centrum an der III. linken Stirnwindung.

Fall 9 repräsentierte dagegen die artikulatorischen Störungen der Sprache infolge medullärer Hypoglossusaffektion.

Für die Affektion des Kleinhirnes sprach bei dem Falle 9 der durch Koordinationsstörung der Bewegungen erzeugte taumelnde Gang, das Vorhandensein von Schwindelgefühlen; es kombinierten sich aber diese Erscheinungen mit den Zeichen der Erkrankung der linken Hälfte der Medulla oblongata durch den Ausfall der Funktionen folgender Hirnnerven: des N. trigemin. III. Ast, Facialis, Acusticus, Glossopharyngeus, Vagus, Accessorius und Hypoglossus, dadurch Lähmung der linksseitigen Kaumuskulatur, der mimischen Gesichtsmuskeln und des Gaumensegels, vollständige Taubheit des linken Ohres, Schluckbeschwerden, Aufhebung der Geschmacksempfindung, Pulsbeschleunigung, Parese des linken Stimmbandes, Atrophie der Hals- und

1) Wernike. Lehrbuch der Gehirnkrankheiten.

Nackenmuskulatur mit contralateralem Caput obstipum, Atrophie der Zunge, ataktische Sprache.

Von den geschilderten elf klinischen Gehirnabscessfällen sind unter richtiger Diagnose zur Operation oder auf den Sektionstisch gelangt sechs, nämlich Nr. 1, 2, 3, 6, 9, 11. In drei Fällen wurden neben anderen in Vordergrund tretenden Leiden ein Eiterherd im Hirn vermutet und dieser Verdacht bei der Obduktion, als richtig gehegt, bestätigt (5, 8, 9). Bei zwei Kranken wurde die Diagnose des tiefen Hirnabscesses nicht gestellt (4, 7).

Die Verteilung der Krankheitsherde auf die einzelnen Hirngebiete zeigte 3mal den Parietallappen befallen, 3mal den Stirnlappen, 3mal den Temporallappen. Ein Abscess sass im Kleinhirn und Medulla oblongata und bei dem Kranken mit multiplen metastatischen Eiterherden waren die Träger der Parietallappen, das Stirn- und Occipitalhirn.

Die Stellung der klinischen Diagnose in den erkannten Fällen war basiert auf das Zusammenstimmen von mindestens drei Momenten, die für Gehirnabscess in Frage kommen konnten. Diese drei Punkte waren aetiologisches Moment, Vorhandensein von Hirndrucksymptomen und mehr oder weniger ausgeprägte Herdsymptome.

In den drei Fällen, wo nur eine Vermutung auf Hirnabscess bestanden hatte, trat in den Vordergrund der Symptomenkomplex der Meningitis, und nur die Aetiologie und die rapide Art des Eintrittes der meningitischen Symptome legten den Verdacht auf Gehirnabscess nahe. Die Obduktion ergab auch Meningitis, aber sekundär entstanden nach dem Durchbruch der Abscesse einesteils in die Ventrikel oder in den Meningealraum.

Die zwei der Diagnose verborgen gebliebenen Abscesse zeigten dies bedingt, einmal durch ihre Kleinheit (8), das zweitemal durch die falsche Deutung der Symptome, Erbrechen, Kopfschmerz, Fieber auf eine vorhandene Gastroenteritis während der Reconvalescenzzeit nach einem operierten oberflächlichen traumatischen Hirnabscess. Einen Verdacht auf einen in Wirklichkeit vorhandenen tiefen, abgeschlossenen Stirnlappenabscess hatte niemand gehegt trotz eines Zeichens, welches hätte leitend wirken können, nämlich der hartnäckig und lang bestehende Prolapsus cerebri an der Verletzungsstelle des Stirnbeines.

Die Differentialdiagnose der Hirnabscesse hat stattgefunden zwischen all den Erkrankungen, welche entweder Hirndrucksymptome oder Herderscheinungen des Gehirnes veranlassen können, bald mit, bald ohne Fieber.

Für die mit rasch eintretenden Symptomen verlaufenden Abscesse ist es vor allem die Meningitis purulenta, dann die Gehirnembolie oder thrombotische Gehirnerweichung, sowie die Apoplexia cerebri, welche in diagnostische Erwägung tritt, während bei den langsamer entstehenden Eiterherden der Hirntumor, grössere extra oder subdurale Exsudatbildungen in Betracht kommen. Im spezielleren Falle für Kleinhirnabscess treten in differential diagnostischen Wettstreit noch die Erkrankungen des Labyrinthes des Gehörorganes.

Die Leptomeningitis purulenta, welche bei den traumatischen Rindenabscessen meist das Entstehen derselben einleitet, bei den tiefen Hirneiterungen deren tötlichen Ausgang besiegelt, ist oft unmöglich diagnostisch zu trennen vom Hirnabscess, besonders von dem akuten. Nur Herdsymptome, welche allein von cirkumskripten Hirnaffektionen abhängen, können das Bestehen eines Hirnabscesses vermuten lassen. Die ätiologischen Momente, Trauma, Otitis chronica, andere chronische Eiterungen in der Nähe des Schädels, jauchige Lungenaffektionen, Pyämie, sind für die Entstehung der Meningitis ebenso in die Wagschale fallend, wie für den Gehirnabscess. Die Hirndrucksymptome verlaufen rapider, intensiver bei der Meningitis, die Papilloretinitis tritt häufiger und schneller ein, und zugleich liegen bei ihr oft Störungen im Gebiete der Gehirnnerven an der Basis cerebri vor, wenn auch oft nur geringe.

Bei der Gehirnembolie und Apoplexie fehlen die für den Gehirnabscess sprechenden ätiologischen Momente, während die klinischen Symptome grosse Aehnlichkeit aufweisen in ihrer Art des Einsetzens und Verlaufes. Geht der embolische Insult einher mit Voboten, so sehen wir Tage, Wochen, ja Monate vorher, wechselnd in der Stärke, auftretende Kopfschmerzen, Schwindelgefühle, Ohrensausen, Augenflimmern, Müdigkeit, Muskelschwäche, ja hie und da vorübergehende Sprachstörung, rasch schwindende Parese eines Armes oder Beines. Nach einiger Zeit kommen Delirien, Paresen von Arm und Bein jetzt anhaltend, schliesslich Coma, Pulsverlangsamung, stertoröses Atmen, oft Temperatursteigerung, dann Lähmung der Medulla oblongata und Tod. Oder der ganze Insult kommt ohne alle Vorboten wie der Blitz einschlagend, epileptische Konvulsionen bewirkend und das Bild der Vagusreizung und Lähmung erzeugend, ganz so wie die Gehirnabscessfälle, welche nach latentem Verlauf plötzlich in den Ventrikel oder Meningealraum durchbrechen und das Leben mit einem Schlag beenden. Dass metastatische Abscesse des Gehirnes unter dem Bilde

der Gehirnembolie verlaufen, ist klar, da sie ja auf arteriell embolischem Wege entstehen.

Betreffs der Lähmungen handelt es sich aber beim Hirnabscess meistenteils um corticale Monoplegien und Paresen, während bei Apoplexie und Embolie des Gehirnes mehr totale Hemiplegie eintritt, bedingt durch die Läsion der Pyramidenbahn im hinteren Schenkel der inneren Kapsel. Hie und da gehen dieselben dann auch einher mit Hemianästhesie der gegenüberliegenden Körperseite, was für die Beteiligung des hintersten Abschnittes der inneren Kapsel spricht, während Sensibilitätsstörung bei Hirnabscessen selten und nur auf kleine Körpergebiete ausgedehnt ist.

Nicht nur Apoplexie und Embolie des Gehirnes sind im Stande, einen Gehirnabscess vorzutäuschen, sondern selbst eine stärkere venöse Hyperämie eines Gehirnabschnittes oder eine öfters eintretende arterielle Fluxion zum Cerebrum verleiten zu dieser Diagnose, wenn gleichzeitig ätiologisch vor kürzerer oder längerer Zeit ein Trauma des Schädels nachweisbar ist, und im Krankheitsbild ausgeprägte Hirndrucksymptome bestehen.

Zwei diesbezügliche Erfahrungen sind kürzlich in unserer Klinik gemacht worden.

Im ersten Falle handelte es sich um eine 37jährige Näherin, die schon seit sieben Jahren im Anschluss an eine Influenza heftige Neuralgien im II. und III. Aste des Nerv. trigem. dext. durchmachte. Die Nervenschmerzen steigerten sich im Laufe der Jahre so, dass die Kranke vollständig arbeitsunfähig wurde und selbst die Nahrungsaufnahme nur noch unvollkommen bewerkstelligen konnte. Alle zu Gebote stehenden internen Mittel, Krankenhausbehandlung des öfteren wurden versucht, doch ohne Erfolg, oder nur mit geringer, vorübergehender Besserung, und wurde schliesslich Patientin von Herrn Geheimrat Erb der hiesigen chirurgischen Klinik überwiesen.

Nach einiger Beobachtungszeit des Mädchens entschloss sich Herr Geheimrat Czerny am 13. VI. 93 zum operativen Eingriff und zwar zur Krause'schen intracraniellen osteoplastischen extraduralen Freilegung des Ganglion Gasseri und Resection der Trigeminusäste II und III vom Ganglion bis zu den Foramina rotund. resp. oval. Der Umstand, dass in dem hufeisenförmigen temporalen Weichteilknochenlappen, der seine Basis am oberen temporalen Abschnitt des Jochbeinrandes hatte und über diese Stelle nach aussen umgeklappt wurde, die Arter. meningea media in einem tiefen Gefässsulcus verlief und mit einer breiten Knochenleiste überbrückt war, verursachte beim Umschlagen des Lappens nach aussen ein Abreissen dieses Gefässes am Rand der mittleren Schädelgrube und

ein Zurückschnellen desselben in die Tiefe gegen das Foramen spinosum, von woher sofort eine starke arterielle Blutung erfolgte.

Alle Versuche, das Gefäss freizulegen, zu fassen, oder zu umstechen, scheiterten, und die mittlere Schädelgrube wurde provisorisch mit Jodoformgaze ganz fest tamponiert, die Operation abgebrochen und verschoben, der Knochenlappen zurückgelagert und mit einem festen Compressionsverband bedeckt. Nach Ablauf von 24 Stunden wurde die Tamponade entfernt und der Versuch gemacht, die Operation fortzusetzen, aber es kam die Blutung von neuem, war wieder profus und erheischte abermalige Tamponade und Unterbrechung der Operation bis zum Stillstand der Blutung. Diesmal blieb die Tamponade zwei Tage liegen und erst am dritten Tag wurde zur Fortsetzung der Operation geschritten. Es kehrte allerdings die Blutung vorübergehend wieder, konnte aber durch kurze starke Compression mittelst Gaze immer wieder gestillt werden, während die Dura allmählich vom Boden der mittleren Schädelgrube abgehebelt wurde, und der Schläfenlappen in dem unverletzten Duralsack eingeschlossen mit spatelförmigen stumpfen Hacken in die Höhe gehoben und nach innen gedrängt wurde.

Dadurch liess sich das Foramen rotund. und Foram oval. zuerst und dann das Ganglion Gasseri zu Gesicht bringen. Dicht vor dem Eintritt in die Knochenöffnungen wurde der II. und III. Ast des Trigeminus mit einem Häckchen angezogen, mit einem krummen, spitzen Tenotom durchschnitten, die peripheren Stümpfe durch die Foramina nach aussen distal durchgesteckt, während die centralen bis zum Ganglion selbst zur Abtragung kamen. Die mittlere Schädelgrube liess sich nach Tamponade mit Jodoformgaze nach aussen wieder abschliessen durch die Reposition des Knochenweichteillappens der Temporalgegend und Naht dessen Wundränder. Die Herausleitung des Tampons fand statt am unteren hinteren Wundwinkel dicht vor dem Ohr.

Nach der Operation schwanden die Neuralgien, es trat im Gebiet des II. und III. Trigeminusastes vollständige Anästhesie auf, später noch Atrophie der gleichseitigen Kaumuskulatur.

Im weiteren Verlaufe zeigte sich etwas Randnekrose des temporalen Knochenlappens und es blieb vor dem Ohr eine Fistel bestehen am unteren hinteren Wundwinkel des Lappenschnittes. Zehn Tage lang waren leichtes Oedem der rechten Gesichtsseite, Ohrenschmerzen vorhanden und in der Paukenhöhle fand sich ein seröses Exsudat, eine Abnahme der Gehirnempfindung für tiefe Töne, ferner für die Luftleitung. Die Körpertemperatur war nie über 38,1 gestiegen. Die Ohrerscheinungen traten dann in Hintergrund und wurden nach Ablauf eines Monates wesentlich bessere. Ende Juli konnte Patientin aufstehen, empfand aber Schwindelgefühl beim Gehen.

Im Anfang August kamen schubweise Anfälle von Erbrechen, Temperatursteigerung auf 38,5, Schwellung der rechten Gesichtsseite, hoch-

gradige Kopfschmerzen in der rechten mittleren Schädelgegend, besonders aber im Temporalgebiet; den Anfällen, die 3—4 Tage anhielten, folgten wieder 14—20 Tage normalen Befindens. Anfang September häuften sich diese Störungen, Erbrechen und Kopfschmerz nahmen an Intensität zu. Ophtalmoskopisch war nichts pathologisches nachweisbar. Fiebertemperaturen stiegen jetzt bis auf 39,0.

Wegen Verdacht entweder auf eine extradurale Eiterretention in der mittleren Schädelgrube oder eines Temporrallappenabscesses wurde zu einer zweiten Operation geschritten (Dr. v. Beck). Der alte verheilte Schnitt des temporalen Hautknochenlappens wurde wieder eröffnet und der Lappen aufgeklappt. Es fand sich dabei die Knochenschale des Lappens nekrotisch, abgelöst vom Periost und in der Schädellücke nur festgehalten durch derbe Bindegewebszüge, welche die Knochenwundränder überbrückt und eine Verschiebung des Knochens nicht zugelassen hatte. Im extraduralen Raum war nirgends eine Eiteransammlung zu sehen, dagegen drängte sich die Dura des Temporallappens ungeheuer stark prall elastisch gespannt zur Knochenlücke hervor, zeigte keine Pulsation, ein anämisches weissgelbes Aussehen, und wies so auf ein tiefes Liegen des gesuchten Eiters hin.

Die Dura wurde lappenförmig eröffnet, und nun drang sofort weiche, grauviolett verfärbte wie zerfliessliche Gehirnmasse des Temporallappens vor. Der Prolaps und diese Beschaffenheit des Gehirngewebes veranlassten mehrere Einstiche in dasselbe mit dem Messer, in der Hoffnung, einen tief liegenden Abscess zu entdecken, doch blieben die Probestiche erfolglos. Ein Teil der immer mehr prolabierenden Gehirnmassen mussten mit dem Messer entfernt werden, um die Duraöffnung einigermassen verkleinern zu können. Die nekrotische Knochenscheibe wurde weggenommen und der Periostweichteillappen reponiert und mit Seidennähten fixiert, nachdem am hinteren unteren Wundwinkel zur Drainage ein Jodoformdocht eingelegt war. Die Spannung des Lappens war durch die Andrängung des Gehirnes gegen denselben eine sehr grosse. Nach der Operation erfolgte sofort Abfall des Fiebers, vollständiges Verschwinden der diffusen Kopfschmerzen, sowie des Erbrechens.

Man musste annehmen, dass durch die zweimalige Unterbrechung der ersten Operation, durch die dreimalige Manipulation am Temporalhirn mit dem Zurückdrängen desselben durch breite Spatel, es zu mechanischen Beleidigungen der Hirnmasse kam, zu Cirkulationsstörungen, wie kleineren Thrombosen, capillären Blutungen, die dann zu sekundärer Encephalomalacie im Temporalhirn führten, wie dieser Zustand nach der bei der Operation gefundenen Beschaffenheit des betreffenden Hirnabschnittes zu schliessen, wohl bezeichnet werden darf.

Im weiteren Verlauf stellten sich, nachdem der Hautperiostlappen gut eingeheilt war, die ihn vorbuchtende Hirnandrängung schwand, der Lappen gut pulsierte und Patientin, fieberfrei, ein relativ befriedigendes

Wohlbefinden aufwies, doch wieder nach 10 Tagen plötzlich kurz dauernde Fieberanfälle ein, Oedem der rechten Gesichtshälfte, stärkere Vorwölbung des temporalen Operationsgebietes durch das andrängende, stark und rasch pulsierende Gehirn, diffuse Kopfschmerzen und Erbrechen. Nie war Stauungspapille nachweisbar. Aber mit diesen Anfällen zeigten sich wieder Neuralgien mässigen Grades im II. Trigeminusast und zwar in dem resecierten bei vollständiger Anästhesie seines peripheren Verbreiterungsbezirkes. Nur die angrenzenden Zonen des I. Astgebietes zeigten Hyperästhesie und konnte durch Druck auf dieselben eine Steigerung oder Auslösung der Neuralgien im II. resecierten Ast, besonders in den Zähnen des Oberkiefers und im Infraorbitalgebiet hervorgerufen werden, vermutlich auf dem Wege der Irradiation vom I. Ast auf den centralen Stumpf des II. im Ganglion Gasseri.

Auf Eisbeutelapplikation, innerlich Morphium schwanden die Erscheinungen nach zwei Tagen wieder vollständig. Nach einer abermaligen 10tägigen freien Pause setzte das Fieber wieder ein und ebenfalls die anderen Symptome; 3mal innerhalb acht Tagen kam ein solcher Anfall, dann wurden die freien Intervalle vierzehntägig, vierwöchentlich und jetzt ist seit acht Wochen kein Anfall mehr aufgetreten. Die Fistel, die nur wenig secernierte, aber ständig offen gehalten wurde, um keine Retention eintreten zu lassen, ist jetzt vollständig seit Wochen geschlossen, die Neuralgien sind geschwunden und nur noch das Grenzgebiet vom I. zum II. Trigeminusast ist etwas hyperästhetisch.

Für die Erklärung dieser Anfälle liegt es doch nahe, einen Entzündungsherd annehmen zu müssen, und zwar wahrscheinlich extradural in der mittlereren Schädelgrube, in der Umgebung des Ganglion Gasseri, wodurch dann auch die Neuralgien des II. Astes durch Reiz des centralen Stumpfes eine weitere Erklärung finden könnten. Das Steigen und Sinken der Anfälle musste wohl im Zusammenhang stehen mit der kleineren oder grösseren Weite des Fistelkanales, mit dem schwereren oder leichteren Abfluss seines, wenn auch nur geringen eitrigen, Sekretes, also mit einer Sekretstauung, die ihrerseits wieder entzündliche Hyperämie im Temporallappen, Dura etc. veranlasste. Für diese Annahme spricht auch, dass nach dem Aufhören der Fistelsekretion und ihrer Ausheilung die Anfälle ausblieben und die Neuralgien wieder schwanden.

In dem zweiten zu berichtenden Fall hatten wir es mit einem fünfjährigen Kind zu thun, welches von der medizinischen Klinik wegen einer traumatischen Hirnaffektion zur Operation zu uns transferiert worden war, aber in der Nacht vor der Ausführung der geplanten Operation sich dieser durch den Tod entzog und zwar unter Erscheinungen starken Hirndruckes und hohem Fieber.

Das Kind hatte vor 2½ Jahren durch einen Sturz eine Kopfweichteilwunde erlitten mit schwachen Erscheinungen einer Commotio cerebri. Von dieser Zeit ab traten häufiger Kopfschmerz auf, Schwindel, Müdigkeitsgefühl, sehr unruhiger Schlaf, häufiger Harndrang, keine Krämpfe, aber starkes Schwanken und häufiges Hinfallen beim Gehen. Am 4. Oktober 1893 zeigte sich plötzlich starker Kopfschmerz, mehrmaliges Erbrechen, Tags darauf grosse Unruhe, Zittern der Arme und Beine, Verdrehen der Augen, Versuch aus dem Bett zu entfliehen. Dabei häufiges Greifen mit der Hand auf die linke Kopfseite. An demselben Tag kam es zu Stottern und in den nächsten 8 Tagen wurde die Sprache erheblich schlechter bis zur Unverständlichkeit. Erschwerung des Kauens und Schluckens kam hinzu, sowie Speichelfluss. Es bestand sehr grosse motorische Unruhe, aber keine Krämpfe. Am 27. Oktober wurde das Kind nach mehrtägiger Behandlung auf der internen Klinik mit Chloral, Jodkali, Bromkali der chirurgischen Klinik überwiesen.

Die Untersuchung des wohlentwickelten Kindes ergab: Auf der Höhe des linken Scheitelbeines, 4 cm oberhalb dem linken Ohrmuschelrand, eine 6 cm lange, 1 cm breite, parallel der Sagittalnaht bis zum hinteren Scheitelbeinrand verlaufende weissliche feste Narbe, vollständig verschieblich auf der Unterlage und auf Druck unempfindlich. Der Knochen darunter etwas verdickt, liess weiter nichts erkennen. Ueber beiden Stirnhöckern und der rechten Wange fanden sich frische Hämatome. Ophthalmoskopisch normaler Augenhintergrund. Augenbewegungen intakt, ebenso Pupillenreaktion. Zunge etwas abweichend nach links, Schlucken erschwert. Sprache unverständlich mit Ausnahme der Worte „Mutter“ und „ja“. Von seiten des Facialis, der Extremitäten keine Zuckungen, keine Paresen. Psychisches Verhalten des Kindes hat einen idiotenhaften Typus. Stetes planloses Herumrennen, Ausstossen unartikulierter Laute. Gang ist taumelnd mit Neigung, nach links zu fallen. Körpertemperatur abends 38,1, Puls 70—80. Nach einer sehr unruhigen Nacht Auftreten von Fieber. Morgens 38,6, abends 39,5. Apathischwerden des Kindes, nachts Eintritt von Sopor, kleiner Puls, stertoröses Atmen und nach einigen Stunden Exitus letalis.

Das klinische Bild legte den Gedanken nahe an eine Cystenbildung oder an eine traumatische Porencephalie infolge Hämatoms nach der Verletzung vor 2½ Jahren, oder an eine Abscessbildung im Gehirn, wofür die Fiebererscheinungen der letzten Tage sprechen konnten. Die Obduktion aber ergab von allem dem gar nichts, zeigte nur eine hochgradige Hyperämie des Gehirnes und mikroskopisch multiple capilläre Blutungen. Einen diesen Fällen analogen hat Gussenbauer[1]) beobachtet.

1) Gussenbauer. Sitzungsbericht Prager Verein deutscher Aerzte. 10. Febr. 1893.

Bei einem kräftigen Mann traten drei Wochen nach einer primär verheilten Weichteilrisswunde der linken Schädelhälfte Kopfschmerzen, Schwindelgefühl, Druckempfindlichkeit der Narbe auf. Es wurde Hirnhyperämie angenommen und Patient erfolgreich mit Eisapplikation behandelt. Vier Monate später kam plötzlich wieder ein Anfall von heftigstem Kopfschmerz im traumatischen Gebiet, abermals mit Schwindel verbunden, aber zugleich mit hohem Fieber 39,4 und deutlicher Pulsverlangsamung. Angenommen wurde ein entzündlicher Vorgang mit Verdacht auf Abscess. Da in einigen Tagen die Symptome nicht schwanden, so nahm Gussenbauer die Trepanation vor. Die Dura erwies sich stark gespannt, injiziert, wurde gespalten, aber das Gehirn darunter zeigte normale Verhältnisse. Daher Schluss der Dura und Trepanationswunde. Sofortiges Schwinden aller Beschwerden. Heilung.

Von den extra- und subduralen Ergiessungen treten die traumatischen Hämatome der Dura mater in differentialdiagnostischer Beziehung meist mit dem akuten Rindenabscess in Konkurrenz. Beide zeigen einen „freien Intervall", beide Drucksymptome, Herderscheinungen, besonders Monoplegien. Der Unterschied der zwei Affektionen aber liegt in der Dauer des „freien Intervalles". Derselbe ist meist kurz bei der Blutung der zerrissenen Arter. mening. media, länger bei entzündlichen Processen. Vergehen also Tage bis die Hirndrucksymptome in Erscheinung treten, so spricht dies mehr für Meningitis oder Abscess, besonders wenn als unterstützendes Moment für die Diagnose noch Fieber hinzutritt. Kommen im Anschluss an chronischen Alkoholismus oder bei hämorrhagischen Diathesen die vorgenannten Symptome ohne Trauma zum Vorschein, so ist an eine Pachymeningitis interna hämorrhagica zu denken.

Die chronischen und sehr langsam sich entwickelnden duralen Ergüsse sind meist eitriger Natur, abhängig von Eiterdurchbrüchen des Felsenbeines oder Sinuseinschmelzung purulenter Natur. Sie sind schwer von den otitischen Abscessen des Gehirnes zu trennen, da bei ihnen sowohl das ätiologische Moment dasselbe ist, als auch beide häufig mit Fieber einhergehen und Hirndrucksymptome veranlassen. Nur ein Zeichen haben sie hie und da, ihre Neigung zur Fistelbildung nach aussen durch das Schädeldach, oder die Fortsetzung einer Sinusthrombose auf die Vena jugul. intern., die sich dann als fester Strang von grosser Schmerzhaftigkeit an der betreffenden Halsseite anfühlt. Auch der Eintritt von pyämischen Metastasen spricht mehr für einen duralen Abscess. Doch ist bei

diesen Erkrankungen nie ein nebenbei bestehender Hirnabscess mit Sicherheit ausschliessbar.

Nach Leube[1]) steht der Hirnabscess im klinischen Bild zwischen Hirnerweichung und Hirntumor, die erstere Beziehung haben wir schon besprochen bei dem Krankheitsbild der Embolia cerebri, von dem Tumor aber unterscheidet sich der Abscess durch das häufige Fehlen der Stauungspapille, durch das öftere Begleitetsein von Fieber und durch seinen Zusammenhang mit gewissen typischen ätiologischen Verhältnissen.

Der Kleinhirnabscess, für den als Herdsymptom taumelnder Gang, Schwindel und Erbrechen als charakteristisch angesprochen werden, steht durch diesen Symptomenkomplex in seiner Diagnose gar nicht gesichert da. Denn seit Menière[2]) für eine Form von Ohrenaffektion den typischen Symptomenkomplex, plötzliches Ohrensausen, Schwindel, Erbrechen, taumelnder Gang, zunehmender Verlust des Gehörs, aufgestellt hat und pathologisch-anatomisch den Beweis erbrachte, dass in diesen Fällen das Ohrlabyrinth, die halbzirkelförmigen Kanäle hauptsächlich der Sitz einer hämorrhagischen Entzündung sind, seitdem Goltz[3]) die früheren Flourens'schen Versuche der Verletzung der halbzirkelförmigen Kanäle nachgeprüft und bestätigt hatte, und diese sozusagen als Sinnesorgan für das Gleichgewicht des Kopfes und Körpers erklärte, tritt auch der Kleinhirnabscess in differential diagnotischer Beziehung zu den Erkrankungen dieser Organe, besonders zur Menière'schen Krankheit.

Zwei diese Beziehung beleuchtende Fälle kamen in hiesiger Klinik zur Beobachtung.

Der erste, ein 19jähriger Schneider Namens Schäfer litt seit einem Jahr an eitrigem Ohrenausfluss. Er trat am 23. VI. 91 in specialärztliche Behandlung (Hofrat Moos) und wurde ihm am 25. VI. 91 ein Polyp des äusseren Gehörganges mit der galvanokaustischen Schlinge abgetragen, später ihm Einträufelungen von Plumb. acet. gemacht. Ganz plötzlich am 9. VII. 91 stellten sich Kopfschmerzen ein, heftiger Schwindel, Ohrensausen, unsicherer Gang, und Patient wurde in die chirurgische Klinik verbracht.

Die Untersuchung ergab einen kräftigen jungen Mann mit gesunden inneren Organen; kein Fieber; ruhiger, normaler Puls. Keine Lähmungs-, keine Sensibilitätserscheinungen, keine Augenanomalien. Der Schädel war

1) Leube. Diagnostik der inneren Krankheiten 1893.

2) Menière. Gaz. med. de Paris 1861.

3) Goltz. Ueber die physiolog. Bedeutung der Bogengänge etc. Pflüger's Archiv für Physiologie. Bd. 8.

nirgends beim Beklopfen schmerzhaft, auch nicht am linken Processus mastoid. Aus dem linken Ohr etwas eitriger Ausfluss, vordere Gehörgangwand leicht wund und eitrig belegt, Trommelfell getrübt, verdickt. Schwerhörigkeit links, Uhr wird nicht vernommen, Flüstersprache nur auf 50 cm weit. Beim Aufsitzen im Bett stets Auftreten von plötzlichem Schwindelgefühl, das beim Niederlegen wieder schwindet. Beim Stehen starkes Taumeln, das sich besonders beim Schliessen der Augen mehrt, so dass Patient nach links hinten umzustürzen droht. In den nächsten Tagen bei Bettruhe besserte sich das Befinden. — Am 18. VII. 91 Lähmung des linken Facialis, stärkere eitrige Secretion aus dem Gehörgang. Die Diagnose wurde auf Otitis media purulenta cron. gestellt mit Verdacht auf Cerebellarabscess. — Am 21. VII. 91 Operation (Geh.R. Czerny) Meisseltrepanation am hinteren Rand des Proc. mastoid., der in seinen Cellulae keinen Eiter enthielt; Blosslegung der Dura und des Sinus transversus. Da derselbe fast nicht pulsiert, wird er punktiert, worauf aber eine starke venöse Blutung aus dem Stichkanal auftrat. Beim Glätten des Knochenrandes der Trepanationsstelle erfolgte nochmals Sinusblutung, stand aber auf Tamponade. Im weiteren Verlauf während des Bettliegens kein Schwindel, Kopfschmerz gebessert. Ohrensausen noch öfters auftretend. Nach 14 Tagen Aufstehen, noch etwas Taumeln. Facialisparese links gebessert. — Am 8. IX. 91 wurde Patient auf Wunsch nach Hause entlassen, es bestand noch Ohrensausen, Schwanken beim Stehen und Gehen, sowie etwas Otorrhoe. Vier Wochen danach wieder Vorstellung. Die Untersuchung ergiebt Facialisparese ganz verschwunden, Gang mit geschlossenen Augen ohne Schwanken, kein Schwindelgefühl mehr, kein Ohrensausen. Nur hie und da etwas Sekretion aus dem linken Ohr. Gehörfunktion links nicht gebessert.

Die Kombination von purulenter Otitis mit den Schwindelerscheinungen und Coordinationsstörung des Ganges hatte die Diagnose des Kleinhirnabscesses hervorgerufen.

Das plötzliche Auftreten der Symptomenkomplexe aber, das negative Resultat der Operation, die Besserung der Erscheinungen auf die unfreiwillige Blutentziehung hin nach Verletzung des Sinus transversus, und das vollständige Verschwundensein des ganzen Symptomenkomplexes nach zwei Monaten post operationem dürfen für diesen Fall eher annehmen lassen, dass es sich um eine Menière'sche Krankheit gehandelt hat und zwar um eine unreine Form wegen der Komplikation mit Otorrhoe.

Der zweite Fall war der Klinik zugesandt (Dr. Fröhlich, Eberbach) zur Operation wegen Verdacht auf Kleinhirnabscess, der Kranke aber bot das ausgesprochene Bild der Menière'schen Krankheit dar, und zwar mit doppelseitigem Auftreten.

Heinrich Schmitt, 33jähriger Taglöhner von Waldkatzenbach, stammt aus gesunder Familie und machte früher nie eine Krankheit durch. Nie bestand Ohrenfluss in seiner Jugend. Seit Anfang August 1892 angeblich nach einem längeren Aufenthalt in Zugluft, nahm das Gehör auf der linken Seite ab, es war ihm, als ob einer ihm das Ohr zuhebe. Seit Ende August trat lautes „Pfeifen" im Ohr ein und Schwindelgefühl. Nach ärztlicher Behandlung, Lufteinblasungen ins Ohr, kam Verschlechterung, starkes Sausen, erhebliche Verminderung der Gehörempfindung links. Seit Dezember 1892 trat auch im rechten Ohr schwaches Summen auf, das allmählich stärker wurde, und mit Abnahme auch des rechtsseitigen Gehörsvermögens einherging. Seitdem Patient nun auf beiden Ohren erkrankt ist, treten zeitweise, in Intervallen von 1—4 Tagen starke Schwindelanfälle auf, die bis zu einem halben Tag andauern. Es dreht sich alles im Kreise herum. Patient gerät daher ins Schwanken, muss sich setzen, da er sonst nach rückwärts umfallen würde. Bis vor einem Monat bestand bei den starken Schwindelanfällen stets Erbrechen, das jedoch dem Patienten Erleichterung gewährte, jetzt herrscht mehr Aufstossen vor. Eintritt in die chirurgische Klinik am 2. V. 93. Die Körperuntersuchung zeigte:

Grosser kräftiger Mann mit völlig normalen inneren Organen. Körpertemperatur 36,7. Urin klar, sauer, ohne Eiweiss, ohne Zucker. Augen zeigen mittelweite Pupillen, prompt reagierend auf Lichteinfall und bei Accomodation. Geruch und Geschmack normal, das Gehörorgan zeigt rechts Trübung der hinteren Hälfte des Trommelfells, Griffgefässe injiciert, Lichtfleck verkümmert. Hörschärfe für Flüsterton 6—8 Meter, für die Uhr 1 Meter. Knochenleitung nicht vorhanden. Links ganzes Trommelfell getrübt, Lichtfleck geschwunden. Hörschärfe für die Uhr 5 cm. Von den Stimmgabeln werden nur die beiden tiefsten Töne (bis zu 104 Schwingungen) gehört. Im linken Ohr hat Patient singende und pfeifende Geräusche, mitunter auch ein Krachen, zeitweise auch stechende Schmerzen. Centralnervensystem ist intakt. Beim Gehen, besonders aber beim Stehen mit geschlossenen Augen, besteht Schwindelgefühl und Taumeln nach hinten.

Klinische Diagnose. Doppelseitige Menière'sche Krankheit. Patient wurde deshalb der medizinischen Klinik überwiesen, wo er zwei Monate verblieb, mit Kali bromat. 1,5 3mal täglich und Elektrizität behandelt wurde. In der Anfangszeit kamen die Schwindelanfälle dreitägig, einmal langdauernd und von starkem Schwanken nach der rechten Seite begleitet. Die Galvanisation des Kopfes erzeugte allmählich Verminderung des Ohrensausens, besonders rechts, und daselbst Besserung des Hörvermögens, die Schwindelanfälle wurden weniger häufig und nahmen bedeutend an Zeitausdehnung ab, so dass Patient gebessert nach Hause entlassen werden konnte.

Der Verlauf der Gehirnabscesse ist ein unendlich va-

rianter. Mit akutem Auftreten führt er meist auch rapid in wenigen Tagen oder Wochen zu letalem Ende (2, 3, 4, 5, 11).

Beim chronischen Typus kann seine Zeitdauer nach Monaten, ja auch Jahren zählen (Nr. 6, 7, 8, 10). Diese lange Zeitdauer erklärt sich aus der Eigenschaft, dass tiefe Abscesse einer Ruhezeit ihres Wachstums, einer „Latenzzeit" fähig sind, die in längeren oder kürzeren Zeitpausen durch kleine Entzündungsexacerbationen gestört sind, durch die sogenannten „Anfälle", Kopfschmerz, Erbrechen, Fieber bei verhältnismässig gutem Allgemeinbefinden.

Der schliessliche Ausgang des Gehirnabscesses aber ist fast immer der Tod.

Durch ein rascheres Fortschreiten in seiner Ausdehnung entsteht eine Steigerung der Circulationsstörungen, welche die lebenswichtigen Centren der Medulla oblongata oft jäh lähmen. Oder es erfolgt der Durchbruch des Abscesses in den nahe gelegenen Ventrikel oder in den Meningealraum, und das Schlussbild ist beidemale die purulente Leptomeningitis. Eine spontane Heilung des Hirnabscesses ist in seltenen Fällen in der Litteratur aufgeführt, teils als Genesung durch Abkapslung und Verkalkung, teils auf dem Wege der Perforation durch die Siebbeinplatte oder das Tegmen tympani und Abfuhr des Eiters in die Nasenhöhle, äusseren Gehörgang oder Tuba Eustachii.

v. Bergmann hat darauf hingewiesen, dass die Kapselbildung keineswegs als Heilungsvorgang zu bezeichnen ist, und die klinischen Erfahrungen lehren dies genügend. Für die zweite Art der Spontanheilung aber hat derselbe Autor gezeigt, dass in den bisher veröffentlichten Fällen meist Irrungen in der Auffassung oder unbegründete Behauptungen vorlagen. Nur für zwei Fälle von Santesson und Mac Leod hatte man pathol. anatom. Beweise, einmal in der Kommunikation der Tuba Eustachii mit einem Hirnabscess, und das zweitemal durchbrach der Hirnabscess längs der Schädelbasis am Felsenbein entlang ziehend, die obere Wand des äusseren Gehörkanales. Beide Fälle genasen aber nicht, sondern starben am durchgebrochenen Abscess.

In der neuesten Zeit hat Gaudissart eine Spontanheilung eines intracraniellen Abscesses mittelst Durchbruch in das Os ethmoidale veröffentlicht. Es handelte sich um einen Arbeiter mit verschiedenen Stichwunden der Stirn- und Nasengegend, doch ohne Perforation des Knochens. Nach vier Wochen traten plötzlich Hirndruckerscheinungen auf mit verlangsamtem Puls und Respiration,

zunehmender Apathie, incontinentia urinale etc. Nach 17tägiger Dauer dieser Erscheinungen trat plötzlich Abfluss einer grossen Menge Eiters durch die Nase auf und vollkommene Heilung folgte. Es scheint sich hier um einen extraduralen Abscess gehandelt zu haben, wenn um einen Gehirnabscess, so wohl nur um einen oberflächlichen Rindenabscess.

Die einzige Möglichkeit, eine Heilung des Abscesses herbeizuführen, besteht in einer operativen Eröffnung des Hirneiterherdes nach vorausgegangener Trepanation des Schädels.

Dass diese Therapie schon geübt wurde von den älteren Chirurgen, und auch mit Erfolg, ergeben die Mitteilungen von Rust, K. J. Beck, Baum, Pirogoff, B. Beck, Bruns, Chassagnac, Renz u. a. Ihre Zusammenstellung haben teils Belmont, teils Bluhm[1]) ausgeführt und der letztere hat so 44 traumatische Hirnabscesse gesammelt, die mittelst Trepanation behandelt waren, und davon 22 Heilungen aufwiesen. All diese früheren Fälle waren vorzugsweise oberflächliche Rindenabscesse oder offene tiefe Hirneiterungen nach Schuss- und Stichverletzungen etc. Die tiefen abgeschlossenen Abscesse, obgleich sie manchmal auch in Angriff genommen wurden, wie von Dupuytren, Begin, Blandin, Maissoneuve, gelangten sehr selten zur Eröffnung, da die Punktion sie meist verfehlte; oder wenn sie auch eröffnet wurden, kamen sie meist nie zur Ausheilung. Dies Ziel zu erreichen war der neueren Chirurgie bestimmt durch die verfeinerte Diagnostik, durch die weniger gefahrvolle Folgen in sich schliessende anti- und aseptische Operationstechnik und Wundbehandlung.

Aus der mir zugängigen Literatur der neueren Zeit konnte ich für die Jahre 1880—1892 76 Fälle operativ behandelter Gehirnabscesse zusammenstellen mit 40 Heilungen und 36 tötlichem Ausgang. Traumatischen Ursprungs waren 36 Abscesse mit 23 Heilungen. Ihrem Sitze nach befielen sie

21 mal den Parietallappen mit 14 Heilungen,
11 mal den Frontallappen mit 10 „
2 mal den Temporallappen mit tötlichem Verlauf,
1 mal den Occipitallappen „ „ „
1 mal den Corpus striat. „ „ „

In 30 dieser traumatischen Abscesse war die Gehirnpunktion oder Incision des Abscesses positiv und endigte mit Entleerung derselben.

1) Bluhm. Langenbeck's Archiv. Bd. 19.

Bei 2 Kranken traten Abscessrecidive auf und verlangten eine mehrmalige Incision. Bei 4 Abscessdiagnosen war die Punktion und Incision des Gehirnes negativ ausgefallen, die Obduktion zeigte 3mal den vermuteten Abscess dicht hinter der Incisionsstelle, 1mal im Corp. striatum.

Die Zeitdauer von dem Trauma bis zu dem Auftreten des die Trepanation indicierenden Symptomenkomplexes belief sich in 14 Fällen auf Wochen, in 16 auf Monate und bei 6 Kranken auf Jahre.

Die otitischen Abscesse hatten alle chronischen Charakter und betragen an Zahl 36. Bei 10 bestand die Ohraffektion schon viele Jahre lang, bei allen andern monateweis. 17 Heilungen stehen 19 Todesfälle gegenüber. Die Heilungen betrafen nur Temporalabscesse. Die Häufigkeit der Temporallappenherde betrug 29; die übrigen 7 Hirneiterherde verteilten sich auf Kleinhirn 2, Occipitallappen 3, Kleinhirn und Occipitallappen 1, Frontallappen 1. In 29 dieser Fälle war der Eiterherd bei der Operation sicher gefunden worden, bei 1 Fall musste wegen Recidiv mehrfach geöffnet werden. Bei fünf Kranken liess sich der Abscess bei der Operation nicht entdecken, bei dem einen davon trat am Tag nach der Trepanation spontaner Durchbruch nach der Wunde auf, Entleerung und Heilung. Die 4 anderen Fälle erwiesen bei der Obduktion das Vorhandensein des angenommenen Abscesses.

Vier hämatogene oder metastatische Abscesse waren 2 mal uniloculär, 2 mal multipel. Bei einem Frontalabscess war das Operationsresultat negativ, Tod an Meningitis, bei dem tuberkulösen Occipitalabscess erfolgte auf Entleerung durch Incision vorübergehende Besserung, dann aber Tod an Ventrikelperforation. Bei einem Parietalabscess nach Carbunkel und operativer Entleerung trat der Tod erst 4 Monate nach der Trepanation auf durch Bildung eines weiteren Temporalabscesses und Meningitis.

Einen seltenen Befund lieferte metastatische Hirnaktinomykose nach primären Pleura- und Rippenherden. Drei Jahre nach der Rippenoperation erforderten die für Parietallappenabscess sprechenden Herdsymptome dessen Eröffnung und Entleerung, welcher vorübergehende Heilung folgte. Ein Jahr später Abscessrecidiv, nochmalige Operation, Entleerung des Abscesses; Tod an Meningitis; Obduktion ergab neben dem ersten Abscess noch einen zweiten.

Bei allen 76 Fällen war die Operation vorgenommen worden auf Grund des Zusammenstimmens des Symptomenkomplexes des Krankheitsbildes mit den aetiologischen Momenten zur Diagnose „Gehirnabscess", also in sogenannten „typischen Fällen".

Dass die Operation eine lebensrettende für den sonst absolut verlorenen Menschen ist, geht aus den zusammengestellten 40 Heilungen deutlich hervor. Diese letzteren aber an der Hand unserer Tabellen procentuarisch ausdrücken zu wollen, würde ein für die Wirklichkeit zu glänzendes, unwahres Heilresultat der Gehirnabscesse durch Operation abgeben. Denn wohl weit mehr Hirnabscesse sind zur Operation gelangt und letal geendigt, deren Mitteilung der Litteratur vorenthalten worden; nur gewöhnlich ein kleiner Bruchteil von allen Misserfolgen wird veröffentlicht und diese auch nur dann, wenn sie gleichzeitig von einer Zahl glänzender Erfolge ausgeglichen oder verdeckt werden können.

Dagegen kommen die Zahlen der errungenen Heilungen in den aufgeführten Fällen annähernd den mit Trepanation und Abscesseröffnung überhaupt erzielten Erfolgen gleich, da ja diese wohl nie einer litterarischen Veröffentlichung entzogen werden.

1. Tiefe traumatische Abscesse.

Nr.	Operateur, Litteraturangabe	Abscesslage	Aetiologie	Symptome und Operation	Ausgang
1	Esmarch Henrici. Ueb. Trepanat. bei Hirnabsc. Kiel Dissert. 1880.	Parietallappen.	Kopfverletzung. Stichwunde.	Vom 5. Tag ab convulsionem Facial, r. Arm und Bein. 10. Tag Trepanation. Abscessincision. Drainage.	Heilung.
2	Mosetig. Wiener med. Presse. 1880. S. 1601.	Parietallappen.	Schussfraktur.	Paresen. Hirndrucksymptome. 8 Wochen nach dem Trauma Trepanation. Incision des Abscesses.	Heilung.
3	Elcan. Amer. Journ. of med. soc. 1880. April.	Frontallappen.	Kompliz Fraktur des Stirnbeins.	Nach einigen Tagen Coma, Aphasie, Hemiplegie. 7. Tag Trepanation. Abscessincision.	Heilung.
4	Rivington. Brain 1881. Vol. IV.	Parietallappen.	Kopfweichteilwunde.	3. Tag p. traum subdural. Abscess. Incision. Heilung. Nach 9 Monaten Parese und Convulsionen der l. Extremitäten. Spaltung der Narbe, Besserung. Nach 3 Jahren Konvulsionen, Parese des l. Arm u. Beines, Incision der Narbe, Abscessentleerung.	Heilung. Später hie u. da epilept. Krämpfe.
5	Fenger. Am. Journ. of med sciences 1884 Nr. 175.	Frontallappen.	Hirnschuss	5 Wochen p. traum. Allgemeine Hirndrucksymptome. Nach 9 Wochen Trepanation. Incision des Abscesses.	Heilung. Später epileptische Krämpfe.
6	Gussenbauer. Prag. med. Wochenschr. 1885. Nr. 1 - 3.	Frontallappen.	Hirnschuss.	8 Wochen p. traum. Hirndruck, Facialisparese. Trepanation, Incision des Abscesses.	Hlg. Nach 2 J. † an Typhus, Abscessbett d. Hirns narbig ausgeheilt.

Nr.	Operateur, Litteraturangabe	Abscesslage	Aetiologie	Symptome und Operation	Ausgang
7	Mason. Bost. med. and. surg. Journ. 1886.	Parietallappen.	Kopfverletzung.	2 Wochen p. traum. Hemiplegie, Trepanation, Incision des Abscesses.	Heilung.
8	Bryant. Journal of nervus and mental diseases 1886. Vol. XIII.	Occipitallappen.	Eitrige Kopfweichteilwunde d. Hinterhaupt.	6 Wochen p. traum. Kopfschmerz, Hemipares. links, Anästhesie, Stauungspapille, Hemiopie. Nach 3 Monaten Trepanation, Punktion negativ.	† 9 Stunden post operat. Autopsie: Abscess im r. Occipitallap.
9	Stimson. Archives of medicin 1887. V.	Parietallappen.	Kopfweichteilwunde.	Kopfschm., Fieber, nach 11 Wochen Parese der l. Extremitäten, Trepanation, Incision des Abscesses.	† nach 9 Stunden an Meningitis.
10	Pollailon. Seydel. Antisepsis und Trepanation. 1881.	Parietallappen.	Kopfverletzung.	7 Monate p. traum. Aphasie, Parese des r. Arm und Beines, Trepanation, subduraler Bluterguss, kein Abscess entdeckt.	† 6 Tage p. op. an Meningitis Autopsie: zwei Abscesse im Parietallapp.
11	Harrison. Brit. med. Journ. 1888. 21. April.	Parietallappen.	Kopfverletzung.	8 Tage p. traum. Kopfschmerz, Konvulsionen der r. Seite. Nach 10 Monaten Trepanation, Dura gelöst v. Knochen, keine Besserung. Nach 5 Tagen Incision des Gehirns, Abscess eröffnet.	Heilung.
12	Stokes. Brit. med. Journal 1888 3. Monte.	Frontallappen.	Kopfverletzung.	Nach einigen Wochen allgemeine Konvulsionen, Coma, Trepanation, Abscessincision.	Heilung.
13	Morini. Casi di Trepanaz. del. cranio. Roma 1887.	Parietallappen.	Kompl. Fraktur d. Scheitelbeines.	4 Monate p. traum., rechts Parese des Beines u. Arms, Facialis, Trepanation, Incision des Abscesses.	Heilung.
14	v. Bergmann. Chirurg. Behandlung der Hirnkrankh. Berlin 1889.	Frontallappen.	Schussverletzung.	3 Monate p. traum. Hirndruck, Stauungspapille, Facialisparese, Trepanat ohne Erfolg, ebenso Punktion. Nach 3 Tagen Incision, Abscessentleerung. Nach 2 Tagen hohes Fieber, Incision eines 2. Abscesses. Nach 6 W. Tod an Cystitis. Autopsie: Abscess mit Granulationen gefüllt.	Heilung des Abscesses. Tod an jauchiger Cystit.
15	Terillon. Bull. de la soc. de chir. de Paris IX.	Parietallappen.	Traumat. Osteomyelitis cranii.	Akut entstandene Monoplegie r. Arm und Bein, Facial-Aphasie, Trepanation, Incision d. Abscesses.	† 5 Tage p. op. an Meningitis.
16	Murdoch. Annal. of Surgery 1890. Vol. XI.	Parietallappen.	Kopfweichteilwunde. Nekrose.	4 Tage p. traum. Fieber, Konvulsionen, Parese der r. Extremitäten, Kopfschmerz der l. Parietalgegend, Trepanation, Incision des Abscesses.	Heilung.

Nr.	Operateur, Litteraturangabe	Abscesslage	Aetiologie	Symptome und Operation	Ausgang
17	H. Schmidt. Verhandlungen der deutschen Gesellschaft für Chir. 1890.	Parietallappen.	Kopfverletzung.	Nach 5 Monaten epileptische Krämpfe der r. Extremität, Trepanation, Incision des Abscesses.	Heilung.
18	Duressac. Contribution à l'étude de la chirurgie du cerveau. Paris 1890.	Temporallappen.	Kopfverletzung.	Mehrere Wochen p. traum. Kopfschmerz, Konvulsionen, Paresen der l. Seite. Trepanation, Abscessincis.	† 8 Tage p. op. an Meningitis.
19	Southan. Centralbl. für Chir. 1891.	Stirnlappen.	Stirnfraktur.	Mehrere Monate p. traum. Fistel, Hirndruckerscheinungen, Trepanation, Abscessincision.	Heilung.
20	Venturi. Riforma med. 1891.	Stirnlappen.	Stirnfraktur.	1½ Monate p. traum. Kopfschmerz, Fieber, Erbrechen, Coma, Strabismus, Trepanation, Abscessincision.	Heilung.
21	Areilza. Centralblatt für Chirurgie. 1889. Nr. 42.	Stirnlappen.	Depressionsfraktur.	Nach einigen Monaten Abscess unter der Narbe, Kopfschmerz, Trepanation, Abscessincision.	Heilung.
22	Périer. Centralblatt für Chir. 1891.	Temporallappen.	Fract. temp.	Nach Monaten konstanter Kopfschmerz, nach Rausch Fiebereintritt, Konvulsionen, Paresen der l. Seite, Trepanation, mehrfache Abscessincision.	† an Meningitis.
23	Navratil. Beiträge zur Hirnchirurg. Stuttg. 1889.	Parietallappen.	Kopfverletzung.	Nach 8 Tagen Heilung der Kopfwunde, nach 14 Tagen Hemiplegie rechts, Schluckbeschwerden, Aphasie. Kein Fieber, Trepanation, Incision des Abscesses, Besserung nach 1½ Monaten, klonische Krämpfe rechts, Eiterretention, Incision, ebenso 1 Monat später, 12 Tage darnach Tod.	† an Meningitis 3½ Mon. nach der 1. Incision.
24	—	Parietallappen.	Kopfverletzung.	Vor 5 Jahren Trauma, damals vorübergehende linke Parese des Arms u. Beins, stets eiternde Fistel 10 cm tief. Seit Wochen links Facialisparese, Schwäche des linken Arms und Beins. Trepanation, Incision des tiefen offenen Abscesses.	Heilung.

Nr.	Operateur, Litteraturangabe	Abscesslage	Aetiologie	Symptome und Operation	Ausgang
25	—	Stirn- und Parietallappen.	Stirn- und Scheitelbeinfrakt. kompl.	Vor 1 Jahr Schlag auf den Kopf, einige Tage später Parese d. l. Hand u. Facial. 1 Monat nachher Kopfschmerz, Fieber, Fistelbildung. Nach 1 Jahr Trepanation, Abscessincision. Besserung. Gehirnprolaps. Nach einigen Mon. Eiterretention, Incision, Verschwinden d. epileptischen Anfälle.	Heilung.
26	Mahr. Wien. med. Blätter. 1888. Nr. 22.	Parietallappen.	Scheitelbeinfrakt. kompl.	Vor 1 Jahr Trauma, nach 5 Tagen vorübergehende Parese, Konvulsionen r. Nach 1 Jahr starker Kopfschmerz, Trepanation, Abscessincision.	Heilung.
27	Stokes. Annal. of Surgery. Vol. VIII.	Parietallappen.	Fract. kompl. noriet.	Einige Wochen p. traum. Bewusstlosigkeit, doppelseitige Lähmung, Trepanat., Incision ohne Erfolg.	† 24 Stunden p. op. Autopsie: Abscess reicht hin bis zur Incisionsstelle.
28	—	Frontallappen.	Stirnwunde.	Nach 5 Wochen Coma, Konvulsionen rechts, Trepanation, Incision des Abscesses. Nach 7 Wochen Heilung. Nach 9 Mon. Coma, rechts Hemiplegie, Incision an der früheren Stelle, Eiter entleert sich Tags nachher.	Erst Heilung dann Tod 9 Monate nach der 1. Operation an Recidiv und Meningitis.
29	Ledderhose. Deutsche med. Wochenschrift 1891. Nr. 32.	Parietallappen.	Kopfverletzung.	Nach 7 Tagen Konvulsionen. Nach 2 J. Krämpfe im Hypoglossus u. Facial, corticale Epilepsie, Trepanation, Narbenincision am Gehirn dabei Abscesseröffg.	Heilung.
30	Terillon. Progrés med. 1892. Nr. 5	Parietallappen.	Fract. compl. pariet.	Bewusstlosigkeit, Aphasie, rechts Parese, Entfernung d. Splitter, Rückgang d. Coma u. Parese. Nach 5 Tagen Fieber, epileptische Krämpfe, rechts Parese im Arm u. Bein, Hirnprolaps, Incision, Abscessentleerg.	Heilung mit leichter aphasischer Störg.
31	Gluck. Berl. klin. W. 1891. Nr. 48.	Parietallappen.	Schussverletzg.	Sofort Hemiplegie. Nach 2 Wochen Trepanation, Incision des Abscesses.	Heilung.
32	—	Parietallappen.	Schussverletzg.	Links Hemiparese, Trepanation, Entleerung eines Rindenabscesses, Rückgang der Parese, nach 12 T. Erbrechen, Kopfschm. Puls 54, Punktion des r. Gehirns, Abscessentleerung.	† nach 1 Tag.

Nr.	Operateur, Litteraturangabe	Abscesslage	Aetiologie	Symptome und Operation	Ausgang
33	Venturi. Riforma med. 1891.	Frontallappen.	Kompl. Fraktur.	Verletzung nach 1½ Mon., geheilt nach 5 Jahren. Kopfschmerz, Fieber, Erbrechen, Coma, Trepanat., Incision des Abscesses.	Heilung.
34	Hunt. Agnew. The present status in brair surgery and-verity medic. Magazin. Vol. IV. 1891. Okt.	Corpus striat.	Kopfverletzung.	Hirndrucksymptome, Trepanation, Punktion negativ.	†. Autopsie: Abscess im Corpus striat.
35	—	Parietallappen.	Fract. compl.	Parese der linken Extremitäten, Trepanation, Punktion, Abscessentleerg.	† 3 Tag p. op. an Meningit.
36	Martin.	Parietallappen.	Penetrierende Kopfwunde.	Hirndrucksymptome, Paresen, Trepanation, Incision des Abscesses.	†.

2. Otitische Hirnabscesse.

1	Macewen Brit. med. Journ. 1888. 11. Aug.	Temporallappen.	Otit. chr.	Aphasie, Coma, Trepanation in Agonie.	† an Perforation des Abscess in r. Ventrikel.
2	—	„	„	Ptosis, Mydriaris, Strabismus, rechts Facialisparese und Armparese, Trepanation, Incision des Abscess.	Heilung.
3	Lancet 1887. Vol. I.	„	„	Nach 1 Mon. Kopfschmerz, Fieber, Somnolenz, Trepanation, Incisionsabscess.	Heilung nach 3 Monaten. Tod an Peritonit. tuberk.
4	Hulkes. Lancet 1886. July.	Kleinhirn.	„	Kopfschmerz, rechts Schwindel, Nackensteifigkeit, Trepanation, Incisionsabscess.	†.
5	Greenfield. Brit. med. J. 1887. Febr.	Temporallappen.	„	Kopfschmerzen, Coma, Trepanation, Incisionsabscess.	Heilung.
6	Backer. Brit. med. Journ. April 1888.	„	„	Kopfschmerzen, Schwäche des l. Armes, Facial., Trepanation, Abscessincision.	Heilung.
7	Horley.	„	„	Kopfschmerzen, Photophobie, Parese des l. Arms, Aphasie nach 5 Wochen, Trepanat., Abscessincision.	Heilung.
8	v. Bergmann. Chirurg. Behandlg. der Hirnkrankheiten 1889.	„	Otitis rec. n. Trauma.	Als Kind Otitis, nach Sturz Recidiv, starker jauchiger Ausfluss. 1 Jahr danach Schüttelfrost, Fieber, vorübergehende Besserung auf Trepan. proc. mast. Kein Eiter, Coma, Trepanation, Incision, Abscessentleerg.	† 9 Stunden p. op. Autopsie: Perforation des Abscesses in d. Unterhorn.

Nr.	Operateur, Litteraturangabe	Abscesslage	Aetiologie	Symptome und Operation	Ausgang
9	—	Temporallappen.	Otit. chr.	Seit 14 Jahren Otitis pur. Frost, Fieber, Puls 40, Zuckungen r. Facial. Trepanat., Abscessentleerung.	Heilung.
10	Berliner klin. Wochenschr. 1888. Nr. 52.	„	„	Seit 11 Jahren Otorrhe, seit 8 Wochen Fieber, Kopfschmerzen, r. Facialparese, Schwäche des l. Arms, Trepanation, Abscessincision.	Heilung.
11	Schede. Zeitschrift für Ohrenheilkunde. 1886. Bd. 15.	„	„	Nach ½ Jahr Fieber, Schwindel, Aphas., Schwinden des Gedächtnisses, Kopfschmerzen, Trepanat., Abscessincision.	Heilung.
12	Barker. Brit. med. Journal 1886. Dec.	„	„	Seit 8 Jahren Otorrhoe, Fieber, Stauungspapille, Trepan. proc. mast., keine Besserung. Trepanation, Abscessincision.	Heilung.
13	Sick. Deutsche med. Wochenschr. 1890. Nr. 10.	„	„	Otorrhoe seit mehreren J., seit 14 Tagen Kopfschm., rechts Facialisparese und Armschwäche, Aphasie, Trepanation, Abscessincision.	Heilung.
14	Boas. Centralblatt für Chir. 1890.	Occipitallappen.	„	3 Wochen bestehende Otitis, Fieber, Schwindel, Parese des Occulomotorius u. Facial. Trepanation, Punktion u. Incision des Temporallappens negativ, Ventrikel eröffnet.	†. Autopsie: Occipitaler Abscess mit Perforation in Ventrikel.
15	Köhler. Charité-Annalen. 17. Jahrg.	Frontallappen.	„	2 Jahre bestehend, Trepanat. proc. mast., leichte Besserung, r. Facialispar., Aphasie, r. Extremitätenparese. Trepanation, Punktion des Gehirns negativ.	† nach 8 Tagen. Autopsie: Stirnlappenabsc.
16	Weis. Brit. med. Journal 1890 Dec.	Temporallappen.	„	Hirndruck, Parese d. Arms und Beins, Trepanation, Abscessincision.	Heilung.
17	Shapleigt. Amer. Journ. of the med. soc. 1890. Mai.	Occipitallappen u. Kleinhirn.	Otit. med. n. Trauma	Nach dem Trauma Kopfschmerzen, period. Otorrhoe. Nach 8 Jahren Facialisparese, Hirndrucksymptome, Trepanation, mehrfache Punktionen negativ.	† nach 2 Tag. Autopsie: Abscess im Occipitallappen und Kleinhirn.
18	Lohmeyer. Berliner klin. Wochenschr. 1891. Nr. 37.	Temporallappen.	Otit. chr.	Vor 2 Jahren Eiterung des Proc. mastoid. Ausheilung. 1891 Kopfschm., Schwindel, Fieber, linksseitige Hemiplegie, Stauungspapille, Coma, Trepanation, Abscessincision.	Heilung.

Nr.	Operateur, Litteraturangabe	Abscesslage	Aetiologie	Symptome und Operation	Ausgang
19	Gluck. Berliner klin. Wochenschr. 1891. Nr. 48.	Temporallappen.	Fremdkörper im Ohr.	Erbse im Ohr, Extraktion nach 3 Wochen, weitere 3 Wochen nachher Kopfschmerzen, Konvulsionen, Pulsverlangsamung, Trepanation, Abscessincision.	Heilung.
20	Hermann. Zeitschr. für Ohrenheilk. 1892. 23. Bd.	„	Otit. chr.	Otorrhoe seit 2 Jahren. 1892 Benommenheit, Erbrechen, Parese, rechte Extremitäten, Trepanat., Abscessincision.	† 6 Tage p.op. an Meningit.
21	Urban Poitchard. Arch. of Otolog. 1890. Nr. 2—3.	„	„	Kopfschmerzen, Erbrech., Fieber, Facialparese, Trepanation, Abscessincision. Nach einigen Tagen Retention, abermal. Incision.	Heilung.
22	Ibidem.	„	„	Kopfschmerzen, Parese, r. Facialis. Trepanation, Abscessincision.	Heilung.
23	Hofmann. Deutsch. med. Wochenschr. 1890. Nr. 48.	Occipitallappen.	„	Trepanation, Incision des Abscesses.	Heilung.
24	Barr. Archiv. of Otology. 1888. Dec.	Temporallappen.	„	Kopfschmerzen, Occulomotoriusparese links, Extremitätenparese rechts. Trepanation, Abscessincision.	Heilung.
25	Schmiegelon. Ibidem.	„	„	Trigeminusneuralgie, Facialisparese. Trepanation, Abscessincision.	†. Abscess auch im Occipitallappen.
26	Truckenbrodt. Zeitschrift für Ohrenheilk. 1892. H. 3 u. 4.	„	„	Aphasie, Kopfschmerzen, seit 10 Tagen Armparese, Trepanat., Abscessincision.	Heilung.
27	—	„	„	Kopfschmerzen, Strabismus, Ptosis, Coma, Trepanation, Incision.	†.
28	—	Kleinhirn.	„	Kopfschmerzen, Erbrech., Schwindel, Trepanation, Incision des Abscesses.	†.
29	Ashurst. Agnew. The present. status in brain surgery.	Temporallappen.	„	Rechts Hemiplegie, Coma, Trepanation, Punktion, Entleerung des Abscesses.	† 4 Tage p. op. an Meningit.
30	—	„	„	Kopfschmerzen, Schwindel, Trepanation, Incision.	† nach 2 Wochen.
31	Agnew.	„	„	Hirndrucksymptome, Trepanation mit Punktion nichts gefunden, Eiterdurchbruch am nächsten Tage.	† nach 2 Wochen.
32					†
33	Morten.	„	„	Hirndrucksymptome, Trepanation, Incision.	†
34					†

Nr.	Operateur, Litteraturangabe	Abscesslage	Aetiologie	Symptome und Operation	Ausgang
35	Gluck. Berliner klin. Wochenschr. 1891. Nr. 8.	Kleinhirn.	Otit. chr.	Seit 15 Jahren Otorrhoe, seit 14 Tagen Fieber, Schwindel, Erbrechen, Hemiplegie, Trepanation und Punktion.	†.
36	Schwartze. Archiv für Ohrenheilk. Bd. 29. H. 3.	Temporallappen.	„	Otitis seit Kindheit, seit Wochen Fieber, Schwindel, Trepanat. proc. mastoid. Entleerung von Cholesteatom. Nach 2 Tagen Trismus, Konvulsionen, Incis. des Schläfenabscesses.	† nach 2 St.

3. Hämatogene oder metastatische Hirnabscesse.

1	Dummond. Lancet 1887. Okt.	Frontallappen.	Pleuropneumon. Empyema thoracis.	2 Monate nach Beginn der Pneumonie, 4 Wochen nach der Thoracotomie, Schüttelfrost, Fieber, Kopfschm., Konvulsionen rechts. Stauungspapille, Aphasie, Trepanat. über d. Parietallappen, Punktion negativ.	† nach 2 Tag. Autopsie: Abscess im hinteren Abschnitt des l. Frontallapp.
2	Wernike-Hahn. Virch. Arch. Bd. 87.	Occipitallappen.	Tuberkulose.	Hemianopsie, Parese, r. Arm und Bein, Trepanation, Abscessincision.	† durch Abscessperforation in dem Ventrikel.
3	Riedel. Centralbl. für Nervenheilkunde 1888. Nr. 21 u. 22.	Parietallappen.	Carbunkel des Nackens.	Häufig Carbunkulose des Nackens. 1 Jahr nachher Trigeminusneuralgie, Hirndruck, Schwindel. Pulsverlangsamung, Parese der l. Extremitäten. Nach 14 Tagen Coma, Stauungspapille, Trepanation, Incision negativ, Prolaps cerebri.	† 4 Monate nach der Trepanation an Meningitis. Autopsie: Parietalabscess, Perforation in r. Ventrikel, 2. Abscess Temporalabscess.
4	Keller. Brit. med. Journal 1889.	„	Aktinomykose d. Pleura u. Rippen.	3 Jahre nach Operation des Rippenherdes Parese des l. Armes und Facial. Kopfschmerzen, Coma, Trepanation, Incision eines Parietalabscesses, Besserung. Nach 1 Jahr Recidiv, Incision des Abscesses.	† an Recidiv.

Von unseren 10 Hirnabscessfällen waren 8 wirklich diagnosticiert (2, 3, 5, 6, 7, 9, 10, 11) und 5 kamen zur Operation, 4 davon durch Incision des Abscesses zur Entleerung. Bei einem war die Punktion negativ gewesen, und die Obduktion ergab direkt hinter der Punktionsstelle das Abscesslager.

Eine Heilung wurde bei keinem dieser Fälle erzielt, der einzige,

der einer solchen entgegen zu gehen schien (Nr. 7), dessen Symptome nach der Entleerung rasch geschwunden waren, dessen Allgemeinbefinden sich wesentlich gebessert hatte, erlag vier Wochen später einem Abscessrecidiv trotz nochmaligem operativen Eingriff und Entleerung auch des neuen Eiterherdes. An dem Tode der übrigen waren entweder die schon zu weit vorgeschrittenen Zerstörungen der Hirnmasse schuld (2), oder die den Abscess begleitenden Komplikationen, ausgedehnte Sinuseiterung mit sekundärer Pyämie (7), oder mit unstillbarer Blutung aus dem Bulbus der Vena jugul. int. (10). Im Falle 11 tötete der Umstand des multiplen Auftretens der Abscesse den Patienten. Ein Fall aber von cerebraler Entzündung und Heilung durch die Trepanation wird mit Recht hier auch seinen Platz finden, indem der operative Eingriff in das Frühstadium eines sich entwickelnden Rindenabscesses fiel und diesen zur Coupierung brachte. Ich habe hier unseren Fall 1 im Sinne, der bei Kopfweichteilverletzung, isolierter Glastafelfraktur und Zertrümmerung von Hirnmasse durch abgesprengte Splitter, durch die deutlichen Zeichen einer sekundären Meningitis und cirkumskripten Encephalitis, die Indikation abgab zu der ihn ausheilenden Trepanation.

Hat man die Diagnose eines Hirnabscesses gestellt, dabei besonders das ätiologische Moment gewürdigt, und angenommen, es mit einem unilokulären Auftreten des Abscesses zu thun zu haben, sind die sonst vorhandenen Komplikationen nicht an und für sich schon lebensraubende, und so ein Versuch der Rettung des Lebens aussichtslos, so schreite man stets zur Operation, als dem allein zu Hoffnungen berechtigenden Hilfsmittel.

Beim traumatischen Abscess setzt man Hammer und Meissel oder Trepankrone an der Stelle des früheren Trauma auf und eröffnet dort die Schädelhöhle. Bei otitischen Abscessen ist der Ausgangspunkt der Trepanation am angezeigtesten, sowohl für die Eiterungen im Temporal- wie auch Kleinhirn am Process. mastoid., da dessen Körper meist mit in den otitischen Eiterungsprozess einbezogen ist, und deshalb auch eine Eröffnung verlangt. Vom oberen hinteren Rand des Process. mastoid. kann man durch Erweiterung seiner Trepanationsöffnung den Sinus transversus freilegen, und sich von dessen pathologischen Verhalten überzeugen. Weiter nach hinten schafft man sich Zugang zum Kleiuhirn, nach vorn und oben aber zum Temporallappen.

Ist die Dura freigelegt, inspiciert auf ihre Spannung, Vorhandensein oder Fehlen der Pulsation, auf etwaige Verfärbung, Brüchig-

keit, so wird sie am besten bogenförmig gespalten, der dadurch entstandene Durallappen zurückgeschlagen und nun das Gehirn mit seinem Pialüberzug der Besichtigung unterworfen. Zu beachten sind die Beziehungen zwischen Dura und Pia durch vorhandene Adhäsionen, cirkumskripte Trübungen der Gefässscheiden der Pia, Thrombose von Piagefässen, Abplattung und stärkere Vorwölbung von cirkumskripten Gehirnpartien, Neigung zu Prolaps, da alles dies unterstützende und leitende Winke sein können zur richtigen Auswahl der Einstich- und Eröffnungsstelle der Abscesse. Ob dies mit dem Messer, dem Troikart oder erst nach vorausgegangener Probepunktion mit der Explorativnadel geschieht, sind noch Streitpunkte von weniger grossem Belang.

Bei unseren Fällen wurde öfters eine Probepunktion mit mittelstarker Nadel und kleiner Aspirationsspritze gemacht und sie löste stets ihre Aufgabe in zufriedenstellender Weise. Fand sich Eiter in der Tiefe der Punktionsstelle, so wurde sofort hier mit dem Scalpell eingestochen, der Abscess breit eröffnet und entleert. Eine vorsichtige Ausspülung der Eiterhöhle mit 2% Borwasser oder physiologischer Kochsalzlösung, — zwei Flüssigkeiten, die allein von den Wundirrigationssubstanzen nach den Untersuchungen von Adamkiewicz[1]) das Gehirn in keiner Weise schädigen —, reinigt noch die Abscesswände und ihre Nischen. Dann folgt die Aufgabe des Offenhaltens des Abscesses und der Herausleitung seiner Sekrete nach aussen; sie wird gelöst durch das Einlegen eines Drainrohres, neben welchem noch Jodoformgaze zur Tamponade der Abscesshöhle und des Ausführungsganges eingeschoben wird. Diese Jodoformgazetamponade hat den Zweck, einmal die vorhandene, wenn auch nicht starke, Blutung aus der Hirnmasse zu stillen, vor allem aber die Lage des Drainrohres zu sichern, oder wenn dies aus der Wunde herausgepresst wird, den Zuführungsgang zur Abscesshöhle, ihre Kommunikation mit der äusseren Wunde offen aufrecht zu erhalten. Denn wird dieser auf die Wunde des Kanales und Abscesses von innen wirkende Druck des Tampons aufgehoben, so collabieren die weichen Hirnmassen sofort, verlegen dem Sekret der Wundhöhle den Weg nach aussen, bewirken Eiterretention und ein Recidiv des Abscesses schreitet dann, rasch um sich greifend, auf die umgebenden Hirnpartien weiter. Es ist daher bei der Nachbehandlung des Gehirnabscesses dieser Punkt besonders in Acht zu nehmen, die Tamponade und Drainage nicht zu früh definitiv zu entfernen, mög-

1) Adamkiewicz l. c.

lichst vorsichtig und genau ihre Erneuerung vorzunehmen und so lange weit offen zu halten, als Sekretion besteht und bis die Granulationen der Abscesshöhle die beiden fremden Körper immer mehr und mehr nach aussen verdrängen. Die Heilung der Abscesse geschieht per granulationem, das Endresultat ist eine Narbe des Gehirngewebes.

Bei der Therapie der Gehirneiterungen stossen wir aber oft, besonders bei den otitischen Formen auf Produkte des primären extracraniellen Entzündungtprocesses, und wir sehen dieselben oft noch in voller Kraft weiter bestehen. Soll der Gehirnabscess ausheilen, will man vor einem Recidiv geschützt sein, dann müssen auch die Entzündungskeimstationen möglichst gründlich aus dem Wege geschafft werden. Für das Sekret der cariös erkrankten Felsenbeinpartien, für das eitrige Exsudat der Pauckenhöhle mit seiner so häufigen Ueberwanderung nach dem Proc. mastoid. sind bei Zeiten günstige Abflusswege nach aussen zu schaffen, da die von der Natur bewirkten zu ungenügende sind, und diese Prozesse durch ihr Weitergreifen nach innen zur Bildung von peritympanalen, extraduralen Abscessen führen, zu Thrombophlebitiden, perivenösen Abscessen, schliesslich zur Pyämie. Die Aufmeisslung des Processus mastoid., die Herstellung einer breiten Kommunikation seiner Trepanationsöffnung mit der Pauckenhöhle, durch die Operationen von Schwartze[1]), Stache, Küster schafft für einen Teil dieser Leiden Hülfe, die Freilegung der Sinusthrombose, Entleerung des perivenösen Abscesses, die Spaltung des Sinus selbst, seine Tamponade mit Jodoformgaze, die Resektion der thrombosierten Vena jugularis int. nach centraler Ligatur nach Salzer[2]), Ballance[3]) verhütet die Gefahren einer drohenden Pyämie. Auf diese Weise wird oft nicht nur den Abscesscomplikationen Abhülfe geschaffen, sondern bei frühzeitiger Anwendung der betreffenden Operationen auch die Hirnabscessbildung prophylaktisch vereitelt.

Wie die Prophylaxis für die Vermeidung von otitischen Hirnabscessen wichtig ist, so ist sie es auch vor allem für die an Schädelverletzungen anschliessenden Eiterungen. Nur die gründlichste und peinlichste antiseptische oder aseptische Behandlung jeder, selbst der

1) Schwartze. Handbuch der Ohrenheilkunde 1893.

2) Salzer. Zur operat. Behandlung der Sinusthrombose. Wiener med. Wochenschr. 1890. Nr. 14.

3) Ballance. On the removal of pyaemie thrombi etc. Lancet. May 17. 1890.

kleinsten Schädelverletzung, die genaue Kontrollierung ihres Heilverlaufes, das frühzeitige und energische operative Eingreifen bei Eiterbildung in der Wunde, Verschaffung eines genügenden und guten Abflusses des Sekretes nach aussen werden der Bildung des traumatischen Hirnabscesses Schranken setzen.

Gehirntumor.

Prognosis pessima quoad vitam, so lautet die Losung nicht nur für eine exspectative Therapie beim Gehirnabscess, sondern auch bei dem ihm im klinischen Krankheitsbild so nahe kommenden und verwandten Gehirntumor.

Und so hat auch hier die Chirurgie mit radikaler Hand eingegriffen und ein Gebiet für neue Arbeit eröffnet, für neue Erfolge. Sind der günstigen Resultate auch nur wenige zu erhoffen, im Hinblick auf den für einen operativen Eingriff geeigneten nur kleinen Bruchteil von Hirntumoren, so muss trotzdem unser Zielen und Streben dahin gehen, wenigstens diese Fälle genau zu erkennen zu suchen, genau auszuwählen und durch die Operation dem Tod abzuringen.

Seit im Jahre 1884 Benett und Godlee zum ersten Male es unternommen hatten, wegen endocraniellen Tumor, dessen Anwesenheit sie nur durch Hirnsymptome diagnosticierten, den Schädel zu eröffnen und den Tumor direkt in Angriff zu nehmen, sind bis jetzt zum Jahre 1892, nach den mir litterarisch zugängigen Veröffentlichungen 38 Fälle von Hirntumoren zur Operation gelangt. Von diesen 38 fallen allein 29 den englischen und amerikanischen Operateuren und Neurologen zu, Horsley, Macewen, Birsdall, Bennet, May, Godlee, Heath, Keen, Agnew, Beach, Hammond, Bernays etc., während die übrigen 7 sich verteilen auf Deutschland durch v. Bergmann, v. Bramann, Oppenheim und Köhler, auf Frankreich Péan, Italien Postempski, Albertoni.

Ueberblicken wir an der Hand der anstehenden Tabellen die Fälle auf ihre Erfolge, so treffen wir gegenüber 20 letalen Ausgängen 18 solche in Heilung und zwar 14 vollständige Heilungen und 4 vorübergehende Genesungen. Die Diagnose „Gehirntumor" lag in 37 Fällen vor, und war stets begründet auf eine langsame Zunahme der Symptome eines chronischen Hirnleidens während einer langen Beobachtungszeit. Es waren die Erscheinungen heftiger Kopfschmerz, Erbrechen, Konvulsionen mit Uebergang in Paresen,

psychische Störungen, Abnahme des Gedächtnisses, vor allem Sehstörungen und Stauungspapille, grösstenteils bei Fehlen irgend eines ätiologischen Momentes für die Hirnaffektion. Nur in einem Falle war die Diagnose anders gestellt, und zwar auf Hirnabscess wegen dem Vorhandensein einer chronischen purulenten Otitis und es fand sich bei der Operation ein Gliom.

Drei weitere Fälle zeigten ein ätiologisches Moment in „Lues", also einen Anhaltspunkt für den Charakter des Gehirnleidens, und bei zwei Kranken konnte auf die Art des Gehirntumors geschlossen werden durch gleichzeitiges Vorhandensein extracranieller Sarkome. Der Sitz der Geschwulst annähernd ihre Ausdehnung wurde angezeigt durch die „Herdsymptome« und auf diese basierend wurde die Lage des Tumors richtig diagnosticiert in 34 Fällen, nur in 4 Fällen befand sich bei der Operation an der aufgesuchten Stelle nichts, und die Obduktion musste die Aufklärung geben. Einmal war der Tumor tiefer gelegen als angenommen, das andere Mal wurde er in der Broca'schen Windung gesucht und lag anstatt hier in der Gegend des Gyrus supramarginalis; das drittemal statt im Centralwindungsgebiet im III. Ventrikel, und beim vierten Fall statt im Occipitallappen im Temporalhirn.

Epileptische Konvulsionen, fast stets beginnend in den Fingern oder Zehen, fortschreitend auf Arm und Bein, Gesicht, dann auf die eine Körperseite beschränkt bleibend, oder auch vorwärtsschreitend auf die andere, teilweise mit späterem Uebergang in Paresen, Contrakturstellung, liessen 26 mal auf den Sitz des Tumors in den Parietallappen, besonders der Gegend der Centralwindungen erscheinen. Stärker ausgeprägte Stauungspapille, Exophthalmus, schwerere psychische Veränderungen, Demenz, starker Stirnkopfschmerz sprachen fünfmal für das Befallensein des Frontallappens. Dreimal beobachtete Hemianopsie führte zum Aufsuchen der Geschwulst im Occipitalhirn, zweimal mit positivem Resultat, einmal aber sass der Tumor im Temporallappen. Ausgeprägtes Schwindelgefühl, Taumel, gestörte Koordination, starke, gleichmässige, doppelseitige, von hinten auftretende Stauungspapille bedingten die Diagnose des Gehirngeschwulstsitzes 3mal im Kleinhirn.

Ihrer Beschaffenheit nach zeigten die Tumoren den Charakter:

Gliom	12mal	mit	4	Heilungen,
Sarkom	12 „	„	8	„
Fibrom	2 „	„	2	„
Tuberkel	6 „	„	2	„

Gumma 3mal mit 1 Heilung
Ecchinococcus 2 „ „ 1 „

14mal war die Ausdehnung eine diffuse, betraf 9 Gliome, 4 Sarkome, einen Tuberkel; bei diesen waren 4 relative Heilungen erzielt worden, d. h. nach einigen Monaten kehrten Recidive wieder, und erheischten z. B. im Falle v. Bramann eine 3malige Exstirpation. 23 Tumoren waren cirkumskript, 3 Gliome, 8 Sarkome, 2 Fibrome, 5 Tuberkel, 3 Gumma, 2 Ecchinococcen und trugen 14mal vollständigen Heilerfolg davon.

Die 19 Todesfälle erfolgten 13mal innerhalb der ersten 24 Stunden post operationem und zwar dreimal an starker Hämorrhagie, einmal an akuter Sepsis, 5 an akuter purulenter Meningitis, die übrigen 6 innerhalb einiger Wochen 2mal an tuberkulöser, 4mal an purulenter Meningitis.

Nr.	Operateur, Litteraturangabe	Tumorsymptome	Tumorart und Sitz	Verlauf
1	Benett und Godlee. Lancet 1885. Nr. 1.	Kopfschmerzen der Scheitelgegend, Erbrechen, Neuritis optica, Parese der l. Hand, l. Bein u. Facialis. Diagnose: Tumor des oberen Drittels, d. Roland. Furche rechts.	Wallnussgrosses Gliom des ob. Drittels der r. Centralwindung.	† nach 3 W. an Meningit.
2	Horsley. The Brit. med. Journ. 1887. Vol 1.	Epileptische Konvulsionen, Paresen der l. Hand u. Arm. Diagnose: Tumor der Centralwindung rechts.	Cortikale u. subcortikale Tuberkel der rechten Centralwindung.	Genesung mit Parese der Finger. Zuckungen später im linken Arm und Schulter.
3	—	Kopfschmerzen, Erbrechen, Neuritis optic. Epilept. Anfälle des l. Armes u. Beines. Diagnose: Kleinhirntumor.	Tuberkel der r. Kleinhirnhemisphäre.	† 19 Stunden post oper.
4	—	Epileptische Anfälle von der linken Schulter ausgehend; später l. Hemiplegie, Coma. Diagnose: Tumor der rechten Centralwindung.	Gliom im oberen Teil des rechten Armcentrums.	Genesung vorübergehd. nach 3 Mon. Recidiv.
5	—	Kopfschmerzen, Parese der r. Hand u. Arm. Epileptische Krämpfe ausgehend von den Fingern. Diagnose: Tumor d. l. Centralwindung.	Gliom der linken Centralwindung 135 gr schwer.	Heilung.
6	Macewen. Lancet 1888. 11. Aug.	Epileptische Anfälle ausgehend vom grossen Zehen r. Diagnose: Cortikale Erkrankung des oberen hinteren Drittels der l. Centralwindung.	Tuberkel der Centralwindung Haselnussgross subcortical gelagert.	Heilung.

Nr.	Operateur, Litteraturangabe	Tumorsymptome	Tumorart und Sitz	Verlauf
7	—	Konvulsionen, Hemiplegie l., auf Schmierkur nicht rückgängig. Diagnose: Gumma der Centralwindung rechts.	Corticales Gumma der rechten Centralwindung.	Heilung.
8	—	Kleines Orbitalsarkom, Demenz, Kopfschmerzen, Konvulsionen im Arm, Gesicht rechts. Diagnose: Stirnlappentumor links mit Uebergriff auf die Centralwindung.	Metast. Sarkom des linken Stirnlappens nach periost. Sarkom der Orbita.	Heilung.
9	Keen. Amer. Journ. Okt. Nov. 1888.	Kopfschmerzen, epileptische Anfälle, Parese des r. Armes und Beines, Facialis, Aphasie, Hemianopsie. Diagnose: Tumor der Centralwindung l.	Fibrom 49 gr schwer des präcentralen linken Gyrus.	Heilung.
10	Agnew. University medical Magaz. Vol. IV. Okt. 1891.	Kopfschmerzen, Schwindel. Diagnose: Cerebellartumor.	Gliom des 3. Ventrikels.	† 9 Stunden post oper.
11	—	Konvulsionen, Neurit. optica, Hemiopie. Diagnose: Tumor d. Occipitallappens.	Occipitales Sarkom nicht exstirpierbar.	† an Hämorrhagie.
12	Agnew.	Hemianopsie. Diagnose: Tumor des Occipitalbeines.	Sarkom des Schläfenlapp.	†.
13	Birdsall. MedicalNews 1887. April.	Neuritis optica besonders l. Hemiopie, Coordinationsstörungen. Diagnose: Occipitaltumor.	Spindelzellensarkom d. linken Occipitalhirnes 140 Gramm.	† an Hämorrhagie.
14	—	Sarkom des Halses, Konvulsionen des l. Beines, Paresen, Kopfschmerzen. Diagnose: Metastat. Tumor der Fissur. Rolandi, Tumor bei der Operation nicht gefunden.	Spindelzellensarkom d. linken Kleinhirnes mit Kompression der Medulla.	† nach 2 Mon.
15	Benett und May. Lancet Vol. 1. 1887.	Neuritis optica, Augenmuskellähmung, Taumeln. Diagnose: Kleinhirntumor.	Tuberkel des Kleinhirnes Taubeneigrösse.	† an Mening. tub.
16	Durante. MedicalNews 1887.	Amaurose, Exophthalmus, Melancholie. Diagnose: Stirnlappentumor.	Sarkom des Stirnlappens.	Heilung.
17	Hirschfelder. Pacific. med. and Surgery Journ. 1886.	Kopfschmerzen, epileptische Anfälle des l. Armes, Beines, Facialis. Diagnose: Tumor d. Sulc-Rolandi.	Diffuses Gliom der Centralwindungen.	† 8 Tage p. op. Mening.
18	Weir und Sequin. Amer. Journ. of med. soc. 1888.	Kopfschmerzen, epileptische Konvulsionen der r. Hand, Arm und Gesicht, r. Facialisparese, Tumor der linken Centralfurche.	Taubeneigrosses Rundzellensarkom des Marklagers d. rechten Parietallappens.	Teilweise Heilung.
19	Heath. Lancet 1888. Vol. 1. April.	Epileptische Konvulsionen d. Kopfes nach links, Neuritis optica, Atrophie nerv. opt. dextr. Diagnose: Tumor des rechten Stirnlappens, inoperabl. Tumor.	Sarkom der vorderen Schädelgrube.	Langsame Verschlechterung.

Nr.	Operateur, Litteraturangabe	Tumorsymptome	Tumorart und Sitz	Verlauf
20	Hammond. Med News 1887. Vol. 1.	Kopfschmerzen, Parese der l. Hand, Arm, Konvulsionen d. l. Beins. Diagnose: Tumor d. rechten Centralwindung. Tumor bei der Operation nicht gefunden.	Subcorticales Gliosarkom des Parietallappens.	† im Coma.
21	Beach. Bost. med. and surg. Journ. 1890 April 3.	Aphasie, Tremor der l. Hand. Stirnkopfschmerzen, Konvulsionen diffus. Diagnose: Tumor der Broca'schen Windung, Tumor bei der Operation nicht gefunden.	Sarkom d. Gyrus supramarginal.	† an Mening.
22	Kellok und Barton. Annal. of surg. 1889. Nr. 9.	Lues, Schmierkur erfolglos. Aphasie, Parese des r. Armes u. Beines. Diagnose: Gumma d. r. Centralwindung.	Corticales Gumma der Centralwindung links.	† an Mening.
23	Pilcher. Annal. of surg. Vol. 9. 1889.	Epileptische Konvulsionen, Demenz, Stauungspapille. Diagnose: Verdacht auf Tumor d. Parietallappen, bei der Operation nicht gefunden.	Gliom des linken Frontallappens bis zum Ventrikel reichend.	† 30 Stunden p. op. durch Hämorrhag.
24	Clarke. Lancet 1890.	Lues, Apoplekt. Insult, Parese des r. Armes u. Beines, Jodkali erfolglos, epileptische Krämpfe von der r. grossen Zehe ausgehend, motorische Aphasie. Diagnose: Gumma der l. Centralwindung.	Haselnussgrosses Gumma des ob. Teiles d. linken Centralwindung.	† an Sepsis.
25	Bernays. St. Louis med. and surg. Journ. 1890. April.	Kopfschmerzen, Konvulsionen der r. Hand, Bein. Aphasie, Otitis purulenta chron. Diagnose: Temporalhirnabscess.	Myxogliom der linken Centralwindung.	† 48 Stunden p. op. an Meningitis.
26	Mac Call u. Anderson. Brit. med. Journ. 1890.	Epileptische Krämpfe ausgehend vom l. Daumen, später Finger, Hand, Arm, Bein, Facialis, Paresen, Stauungspapille. Diagnose: Tumor der rechten Centralwindung.	Wallnussgrosses Spindelzellensarkom des mittleren Drittels der r. Centralfurche.	Heilung.
27	Beath und Curtis. Annal. of surgery 1893 Febr.	Epileptische Krämpfe, Demenz, Aphasie, links Schläfenanschwellung. Diagnose: Tumor des l. Stirnlappens.	Wallnussgrosser Tuberkel 20 gr schwer, 3. Stirnwindung links.	† 4 Wochen post op. an Mening. tub.
28	Mudd. Amer. Journ. of the med. sciences 1892 April.	Konvulsionen des r. Armes u. Beines, Facialis. Vorwölbung der rechten Temporalgegend, Stauungspapille, Hemianopsie. Diagnose: Tumor cerebri.	Ecchinococcus der Centralwindung links.	Heilung.
29	Knapp und Bradford. Report. of the Boston city hosp. Vol. 4. 1889.	Epileptische Konvulsionen u. Paresen, Stauungspapille, Tumor cerebri.	Solitarer Tuberkel der Centralwindung.	† an Mening.

Nr.	Operateur Litteratur-angabe	Tumorsymptome	Tumorart und Sitz	Verlauf
30	v. Bergmann. Chirurg. Behandlung der Hirnkrankh. Berlin 1889.	Kopfschmerzen, Parese des r. Armes u. Beines, Facialis. Diagnose: Tumor der linken Hemisphäre	Apoplektische Cyste mit dem Ventrikel commun. im linken Parietallappen.	† 4 Wochen post op. an Meningitis.
31	Oppenheim und Köhler. Berliner klin. Wochenschr. 1890. Nr. 30.	Schubweise epileptische Konvulsionen, Parese d. l. Facialis u. Beines, Erbrechen, Kopfschmerzen, Pulsverlangsamg. Diagnose: Tumor d. rechten mot. Region.	Myxogliom der rechten Centralwindung.	Heilung.
32	v. Bramann. Verhandlg. d. deutschen Gesellschaft für Chir. Berlin 1892.	Parese der l. Hand, Facialis, Epilepsie, Neurit. opt. Diagnose: Läsion der 3. Hirnwindung r. und Centralwindung. 3 Trepanationen zur Exstirpation d. Tumors und Recidivs.	Rundzellensarkom d. rechten Parietallappens 180 gr schwer.	Genesung mit Recidivauftritt.
33	—	Kopfschmerzen, Sehstörung, Stauungspapille rechts stärker, Parese d. l. Facialis, Armes u. Beines. Diagnose: Tumor des r. Stirnlappens.	Spindel- u. Rundzellensarkom der rechten Grosshirnhemisphäre 280 gr schwer.	Heilung.
34	Albertoni u. Brigatti. Centralbl. für Chirurgie. Nr. 31. 1892.	Parästhesien l. Gesicht, Arm u. Bein, Konvulsionen, Kopfschmerzen, Doppelsehen, Neurit. opt. Diagnose: Tumor d. Centralwindung rechts.	Hühnereigrosses Fibrogliom des Parietallappens rechts.	Heilung.
35	Postempski. Riforma med. 1891 Nov.	Parese des r. Arms, Jackson'sche Epilepsie, Brachio facialer Typus, Parese d. Facialis, Hypoglossus, Aphasie, Stirnkopfschmerzen. Diagnose: Tumor des unteren Drittels der l. Centralwindung.	Taubeneigrosses Sarkom d. linken Centralwindung.	Heilung.
36	Gazz. Degli ospedal. 1891. Nr. 21.	Parese des r. Arms, Konvulsionen am Arm, Facialis; Aphasie, Amnesie. Diagnose: Parietaltumor.	Kastaniengross. Gliom der Mitte der linken Centralwindung.	Heilung mit leichter Armparese.
37	Escher Centralbl. für Chir. 1890.	Kopfschmerzen, Erbrechen, l. Hemiparese, Konvulsionen, Neurit. opt. Exophthalmus. Diagnose: Tumor des rechten Frontallappens.	Zwei Ecchinokokken des r. Frontal- bis Occipitallappens.	† im Collaps.
38	Péan. Bull. de l'acad. de med. 1889. Nr. 7.	Epilepsie entsprechend des rechten Beins, Parese. Diagnose: Tumor der linken mot. Region.	Fibrolipom der Pia mater über dem ob. Drittel der linken Centralwindung.	Heilung.

Diesen durch die Litteratur schon bekannt gegebenen Fällen füge ich jetzt drei neue hinzu, welche eine operative Behandlung durch Herrn Geheimrat Czerny in der Heidelberger chirurgischen Klinik erfahren haben, und die bis jetzt in Deutschland die grösste

Zahl von operierten Hirntumoren darstellen, welche von ein und demselben Operateur in Angriff genommen wurden. Es handelt sich um zwei Gliosarkome des Parietallappens, welche zuerst in Behandlung von Herrn Geheimrat Erb standen und von diesem der chirurgischen Klinik überwiesen wurden. Der dritte Fall, ein faustgrosser solitärer Tuberkel des Marklagers der rechten Gehirnhemisphäre wurde von Herrn Professor Vierordt der chirurgischen Klinik zugeschickt und zur Operation empfohlen.

Der erste Fall, vor kurzem von Herrn Geheimrat Erb [1]) veröffentlicht und kritisch beleuchtet, hat durch eine dreimalige Operation stets vorübergehende Besserung und Lebensverlängerung für $3^1/_2$ Jahre erhalten.

1. Glio-Sarkom des rechten Parietallappens mit dem Sitz im Gebiet der Centralwindungen. 21. XI. 90. I. Trepanation und Exstirpation des Tumors. Nach einem Jahr Recidiv. 23. XI. 91. II. Trepanation, Entfernung des recidivierenden Tumors, nach sechs Monaten erneutes Wachstum der Geschwulst und 26. VI. 92 III. Trepanation, Entleerung des cystisch degenerierten Recidivs, teilweise Entfernung der Cystenwand. Nach einem Jahr Wiederauftreten des Sarkoms. Tod am 2. V. 93.

F. G. von Heidelberg, 47jähr. Kaufmann. Vater an maligner Geschwulst, Mutter an Altersschwäche gestorben, ein Bruder an Phthise, drei Geschwister gesund. Mutter des Kranken litt viel an Kopfschmerz; sonst kein Nerven- oder anderes Leiden in der Familie. Im Jahre 1865 hatte Patient am Penis ein Ulcus molle, das wenige Tage post coitum entstanden war; von Syphilis ist nichts zu eruieren. 1868 Gonorrhoe, die über ein Jahr dauerte. Keine Scrophulose oder Tuberkulose. Im Alter von 8 Jahren einmal mässig schwerer Fall auf den Hinterkopf, ohne Bewusstlosigkeit oder sonstige Folgen. Keine Erkältungen, keine Ueberanstrengungen. Vor 13 Jahren die ersten schweren Krankheitserscheinungen. Im Sommer 1877 ein epileptiformer Anfall: Beginn mit Zuckungen in den Beinen, die dann auf die Arme und das Gesicht übergingen und mit Bewusstlosigkeit (ca. $^1/_4$ Stunde lang) endigten. Nachher eine Zeit lang heftiger Kopfschmerz diffusen Charakters. Nach 6 Wochen ein zweiter Anfall ähnlicher Art, darauf in Zwischenräumen von 4—6 Wochen solche epileptische Anfälle bis zum Sommer 1878. In der Zwischenzeit leichter Schwindel, sonst Wohlbefinden. Im Sommer 1878 wurde dem Patienten empfohlen, beim Beginn des Anfalles, welcher sich ihm

1) Erb. Zur Chirurgie der Hirntumoren. Deutsche Zeitschrift für Nervenheilkunde. 2. Bd.

durch ein „Leichtigkeitsgefühl" im linken Bein anmeldete, das linke Bein oberhalb des Knies zusammenzuschnüren; dieses Verfahren coupierte die Anfälle, musste aber bis zum Frühjahr 1882 fortgesetzt werden, bis endlich die Anwandlungen der Anfälle gänzlich verschwanden. Von 1882 bis Frühjahr 1889 hatte Patient öfters ein Zucken und Flimmern in den Augen, besonders wenn er in das Helle sah; diese Erscheinung wurde durch Zudrücken der Augen mit der Hand gemildert. Im Frühjahr 1889 stellten sich anfallsweise auftretende, klonische, krampfartige Erscheinungen im linken Arm ein: zuerst selten, dann häufiger erschienen Beugezuckungen der linken Hand, ziemlich schmerzhaft; sie nahmen zuerst an Häufigkeit und Heftigkeit zu, traten mehrmals am Tage ein, wurden dann wieder seltener und schwächer, um im April 1890 ganz zu verschwinden. Während dieser Zeit ward der linke Arm allmählich schwächer, magerer, so dass Patient nur noch sehr selten und wenig Bewegungen mit demselben ausführen konnte. Im Frühjahr 1890 aber begannen Zuckungen im linken Bein, die weniger heftig und seltener wurden, um etwa im April 1890 ganz zu verschwinden. Während dieser Zeit ist der linke Arm allmählich schwächer, magerer und unbrauchbarer geworden, so dass Patient nur noch sehr wenig Bewegungen mit demselben ausführen konnte. Im Frühjahr 1890 aber begannen nun Zuckungen im linken Bein, die weniger heftiger waren als die im Arm, 4—5mal am Tage kamen und nach ¼ Jahr allmählich wieder verschwanden; seitdem ist auch das linke Bein etwas schwächer geworden als das rechte, aber nicht erheblich.

Jetzt traten Zuckungen in der linken Gesichtshälfte auf, erst nur 1—2mal am Tage, dann immer häufiger, bis sie zur Zeit ca. 5—10mal in der Stunde sich zeigen, in wechselnder Heftigkeit und Dauer. Teils unabhängig von diesen Anfällen, teils vor denselben dreht sich der Kopf nach links und kann nur mit einiger Anstrengung wieder nach rechts gewendet werden, auch die Augen werden dann häufig nach links gedreht. Bei diesen Anfällen erstrecken sich aber die Zuckungen meist noch weiter als auf die linke Gesichtshälfte: die Muskeln an der linken Halsseite und am Zungenbein nehmen Anteil daran; die Zunge und die Kaumuskeln zucken und Pat. beisst sich öfters auf die linke Zungenhälfte; die Sprache ist während des Anfalles sehr undeutlich, lallend und coupiert; zuweilen gesellen sich auch noch leichte Beugezuckungen in der linken Hand hinzu.

Diese Anfälle waren Anfangs etwas schmerzhaft, sind es jetzt viel weniger; ihre Dauer ist äusserst verschieden — von ½ Minute bis zu 1 Stunde. Es besteht dabei keine Spur von Bewusstlosigkeit, kein Kopfschmerz, kein Erbrechen. Die rechte Körperhälfte ist daran vollkommen unbeteiligt. Die Anfälle kommen selbst im Schlafe vor und verhindern den Patienten öfter auch am Einschlafen. Schon im Frühjahr 1889 hatte Patient einmal zwei Tage sehr heftige Kopfschmerzen im Mittel- und Hinterkopf, mehr rechts als links, ohne Erbrechen, ohne Bewusstseinsstörung. Von da ab hatte Patient nur öfters leichteren Kopfschmerz.

Im Juni 1890 traten plötzlich wieder sehr heftige Kopfschmerzen auf, welche eine vierwöchentliche Periode einleiteten, in der Patient vielfach bewusstlos war und unter Kopfschmerzen zu Bett liegen musste. Ein ähnlicher Zustand von heftigen Kopfschmerzen mit zeitweiliger Bewusstlosigkeit wiederholte sich im Sept. 1890, so dass Patient wieder ca. 5 Wochen zu Bett liegen musste. Jetzt hat er noch häufig leichtere, manchmal aber auch für kurze Zeit sehr heftige Kopfschmerzen. Die Sinnesorgane funktionieren gut, doch will Patient in der letzten Zeit eine geringe Abnahme der Sehschärfe bemerkt haben. Sensibilitätsstörungen fehlen; es bestehen weder Parästhesien, noch Anästhesien. Kauen, Schlucken, Sprechen gehen gut, ausgenommen bei den Anfällen. Stuhlgang etwas träge, ebenso die Blase. Von seiten der übrigen Organe keinerlei Störungen.

Das psychische Verhalten ist etwas gestört, Abnahme des Gedächtnisses, aber das Auffassungsvermögen wie früher. Die bisher angewandten Mittel (1878—1880 Atropin, Brom, Umschnüren des Beines, seit 2 Jahren: Kal. jodat. [6—10.0 g pro die.], Kal. brom. [4,0—6,0], Hyoscinpillen, Arsen, Valeriana, Galvanisieren des linken Armes, Massage, Kneipkur etc.) hatten keinen sichtlichen Erfolg. Aufnahme in die medizinische Klinik des Geheimerat Erb 30. X. 1890.

Status präs. 1. XI. 90. Mässig gut genährter, kräftig gebauter Mann, gute Muskulatur. Innere Organe, Puls, Temperatur normal. Harn klar, sauer, 1012 ohne Albumin und Zucker. Psychisches Verhalten: Gedächtnis offenbar etwas unsicher, Auffassung im ganzen gut, doch rasches Ermüden beim Nachdenken. Auffallende Euphorie, stets vergnügte Stimmung; Patient lacht über die harmlosesten Dinge. Motilität: Es besteht eine linksseitige Hemiparese; das linke Bein ist wenig paretisch, zeigt geringe Muskelspannung und etwas spastischen Gang. Der linke Arm ist fast ganz paralytisch, Finger und Handgelenke fast unbeweglich, Bewegung im Ellbogen und Schultergelenk nur in geringem Grade ausführbar. Mässige Muskelspannungen. — Auch die linksseitige Rumpfmuskulatur etwas geschwächt; dagegen sind die linke Gesichtshälfte und die Zunge an der Parese nicht nachweisbar beteiligt. Es ist keine Schiefheit daran nachweisbar. Die Bewegungen des Gesichtes, der Zunge, der Kau- und Augenmuskeln gehen ausserhalb der Anfälle ganz normal von statten. Anfälle: Etwa vier bis zehnmal in der Stunde treten klonische Zuckungen in der linken Gesichtshälfte auf. Dieselben beginnen schon mit einer gewissen Schnelligkeit, nehmen an Heftigkeit und Schnelle bis zu einer mässigen Höhe zu und lassen dann allmählich wieder nach; sie sind schmerzlos und dauern $^1/_2$ bis mehrere Minuten. An diesen Krämpfen sind beteiligt: das linke Facialisgebiet (mit häufigen, aber schwächeren Stichbewegungen im rechten Facialis, Corrugator und Orbicul. palpebr. und in den rechtsseitigen Nasenmuskeln); die linke Nackenmuskulatur (Cucullaris, Splenius etc.), das Platysma, die linke Zungenhälfte und die Muskulatur des Zungenbeins (Sternohyoid., Sternothyr., Geniohyoid. vor-

wiegend links, wie es scheint aber auch öfters rechts). Manchmal erscheinen rythmisch-schluchzende Töne dabei; die Sprache ist lallend während des Anfalles, undeutlich und coupiert.

Bei starken Anfällen zucken alle genannten Muskeln mehr oder weniger, bei schwächeren Anfällen zucken nur Gesicht und Zunge oder aber vorwiegend die Halsmuskulatur, während das Gesicht wenig oder gar nicht beteiligt ist. Unabhängig vom Anfall oder sehr häufig ihm vorausgehend dreht sich der Kopf nach links und werden die Bulbi nach links gewendet, beides lässt sich jedoch vom Patienten selbst leicht ausgleichen. Ganz selten treten auch Zuckungen in der linken Hand auf, nie sehr heftig, stets schmerzlos. Das Bein zeigt nie Zuckungen. Während oder nach dem Anfall zeigen sich oft mässige vorübergehende Kopfschmerzen. Das Bewusstsein ist stets vollkommen ungetrübt, die Pupillen reagieren gut, der Puls ist nicht beschleunigt. Sensibilität: Mit Rücksicht auf die vermutliche Lokalisation des Leidens in der motorischen Rindenzone wurde dieselbe besonders eingehend und genau geprüft, es erwiesen sich aber Tast- und Tomperatursinn, Orts- und Drucksinn, Muskelgefühl, Schmerzempfindung, stereognostische Empfindung rechts wie links ohne erkennbare Störung. Nur das Gefühl von der Haltung und Lage der oberen Extremität speziell der Finger war vielleicht etwas unsicher, jedenfalls aber nicht erheblich gestört. Sinnesorgane: Gehör, Geruch und Geschmack normal. Sehschärfe fast normal; Patient liest feine Schrift ohne Mühe. Pupillen normal weit, reagieren auf Licht und Accomodation. Augenspiegelbefund: Beiderseits ausgesprochene Papillo-retinitis, Papillen gerötet, ihre Grenzen circulär getrübt, verwaschen. Der Rand der Papille erscheint beiderseits als grauer Ring, eine Prominenz der Papille ist nicht nachweisbar. Die retinalen Venen nur mässig ausgedehnt. Der Befund am rechten Auge etwas hochgradiger. Reflexe; Plantarreflex links etwas deutlicher als rechts, ebenso Cremasterreflex. Bauchreflex undeutlich Sehnenreflex an beiden Beinen sehr lebhaft, links mehr als rechts (Fussklonus). Am rechten Arm normal, am linken Arm etwas erhöht (Andeutung von Handklonus). Der linke Arm ist erheblich abgemagert,

Masse: Oberarm rechts 25 cm, links 20 cm
Vorderarm „ 23 „ „ 20 „

Das linke Bein ebenfalls magerer,

Oberschenkel rechts 36 cm, links 33 cm,
Wade „ 30,5 „ „ 28 „

Auch die Muskeln an der Schulter und am Beckengürtel sind links schmächtiger als rechts. Schädel fast kahl, ist auf der rechten Hälfte zwischen Ohr und Mittellinie etwas hinten von der Ohrscheitellinie in grösserer Ausdehnung beim Beklopfen und bei tiefem Druck deutlich empfindlich. Schlaf gut. Sphincteren normal. Elektrische Erregbarkeit bei faradischer und galvanischer Untersuchung durchaus normal. Patient erhält am

1. XI. 90 kleine Dosen Bromkali, darauf werden die Anfälle alsbald seltener und hören vom 4. XI. ab zunächst auf.

Bei der klinischen Vorstellung am 4. XI. 90 wurde die Diagnose gestellt auf: Tumor der rechtsseitigen motorischen Rindenregion, begründet durch das Vorhandensein einer corticalen oder Jackson'schen Epilepsie, dem langsamen Vorwärtsschreiten der Monospasmen und Monoparesen vom Centrum für die linke obere Extremität auf das Centrum der unteren Extremität, dann auf die Centren für das Facialisgebiet, die Zunge, Kaumuskeln, bis zum Centrum der Nacken- und Augenmuskeln im Gebiet der II. Stirnwindung, durch Vorhandensein von Papillitis. Differentialdiagnostisch kam nur noch Gehirnsyphilis in Betracht, für welche Annahme aber weder die anamnestischen Daten noch typische Symptome wie Augenmuskellähmungen, Pupillenveränderungen einen richtigen Anhalt gewährten.

Therapeutisch war demnach zuerst noch eine energische antiluetische Behandlung durch Schmierkur, da Jodkali bereits ausgiebig erprobt war, zu versuchen. Blieb dieser Versuch nach 2—3 Wochen erfolglos, so musste die Operation versucht werden. Der Kranke wurde zunächst mit einer Hg-Kur (täglich 6,0 Ung. cin.) und mit wiederholter Applikation von Pointes de feu hinter dem rechten Ohr und am Nacken behandelt; am 6. XI. wurde damit begonnen. Die ersten Tage Wohlbefinden, hie und da etwas Kopfschmerz von geringer Intensität und Dauer. Am 11. XI. 90 trat beim Einreiben des linken Armes ein klonischer Krampfanfall in demselben ein mit Beugezuckungen der linken Hand beginnend, dann auf den ganzen linken Arm, besonders die Beugemuskeln, weiter schreitend, auch die linke Schulterblattmuskulatur besonders den Latissimus, Teretes, Rhomboides, weniger den Cucullaris Deltoides, selbst schliesslich den Sternocleido und Splenius ergreifend. Gesicht, Zunge, Augen, ebenso Bein- und Bauchmuskeln blieben frei. Bewusstsein ungestört, Pupillenreaktion erhalten. Kein Schmerz. Dauer circa 2 Minuten, dann allmähliges Abklingen. Nach ca. 5 Minuten Pause abermals ein kurzer Anfall, jedoch von klonischem Krampf im linken Bein, besonders in den Adductoren, aber ohne weitere Erscheinungen. In der Nacht vom 12. bis 13. XI. spontaner Urinabgang ins Bett. — 14. XI. 90. Stärkere Kopfschmerzen. — 15. XI. Zuckende Bewegungen in der linken Hand, Kopfschmerzen wie vorher. — 16. XI. Hg-Kur sistiert wegen beginnender Stomatitis. — 18. XI. Einige klonische Zuckungen in der linken Hand und linken Bein. Kopf wird öfters nach links gezogen, Gesicht frei. Nachdem noch 2—3 weitere Einreibungen gemacht waren, und der Zustand des Kranken sich in keiner Weise veränderte, wurde er am 19. XI. behufs Vornahme der Operation auf die chirurgische Klinik transferiert.

Operation am 21. XI. 90 (Geh.R. Czerny). Oberhalb des rechten Ohres wurde ein flach viereckiger Lappen mit abgerundeten Ecken

aus Haut Galea und Pericranium gebildet, dessen Basis 7 cm von der Ohrwurzel entfernt und 7 cm breit war, während seine grösste Höhe $6^1/_2$ cm betrug. Es wurden nun mit dem Handtrepan von 2—3 cm Durchmesser über der Region der Centralwindungen etwas nach oben von der Linea semicircul. temporal, zwei hinter einander liegende runde Knochenscheiben ausgehoben und durch Resektion der dazwischen liegenden Brücke und allmähliches Ausbrechen des Randes mit der Luer'schen Beisszange ein querliegender etwa eiförmiger Defekt erzeugt, der hinten etwas breiter als vorn war. Die Länge beträgt etwa 7 cm, Breite hinten 5 cm, vorn 4 cm. In dem hinteren Teil des Defektes erwies sich der Knochen erheblich verdickt und in der Gegend des Tuber parietale erschien er sogar nach innen convex vorspringend, hatte eine Dicke von 1 cm und schien die Dura entschieden einzudrücken. In den nach vorn und abwärts gelegenen Partien betrug die Dicke des Schädeldaches kaum $^1/_2$ cm. Die Diploe der verdickten Partien war stark fetthaltig, die Lamina externa und interna waren derb und hart, schwer auszubrechen. Stillung der Blutung mittelst Kompression. Die in der Lücke bloss liegende Dura erschien in ihrer vorderen unteren Partie deutlich prominent und schimmerte dunkelblaurot hindurch, während ihre hintere Partie heller erschien. Sie wurde parallel dem vorderen Umfang des Kochendefektes, etwa 1 cm von demselben entfernt, in Form eines Lappens mit hinterer Basis umschnitten und zurückgelegt. Es präsentierte sich nun im vorderen Teil eine blaurote, weiche, hervorragende Geschwulst, deren vordere Grenze jenseits des Randes der Schädellücke verborgen war. Nach hinten liess sich dieselbe, wenn auch mit Mühe, durch ein schmales Elevatorium abgrenzen und mit Hilfe eines scharfen Löffels etwa in der Grösse einer Wallnuss herausheben. Dabei spritzte ein strohhalmdickes venöses Gefäss, das anfangs komprimiert, später gefasst und ligiert wurde.

Um die Ausdehnung des Tumors nach vorn weiter zu verfolgen, wurde hier noch ein Knochenstreifen ausgebrochen und die Dura noch 2 cm weit eingeschnitten. Der Tumor erstreckte sich, so weit man sehen konnte, etwa noch 3—4 cm unter den Knochenrand in die Tiefe der Hirnsubstanz hinein und wurde mit dem scharfen Löffel, so gut es ging, herausgeholt. Nachdem auf diese Weise ein ca. 5 cm langer, von oben nach unten 5 cm breiter Defekt in der Hirnoberfläche hervorgerufen war, ohne dass man mit Sicherheit gesunde Hirnsubstanz erreichte, — nur an einzelnen Stellen stiess man auf etwas gelblich verfärbte Marksubstanz —, wurde von weiterer Exstirpation abgesehen, der Defekt provisorisch mit Jodoformdocht tamponiert und die Dura mit 8—9 Catgutnahten geschlossen, was bei der Spannung und Zartheit der Membran, die mehrfach einriss, nur schwer gelang, so dass kleine Defekte übrig blieben. Ein solcher wurde benutzt, um die subdurale Höhle mit zwei Jodoformdochten nach aussen zu drainieren, Ebenso wurde der Raum zwischen Dura und Pericranium an zwei Stellen nach oben und hinten mit dünnen Jodoformdochten

drainiert. Darüber Naht der Hautwunde, Kompressionsverband. Dauer der Operation zwei Stunden. Während derselben war an dem Kranken in Bezug auf das Nervensystem, speziell der gelähmten Teile gar nichts Bemerkenswertes hervorgetreten, keine Zuckungen, keine stärkere Lähmung. Der Kranke erwachte aus der Narkose ohne besondere Erscheinungen.

Verlauf. Am Abend schon war Patient vollkommen munter und guter Dinge, verlangte Bier zu trinken. Die Temperatur war 37,0, Puls 100, voll und kräftig. Leichter Brechreiz. Keine Zuckungen im Gesicht oder den Extremitäten. In den weiteren Tagen nie Temperatursteigerungen. In der Nacht vom 22/23. XI. 90 traten zweimal ganz unbedeutende Zuckungen der linken Hand auf, sonst gar keine Erscheinungen. Die Drains konnten bald entfernt werden, ebenso die Nähte, die Wundheilung war eine reaktionslose. Der Kranke stets bester Laune durfte am 7. XII. 90 bereits aufstehen. Die Bewegung des Beines war viel besser geworden, die Bewegungen des Armes im Schulter- und Ellenbogengelenk ebenfalls erheblich gebessert, waren ziemlich leicht ausführbar und ausgiebig; dagegen fehlten die Bewegungen des Handgelenkes und der Finger noch fast völlig. Die Steigerung der Sehnenreflexe im linken Bein war erheblich zurückgegangen. Am 20. XII. 90 wurde Patient nach Hause entlassen.

Der exstirpierte Tumor zeigte sich bestehend aus einer hämorrhagisch durchsetzten, markweichen, sehr blutreichen Substanz und erwies sich bei der mikroskopischen Untersuchung im pathologischen Institut als ein gefässreiches, hämorrhagisches Glio-Sarkom mit partieller hyaliner Degeneration und Verkalkung der Gefässe.

Ueber fünf Monate nach der Operation kam der Kranke wieder zur genauen Untersuchung und es ergab sich am 1. V. 1891 vollkommenes Wohlbefinden und erstaunliche Besserung der Bewegungen. Patient kann seinem Ladengeschäft vollkommen gut vorstehen, hat nie Kopfschmerz oder Schwindel. Intelligenz, Stimmung, Gedächtnis, Schlaf verhalten sich normal. Der Schädeldefekt ist sehr deutlich sichtbar, eingesunken und lebhaft pulsierend. Die kaum sichtbare Narbe verursacht keinerlei Beschwerden, mässiger Druck auf die Stelle des Defektes macht keinen Schmerz. Gesicht, Zunge, Augenbewegungen, Pupillen normal. Der Gang bietet nichts Pathologisches mehr; am linken Fuss keine Motilitätsstörung. Patient geht gut auf den Zehen. Patellarreflex links noch etwas lebhafter als rechts. Kein Fussklonus. An der linken Hand ebenfalls bedeutende Besserung; Patient kann mit derselben wohl keine feineren Arbeiten verrichten, aber alle Bewegungen mit ziemlicher Kraft, wenn auch etwas steif und ungeschickt, ausführen. Im 4. und 5. Finger besteht leichtes Pelzigsein; objektiv ist eine Sensibilitätsstörung nicht nachweisbar. In den Fingerbeuger besteht leichte Muskelspannung, die sonst fehlt. Die Sehnenreflexe noch erheblich gesteigert.

Im Laufe des Sommers 1891 verschlimmerte sich wieder der Zustand und es traten die ersten Erscheinungen eines Recidivs ein. Am 17. X. 91 stellte sich Patient wieder vor und gab an, dass er schon seit mehr als ¼ Jahr ab und zu wieder Zuckungen in der linken Hand verspüre, die sich in der letzten Zeit auch auf den ganzen Arm bis zur Schulter erstreckten; es sind gelegentlich heftige konvulsive Bewegungen, die 2—3 Minuten dauern, hie und da wird auch der Kopf mit herum gerissen. Solche Anfälle traten in der letzten Zeit bis 3 oder 4mal täglich auf. Das linke Bein blieb immer frei davon. Jetzt ist das linke Bein wieder schwächer geworden, die linke Hand gelähmt. Kopfschmerz, Schwindel, Seh- und Sprachstörung sind nicht aufgetreten. Gedächtnis gut. In der letzten Zeit Neigung zu vielem Schlafen. Blase, Stuhl, Appetit ungestört. Beim Gehen ist nichts besonderes zu bemerken, Sehnenreflexe im linken Bein etwas erhöht. Kein Fussklonus. Sensibilität normal. Ophthalmoskopisch nichts Abnormes zu sehen. Puls 76,

Ordination: Jodkali 5 %, Natr. brom. 10 % Lösung. 2mal täglich 1 Esslöffel.

4. XI. Seither nur zwei Anfälle von geringer Intensität, die sich auf den linken Arm beschränkten. Ordin. id. — 19. XI. Vor zwei Tagen wieder in einer Nacht 3 Anfälle von linksseitigen Krämpfen; in den letzten Tagen etwas mehr Kopfschmerz. Jetzt komplette Lähmung der linken Hand; im Ellbogen und Schultergelenk noch etwas Bewegung. Gang etwas erschwert, das linke Bein wird etwas nachgeschleppt. Spur von Facialisschwäche links; Zunge gerade; Sehnenreflex erhöht. Stärkere Vorwölbung des Schädeldefektes. Wiederaufnahme in die chirurgische Klinik, da eine operative Entfernung des sich vergrössernden, wieder gewachsenen Tumors zu versuchen angezeigt war und Patient auf eine Operationsvornahme drängte.

II. Operation 23. XI. 91, genau ein Jahr nach der ersten (Geh.R. Czerny). Blosslegung des bereits bestehenden Defektes. Der Tumor erweist sich mit der verdickten Dura ziemlich fest verwachsen. Beim Einschneiden in denselben entleert sich zunächst eine Cyste, aus welcher 2—3 Esslöffel einer klaren gelben Flüssigkeit ausströmen. Nun folgt die Ausräumung des Tumors mit dem scharfen Löffel, Scheere und Pincette, dabei wird nach vorn eine zweite kleinere Cyste entleert. Dann Erweiterung der Wunde nach vorn durch osteoplastische Resektion des Schädels, Spaltung der Dura, so dass in dieser zuletzt eine Wunde von 8 cm Länge besteht. Nun gelingt es, den Tumor nach vorn ganz loszuschälen und ihn mit dem Scalpellstiel und Löffel gut zu entfernen. Hervortreten mehrerer normal aussehender Hirnwindungen, über welchen die Pia — an den Venenverzweigungen kenntlich — noch deutlich erhalten erscheint. Dann folgt weitere Entfernung nach hinten, wo endlich auch etwas gelblich verfärbte Hirnsubstanz zum Vorschein kommt. In der Mitte dagegen scheint die Geschwulst mehr in die Tiefe zu dringen, in die Hirnsubstanz selbst und

es kann hier nicht mit völliger Sicherheit alles Krankhafte entfernt werden. Der obere Rand des Tumors bleibt noch ca. 2 cm von der Falx entfernt. Mässige Blutung, während der eine Stunde dauernden Operation keine Zuckungen. — 24. XI. Patient erholte sich nach der Operation rasch und vollständig, schlief in der Nacht ohne Narcotica, fühlt sich ganz wohl. Temperatur normal, Puls 90, kräftig, regelmässig. — 8. XII. Vorstellung des Patienten im Aerzteverein Heidelberg durch Geheimrat Czerny. Die Wunde ist geheilt, die Vorwölbung am Defekt ganz geschwunden. Kein Kopfschmerz. Osteoplastischer Lappen noch federnd. Das linke Bein ist wieder viel besser, der linke Arm kann etwas besser gehoben werden; die Finger- und Handbewegungen aber sind noch schlecht. Bei Bewegungsversuchen treten ab und zu leichte Zuckungen in der linken Hand ein, aber bisher keine Krämpfe. Allgemeinbefinden vorzüglich. Patient vermag herumzugehen. Drei Monate nach der Operation kam Patient am 3. III. 92 wieder zur Untersuchung. Er giebt an, sein Befinden sei diesmal durch die Operation nicht so wesentlich gebessert worden als das erstemal. Das Gehen sei jetzt weniger gut als direkt nach der Operation, in der Hand wäre keine erhebliche Besserung zu verspüren. Es kämen oft Zuckungen im linken Arm von mässiger Stärke vor; alle 1—3 Wochen ein Anfall von stärkeren konvulsivischen Zuckungen in der linken Hand, im linken Arm bis zur Schulter, hie und da auch mit leichter Drehung des Kopfes nach links. Gesicht und Beine frei. Beginnende Zuckungen im linken Arm konnten in der Regel durch passive Streckung und Dehnung desselben mit der rechten Hand coupiert werden. Kein Kopfschmerz, kein Schwindel, keine psychische Schwäche. Stimmung vortrefflich. Objektiv findet sich: hochgradige Parese der ganzen linken oberen Extremität mit ziemlich starken Beugecontrakturen und stark erhöhten Sehnenreflexen. Sensibilität ganz normal, nur geringe subjektive Parästhesien in der Vola manus.

Masse: Oberarm rechts 30,5, links 28,5 cm
Vorderarm „ 28,0, „ 26,5 „

Beim Gehen ist das linke Bein etwas spastisch, steifer, rasch ermüdend; zeigt geringe Muskelspannungen, geringe Steigerung der Sehnenreflexe, keinen Fussklonus. Gesicht und Zunge gerade. Augenbewegungen, Pupillen, Sprache, Intelligenz normal. Patient führt sein Geschäft, seine rechte Hand ist vollständig gebrauchsfähig. Allgemeine Ernährung gut. Puls 84.

Ophthalmoskopisch nichts von Stauungspapille, nur die rechte Papille noch etwas prominenter, ihre Grenzen weniger deutlich. Schädel beim Beklopfen nicht empfindlich. Die Gegend der Osteoplastik fest, der Schädeldefekt ziemlich stark eingesunken, zeigt deutliche Pulsation. Patient nimmt andauernd Jod und Brom. Bis Juni raschere Verschlechterung, Zunahme der Schwäche des Armes und Beines, Auftreten von Kopfschmerzen, fast täglich leichte Krampfanfälle auch des Nachts. Wachs-

tum des Tumors aus der Schädellücke hervor. Am 15. VI. 92 Wiedereintritt in die chirurgische Klinik.

Die Untersuchung ergiebt: Blühendes kräftiges Aussehen, keine Störungen der äusseren Organe. Von seiten der Hirnnerven nichts pathologisches. Kopfschmerz besteht wechselnd an Intensität, hauptsächlich in der Stirngegend und am Hinterhaupt. Die von der letzten Operation herrührende Narbe der rechten Stirn- und Scheitelgegend ist glatt, verschieblich, entsprechend derselben zeigt der Knochen eine leichte rinnenförmige Vertiefung. Hinter dieser Partie wölbt sich aus der von der ersten Operation herrührenden Knochenlücke ein kleinapfelgrosser Tumor hervor mit einer Länge von 8 cm, Breite $7^1/_2$ cm und Höhe von $^3/_4$ cm. Der Tumor ist weich elastisch, fluktuierend, pulsierend. Keine Druckempfindlichkeit; Haut über dem Tumor sehr verdünnt. Das Gehen ist erschwert, das linke Bein steif, wird nachgezogen. Bei passiven Bewegungen starke Muskelspannungen sowie Auftreten von stark zitternden Zuckungen des ganzen Beines. Hochgradig erhöhter Patellarreflex links. Linker Arm paralysiert; im Schultergelenk gar keine, im Ellbogengelenk nur in geringem Masse aktive Bewegungen erzielbar. Hand hängt schlaff herab, Finger halb gebeugt, aktiv nicht beweglich, Sensibilität normal. Urin klar, sauer, ohne Albumen, ohne Zucker. Auf Wunsch des Patienten.

III. Operation am 26. VI. 92 (Geh.R. Czerny). Der erste Lappen mit der Basis nach oben in etwas schiefer Richtung, damit er sich mit dem Stiel leichter nach hinten schieben liesse, wurde zunächst umschnitten, von der Dura mater abgelöst, was wegen der festen Adhäsionen nur schwer gelang. Die Dura wurde nach hinten bogenförmig incidiert und war durch gallertiges Gewebe mit der Decke einer Cyste verwachsen, aus der sich ca. 50 ccm eines gelben klaren Serums entleerten. Die Cyste ging trichterförmig in die Tiefe der weissen Hirnsubstanz ca. 5—6 cm. Durch die spinnenwebendünne glatte Wandung schimmerte gelbe Markmasse durch. Der Versuch, die Cystenwand zu entfernen, misslang wegen zu grosser Zerreisslichkeit. Nach vorn und innen lag noch ein kleinerer Hohlraum von 5—10 ccm flüssigen Inhaltes, umgeben von graurötlichem Geschwulstgewebe. Von dieser wurde ein bohnengrosses Stück excidiert, ohne an eine scharfe Tumorgrenze zu gelangen. Dicht hinter dem Knochendefekt wurde nun ein demselben entsprechender ebenfalls schiefer Lappen mit oberer Basis umschnitten, das Periost vom Rande her etwas zurückgeschoben und dann eine thalergrosse, etwas gesplitterte Knochenscheibe aus der Lamina externa ausgemeisselt und mit dem Periosthautlappen auf dem eingesunkenen Schädeldefekt befestigt. Die wechselseitige Vereinigung der beiden Lappen gelang, bis auf einen kleinfingerbreiten Defekt am hinteren Rande, ziemlich genau, was jedoch durch eine mehr trapezförmige Bildung des Lappens zu vermeiden gewesen wäre. Die Cyste wurde mit sterilisierter Gaze ausgestopft und die Zipfel zwischen den beiden Lappen herausgeleitet. Implantation eines kleinen Hauttrans-

plantationsstreifen in den hinteren Schädelhautdefekt. Jodoformgaze, Aseptischer Verband. Die entleerte Cystenflüssigkeit enthielt sehr viel Chloride, 50 ‰ Albumin, sehr wenig Phosphate, etwas Blut, aber keinen Zucker.

Der Verlauf wie früher vorzüglich, ohne Temperatursteigerung, ohne subjektive Beschwerden. 29. VI. 92. Die Beweglichkeit des linken Beines freier, der Patellarsehnenreflex weniger lebhaft als früher. Verbandwechsel zeigt die Wunde reaktionslos, Entfernung der Tamponade und Nähte. Einlegen eines kleinen Drain. Pulsation des vorderen Lappens. 6. VII. In ambulatorische Behandlung entlassen. Am linken Arm keinerlei Aenderungen, Zuckungen in der Hand seltener und schwächer als früher. Der Gang ist freier. Zeitweise geringe Kopfschmerzen. Die Psyche frei. Die Stimmung sehr heiter. Nach wenigen Monaten traten aber Zunahme der Paresenerscheinungen wieder auf, es kam zur Vorwölbung der osteoplastisch gedeckten Schädellücke, Hirndrucksymptome setzten ein, zwangen den Patienten im April 1893 ständig im Bette zu verharren. Gegen Ende Mai zeigte sich öfters Schwellung, und am 31. V. 93 ging Patient unter den Erscheinungen der Lähmung der Medulla oblongata im Coma zu Grunde.

Obduktionsbefund. Unter der Kopfhaut und Galea, die sich zusammen nur schwer vom Schädeldach ablösen lassen, und zwar dies in den narbigen Partien, trifft man in der rechten Scheitelgegend auf einen grossen Defekt im Schädel, die eine nicht ebenso grosse, etwas bewegliche Knochenplatte nur unvollkommen deckt. Sie ist medial etwas auf den Rand des Defektes hinaufgeschoben und wird in dieser Lage durch eine derbe häutige Membran festgehalten und mit den abgerundeten Rändern des Defektes verbunden. Diese Membran wird offenbar von dem äusseren Schädelperiost und der Dura gemeinsam gebildet. Die zwischen beiden Lamellen liegende Knochenplatte, die annähernd die Dicke des Schädeldaches besitzt, misst von rechts nach links 5½ cm, von vorn nach hinten 4 cm, ist unregelmässig, vieleckig und zeigt abgestumpfte Ränder. Ihr äusserer Rand ist durch darunter liegende Hirntumormassen nach oben gedrängt, so dass die Platte in einer nach rechts und oben in einem Winkel von 45° gerichteten Ebene liegt. Vom lateralen Rande setzen sich dann die vereinten Lamellen der Membran, die hier nach aussen gegen die Kopfhaut der Schädelhöhle abschliesst, nach abwärts fort bis zum Rande des grossen Defektes. Diese Membran misst seitlich 3 cm, nach hinten 5 cm. Der grosse Defekt für sich gemessen hat eine quere Ausdehnung von 5½ cm, längs von 8 cm. Seine Gestalt ist annähernd ähnlich einem rechtwinkligen gleichschenkligen Dreieck, mit dem rechten Winkel medial hinten, dem längeren sagittalen Katheter medial und der Hypothenuse nach aussen und etwas nach vorne gerichtet. Innen liegt dieser Region blutige Hirn- und Tumormasse auf, die nicht sehr beträchtlich über das Niveau der Hirnkonvexität hervorragt. Die Ausdehnung

dieser durch pathologische Processe veränderten Partie der Konvexität hat von vorn nach hinten eine Ausdehnung von 10½ cm, quer 7,5 cm. Sie nimmt fast die ganze Gegend der rechten Centralwindung ein und reicht nach vorn bis in die hinteren Teile der 3. Frontalwindung hinein, medial an mehreren Stellen bis zur Sagittalnaht, lateral bleibt sie 2—3 cm vom Schläfenlappen entfernt. In dieser ganzen veränderten Region sind vorn seitlich 3 haselnussgrosse Cysten, deren flüssiger Inhalt dunkelgrün durchschimmert. Hinten und medial davon liegen weiche bräunliche Massen. Dieser Partie schliesst sich weiter medial noch an eine grosse blutige, sehr weiche Partie, deren Ausdehnung ungefähr die Hälfte der ganzen veränderten Konvexitätspartie ausmacht. Hinten folgt eine Region mehr weisser, markiger, zerfliesslicher Masse.

Der sich hier anreihende Fall, ähnlich diesem ersten, ist leider im Anschluss an die Operation nach wenigen Tagen zu Grunde gegangen.

2. Gliosarkom des linken Parietallappen, mit Tumorbildung im Schädeldach, Trepanation, partielle Exstirpation des Tumors, rasch auftretender Hydrocephalus internus, Punktion am vierten Tag nach der Operation, einige Stunden danach Tod.

H. F., 3½ Jahre alt, von Freinsheim. Eltern des Kindes gesund, ebenso zwei jüngere Geschwister. Weder väterlicher- noch mütterlicherseits in der Ascendenz je Krankheiten des Nervensystems aufgetreten. Die Geburt des Knaben war angeblich sehr schwer, da der Kopf einen unverhältnismässig grossen Umfang besass. Während der Gravidität hatte die Mutter keine Beschwerden gehabt, kein Trauma erlitten. Während der ersten zwei Lebensjahre entwickelte sich das Kind gut, zeigte sich sogar geistig reger und befähigter als andere gleichaltrige Kinder. Etwa 2½ Jahre alt verlor der Patient, angeblich infolge heftigen Schreckens wegen wild gewordenen Pferden plötzlich die Sprache und wurde blass im Gesicht. Das Kind kam von der Strasse herein, zeigte ängstlich auf seinen Mund, um die Mutter darauf aufmerksam zu machen, dass es nicht sprechen könnte. Bewusstseinsstörung war nicht vorhanden. Das Kind wurde zu Bette gebracht, schlief bald ein und wachte am nächsten Tage auf ohne irgend welche Störungen zu zeigen. Nach zwei Tagen wiederholte sich der Anfall in der gleichen Weise; einige Zeit später, wie lange kann nicht angegeben werden, traten Zuckungen im Gesicht und im ganzen Körper auf. Bewusstsein war dabei erloschen, regelmässig Erbrechen vorhanden. Die Zuckungen sollen gleichzeitig am ganzen Körper aufgetreten sein, nicht in bestimmter Reihenfolge. Wegen dieser Allgemeinkrämpfe diagnosticierte der Arzt Epilepsie. Weiterhin wiederholte sich die Sprachstörung, resp. Sprachaufhebung und dauerte 6 Wochen.

Im Januar 1893 trat rechtseitige Lähmung auf, der Kleine konnte nicht stehen, nicht sitzen, noch den rechten Arm gebrauchen. Auch die rechte Gesichtshälfte war schlaffer und konnte viel weniger verzogen werden als die linke. Dauer der Lähmung drei Wochen, dann ging sie für kurze Zeit zurück, um bald wieder zu kehren. So wechselte mehrmals Kommen und Gehen der Paresen. Vor sieben Wochen konnte Patient ganz gut mit der rechten Hand die Thürklinke öffnen, während jetzt (14. VI. 93) der Arm ganz schlaff und gelähmt herabhängt. Seit Pfingsten 1893 ist ferner häufig Kopfschmerz aufgetreten und während der Anfälle Erbrechen. Mit Beginn der Kopfschmerzen zeigten sich im Bereich des linken Scheitelbeines zwei allmählich wachsende Höcker, die der Arzt anfangs für traumatischen Ursprung hielt. Seit 1 Jahr öfters unwillkürlicher Urinabgang, erst seit den letzten Wochen wieder normale Verrichtung. Stuhlgang in Ordnung, keine Polyurie, kein Husten, kein Auswurf. In den Sinnesorganen keine Anzeichen von Störungen. Das Schlucken geht im allgemeinen gut, doch soll in letzter Zeit ab und zu Verschlucken vorgekommen sein. Im Alter von zwei Jahren wog Patient 35 Pfund, seitdem rasches Wachstum, so dass man den Jungen für 5- oder 6jährig hält. Am 14. VI. wurde Patient in die medizinische Klinik des Herrn Geheimrat Erb aufgenommen, woselbst mehrfach Zuckungen im Arm, heftige Kopfschmerzen, häufiges Verschlucken beobachtet wurden. Wegen raschen Wachstums und Weicherwerdens der beiden Schädelbeintumoren wurde das Kind am 19. VI. 93 mit der Diagnose von Hirntumor in der Gegend der linken Centralwindung der chirurgischen Klinik zur eventuellen Operation überwiesen.

Status praesens vom 19. VI. 93. Für sein Alter gut entwickelter, kräftiger Junge, von gutem Ernährungszustand, reichlichem Fettpolster. Haut des Gesichtes ist blass, ebenso die Schleimhäute. Keine Drüsenschwellungen, keine Oedeme. Auf der linken Seite des Kopfes im Bereiche des hinteren Scheitelbeinabschnittes befinden sich zwei halbkugelförmige Vorwölbungen der Schädeldecke, die von hinten oben nach vorn unten in einer Linie liegen und zwar parallel dem Verlauf der Centralfurche des Gehirnes. Der obere sitzt 3 cm, der untere 2 cm dahinter. Der Beginn der Centralfurche liegt bei dem Jungen annähernd 17,3 cm hinter der Glabella, der Tumor 21 cm. Von der Sagittallinie entfernt befindet sich die obere Geschwulst 5 cm, die untere liegt dicht oberhalb dem Ansatz des linken Ohres. Beide Tumoren sind von einander durch eine seichte Furche getrennt. Die obere Geschwulst hat einen Durchmesser von 5 cm, die untere von 4 cm. Die Haut über ihnen ist verschieblich aber verdünnt. Die Konsistenz der Vorwölbungen ist weich elastisch; es besteht keine Druckempfindlichkeit, keine Vermehrung des intracraniellen Druckes bei Kompression der Tumoren. Eine Verschieblichkeit der Tumoren ist nicht vorhanden, sie scheinen aus dem Knochen hervorzukommen. Das Gesicht zeigt rechterseits Schlaffheit der

mimischen Muskulatur, der rechte Mundwinkel hängt herab, Nasolabialfalte verstrichen, es besteht Speichelfluss, die Zunge weicht beim Herausstrecken stark nach links ab. Gaumensegel in den Bewegungen normal, Geschmack, Geruch nicht gestört. Gehör gut. Augen prompt beweglich, haben lebhafte Pupillenreaktion. Dagegen scheint die rechte Gesichtsfeldhälfte die Lichtempfindungen nicht zu percipieren. Eine Hemianopsie lässt sich nicht mit Sicherheit nachweisen. Ophthalmoskopisch besteht beiderseits deutliche Stauungspapille, rechts ausgeprägter als links. Die Sprache des Kindes ist etwas näselnd, unverständlich, leicht stotternd. Eine typische, ataktische Aphasie ist nicht nachweisbar. Im Gebiet des rechten Armes besteht sowohl im Oberarm, wie Vorderarm und Hand eine vollständige Lähmung, dagegen können mit den Schultermuskeln noch beschränkte Bewegungen ausgeführt werden. Die rechtsseitige Armdicke ist 1½ cm geringer als die linke. Das rechte Bein ist paretisch, vorwiegend die Muscul. peronei, Musc. tibial. ant. und Extensoren des Fusses. Der Gang ist unbeholfen, schleudernd, der Fuss steht in Equino-Varushaltung. In Arm- und Beinmuskulatur keine Spasmen. Sensibilität überall normal. Die Sehnenreflexe rechts verstärkt, rechts Fussklonus. Von Zeit zu Zeit auch Handsehnenreflex auslösbar. Bauch-, Cremaster- und Plantarreflexe schwächer als links. Von seiten der Blase und des Mastdarmes liegen keine Innervationsstörungen vor. Die inneren Organe der Brust, des Leibes zeigen normale Verhältnisse. Urin sauer, enthält viel Phosphate, kein Albumen, keinen Zucker.

Klinische Diagnose. Tumorbildung in der Gegend der linken Centralwindung, wahrscheinlich primär ausgegangen von den Gehirnhäuten, Uebergriff einerseits auf das Gehirn selbst, andererseits auf das Schädeldach. Für diesen Sitz des Leidens sprechen die Monoparesen des rechten Armes, Facialis und Beines, für die corticale Entstehung oder den Ursprung in den Hirnhäuten treten die epileptischen Konvulsionen und das Erscheinen der Aphasie auf, und dass es sich wohl um einen Tumor handelt, legen die Hirndrucksymptome, Kopfschmerz, Erbrechen, ausgeprägte Stauungspapille nahe, unterstützt von dem Auftreten zweier Schädelgeschwulsthöcker in der topographischen Region, woselbst auch die Gehirnsymptome betreffs ihres Ursprungs zu projicieren sind. Die oberflächliche Lage des Tumors forderte zu einem Versuch der operativen Entfernung des das Leben des kleinen Patienten bedrohenden Leidens auf.

Operation 22. VI. 93 (Geh.R. Czerny). In Chloroformnarkose wurde auf der linken Parietalseite ein nach vorn konvexer Hautlappen umschnitten, dessen Basis drei Finger breit hinter der Centralfurche zu liegen kam. Die Basis betrug 10 cm, die Höhe des Lappens 11 cm und die grösste Breite des Lappens ebenfalls 11 cm. Die Haut wurde zunächst von der Galea zurückpräpariert, dann der Knochen von einer kleinen angelegten Trepanationsöffnung aus mit der Liston'schen Knochenzange rings umschnitten und der Defekt mit der Zange so erweitert, dass er

elliptisch etwa 10—11 cm Durchmesser aufwies. Das exstirpierte Knochenstück von der Dicke eines Kartenblattes schloss in sich den aus zwei Höckern bestehenden eiförmigen Tumor, der eine Länge von 9 cm, Breite von 5 cm besass und 2 cm über das Niveau des übrigen Schädeldaches hervorragte. Der Tumor zeigte sich nach aussen von der Galea aponeurotica überzogen, fühlte sich weich elastisch an im Centrum, an den Rändern aber derb und war überzogen von einer periostartigen Schichte, welche sehr reich an Gefässen erschien. Auf dem Durchschnitt hatte die Geschwulst ein markiges Aussehen. Die konkave Innenfläche des Knochenstückes erwies sich rauh, nirgends perforiert, aber reichlich mit Osteophyten besetzt. Dem ganzen Umfang des entfernten Knochenstückes entsprechend erwies sich auch die Dura mater vollständig intakt, nirgends perforiert. Sie wurde entlang dem Knochenrand des Defektes umschnitten und dann aufgeklappt, wobei ihre Innenfläche aber sich verwachsen erwies mit einer weichen, fast zerfliesslichen Geschwulstmasse der Gehirnsubstanz. Diese Geschwulstmasse war anämisch, von der Dura aus radiär in die Gehirnsubstanz ohne scharfe Grenze hineinwuchernd, an einzelnen Stellen wieder versehen mit reichlichen Gefässen, an anderen Stellen wie verkäst und puriform aussehend. Diese Massen zeigten faden Geruch. An einer Stelle kam nach abwärts nach der unteren Kante zu seröse Flüssigkeit etwa in der Menge eines Kinderlöffels voll zum Vorschein. Nachdem aus der Gehirnsubstanz eine starke Hand voll weichen Geschwulstgewebes herausgehoben war, traf man nach hinten und unten zu an ziemlich gesund aussehende teils hyperämische Hirnrindenpartien. Dagegen war das Centrum semiovale und gegen die Falx zu einer Geschwulstinfiltration noch anheimgefallen. Es wurde deshalb mit dem scharfen Löffel noch möglichst viel Tumormasse herausgeholt, die Wundhöhle dann mit Kochsalzlösung ausgewaschen, die parenchymatös mässig blutenden Höhlenwände mit Jodoformdochttamponade versehen, der Hautlappen zurückgeklappt und seine Ränder vernäht bis auf die Tamponherausleitungsöffnung. Die entfernten Geschwulstmassen hatten ein Gesamtgewicht von 220 Gramm. Operationsdauer $^3/_4$ Stunden.

Anatomische Diagnose. Verkästes Gliosarkom, ausgehend wohl von der Arachnoidea mit Uebergreifen auf die Gehirnsubstanz. Metastasenbildung im Schädelknochen.

Verlauf. Eine Stunde nach der Operation erwachte der Junge aus der Narkose, erwies sich sofort munter und teilnehmend gegen die Umgebung, verlangte sofort zu essen und zu trinken und teilte mit, dass seine Kopfschmerzen vollständig geschwunden sind. Im Laufe des Tages schwankte die Temperatur zwischen 37,0 und 37,3, der Puls zwischen 140 und 160. Während des Tages traten mehrmals ganz geringe oscillierende Zuckungen in der Hand auf, sowohl im Sinne der Extension und Flexion wie auch Pro- und Supination. Urin wurde spontan gelassen und verlangte der Junge von selbst das Uringlas. — 23. VI. 93. Der

Verband erwies sich ziemlich durchgeschlagen, weshalb Verbandwechsel. Die Wundlinie zeigte sich reaktionslos. Etwas Hervorziehen und Kürzung des Jodoformdochtes. Dabei bemerkte man im früher paretischen Facialisgebiet rechts ungefähr 5—10 Minuten andauernde kurze klonische Zuckungen, die sich hauptsächlich auf den rechten Mundwinkel beschränkten, Stirn- und Orbicularisgebiet aber freiliessen. Im Laufe des Tages zeigte sich der rechte Facialis etwas weniger paretisch der rechte Mundwinkel erwies sich höher stehend. — 24. VI. Verbandwechsel, abermalige Kürzung des Jodoformdoches, dabei keine Facialiszuckungen. Rechter Arm und rechtes Bein zeigen deutliche Besserung ihrer Beweglichkeit. — 25. VI. Entfernung des Jodoformdochtrestes, Einlegung eines Jodoformgazestreifens. Der Mund konnte mehr gespitzt werden. Grosser Appetit. Auf Einlauf reichlicher Stuhl. — 26. VI. In der Nacht und besonders gegen Morgen grosse Unruhe, kein Schlaf, Schmerzen im Kopf. Morgentemperatur 38,6. Verbandwechsel. Wundlinie reaktionslos, der Trepanationsbezirk in der ganzen Ausdehnung des Hautlappens stark vorgewölbt, gespannt, fluktuierend. Entfernung des Jodoformgazestreifens, darauf kein Abfluss von Sekret. Eröffnen der Wundlinie am vorderen Wundwinkel und am hinteren, Einlegen von Drains, worauf nur halbflüssige Tumormassen sich entleerten. Verband. Da die Druckerscheinungen nicht abnahmen, indes sich einerseits um ein rasches Wiederwachsen der Geschwulst handelte, andererseits wohl eine erhöhte Flüssigkeitsansammlung im linken Ventrikel vorhanden war, so wurde um 11 Uhr wieder der Verband gewechselt. Der Hautlappen zeigte sich noch stärker vorgewölbt als des Morgens. Pulsation fehlte.

Der Lappen wurde nun abgelöst in seiner ganzen Cirkumferenz aufgeklappt und von dem ödematösen Tumor wieder ca. zwei Esslöffel voll Gewebsmassen herausgenommen, sodass nach vorn und hinten normale Hirnrinde zum Vorschein kam. Da aber der Grund der trichterförmigen Wunde noch vorgewölbt und gespannt erschien, so wurde in der Richtung des Seitenventrikels das Skalpell eingestochen und dieser 3 cm weit eröffnet, worauf sich viel klare seröse Flüssigkeit entleerte und Zusammenfallen des Grundes der Geschwulsthälfte erfolgte.

Während der Junge in den letzten Stunden nur noch einzelne Worte stereotyp sagte und stets wiederholte wie „Tante, Tante", „Da, Da", konnte er sofort nach Eröffnung des Ventrikels einen ganzen Satz sprechen erklärte „er habe Hunger und wollte Nudeln essen". Dann begannen Schmatz- und Kaubewegungen, Zuckungen im linken Arm, ataktisches Greifen nach dem Kopf. Plötzlich Collaps, Pupillen ad maximum erweitert, über der linken Körperhälfte diffuse Zuckungen, rechtsseitige Lähmung, unwillkürliche Harnentleerung. Auf Einlauf von 50 ccm Glühwein Besserung der Collapserscheinung, Hebung des Pulses. Zuckungen fortbestehend. Allmählich Eintreten von Vagusreizung, Singultus, Erbrechen; Puls später 160, Atmung unregelmässig. 12 Uhr keine Reaktion auf

Anrufen mehr. Zuckungen im linken Arm und Bein vollständig geschwunden, Schlaffheit der Glieder. Nur noch fortwährende klonische Zuckungen im linken Facialis, horizontaler Nystagmus. 4 Uhr tiefes Coma, Atmung tief sehr verlangsamt, aussetzend, subnormale Temperatur. Abends 8 Uhr Exitus letalis.

Obduktionsbefund. Sehr blasser, anämischer, aber für das Alter aussergewöhnlich gut entwickelter Körper. Breiter Schädel; mächtiger operativ erzeugter Defekt im linken Scheitelbein. In der Sagittalebene misst er 10 cm, frontal 8½ cm. Von der Frontalnaht ist er 1,5 cm entfernt, vom Sinus longitud. 2 cm, vom oberen Ohrrand 1 cm, von der Lambdanaht 2 cm, vom Sinus sem. 1,5 cm. Der ebenso mächtige Hautlappen ist aufgeklappt und in der Tiefe des Defektes sieht man hämorrhagische Gehirnmassen mit Jodoformgaze tamponiert. Die Dura überall mit dem Schädel verwachsen ist medianwärts zurückgeschoben und an ihrem Rande etwas gallertig infiltriert. Beim Herausnehmen des Gehirns trifft man in der Gegend des Infundibulum und Chiasma auf ein eitriges Exsudat, das sich auch um die Pedunculis cerebri herum auf den oberen Wurm erstreckt. Auf der linken Hemisphäre besteht ein grosser Defekt, der oben bis fingerbreit an die Fissura mediana reicht, die beiden Centralwindungen einnimmt, bis unten an die Fossa Sylvii stösst, hinten bis in die Frontalebene zwischen Cuneus und Praecuneus reicht und nach unten den Schläfenlappen, nach vorne die Frontalwindungen, zudem das Operculum freilässt. Im linken Seitenventrikel, der vom Balken aus eröffnet wird, liegt ein Drainage-Tampon. Am linken Fornix über dem Kopfe des Nucleus caudatus liegt eine hämorrhagische mandelgrosse Masse, die ähnlich beschaffen ist wie der Tumor. Deutlich erkennbares Tumorgewebe ragt vom Gehirnmantel in den Ventrikel hinein. Dagegen kann solches am Rande des Defektes nicht überall mit Sicherheit erkannt und gegen die Gehirnsubstanz abgegrenzt werden, am deutlichsten ist dies noch an der hinteren Cirkumferenz möglich. Beide Ventrikel sind weit, der rechte Plexus chorioid. eitrig infiltriert, der Inhalt der Ventrikel trüb, die Wand von unzähligen kleinen Hämorrhagien besetzt. In den Sinus der Basis und im Sinus longitud. finden sich nur dünne, dunkelrote, weisse Gerinnsel. Auf den Durchschnitten durch das Rückenmark ist nichts von Degenerationen zu sehen. In verschiedenen Höhen finden sich eitrige Flecken zwischen den Nervenwurzeln. An der Cauda equina hüllt ein erbsengrosser, graubräunlicher, weicher Knoten einige Nerven ein vermutlich eine Metastase.

Anatomische Diagnose. Gliosarkom des linken Parietallappens in der Gegend der Centralwindungen mit Wucherung in den Seitenventrikel. Meningitis basilaris et spinalis. Metastasis in cauda equina.

Mikroskopische Diagose. Kleinzelliges Angiogliosarkom.

Ein Fall von besonderem Interesse wegen Art und Grösse des Tumors ist:

3. Solitärer Tuberkel von Faustgrösse im rechten subcordikalen Marklager des Grosshirnes, Jackson'sche Epilepsie vom linken Bein ausgehend, Mai 1892 osteoplastische Trepanation und Exstirpation des Rindencentrums für das linke Bein ohne Erfolg. März 1893 Verdacht auf Tumor, 2. osteoplastische Trepanation und Exstirpation der Geschwulst. Heilung.

August Kachel, 23jähr. Optiker, von Heidelberg. Die Eltern des Patienten starben an unbekannter Krankheit. Von 6 Geschwistern, die alle an Rachitis litten, leben noch 5, eine Schwester starb mit 17 Jahren an akuter Miliartuberkulose, eine andere Schwester leidet an Lungenphthise. Patient selbst litt vom 2.—4. Jahr an Rachitis, lernte erst mit 7 Jahren gehen. Stets war er schwächlich, nervös und litt häufig an starken Kopfschmerzen, die meist ihren Sitz über der Stirne hatten. Mit 10 Jahren erlitt er eine Verstauchung des linken Fusses, die 6 Wochen zur Heilung brauchte und seit welcher Steifigkeit im Fussgelenk zurückgeblieben ist. Im Jahre 1889 hatte Patient in seinem Beruf als Optiker viel mit Quecksilber zu thun und bemerkte dabei eine rasche Zunahme seiner Nervosität. Diese wurde noch mehr gesteigert nach einem 6wöchentlichen Krankenlager durch Influenza, als deren Folgen sehr starke Kopfschmerzen zurückblieben, die den Patienten häufig mehrere Tage ans Bett fesselten. Im Jahre 1890 zog sich der Kranke nach einer grösseren Fusstour geschwollene Füsse zu und Schmerzen im linken Knie, Erscheinungen, welche jedoch bald wieder schwanden. Nie luetische Infektion. November 1890 traten, besonders bei der Arbeit an der Drehbank im linken Bein, das meist die ganze Körperlast trug, während das rechte Bein das Trittbrett der Drehbank zu bewegen hatte, zuerst Gefühl von Eingeschlafensein der Zehen ein, dann leichte Zuckungen derselben von einigen Minuten Dauer. Diese Zuckungen kamen mehrmals des Tages, dann setzten sie wieder aus für einige Tage, waren stets verschwunden in der arbeitsfreien Zeit, rascher und länger auftretend bei anstrengender Arbeit.

Im Laufe des Winters blieben die Zuckungen nicht auf die Zehen beschränkt, sondern stiegen allmählich zur Wadenmuskulatur und von da zum Oberschenkel, dann im Frühjahr 1891 bis zur Rumpfmuskulatur hinan, während der linke Arm frei blieb. Zittern der Extremitäten soll damals nicht vorhanden gewesen sein. Im Juni 1891 bekam Patient ohne jegliche Vorboten einen epileptiformen Anfall während des Mittagessens. Er stürzte bewusstlos vom Stuhl und soll starke Zuckungen des linken Beines, Armes und der linken Gesichtshälfte gehabt haben. Die Dauer des Anfalles sei 15 Minuten gewesen. Nachher bestand grosse Schwäche

und Abgeschlagenheit. Abends aber konnte Patient seiner Arbeit wieder nachgehen. Eine ärztliche ambulante Behandlung fand statt mit Jodkali und Bromkali.

Nach 14 Tagen kam der zweite Anfall, der sich aber dem Patienten durch eine motorische Aura bemerkbar machte und zwar durch Zuckungen im linken Bein, die ungefähr 2 Minuten dauerten, bis Pat. bewusstlos zusammenbrach und in allgemeine Zuckungen verfiel. Bis Ende Juli hatte Patient dann noch drei analoge Anfälle.

Am 25. Juli 1891 liess sich Patient in das Bürgerspital in Frankfurt aufnehmen, wo er bis zum 2. März 1892 verblieb. Laut dortigem Krankenbericht wurde er auf Hystero-Epilepsie behandelt, erhielt warme Bäder, Natr. bromat. 6mal täglich 1,0, Abreibungen, wurde elektrisiert und hypnotisiert. Bei der Untersuchung des Körpers fand sich damals nur der Ortssinn für das linke Bein etwas unsicher. Das linke Bein selbst war beim Gehen leicht ermüdbar und im Fussgelenk schmerzhaft. Sonst überall normaler Befund der Sensibilität, Motilität und elektrische Erregbarkeit. An den Augen nichts pathologisches nachweisbar. Während des Aufenthaltes im Spital ca. 12 Anfälle von 10 Minuten Dauer, alle mit Bewusstlosigkeit und starken Konvulsionen erst der linken Körperseite dann der rechten. 2. März 92 trat Patient nicht gebessert aus dem Spital aus. Die Anfälle häuften sich aber rasch und kam Patient zur Wiederaufnahme in dasselbe Spital am 23. März 92. Während dem Monat April fünf Anfälle. Während der weiteren Beobachtung gelangte Herr Dr. Edinger zur Ansicht, dass es sich wahrscheinlich um einen alten tuberkulösen Herd handle mit dem Sitz an der Grenze des motorischen Rindencentrums für die linke obere und untere Extremität.

Auf diese Diagnose hin wurde am 21. Mai 1892 durch Herrn Dr. Ebenau folgende Operation vorgenommen: Direkt hinter dem rechten Centralwindungsbereich wurde ein osteoplastischer Hautperiostknochenlappen von 5markstückgrösse mit der Basis an der Sagittalnaht umschnitten, herausgemeisselt und aufgeklappt. Eröffnung der Dura worauf die Pia sich stark hyperämisch erwies. Incision der Gehirnoberfläche, welche sich etwas verfärbt erwies, aber keine Veränderung in der tieferen Substanz zeigte. Entfernung der verfärbten Teile in der Dicke einiger Millimeter. Naht der Dura, Einlegen eines Jodoformgazestreifens, Reposition des Hautknochenlappens, Hautnaht, Druckverband, Eisblase. Verlauf ohne Störung. Nach 14 Tagen konnte das etwas paretisch gewordene Bein wieder bedeutend besser bewegt werden und Patient aufstehen. Nach 3 Wochen kamen aber wieder Zuckungen im linken Bein, nach 4 Wochen Eintritt eines epileptischen Anfalles, die Zuckungen begannen am linken Bein. Nach Angaben des Patienten soll schon am 3. Tage nach der Operation ein epileptiformer Anfall vorhanden gewesen sein. Die Zahl der Anfälle häuften sich rasch und betrugen bis zur Entlassung aus dem Spital am 19. Aug. 92 ungefähr 15.

Die mikroskopische Untersuchung der entfernten Gehirnsubstanzstückchen ergab nach Gutachten des Herrn Prof. Weigert vollständig normales Gehirngewebe. Am 20. Aug. 92 trat Patient in das städtische Krankenhaus in Frankfurt ein, wo er bis zum 7. Nov. 92 verblieb. Die Behandlung bestand in warmen Bädern mit nachfolgender kalter Douche. Chinin gegen die starken Kopfschmerzen. Die Anfälle, welche anfangs noch alle 8 Tage auftraten wurden seltener und kürzer und setzten zuletzt 4 Wochen lang aus. Der linke Arm und das linke Bein aber nahmen allmählich an Kraft ab, Patient vermochte nicht mehr auf dem linken Beine zu stehen, geschweige denn zu gehen, konnte nicht mehr mit der linken Hand fassen und halten.

Am 7. November 92 wurde Patient von Frankfurt aus an seine Heimatsgemeinde Heidelberg zur Weiterverpflegung überwiesen und kam er im hiesigen Männerarmenhaus in die Behandlung der hiesigen Universitätspoliklinik des Herrn Prof. Vierordt. Nach mehrwöchentlicher Beobachtung daselbst wurde der Kranke mit der Diagnose Gehirntumor im Centrum ovale unterhalb des Focus für Bein und Arm und einer eventuellen Aussicht auf operative Behandlung am 3. Dezember 92 der hiesigen chirurgischen Klinik überwiesen. Während der Beobachtungszeit im Armenhause war kein Anfall eingetreten, doch litt Patient die ganze Zeit an starken Kopfschmerzen, gegen die er Antipyrin erhielt. Vor 6 Wochen bemerkte Patient monokuläres Doppelsehen, sowie Herabsetzung der Lichtempfindung, welche Erscheinungen aber nach 4 Wochen wieder verschwunden waren. Am 3. Dez. 92 wurde beginnende Stauungspapille konstatiert.

Status praesens vom 6. XII. 92. Patient, von kleiner Figur, zeigt nur mässig guten Ernährungszustand, geringes Fettpolster. Körpergewicht 102 Pfund. Die sichtbaren Schleimhäute sind anämisch. Nirgends Oedeme, nirgends allgemeine Drüsenschwellungen. Keine Anzeichen überstandener Lues. Körpertemperatur abends 4 Uhr 37,2°, Respiration 20,0, Puls 80. Das Sensorium ist klar und klagt Patient über starke Kopfschmerzen über die ganze Stirne. An dem total rasierten Schädel sieht man rechts von der Mittellinie 19 cm hinter der Glabella einen von einem bogenförmigen Narbenring umschriebenen über dem sonstigen Hautniveau etwas überstehenden 5markstückgrossen auf der Unterlage fest verwachsenen Hautlappen, der entsprechend dem Hautnarbenring einen konzentrischen schmalen Knochenwall zeigt, während das Centrum des Lappens leicht vertieft ist und sich auf Druck schmerzhaft erweist. Klopft man auf die Mitte dieser Stelle, so empfindet der Patient einen stechenden, zuckenden Ruck im Gebiete des linken Nervus facialis, im linken Arm und linken Bein. Die sonstige Prüfung der Motilität der Stirn wie Gesichtefacialis ergibt normale Verhältnisse beiderseits. Gehörorgan, Geruch- und Geschmacksinn zeigen keinerlei Störungen. Die Zunge wird

gerade herausgestreckt, der weiche Gaumen ist normal beweglich, der Schlingakt nicht gestört. Im allgemeinen empfindet Patient grosse Trockenheit im Munde und nur, wenn ein epileptischer Anfall im Anzug ist, so besteht Speichelhypersekretion. Die Sprache ist meist klar und gut. Ist jedoch der Patient nur wenig erregt, so tritt Stottern ein, oft sogar Vergessen oder Unfähigkeit die Namen von Personen oder Dingen zu nennen, die ihm im Sinne vorschweben.

Die Augenuntersuchung durch Herrn Geh.-Rat Leber ergibt: Keine Störungen in der Motilität, Accomodationsfähigkeit und Sehschärfe normal. Ophthalmoskopisch erweisen sich beide Papillen am oberen und unteren temporalen Rand etwas verwischt und weisslich verfärbt. Die Arterien sind eng, die Venen erweitert. Links sind die Veränderungen ausgeprägter und weisen auf den Beginn einer Stauungspapille hin. Beiderseits bestehen punktförmige Trübungen der Linse sogenannte Cataracta punctata coerulea, welche als Folgen der früheren Rachitis anzusehen sind und schon lange bestehen ohne eine Bedeutung zu haben. Der Hals etwas kurz wird passiv wie aktiv normal bewegt, doch oft unter Erhöhung der Kopfschmerzen. Keine Nackenstarre. Thorax lang, zeigt sich oben links etwas flacher, weiter unten mehr seitlich ausgebogen. Die Brustwirbelsäule ist skoliotisch nach links konvex verkrümmt. Das linke Schulterblatt steht mässig stark flügelförmig ab. Ueber den Lungen besteht voller Perkussionsschall. Lungengrenzen R.V.U. in der Mamillarlinie unterer Rand der 6. Rippe. H.U. beiderseits in der Höhe des 11. Brustwirbels. Atmungsgeräusch ist vesikulär rechts stärker als links. Herzdämpfung 4.—6. Rippe, linker Sternalrand bis linke Mamillarlinie. Herzaktion regelmässig. Herztöne rein, Puls 80, mittelkräftig. Abdomen zeigt nichts abnormes. Leber und Milzdämpfung nicht vergrössert. Genitalien zeigen nichts von Belang. Stuhlgang träge. Urin klar, sauer, ohne Eiweiss, ohne Zucker.

Bei Besichtigung der Extremitäten zeigen sich der linke Arm und das linke Bein schmächtiger als die der rechten Seite und zwar betragen die Umfangsmasse im oberen Oberarmdrittel rechts 27,0 cm, links 24,0, im mittleren Oberarmdrittel rechts 24,0, links 21,0, im unteren Oberarmdrittel rechts 20,0, links 18 cm. Im oberen Unterarmdrittel rechts 23,0 cm, links 21,0, in der Mitte des Unterarms rechts 19,0, links 18,0, oberhalb dem Handgelenk rechts 15,0, links 15,0, im oberen Oberschenkeldrittel rechts 40,0, links 35,0, in der Mitte des Oberschenkels rechts 35,0, links 31,0, am oberen Rand der Patella rechts 30,0, links 28,0, in der Gegend der Tuberositas tibiae, rechts 26,0, links 24,0, in der Mitte des Unterschenkels rechts 24,0, links 22,0. Während die rechtsseitige Extremität vollständig frei beweglich sich erweist, sind der linke Arm und das linke Bein paretisch. Die Parese des Armes betrifft vor allem die Schulter- und die Oberarmmuskulatur, während bei Stützung und passiver Beugung des Oberarms der Vorderarm im Ellbogengelenk, die Hand im Handgelenk

fast normal bewegt werden kann. Beim Versuch des Hebens des Oberarms tritt das linke Schulterblatt stark flügelförmig vom Thorax ab. Die seitliche Hebung des Humerus aber gelingt nur bis zu einem Winkel von 30°. Beim Versuch der Elevation aber treten Mitbewegungen auf von Seiten der Rumpfmuskulatur und des rechten Armes. Passiv lässt sich der Arm sehr gut im linken Schultergelenk bewegen, während jedoch im Ellbogen und Handgelenk linkerseits den passiven Bewegungen durch spastische Kontraktionen der Muskulatur des Vorder- und Oberarmes Widerstand entgegengesetzt wird, analog sind die Verhältnisse am linken Bein. Der Fuss ist kontrakt in leichter Equino-varusstellung. Das ganze Bein kann nur wenig von der Unterlage abgehoben werden mit geringer Flexion im Hüftgelenk. Die Flexion im Kniegelenk ist ebenfalls gering. Versucht man passive Bewegungen, so treten sofort spastische Kontraktionen im ganzen Bein auf mit gleichzeitigem Tremor der genannten Extremität. Die grobe Kraft ist links bedeutend herabgesetzt.

Dynamometerdruck: rechte Hand 65,0 Kilo, linke Hand 5,0 Kilo. Intentionszittern besteht nicht. Die direkte mechanische Erregbarkeit, sowie elektrische Erregbarkeit mit dem faradischen Strom ist für die Extremitätenmuskeln linkerseits erhöht. Motorische Reizsymptome treten nur anfallsweise auf, so am 5. XII. 92 morgens 10 Uhr. Der Anfall beginnt mit einer motorischen Cura, starkes Zittern der linken Hand und Arm, dann isolierter klonischer Krampf des linken Daumens, gleich darauf der übrigen Finger, des Handgelenks, Ellbogengelenks, während das Schultergelenk fast ganz ruhig bleibt. Dauer dieser Aura 3 Minuten. Darauf Bewusstlosigkeit, Pupillen weit, erloschener Cornealreflex, horizontaler Nystagmus. Klonischer Krampf der linken Halsmuskulatur des linken Facialis, Ausfliessen von Speichel aus dem linken Mundwinkel, Asphyxie. Uebergreifen des Krampfes auf den rechten Facialis, rechten Arm und rechtes Bein. Das linke Bein bleibt ruhig liegen. Dauer des Bewusstlosigkeitsstadiums 5 Minuten. Allmähliches Zusichkommen und deutlich stotternde Sprache, grosse Schwäche, starker Schweiss. Der Anfall, besonders die Aura, soll gemildert aber nicht coupiert werden können durch Festhalten des linken Armes und Druck auf das Nerven- und Gefässpacket in der Bicipitalfurche des linken Oberarmes. Gehen und Stehen ist dem Patienten unmöglich, sofort tritt beim Aufstellen starker linksseitiger Beinklonus auf und bricht Patient nach der linken Seite hin zusammen.

Die Sensibilitätsprüfung zeigt den Tastsinn für einfache Berührung überall annähernd normal, Tastsinn der Finger, Erkennen von Münzen durch das Gefühl links herabgesetzt. Arterien erhalten. Patient lokalisiert beiderseits die Empfindungen gleich rasch und richtig. Temperatursinn nicht beeinträchtigt. Schmerzempfindung links etwas herabgesetzt ebenso die Empfindungsleitung verlangsamt. Muskelsinn nicht deutlich verändert. Hautreflexe, Bauch und Cremasterreflex rechts sehr deutlich

und stark, links herabgesetzt. Sehnen und Fascienreflexe am linken Arm deutlich vorhanden, rechts fehlend. Patellarreflex rechts etwas gesteigert, links Patellarklonus und Fussklonus. Linker Arm und Bein zeigt Parästhesien. Keine Blasen, keine Mastdarmlähmung oder Schwäche.

Klinische Diagnose. Jackson'sche Rindenepilepsie. Ausgangspunkt linksseitiger brachialer Monospasmus. Aufsteigen zum linken Facialis. Uebergreifen zur rechten Seite auf Facialis, Arm und Bein. Parese des linken Oberarmes und linken Beines. Als erzeugendes Moment für diese Jackson'sche Epilepsie ist wohl ein Hirntumor mit dem Sitz in dem rechten Parietallappen anzunehmen. Diese Annahme gründet sich auf das langsame Schritt für Schritt an Hirnsymptomen reicher werdende Krankheitsbild. Mit Parästhesien in den Zehen des linken Fusses hatte es begonnen, Zuckungen in den Zehen folgten, langsam griffen sie zuerst auf den Unterschenkel, dann Oberschenkel, Rumpfmuskulatur über um schliesslich am Arm Halt zu machen. Nach einem halben Jahr setzte der epileptisch typische nach Jackson verlaufende Anfall am linken Fuss ein, mit der Zeit häuften sich die Anfälle, Paresen kamen und heftiger Kopfschmerz. Zur Vorsicht aber in der Diagnose des Tumors mahnt uns und trübt das Krankheitsbild für diesen die vor einem Jahr in Frankfurt vorgenommene Trepanation, bei welcher nichts von Tumor des Gehirnes vorgefunden wurde und wo es nur zu einer Rindenstückexcision gekommen war. Die darauf entstandene linksseitige Beinparese muss als artificiell angesehen werden, das weitere Fortschreiten der Parese aber auf den Arm kann ein Produkt sein von Narbenbildung und Narbenzug an der operierten Gehirnoberfläche, die Kopfschmerzen können von Zerrungen der Verwachsung an der Trepanationsstelle herrühren, die erhöhte Perkussionsempfindlichkeit des Os parietale dextr. lässt sich auch erklären durch das Vorhandensein der früheren Operationsnarbe, denn besonders Knochennarben besitzen einen gewissen Grad von Hyperalgesie bei Berührung. Das aber, was uns in diesem Falle für die Diagnose des Tumors das ausschlaggebende sein soll, das Vorhandensein einer Stauungspapille ist nicht ausgesprochen nachzuweisen, sondern es zeigt uns der Augenhintergrund nur das Bild einer beginnenden Papillitis. Entwickelt sich aber aus dieser in den nächsten Wochen oder Monaten eine typische Stauungspapille, so werden wir eine wesentliche Stütze unserer Hirntumor-Diagnose in ihr finden und die Notwendigkeit zu einem operativen Eingriff, die Aussicht auf einen erhofften Heilerfolg an uns näher herantreten.

Verlauf. Bevor zu einem operativen Eingriff geschritten werden sollte, wurde beschlossen, noch den Patienten einige Zeit in der chirurgischen Klinik zu beobachten. Der Kranke erhielt täglich Jodkali und Bromkali, wurde viermal die Woche prolongiert warm gebadet und mit kalten Uebergiessungen behandelt. Die linke Körperseite wurde einer gründlichen täglichen Massage unterzogen mit Vornahme von passiven

und aktiven Bewegungen des linken Beines und Armes. Die besonders abends eintretenden oder sich verstärkenden Kopfschmerzen wurden günstig beeinflusst durch Dosen von Analgen 1,0. Ende Dezember konnte Pat. schon das linke Bein besser heben, den Arm mehr bewegen. Nach sechswöchentlichem anfallsfreiem Intervall setzte am 15. I. 93 wieder ein epileptischer Anfall ein von 7 Minuten Dauer und demselben typischen Charakter, wie der im Status geschilderte. Nach dem Anfall starke Kopfschmerzen und heftige ausstrahlende Schmerzen in sämtlichen Zähnen des Ober- und Unterkiefers der rechten Seite, dieselben jedoch nur von kurzer Dauer. Nach 14 Tagen abermaliger kurzer epileptischer Anfall, dann dreiwöchentliche Pause. Am 22. II. 93 im Anschluss an psychische Aufregung stellte sich ein mässig schwerer Anfall ein, Zittern des linken Beines, dann Zuckungen des linken Armes, Krämpfe des linken Facialis, Bewusstlosigkeit, Uebergang der Konvulsionen auf die rechte Seite und Ablaufen derselben in der umgekehrten Anordnung gegenüber der linken Seite. Dauer der Bewusstlosigkeit 3 Minuten, des ganzen Anfalles 5 Minuten. Eine Stunde später wurde die ophthalmoskopische Untersuchung durch Herrn Geh.-Rat Leber vorgenommen und es ergab sich: Pupillen auffallend weit, sehr träge reagierend. Sehschärfe rechts $^5/_{30}$, links $^5/_{20}$. Im Augenhintergrund hochgradige Papillo-Retinitis und Papillenschwellung. Die Grenze der Prominenz liegt etwas in die Netzhaut hinein, die Randzone ist von radiär gerichteten Extravasaten und am linken Auge von streifigen weissen Trübungen durchsetzt, die sich links auch weiter in die Netzhaut hineinziehen und zu ausgedehnteren Trübungen konfluieren. Links findet sich auch in der Gegend der Macula die bekannte, aus weissen Fleckchen bestehende Sternfigur. Das Allgemeinbefinden des Patienten hatte sonst subjektiv und objektiv seit seiner Aufnahme in die Klinik nicht unbedeutende Besserung erfahren. Das Körpergewicht hatte zugenommen, die Kopfschmerzen, meist ausgehend von der früheren Trepanationsstelle, sind seltener und in ihrer Intensität schwächer geworden. Die aktive Beweglichkeit des linken Ober- und Vorderarmes und des ganzen linken Beines hat sich bedeutend gehoben, die spastisch paretischen Erscheinungen sind mehr zurückgegangen. Nur die linke Hand zeigte innerhalb 8 Tagen langsam zunehmende Verschlechterung ihrer Beweglichkeit, besonders der Extension der Hand und Finger. Die Hand hängt schlaff wie bei Radialislähmung herab, aber auch die Flexionsbewegungen sind unvollkommen und in dem Daumen sind noch Abduktionsbewegungen vernehmbar. Starke Erhöhung der Sehnenreflexe der Hand, Armes sowie des Beines. Patellar- und Fussklonus links noch ausgesprochen vorhanden. Die Messung des Umfanges der Extremitäten ergibt gegen die Masse vom November eine Zunahme des linken Oberarmes um 1 cm, aber eine Abnahme des Vorderarmes von 1,5 cm. Der linke Oberschenkel zeigt ein Plus von 1,5—2 cm; der Unterschenkel von 1 cm. Aktive Beugung des linken Knies ist jetzt möglich bis zu einem Winkel von 120°. Bei den

passiven Bewegungen besteht noch unwillkürlicher Widerstand, aber geringer als früher. Störungen von Seiten der Blase des Rectums, der Sensibilität sind nie eingetreten. Puls stets 80, nie Verlangsamung. Die Vermehrung der epileptischen Anfälle, das Stärkerwerden der Kopfschmerzen, das jetzt ausgesprochene Vorhandensein der Stauungspapille liessen jetzt einen operativen Eingriff angezeigt erscheinen.

Operation 1. März 1893 (Geh.-Rat Czerny). Hufeisenförmiger Lappenschnitt mit unterer Basis in der Gegend der rechten Centralwindung und mit Einschluss der früheren Trepanationsnarbe liegt mit der Spitze des Bogens 1,5 cm von der Sagittalnaht entfernt mit dem vorderen Schenkel direkt oberhalb dem Ohr mit dem hinteren 5 cm weiter rückwärts. Nach Spaltung des Periostes wird entsprechend dem Lappenschnitt eine bis in die Diploe dringende Furche mit der Salzer'schen Kreissäge gemacht, dann die Diploe und die Tabula vitrea mit dem schmalen Meissel durchschlagen und der so gebildete Knochen-, Periost-Hautlappen über die Basis eingebrochen und nach aussen umgeschlagen. Dabei zeigte sich, dass im alten osteoplastischen Lappen noch eine 2 cm lange, 1 cm breite Randlücke vorhanden war, in welcher die weiche Schädeldecke mit der Dura und dem Gehirn durch sulzige Massen zusammenhiengen. In demselben Halbkreis nur mit kleinerem Durchmesser wurde die Dura durchtrennt und nach abwärts geschlagen, worauf sich das Gehirn präsentierte, im vorderen Teil der Lücke von normalem Aussehen, im hinteren Teil an der Hirnrinde schmutzig-graurot wie granulierend erscheinend. Deutliche Pulsation des Gehirnes, sowie auch vor ihrer Eröffnung der Dura. Die elektrische Reizung entsprechend dem Fuss des Gyr. frontal. I. dextr. ergab Zuckungen zuerst im linken Bein, dann Arm und hie und da auch im Arm der rechten Seite. Bei jedem Reiz leichter Hustenstoss.

Nach innen und oben von dieser Hirnpartie fühlt man eine derbere Resistenz entsprechend dem Verlauf der Centralwindung. Ein kleiner Einschnitt durch die Rinde in das Marklager zeigte dieselbe käsig entartet und bei weiterer Spaltung eingenommen von einem derb höckerigen, scharf begrenzten Tumor, dessen Entfernung teils mit dem scharfen Löffel, teils mit dem Finger in zwei Portionen gelang. Die erste kleinapfelgross ging nach vorn und innen wohl 8 cm in die Tiefe bis gegen die Schädelbasis, während die zweite nach dem Occipitallappen hin entwickelt war. Der ganze Tumor zeigte Faustgrösse und ein Gewicht von 205 Gramm. An seiner Oberfläche derb höckerig, besass er eine blass-rötliche festere Randzone und ein krümmeliges verkästes Centrum, so dass es sich makroskopisch wohl um ein verkästes Fibro- oder Gliosarkom handelte. Nachdem nichts von Tumormasse mehr im Gehirn zu entdecken war, wurde das Tumorbett mit heisser Kochsalzlösung ausgewaschen, mit Jodoformdocht tamponiert und dessen Ende am hinteren Wundwinkel herausgeleitet. Der Hautweichteilknochenlappen wurde in seine frühere Lage zurückgebracht, obschon sich die

trepanierte Knochenscheibe von ihrem Periost während der Operation gelöst hatte. Schluss der Wundlinie mit Seidennähten. Operationsdauer 2 Stunden.

Die mikroskopische Untersuchung im hiesigen pathologischen Institut ergab, dass es sich bei dem Gehirntumor um einen grossen solitären Tuberkel handelte. Tuberkelbacillen aber wurden nicht gefunden.

Verlauf 1. III. 93. Abends nach der Operation Körpertemperatur 36,8, Puls 100. Mehrmals Erbrechen, viel Gähnen, diffuse Kopfschmerzen, Sensorium völlig frei. Im rechten Ober- und Unterkiefer ausstrahlende Zahnschmerzen. Keine Lähmungen, keine sensiblen Störungen eingetreten. Urin wird spontan gelassen. Für die Nacht 0,01 Morphium subkutan. 2. III. 93 Morgentemperatur 36,8, Puls 100. Kopfschmerzen erheblich gebessert. In den Zehen des linken Fusses Zittern und Parästhesien. Subjektives Gefühl von starkem Herzklopfen, Eisblase. — 3. III. Nachts Schlaf ohne Morphium, kein Erbrechen mehr. Linker Arm und linkes Bein können für kurze Zeit ziemlich gut aktiv gehoben werden. Sehempfindung gebessert. — 4. III. erster Verbandwechsel, Verbandstoffe stark blutig gefärbt aber trocken und aseptisch. Trepanationswunde völlig reaktionslos, nicht druckempfindlich. Teilweises Hervorziehen und Kürzung des Gehirntampons, wobei zuckende Schmerzen in den Zähnen des rechten Unter- und Oberkiefers eintraten. Appetit gut, subjektives Befinden zufriedenstellend. Puls 80, Körpertemperatur nie über 37,3. — 7. III. Verbandwechsel, Tamponade vollständig entfernt, Einlegen eines dünnen Drains, Sekretion aus der Tiefe sehr gering. — 8. III. Entfernung des Drains und sämtlicher Hautnähte, Wundlinie per primam geheilt. — 18. III. Drainageöffnung vollständig zugeheilt, Knochenplatte fest und unbeweglich eingeheilt. Bedeutende Verminderung der spastischen Erscheinungen der linken Extremität, täglich Massage. — 22. III. Aufstehen. — 26. III. Patient vermag die Finger der linken Hand langsam bis zur Faust zu flektieren ohne sie jedoch wieder von selbst strecken zu können. Beim Versuch des Gehens starke Equino-varusstellung, beim Versuch dieselbe aktiv auszugleichen treten sofort Tremor und Spasmen des linken Beines auf. — 7. IV. Patient wird täglich in den Garten verbracht.

12. IV. Die ophthalmoskopische Untersuchung ergibt jetzt: Zunahme der Sehschärfe auf beiden Augen rechts $^6/_{36}$—$^6/_{24}$, links $^6/_{24}$—$^6/_{18}$. Der Spiegelbefund zeigt rechts rückgängige Papillitis, Papille noch rötlich gefärbt, im ganzen verwaschen, aber doch durch eine cirkuläre weisse Randzone durchschimmernd. Leichte Prominenz der Papillen, Venen erweitert, Arterien eng. In der Gegend der Macula eine Gruppe von 6—7 weissen Fleckchen dicht aneinander gedrängt. Linke Papille mehr weisslich getrübt sonst wie rechts. — 2. V. Zur Korrektion der Equino-varusstellung erhält Patient einen Scarpa'schen Stiefel mit Schieneneinlage am

inneren Fussrand und einer äusseren Stahlschiene, die bis zum Knie heraufreicht. — 28. V. Aktive Bewegungen im linken Arm und Bein sind auf tägliche Massage und elektrische Behandlung hin bedeutend kräftiger und in grösserem Masse als früher ausführbar. Tremor Mitbewegungen sind ganz geschwunden. Der Gang des Patienten aber ist noch stark spastisch. Das linke Bein wird im Kniegelenk vollständig gestreckt gehalten und bei jedem Schritt in einem Halbkreisbogen von hinten nach aussen und vorne geführt. Dabei wird der linke Arm in fast rechtwinkliger Beugung starr in Abduktionsstellung gehalten. Bei stärkeren Anstrengungen oder beim Versuch weniger spastisch zu gehen, tritt sofort diffuser Tremor auf. Subjektives Befinden vorzüglich. Zunahme an Körpergewicht um 4 Pfund.

Die elektrische Untersuchung ergibt keine Entartungsreaktion in der Muskulatur der linken oberen und unteren Extremität und nur eine ganz geringe Herabsetzung der elektrischen Erregbarkeit in den kleinen Fingermuskeln. — 10. VII. Empfindung von Unbehaglichkeit, Neigung zu Erbrechen, Kopfschmerzen. — 15. VII. Morgens Schwindel, Druckgefühl an der Trepanationsstelle, Narbe etwas verdickt an einzelnen Stellen. — 20. VII. An der Knochenlücke, welche zur Herausleitung des Tampons gedient hatte, ist die Haut etwas vorgewölbt und fluktuierend, eine Incision auf diese Stelle entleert etwas Eiter und zeigt granulös fungöse Gewebsmassen am Knochenrand in geringer Ausdehnung, keine Veränderung in der Tiefe, keine Sequesterbildung. Excochleation, Tamponade, trockener Verband. Nach 5 Tagen Incisionswunde wieder geschlossen und verheilt. Am 28. Aug. 93 sollte Patient aus hiesiger Klinik entlassen werden und wieder in das Männerarmenhaus eintreten. Darüber trat bei ihm eine starke psychische Aufregung ein und löste einen epileptischen Anfall aus mit Zuckungen nur im linken Arm und in der linken Gesichtshälfte sowie ganz kurzer Bewusstlosigkeit.

Die ophthalmoskopische Untersuchung nach dem Anfall ergab: Blässe beider Papillen, links mehr als rechts ausgesprochen. Gefässe noch leicht geschlängelt. Sehschärfe rechts $^1/_3$—$^1/_2$, links $^1/_3$. Fast keine Gewebstrübung mehr. Gesichtsfeld auf dem linken Auge etwas nach unten eingeengt. Seit seiner Entlassung, also vom Monat September an bis jetzt anfangs November, wurde Patient noch täglich massiert und elektrisiert. Das Allgemeinbefinden ist im grossen Ganzen ein gutes. Patient geht täglich 1—2 Stunden am Stock spazieren und fühlt nur selten Ermüdung, sein linker Fuss steht erheblich besser und ist jetzt auch im Fussgelenk beweglich. Die linke Hand sowie die Finger können jetzt auch gestreckt werden und nur der zweite Finger zeigt noch etwas Bewegungshemmung. Nach Angabe des Patienten stellte sich am 25. IX. 93 wieder ein epileptischer Anfall ein beginnend mit Zuckungen im linken Arm und Bewusstlosigkeit, ein weiterer Anfall kam dann am 31. X. nur mit Zuckungen im Gesicht und ganz kurzem Bewusstseinsverlust. Nach den Anfällen

meist Kopfschmerzen ausgehend von der Trepanationsstelle und Müdigkeitsgefühl. Fast stets aber am nächsten Tag wieder Wohlbefinden. Eine erneute ophthalmoskopische Untersuchung zeigte keine Zunahme der Nervenatrophie, keine Stauungserscheinungen. Sehschärfe rechts $^1/_3$—$^1/_2$, links $^1/_3$. Im Laufe des Oktober und November erfolgten keine Anfälle mehr. Patient selbst gibt monatlich von ihm selbst abgefasste und deutlich geschriebene klare Krankenberichte und ist mit seinem geistigen und körperlichen Zustand jetzt zufrieden.

Die Vorbedingung zu einem operativen Eingriff ist eine möglichst genaue Diagnose, und in allen unseren Fällen herrschte hier das Prinzip, dieselbe eingehend zu erwägen und zu prüfen. Bei den eben besprochenen Kranken liegen Hirnläsionen vor, und es ist die Frage, welcher Art sind dieselben, sprachen die vorhandenen Erscheinungen für Tumor? Wo ist sein Sitz? Wie ist seine Beschaffenheit? Die beiden ersten Forderungen sind annähernd lösbar, die Beantwortung der dritten Frage aber bleibt meist ein frommer Wunsch, denn weder die Grösse des angenommenen Tumors noch seinen Charakter, ob cirkumskript oder diffus, können wir bei geschlossenem Schädel genauer bestimmen.

Für das Vorhandensein, ja oft auch für den Sitz des Tumors zu bestimmen giebt uns die wichtigsten Anzeichen die Stauungspapille.

Wir haben beim Gehirnabscess gesehen, dass, allerdings nur in einem Teil der Fälle, ophthalmoskopisch nachweisbar war eine vermehrte diffuse Röte des Augenhintergrundes, eine Erweiterung der Venen, Verengerung der Arterien bei gleichzeitig bestehenden Hirndrucksymptomen. Beim Tumor treffen wir aber mehr cirkumskripte Veränderungen im ophthalmoskopischen Bilde. Die Papille ist meist stark erhaben, mit steil abfallenden Rändern, gerötet, die Gefässcontouren in der Papillengegend sind verwischt, die Venen stark erweitert, die Arterien eng und oft zeigt die Papille in ihrer nächsten Umgebung weisse Flecken.

Beide genannten Befunde bezeichnen wir kurzweg als „Stauungspapillen"; in der That aber besteht zwischen ihnen ein bemerkenswerter quantitativer Unterschied, auf welchen Leber[1]) aufmerksam macht durch die nominelle Trennung der beiden erhaltenen Bilder. Dem ersten Befund entsprechenden Zustand bezeichnet er als „Papilloretinitis", das zweite Bild spricht er als „Papillitis" an. Die erstere ist die in kürzerer Zeit entstehende und leichtere Form, die letztere

1) Leber. Die Krankheiten der Netzhaut in den Sehnerven. Graefe-Saemisch Handbuch der Augenheilkunde. Bd. V.

erheischt zu ihrer Bildung längeren und stärkeren Druck. Danach giebt ihr Nachweis uns einen gewissen Anhaltspunkt und Schluss auf die Zeitdauer des Bestehens eines raumbegrenzenden Momentes, sowie auf seine Stärke, hie und da auch auf seine Art.

Nach Nannyn[1]) und Falkenheim[1]) hängt die Intensität der Stauungspapille nicht von der momentanen Höhe des Hirndruckes ab, sondern vielmehr von der Dauer des Druckes. Wir sehen nach raschen intracraniellen Drucksteigerungen, wie bei Hämatombildung der Dura mater, nach Zerreissungen der Art. mening. media, bei Meningitis mit ihrer vermehrten Exsudation in den subarachnoidalen Raum, bei Exacerbation von Hirnabscessen, wo durch die Entzündung eine arterielle Fluxion, eine erhöhte Transudation in das umliegende Hirngewebe eintritt und ebenfalls eine Vermehrung der Cerebrospinalflüssigkeit bewirkt, das Bild der Papillo-Retinitis auftreten und oft mehr oder weniger rasch verschwinden. Durch die plötzliche Raumbeschränkung wird die Flüssigkeit des Subarochnoidalraumes verdrängt, sie weicht aus nach dem Subarachnoidalraum des Rückenmarks, aber auch nach den Ausläufern des arachnoidalen Maschenwerkes, nach der Sehnervenscheide. Dort übt sie erhöhten Druck auf den Opticus aus, bewirkt so arterielle Anämie, Verengerung der Retinalarterien, hindert den Abfluss des venösen Blutes vom Auge her und ruft Erweiterung der Venen in demselben hervor. Das oft rasche Verschwinden der Stauungserscheinungen im Augenhintergrund ist dadurch bedingt, dass erhöhtem Cerebrospinaldruck auch erhöhte Resorption folgt und so die verdrängte Flüssigkeit in der Sehnervenscheide wieder eine Verminderung erfährt.

v. Schultén[2]) hat diese Erscheinungen experimentell geprüft und gefunden, dass schon geringe Grade von Raumbeschränkung 5—6 % des Schädelinhaltes genügen, um rasch vorübergehende Papilloritinitis zu erzeugen, und zwar meist beiderseits gleichmässig.

Bei Hirntumoren, die eine langsame und allmählich steigende Raumbeschränkung verursachen, sehen wir in den Anfangsstadien meist keine Veränderungen des Augenhintergrundes. Erst wenn der Tumor eine gewisse Grösse erreicht, das Gehirn stärker verdrängt, so wird z. B. bei einem Sitz wie in der hinteren Schädelgrube bei Kleinhirntumoren, woselbst das Tentorium nach oben

1) Nannyn u. Falkenheim. Ueber Hirndruck. Leipzig 1882.
2) v. Schultén l. c.

hin kein Ausweichen der Hirnmasse gestattet, eine Kompression der venösen Hauptabfuhrwege des Gehirnes, des Sinus transversus, eintreten. Dies hat zur Folge einerseits eine erhöhte Spannung der Cerebrospinalflüssigkeit, andererseits aber eine venöse Stauung in den Hauptzuflussgebieten zu dem Sinus transversus, darunter auf die Sinus petrosi, welche das Blut des Sinus cavernos. und intercavernos. abführen. Da aber grösstenteils die Vena ophthalmica in den Sinus cavernos. das venöse Blut des Auges entleert, so wird auch hier eine verminderte Abfuhr desselben resultieren, eine Erweiterung der Venen entstehen, dadurch Raumbeengung für die Arterien und für die Cerebrospinalflüssigheit der Sehnervenscheide. Es tritt allmählich eine Papillo-Retinitis ein, der Druck steigert sich langsam mehr und mehr durch das Wachsen des Tumors, die Papille beginnt nach dem Auge zu vorgewölbt zu werden, es entsteht die typische steile Prominenz, um sie herum beginnen durch die verminderte Ernährung der Retina weisse Flecken aufzutreten, in der Papille selbst zeigt sich die Blässe der partiellen Atrophie, wir haben das Bild der Papillitis, der Stauungspapille κατ' ἐξοχήν.

Bei dem beschränkten Raum der hinteren Schädelgrube wirkt der Druck auf beide Sinus transvers. und das Bild der Stauungspapille tritt gleichmässig an Zeit und Intensität auf beiden Augen in Erscheinung. Die Grosshirntumoren dagegen zeigen oft im Anfang erst eine Papille befallen, oder später die eine stärker als die andere, und es giebt uns diese Erscheinung einen diagnostischen Wink für die Seite des Tumorsitzes, da es meist das gleichnamige Auge, der Seite des Tumors entsprechende ist, welches die grössere Intensität der Veränderung des Augenhintergrundes aufweist.

Es sind das Fälle, in denen entweder im vorderen Schläfenlappenteil Tumoren oder grössere Geschwülste im Parietallappen sitzen oder im hinteren Abschnitt des Frontalhirnes, und einseitig den Sinus cavernosus oder die Gefässe auf ihrem Wege vom Auge zum Sinus komprimieren.

In allen unseren drei Fällen war die Intensität der Stauungspapille auf dem rechten und linken Auge verschieden. Bei den zwei ersten Kranken zeigte das Auge der Tumorseite die stärkeren Veränderungen, beim Fall Kachel aber das der gegenüber liegenden Seite. Dieses letztere Vorkommnis ist entweder zu erklären durch die Annahme, dass das rechte weniger stark veränderte Auge seinen venösen Abfluss nur zum Teil durch den Sinus cavernosus bewerkstelligte, zum anderen Teil aber Abflussverbin-

dungen hatte zur Vena facialis durch den, in seinem anatomischen Verhalten sehr schwankenden Sinus sphenoparietalis [1]). Doch ist dies ein so seltenes Vorkommen, dass damit eigentlich nicht gerechnet werden kann.

Eine andere Vorstellung dürfte wahrscheinlicher lauten. Der grosse cirkumskripte feste Parietaltumor, der bis gegen die Basis cerebri herabreichte, komprimierte besonders den hinteren Teil des Sinus cavernosus dext., und dessen nach dem Sinus transversus abführende Kanäle; die Sinus intercavernosi blieben frei von der Kompression und nun floss das venöse Blut aus der Ophthalmica dextra nach diesem naheliegenden offenen Ausweg ab, und zwar in den Sinus cavernosus sinist.; dort entstand die erste Stauung durch die verdoppelte venöse Blutzufuhr, es entwickelte sich auf dem linken Auge zuerst die Papillo-Retinitis, und später auch bei Zunahme des allgemeinen Hirndruckes durch das Wachstum des Tumors die Papillitis daselbst stärker als rechts.

Im ersten Falle, in dem es sich um ein infiltriertes Gliosarkom handelte, war der Charakter der Stauungspapille der einer Papillo-Retinitis, bei dem zweiten weit grösseren Gliosarkom auch der Parietalregion zeigte sich deutliche Papillitis. Und bei dem dritten Kranken konnten wir die ganze Entwicklung von der Papillo-Retinitis bis zur Papillitis verfolgen. Erst anderthalb Jahre nach den übrigen Anzeichen einer intracraniellen Erkrankung mit Hirndrucksymptomen, zeigten sich die Anfänge der Stauungspapille, und erst nach einem weiteren halben Jahr war dieselbe deutlich ausgeprägt und drückte nun der Wahrscheinlichkeitsdiagnose „Hirntumor" den Beglaubigungsstempel auf.

Die anderen den Sitz des Tumors näher bezeichnenden Symptome sind die „Herderscheinungen" in unseren drei Fällen, mit ihren Monospasmen und Monoparesen des Armes, Beines, Gesichtes, den Ort der Erkrankung in dem Parietallappen und in der Gegend der Centralwindungen bestimmend. Im ersten Falle waren die Zuckungen zuerst im Beine aufgetreten, dann auf den Arm und das Gesicht übergegangen. Später nahmen sie den Ausgang vom linken Arm und führten zur Parese desselben, dann begannen sie am linken Bein und hinterliessen auch da Schwächen, und zuletzt kam die linke Gesichtsseite mit zuerst ausgelösten Konvulsionen an die Reihe und Facialisparese. Es sprach dies für eine Veränderung im Parietallappen, die anfangs durch Fernwirkung auf das ganze motorische

1) Merkel. Handbuch der topograph. Anatomie. Bd. I.

Centralgebiet, die diffusen epileptischen Krämpfe ausgelöst hatte. Allmählich schritt die Veränderung im Wachstum ungleichmässig vorwärts, wirkte zuerst auf das hintere obere Drittel der Rolando'schen Furche, das Beincentrum, schritt dann abwärts zum Hand- und Armfocus, um schliesslich den Fuss der Centralwindung zu erfassen und Erscheinungen auszulösen im Facialis, Hypoglossus, Kaumuskulatur und Sprache. Von unten an der Centralfurche beginnend und nach aufwärts steigend entwickelte sich der Tumor bei dem kleinen Jungen. Das klinische Bild begann mit transitorischer cortikaler motorischer Aphasie, dann traten Zuckungen des Gesichtes auf, später diffuse Konvulsionen aller Glieder. Nach einigen Wochen entstanden vorübergehende Paresen der rechtsseitigen Glieder und des Gesichtes, dann stärkere Lähmung des Facialis, des Armes und Schwäche des Beines. Den am typischsten zu lokalisierenden Herd bot der Kranke Kachel dar mit seiner ausgesprochenen Jackson'schen Epilepsieform, ausgehend von Reizung des hinteren oberen Drittels der rechten Centralfurche und absteigend an allen Centren der motorischen Zone. Beginn der Krämpfe in den Zehen des linken Fusses, Uebergreifen schrittweise auf das Bein, Rumpfmuskulatur, die Hand, Arm, Facialis, Hypoglossus, Uebersprung auf die gegenüberliegende Körperseite und Ablauf der Krämpfe in umgekehrter Reihenfolge.

Für die Fälle 1 und 2 konnte eine über den Parietallappen hinausreichende Ausdehnung des Tumors annähernd angenommen werden. Für ein weiter nach vorn Greifen des 1. Tumors konnte sprechen die psychische Eigentümlichkeit des betreffenden Patienten. Er zeigte ein unsicheres Gedächtnis, eine auffallende Euphorie, stets sehr vergnügte Stimmung, Neigung zu naiven Witzen, Erscheinungen, die stark kontrastierten zu der Schwere der subjektiven Beschwerden und den trüben Aussichten der Krankheit.

Wernicke[1]) hat diese psychische Eigentümlichkeit öfters bei Tumoren gefunden, Jastrowitz[2]) weist an Hand dreier solcher Fälle, bei welchen jedesmal ein Stirnlappentumor gefunden wurde, darauf hin, dass diese Stimmungsanomalie wohl eine Folge sei von Läsion des Stirnhirnes, analog den von Goltz[3]) erzielten Charakterveränderungen bei solchen Hunden, denen Teile der Stirnlappen

1) Wernicke. Lehrbuch der Gehirnkrankheiten Berlin. 1883.
2) Verhandlungen des Vereins für internat. Medicin. Berlin 1888.
3) Goltz. Ueber die Vernichtung des Grosshirns.

abgetragen waren. Oppenheim[1]) konnte die Angabe Jastrowitz' bei der Durchsicht seiner Gehirntumorfälle bestätigen. Er fand in vier Fällen, wo die Sucht zu witzeln bestand, jedesmal einen Hirnlappentumor der rechten Seite vor, besonders den basalen medialen Bezirk einnehmend. Bei Kranken mit linkem Stirnlappentumor vermisste Oppenheim diese Eigenschaft, deswegen aber nur, weil alle Kranke aphasisch waren. Dieses humoristische Verhalten bei unseren Kranken bestand zu jeder Zeit vor und nach den drei schweren Hirnoperationen ruhig fort, gleichgiltig, ob es ihm gut oder schlecht ging. Die Obduktion ergab schliesslich auch wirklich ein ziemlich starkes Hineinwuchern des Gliosarkoms in den rechten Stirnlappen. Eine stärkere Ausdehnung des Parietaltumors nach hinten in den Occipitallappen liess im zweiten Fall den Verdacht auf bestehende Hemianopsie annehmen, da bei dem Jungen die rechte Gesichtsfeldhälfte nicht die Lichteindrücke zu percipieren schien. Es zeigte sich auch, dass der Tumor die Gehirnmasse nach hinten hin infiltrierte bis in die Frontalebene zwischen Cuneus und Präcuneus, also bis zu dem occipitalen Sehcentrum für das rechte Auge. Seine Ausbreitung nach abwärts und vorn zeigte bei demselben Tumor die transitorische cortikale motorische Aphasie an, aber sie war nur zeitweilig vorhanden, also durch Fernwirkung bedingt. Diese Fernwirkung konnten wir sehr gut beobachten am letzten Lebenstag des Kindes. Es hatte sich nämlich mit der Bildung des Hydrocephalus internus und mit der serösen Durchtränkung des operierten Gehirnabschnittes ziemlich rasch Aphasie entwickelt, während direkt nach der Operation keinerlei Spuren derselben vorhanden waren. Die Aphasie war keine vollständige, denn das Kind konnte noch Worte, wenn auch nur mühsam aussprechen. Die Worte waren aber nur „Ja, ja“ und „Tante, Tante“ bei erhaltenem Wortverständnis für die an ihn gerichteten Fragen und Aufforderungen die Hand zu geben etc. Mit der plötzlichen Entlastung vom erhöhten Druck durch die Incision des Ventrikels erholte sich auch sofort das Sprachcentrum, und der Junge war gleich fähig, einen ganzen Satz zu sprechen und sagte: „ich habe Hunger und will Nudeln essen“.

Was für eine Art ein Hirntumor besitzt, ist schwer vorauszusagen. Anhaltspunkte fär ein Sarkom hatten wir im Fall 2 durch die Geschwulstbildungen am Schädeldach, welche im Laufe der

1) Oppenheim. Zur Pathologie der Gehirngeschwülste. Archiv für Psychiatrie. Bd. 21 u. 22.

Krankheit entstanden waren, und welche wir uns von der Dura aus direkt in den Schädel hereingewachsen dachten. Es war dem aber nicht ganz so, sondern die Tumoren des Schädels waren vollkommen getrennt von dem Gehirntumor und waren hervorgegangen als regionäre Metastasen in der Diploe, wahrscheinlich auf den die Dura und Diploe verbindenden Venenbahnen. Primäre Geschwülste anderer Körperteile, welche während ihres Bestehens in späterer Zeit mit allmählich auftretenden Hirnsymptomen sich verbinden, lassen auf metastatische Tumorbildung im Gehirn schliessen.

Ist aus der Vorgeschichte des Kranken Lues zu eruieren, so liegt es nahe, für die Hirnsymptome die Syphilis verantwortlich zu machen und den eventuell diagnosticierten Hirntumor als Gumma der Meningen oder der Hirnrinde anzusehen, wenn nicht Periostitis, Exostosen der inneren Schädelfläche das die Gehirnsymptome erzeugende Moment sind.

Bei jugendlichen Individuen mit tuberkulöser hereditärer Belastung oder mit nachweisbaren tuberkulösen Erkrankungen der Lungen, Gelenke etc. ist bei Hirntumorsymptomen in erster Reihe an Solitärtuberkelbildung zu denken. Unser Fall 3 zeigte heriditäre tuberkulöse Belastung, aber keinerlei tuberkulöse Erkrankung anderer Organe des Gehirnes.

Ob ein Tumor cirkumskript in der Hirnmasse eingeschaltet sitzt, oder aber diffus das Hirngewebe infiltriert, ist oft unbestimmbar. Die Symptome des das Gehirn langsam verdrängenden cirkumskripten Tumors sind ungefähr die gleichen wie der das Gehirngewebe schleichend zerstörenden und substituierenden Geschwulst. Vielleicht kann man für die letztere Form einen Anhaltspunkt gewinnen im frühen Gefolgtsein der Konvulsionen durch Paresen, also der Reizerscheinungen durch Ausfallssymptome, ferner dass die ausgefallenen Funktionen keine Neigung zeigen zur Verringerung, zum zeitweiligen Schwinden, sondern mehr zur Zunahme, während der cirkumskripte Tumor mehr Wechsel dieser Erscheinungen zeigt, je nachdem er an Volumen, zwar nur in geringem Grade, durch Cirkulationsstörungen zu oder abnimmt, so seinen Druck auf die Umgebung, seine Fern- und Nahwirkung mehrt oder verringert.

Für den grossen cirkumskripten Tumor sprechen mehr die allgemeinen Hirndrucksymptome kombiniert mit Herdsymptomen, während bei der infiltrierten Form die Druckerscheinungen viel mehr in Hintergrund treten gegenüber ausgeprägten Herdsymptomen. Das in Erscheinungtreten dieser Zeichen hängt aber mehr ab von dem

Sitz und der Grösse des Tumors, und sie können erst Wichtigkeit für die Fragen der Art des Tumors gewinnen, wenn die beiden erstgenannten Faktoren diagnosticiert sind. Meistenteils erst bei der Autopsia in vivo durch die Operation oder bei der Nekropsie werden wir den richtigen Aufschluss erlangen. —

Wenn wir die Diagnose Hirntumor festgestellt, uns von seinem Sitz und seiner Grösse annähernd ein Bild konstruiert haben, dann tritt an uns die Frage heran, ist er operabel oder nicht? Auch hier ist er der Erwägung mehrerer Gesichtspunkte unterworfen.

Für die Geschwülste der Frontal-, Parietal-, Temporal- und Occipitallappen, für die der Kleinhirnhemisphären ist eine Freilegung und operative Beseitigung möglich, die Tumoren der Basis cerebri, der grossen Ganglien, der Ventrikel aber bleiben ein Noli me tangere.

Von der Art des Tumors hängt unser therapeutisches Handeln ab. Besteht die Annahme der Tumor ist metastatischer Natur, so wird man von vornherein auf einen operativen Hirneingriff Verzicht leisten. Ist Lues als ätiologisches Moment nachweisbar, so bringt man zuerst eine energische antisyphilitische Kur in Anwendung und nützt diese nichts, so tritt der Operateur in sein Recht.

Der Nachweis von anderweitigen schweren tuberkulösen Affektionen bei einem Individuum mit Verdacht auf Hirntuberkel wird eine Abhaltung bieten zur radikalen Entfernung des letzteren, ist aber nur hereditäre Belastung vorhanden, dann besteht keine Kontraindikation zum Versuch der Entfernung des tuberkulösen Hirnherdes.

Schwere Allgemeinerkrankungen schliessen eine so eingreifende Operation von selbst aus.

Ein strittiger Punkt für die Operationsindikation ist die Grösse des Tumors, seine Art, ob cirkumskript oder infiltriert.

v. Bergmann schliesst sehr grosse Tumoren von der Operation aus wegen der Gefahr des eintretenden Hirnödemes, ferner verwirft er einen operativen Eingriff bei infiltrierten Geschwülsten.

Unsere Fälle geben den Beweis des Bestehens auch einer anderen Auffassung.

Der exstirpierte solitäre Tuberkel war faustgross, wog 205 gr und füllte das ganze weisse Marklager der rechten Grosshirnhemisphäre aus. Er wurde total entfernt, die grosse Höhle aber wurde ausgefüllt mit Jodoformdochten, so dass dadurch der Entstehung eines Hirnödemes ex vacuo die Gelegenheit genommen war. Im Falle 2 betrug die Menge der entfernten Tumormasse 220 gr und wieder zeigte die Tamponade der Gehirnwundhöhle die ersten Tage

nach der Operation ihren grossen Nutzen zur Verhütung von Hirnödem. Aber es erwies auch dieser Fall zugleich, wie durch das Bestehen einer grossen Hirnhöhlenwunde ohne Tamponade sich rasch ein Hydrops ventric. ex vacuo entwickelt und zum Tode führt. Es war leider am vierten Tag schon der tamponierende Jodoformdocht aus der Gehirnwunde ganz hervorgezogen und entfernt worden, und an seine Stelle hatte nur ein Einlegen eines Jodoformgazestreifchens stattgefunden. Schon nach 24 Stunden traten nun Zeichen des Hirnödems, des Hydrops der Ventrikel auf und endigten trotz Eröffnung des Seitenventrikels mit dem Tode. Wenn sich auch durch den Obduktionsbefund das Hirnödem nicht allein entstanden zeigte durch das grosse Vacuum der Hirnwunde, sondern zum Teil noch bedingt war durch eine basilare Meningitis, so macht uns doch diese Erfahrung darauf aufmerksam recht vorsichtig zu sein mit der Entlastung solcher Höhlen von ihrem Ausfüllmaterial. Nach der Exstirpation des Solitärtuberkels wurden die Tamponadenstreifen erst langsam gelockert, dann von Tag zu Tag etwas hervorgezogen, gekürzt und erst am 7. Tag definitiv entfernt.

Die Möglichkeit der Exstirpation grosser Tumoren hat auch v. Bramann [1]) gezeigt, der einen Tumor von 280 gr aus dem Marklager einer Grosshirnhemisphäre entfernt und den Kranken zur Heilung gebracht hat.

Die zwei ersten von Herrn Geh.-Rat Czerny operierten Hirntumoren waren infiltrierte Gliosarkome. Ihre nur teilweise gegen die Hirnmasse abgrenzbare, teilweise in dieselbe hineinwuchernde Beschaffenheit wurde erst nach ihrer operativen Freilegung konstatiert. Es war nun zu entscheiden, weiter operieren, oder den Schädel unverrichteter Dinge wieder zu schliessen, da die Bedingungen für eine Tumorexstirpation, bei dem malignen Charakter der Geschwulst, nämlich das möglichste Operieren in gesundem Gewebe und die Verwendung des Zurücklassens von Tumorkeimen unerfüllbar waren.

Die Ueberlegung aber, dass wir ja oft genug bei bösartigen Geschwülsten anderer Körperorgane noch operieren, wo wir überzeugt sind, dass noch Keime in der Umgebung vorhanden und nicht entfernbar sind, und wir durch deren Zurücklassen oft Recidiven entgegensehen, der Umstand, dass wir solchen Recidiven oft noch mehrmalige operative Behandlung angedeihen lassen, dadurch dem Kranken wieder Trost und Erleichterung, Besserung seiner Schmerzen

1) v. Bramann. Ueber Exstirpation von Hirntumoren. Verhandlg. der deutschen Gesellsch. für Chirurgie. Berlin 1892.

und Qualen bewirken — ich erinnere besonders an die Mammacarcinome und Sarkome —, legt uns nahe, auch dieses Handeln auf die Gehirngeschwülste zu übertragen, deren Exstirpation zu versuchen, dem so wie so sicher dem Tode verfallenen Patienten Besserung zu schaffen sein Leben zu verlängern.

Und, dass dies möglich ist, dass ein Vorteil erzielt werden kann, dass selbst Recidive durch wiederholte operative Eingriffe teilweise beseitigt in ihrem Wachstum aufgehalten werden können, beweist unser Fall 1.

Nachdem der Mann 1¾ Jahre durch ständige epileptische Anfälle, von Kopfschmerzen in seinem Berufe fast dauernd beeinträchtigt war, zuletzt sich vollständig arbeitsunfähig, siech und krank dahinschleppte, den sicheren nahen Tod vor Augen hatte, hat die erste Operation, die Entfernung der Hauptmasse des Tumors aus ihm in kurzer Zeit wieder einen arbeitsfähigen Menschen gemacht, der lebenslustig und in seinem subjektiven Gefühl vollständig gesund, bis auf einen objektiv nachweisbaren geringen Schwächezustand des linken Armes seiner früheren Beschäftigung und Gewohnheiten voll und ganz nachgehen konnte. Durch die Entfernung des Tumors waren keine vermehrten Ausfallserscheinungen zu Tage getreten, ja die früheren gingen fast ganz zurück, das linke Bein wurde vollständig normal beweglich, das Gesicht zeigte keine Anomalien mehr und auch die Armfunktionen erholten sich wesentlich. Es lagen also keine direkten Zerstörungen von Centren durch den Tumor vor, keine Vernichtung der Foci durch die Operation; der Tumor hatte nur durch Druck gewirkt, die Operation dies störende Moment gehoben. Auf ein Recidiv war man gefasst, denn die anatomische Diagnose lautete auf gefässreiches Sarkom und Tumormassen waren im Gehirn nach vorn noch zurückgeblieben. Es zeigte sich auch 7 Monate nach der Operation durch einzelne Zuckungen in der linken Hand und im Arm der Eintritt des Recidivs, sein Fortschreiten im Uebergehen der Konvulsionen in Paresen. Aber ein volles Jahr dauerte es doch, bis die Beschwerden mehr zunahmen, sodass die Berufsarbeit darunter litt, der Schädeldefekt sich stärker vorwölbte und der Patient auf den Vorschlag einer Wiederholung eines operativen Eingriffes freudig einging. Während die erste Operation nach vornen mit der vollständigen Tumorexstirpation nicht zu Stande gekommen war, gelang es jetzt beim zweitenmal den teils cystisch entarteten Tumor dort auszulösen, zu entfernen, aber es mussten seine Teile nach hinten und besonders

nach innen gegen den Ventrikel hin zurückgelassen werden. Schon 14 Tage nach der Operation fühlte sich Patient ganz wohl und konnte herumgehen. Die Beinparese war fast geschwunden, und der Arm, besonders aber die Hand zeigte geringere Zunahme der Beweglichkeit. Es blieb in derselben Parese bestehen dadurch, dass jetzt bei der tieferen Excision von Tumormassen Partien der Gehirnrinde in Wegfall kamen und so ein inoperabler Defekt entstehen musste. Auch dieser Eingriff brachte dem lebenslustigen Manne Verlängerung der Lebensdauer und mit dem Gedanken an ein abermaliges Recidiv vertraut gemacht, erklärte Patient von vornherein auch zu einer dritten Operation bereit zu sein. Und in der That nach 6 Monaten hatte sich der Zustand wieder langsam verschlechtert. An der Schädellücke trat wieder ein Tumor hervor und Patient kam zur dritten Operation. Der grösstenteils cystische Tumor wurde von seiner Flüssigkeit befreit, die Exstirpation des Tumors ward versucht, was aber nur unvollkommen gelang. Auch hiernach war der Erfolg ein positiver, eine Besserung des Zustandes bewirkender. Aber dann kam langsam das 3. Recidiv, auf weitere operative Eingriffe wurde verzichtet und 1 Jahr nach der dritten Operation erlag der Kranke seinem Leiden. Drei Jahre Lebensverlängerung hatten die Operationen ihm verliehen, eine bedeutende Zeitspanne im Hinblick auf die Erfolge operativer Behandlung maligner Tumoren und Recidive anderer Organe des Körpers.

Auch bei dem zweiten Fall von ausgedehntem weichem Gliosarkom war der unmittelbare Erfolg der Operation ein guter gewesen. Trotz der Wegnahme von 220 gr Gehirntumormasse, einer langdauernden in dem Gehirn einen grossen Defekt setzenden Operation, war das Kind schon eine halbe Stunde danach munter, sprach, zeigte keinerlei Chokwirkung. Im Laufe der zwei ersten Tage machte sich ein deutlicher Rückgang der Paresen des Facialis, Armes und Beines geltend und erst am 4. Tag nach Entfernung des Jodoformdochtes aus der Gehirnwundhöhle begann der Krankheitsverlauf sich ad malum zu neigen und durch das Hirnödem seinen tötlichen Abschluss zu nehmen.

Durch die positiv günstigen Erfolge nach Hirntumoroperationen wurde das Interesse für diese Therapie wachgerufen und von verschiedenen Seiten wurden nun früher gestorbene Hirntumorfälle noch nachträglich zusammengesucht und auf die Frage ihrer einstigen Operabilität geprüft.

Hale White[1]) hat unter 100 Hirntumorfällen 9 als operabel bezeichnet, von denen v. Bergmann bei 7 die Möglichkeit einer Operation anzweifelte. Unter diesen 100 Fällen waren allein 50 Hirntuberkel.

Allen Starr[2]) fand unter 300 Hirntumoren des jugendlichen Alters 16mal solche, die einen Erfolg eines operativen Eingriffes versprochen hätten, darunter 10 solitäre Tuberkel. Im Ganzen befanden sich unter den 300 Fällen allein 152 Tuberkulosen des Gehirnes.

Seydel[3]) konstatierte unter 8488 Sektionsbefunden des Münchener pathologischen Institutes 100 Gehirntumoren und von diesen bezeichnete er als operabel 3. Die Tuberkulose war in 27 Fällen vorhanden.

Zu etwas höheren Resultaten bin ich gelangt bei der Zusammenstellung von 50 Fällen Hirntumoren, welche in den letzten 25 Jahren im hiesigen pathologischen Institut zur Sektion gelangten. Ich habe dieselben mir nicht nur von der pathologisch-anatomischen Seite angesehen, sondern auch die vor dem Tode gestellte klinische Diagnose in Berücksichtigung gezogen. 6177 Sektionsprotokolle musste ich durchsehen, um die 50 Hirntumorfälle zu sammeln, es kommt also ein Hirntumorfall auf 123 andere Todesfälle.

Ihrem pathologisch-anatomischen Charakter nach waren die Hirntumoren: Sarkome 21, Gliome 19, solitäre Tuberkel 7, Psammome 2, Gumma 1, Summa 50.

Ihrem Sitz nach befanden sie sich: im Parietallappen 13mal, Frontallappen 7mal, Temporallappen 3mal, Occipitallappen 3mal, Kleinhirn 8mal, Ventrikel 3mal, Grosshirnganglien 3mal, Hypophysis 3mal, multipel zerstreut 7mal, Summa 50mal.

Die klinische Diagnose „Hirntumor" lag 24mal vor und der Sitz des Tumors war annähernd bestimmt: im Parietallappen 11mal, Frontallappen 2mal, Occipitallappen 3mal, Cerebellumlappen 2mal, Basis cerebri 3mal, als Metastasen multipel 3mal, Summa 24mal.

Nur diese 24 Fälle kommen zur Betrachtung der Operabilität in Frage, da sie allein die Vorbedingungen erfüllen:

1) Gestellte Diagnose „Hirntumor".

2) Annähernde Angabe des Tumorsitzes.

---

1) Hale White. Guy's Hosp. Rep. 1886. Vol. 43.

2) Allen Starr. Tumour of the brain in children. Med. News Jan. 1889.

3) Seydel. Verhandlg. der deutschen Gesellsch. für Chirurgie 1892.

Unter den 24 Fällen fanden sich 8, welche die weiteren Bedingungen zeigten:

3) eine oberflächliche oder zugängige Lage — im Mantel- oder Marklager des Gehirnes —,

4) eine abgegrenzte, meist feste, wallnuss- bis hühnereigrosse Ausdehnung; mithin allen Forderungen gerecht wurden, die ein radikal operativer Eingriff erheischt.

Diese 8 Fälle verteilten sich 6mal auf den Parietallappen (1 Psammom, 3 Sarkome, 2 Fibrogliome), 1mal auf den Frontallappen (1 Gliom), 1mal auf das Occipitalhirn (1 Gliom).

Eine relative Indikation zur Operation hätten abgeben können drei infiltrierte nicht zu ausgedehnte Parietalgliome.

Die übrigen 13 Fälle mussten als inoperabel bezeichnet werden, teils da sie metastatischer Natur waren (3mal), teils an der Basis cerebri ihren Sitz hatten (3mal). Drei solitäre Tuberkel gingen mit ausgedehnten Tuberkulosen anderer Organe einher, 4 weiche Gliome zeigten zu grosse Infiltration ganzer Gehirnhälften ja bis auf die andere Gehirnseite übergreifend.

Was war die klinische diagnostische Geschichte der anderen 26 Fälle? Vier hatten überhaupt keine Symptome gemacht und waren zufälliger Nebenbefund bei der Obduktion. 22 aber gingen unter einer anderen Hirnläsiondiagnose einher und zwar als: tuberkulöse Meningitis 4mal, chronische Meningitis 2mal, multiple Sklerose 5mal, Kompressionsmyelitis 3mal, Apoplexia cerebri 1mal, Pachymeningit. hämorrhag. 2mal, Lues cerebralis 3mal, Dementia paralytica 2mal.

Die komplicierenden Enderkrankungen bei den 8 als operabel angesehenen Fällen können für die Operationsfrage nicht ins Gewicht fallen, da die Diagnose des Hirntumors schon zu einer Zeit gestellt war, als der allgemeine Körperzustand noch keine für die Operationsvornahme kontraindicierenden Veränderungen erfahren hatte.

Um zu einem günstigen Resultat der chirurgischen Behandlung der Hirntumoren zu gelangen, soll nach den Thesen Horsley's, die dieser auf dem internationalen medizinischen Kongress in Berlin 1890 aufgestellt hat, ein Hirntumor möglichst früh zur Operation gelangen, d. h. nach der ermöglichten Diagnose soll mit anderen therapeutischen Massregeln nicht länger fortgefahren werden als 6 Wochen, wenn durch diese keine erzielte Besserung zu konstatieren ist. Seiner Meinung Gummageschwülste am besten überhaupt zu entfernen, da Jodkali höchstens nur Besserung aber keine Heilung ergibt, ist nur insoweit beizutreten, wenn es sich um Fälle handelt,

die trotz energischer antiluetischer Kur keine Besserung der Hirnsymptome aufweisen. Solitäre Tuberkel in Angriff zu nehmen, sobald in anderen Organen keine schweren tuberkulöse Veränderungen nachzuweisen sind, halten wir für vollständig indiciert. Infiltrierte maligne Tumoren zu beseitigen zu suchen, um dem Kranken Linderung der Schmerzen herbeizuführen, seinen Körperzustand zu bessern, dürfte wohl eine relative Berechtigung haben.

Hat man auf Grund der Diagnose der Erwägung der verschiedenen Momente der Indikationsstellung den Beschluss gefasst den Hirntumor operativ in Angriff zu nehmen, so tritt an uns die Frage heran, wo ist die Trepanationsöffnung anzulegen, um den Tumor am besten zu erreichen? Die Antwort darauf lautet: an der Stelle, an welcher die Hauptheerdsymptome lokalisiert sind. Die letzteren sind aber vorzüglich die motorischen, deren Centren, wie wir beim Hirnabscess ausführlicher besprochen haben, in der Umgebung der Centralfurche und Fossa Sylvii ihre Anordnung besitzen.

Es sind also für den operativen Angriff der Hirnaffektionen in dieser Gegend die topographischen Beziehungen zu bestimmen zwischen der Centralfurche und Fossa Sylvii zur intakten Schädeloberfläche. Die Projektion der Hirnwindungen auf die Aussenseite des Schädeldaches bildet die Aufgabe der Encephalocraniotopographie und die Namen der Forscher auf diesem Gebiet Bischof, Ecker, Broca, Turner, Müller, Bennet, Reid, Réné, Le Fort, Poirier, Hamilton, Krönlein, A. Köhler u. A. zeigen, wie intensiv das Bestreben ist, die Frage der Projektion zu lösen.

Einfache und komplicierte Apparate, sichere und unsichere Methoden sind angegeben worden, um das gewonnene Resultat der Forschung auch der praktischen Anwendung zu sichern. Wir zogen stets die einfachen Methoden von Thane oder die von Bennet Godlee, Reid empfohlene Projektion in Anwendung, für die letztere den unkomplicierten Apparat von A. Köhler benützend. Thane's Methode besteht in Konstruktion einer Verbindungslinie der Glabella mit der Protuberantia externa ossis occipit. Nach Halbierung derselben wird von einer 13 mm nach hinten vom Halbierungspunkt gelegenen Stelle nach vorne unten eine Linie gezogen, deren nach vorne offener spitzer Winkel 67° beträgt. Diese Linie entspricht dann dem Verlauf der Centralfurche.

Bennet und Godlee benützen ebenfalls die Pfeilnahtlinie und ziehen von derselben zwei rechtwinklig abgehende parallel ver-

laufende Linien nach abwärts 5 cm weit von einander entfernt, die erste dem vorderen Rand der äusseren Gehöröffnung, die zweite dem hinteren Rand des Proc. mastoid. entsprechend. Vom Ursprungspunkt der hinteren Senkrechten an der Sagittalnaht wird nach vorne und unten eine dritte Linie gezogen, welche die vordere Linie 5 cm oberhalb dem äusseren Gehörgang schneidet und den Verlauf der Centralfurche darstellt.

A. Köhler hat diese Linien in seinem Encephalocraniometer durch Drahtbügel und Drahtstäbchen realisiert, und dieselben biegsam und untereinander verschieblich verbunden zur Anwendung auf jeden Schädel geeignet gemacht. Sowohl die erste Methode, wie auch der Apparat von Köhler haben sich in unseren Fällen bei Hirntumoren, Epilepsie etc. zur Bestimmung der Centralfurche vollkommen bewährt.

Zur Freilegung der Teilungsstelle der Fossa Sylvii nimmt man am besten den Krönlein'schen Punkt in der Mitte des Planum temporale, die Unterbindungsstelle des Stammes der Arteria mening. media. Es liegt dieser Punkt in einer von dem Supraorbitalrand nach hinten gezogenen, der deutschen Schädelhorizontalen (Ohröffnung, Infraorbitallinie nach Virchow) parallel laufenden Linie, und zwar 3—4 cm hinter dem Proc. zygomat. ossis frontis. In dieses Bereich beider parallelen Linien fällt auch die v. Bergmann'sche Trepanationsstelle des Temporallappens, nur dass die hintere Begrenzungslinie die Senkrechte ist, welche entlang dem hinteren Rand des Proc. mastoid. zur Sagittallinie läuft, die vordere die Senkrechte durch das Unterkiefergelenk.

Für den Occipitallappen wählt man den hinteren Krönlein'schen Punkt, den Kreuzungspunkt der supraorbitalen Horizontalen und der Senkrechten entlang dem hinteren Rand des Proc. mastoid. Diese supraorbitale zur Virchow'schen deutschen Schädelhorizontalen ziehende Parallele benennt Kocher die Aequatoriallinie des Schädels.

Die Freilegung des Kleinhirns erfolgt tiefer und zwar im hinteren Drittel der Schädelhorizontalen.

Die strenge Einhaltung dieser einzelnen Punkte war besonders geboten zur Zeit, als man sich scheute grosse Substanzdefekte im Schädeldach zu erzeugen, da man noch keinen Ersatz besass zur Deckung der Defektstellen, zur Vermeidung der Schädelverstümmelung. Jetzt aber, nachdem uns Wagner[1]) im Jahre 1889 die

1) Wagner. Centralbl. für Chirurgie 1889 Nr. 7.

osteoplastische Resektion der ganzen Dicke des Schädeldaches gelehrt hat, Müller [1]) und König [2]) die osteoplastische Deckung von Schädeldefekten durch Hautweichteilknochenlappen, der nur bis in die Diploeschicht reicht, in die Praxis eingeführt haben, sind wir in den Stand gesetzt uns ungestraft so viel Raum und Zugang zum Gehirn zu schaffen, als wir zur bequemen Freilegung der Hirnläsion gebrauchen.

Zur Durchtrennung der Weichteile und Bildung dieser Lappen ist der hufeisenförmige Schnitt der angenehmste. Zur Eröffnung des Schädeldaches sind in Deutschland der Meissel und Hammer die eingebürgersten Instrumente und nur selten tritt bei uns noch der Handtrepan in sein Recht. Zur raschen und bequemen Durchtrennung der äusseren harten Corticalis des Schädelknochens benutzen wir hier bei Erwachsenen die von Salzer empfohlene, mit einer zahnärztlichen Bohrmaschine in Verbindung gebrachte Kreissäge mit einem Durchmesser ihres Blattes von 3—5 cm.

Um durch dieses Instrument nicht die Dura zu verletzen, wird es nur gebraucht, bis es ringsum in die Diploe eingedrungen ist, worauf der Diploerest und die Tabula vitrea mit schmalen Meisseln vorsichtig durchschlagen, der ganze Lappen nach aussen über seine Basis mittelst Elevatorien gehoben und geklappt wird. Oder aber es wird ein sehr breiter schwach in seiner Fläche gebogener Hohlmeissel flach in die Diploeschicht eingesetzt und die Corticalis nebst etwas Diploe als isolierte Schale nach Müller im innigen Zusammenhang mit seinem Periost und Hautweichteilen abgeschlagen und nach aussen umgeklappt. In der Mitte der blossgelegten Diploe lässt sich dann rasch mit einem Handtrepan eine dem Schädelraum eröffnende Knochenscheibe ausheben und die Knochenöffnung ist bequem zu erweitern mittelst der Schädelbeisszange, Pince rougeur nach Keen, welche eine flache untere Branche zum Unterschieben unter den Knochenrand besitzt und ein gewölbtes, scharfgeschlossenes, halbkugeliges, hohles Ende des oberen Armes, das die Resektion des Knochens im engeren Sinne bewerkstelligt.

Bei Kindern, bei denen ja der Schädel sehr dünn ist, findet bei uns weder Kreissäge noch Meissel eine Anwendung, sondern mit einem kleinkalibrigen Trepan wird in dem hufeisenförmigen Weichteilschnitt der Schädelraum eröffnet und von dort aus das Schädel-

1) Müller. Centralbl. für Chirurgie 1890 Nr. 4.
2) König. Centralbl. für Chirurgie 1890 Nr. 27.

dach entsprechend dem Weichteilschnitt mit der Liston'schen Knochenschere durchschnitten und so auch nach Wagner'schen Methode ein Weichteilknochenlappen erzielt.

Bei unseren drei erwähnten Geschwulstfällen wurde zweimal nach Wagner der Schädel osteoplastisch geöffnet, einmal (Nr. 1) war nach der alten Methode mit Trepan und Schädelbeisszange die Oeffnung gemacht worden, die Deckung des Defektes geschah mit Periostweichteillappen. Bei der zweiten Recidivoperation aber wurde ein knöcherner Verschluss des Defektes vorgenommen durch eine Osteoplastik nach König mittelst eines Müller'schen Weichteil-Corticalislappens und Auswechslung des früheren weichen Defektlappens, der jetzt in das Wundlager des der benachbarten Schädelpartie entnommenen Hautknochenlappens eingefügt wurde. Diese Plastik heilte fest ein, später aber drängte das Geschwulstrecidiv, die hintere Schädellücke zu durchsetzen versuchend, den eingeheilten Knochenlappen einseitig in die Höhe ihn abhebend wie den Deckel eines Gefässes.

Im Falle mit Exstirpation des Hirntuberkels fanden wir den früher in Frankfurt gebildeten Wagner'schen osteoplastischen Schädellappen fest und glatt an seiner Innenfläche eingeheilt. Auch bei der zweiten Operation benutzte man die Wagner'sche Methode, nur löste sich während der weiteren Operation die Knochenscheibe von ihrer Unterlage, dem Periosle, ganz ab, trotzdem wurde sie wieder eingesetzt und heilte per primam prompt ein.

Fünf weitere Fälle nach Wagner wurden hier operiert, einer bei Gehirnabscess, zwei bei traumatischer Psychose und zwei bei traumatischer Epilepsie. Bei einem der letzteren war durch diese Methode die mit zahlreichen Osteophyten und Knochenperlen, Folgen einer früheren Hirndepressionsfraktur, besetzte Schädelinnenfläche zur Inspektion gebracht und gestattete gut diese Perlen teils abzumeisseln, teils mit einer Knochenfeile zu glätten.

Bei einer traumatischen Psychose, die zweimal im Laufe zweier Jahre operativ behandelt wurde, war beim erstenmal die Müller'sche Methode zur Anwendung gekommen und zeigte damals die Unterfläche des kortikalen Knochenlappens vor dem Einfügen in die Schädellücke zahlreiche Unebenheiten. Bei der zweiten Trepanation wurde an derselben Stelle nach Wagner der Schädel geöffnet. Der frühere Knochenlappen erwies sich fest eingeheilt und die früher rauhe Innenfläche zeigte sich jetzt glatt wie poliert, was wohl die ständige pulsatorische und respiratorische Verschiebung der Dura

mater im Laufe eines Jahres bewirkt hatte. Es hatte sich also eine Art neue Tabula vitrea gebildet. Die Methode nach Müller kam noch in einem zweiten Falle bei einer traumatischen Epilepsie infolge Stirnbeinfraktur zu Stande, wobei der sehr dicke Schädel einen festen, einheitlichen, kortikalen Knochenlappen bilden liess, während die Diploe und Vitreapartie der eingedrückten Schädelstelle radikal entfernt wurden, das Gehirn von dem Druck befreit werden konnte.

Die Deckung von frischen wie älteren Schädeldefekten war schon seit Anfang unseres Jahrhunderts ein zeitweises Bestreben der Chirurgen gewesen. Walther hat 1820 nach einer Trepanation wegen Splitterfraktur des Schädels die resecierten Knochenstücke wieder aufgelegt und teilweise eingeheilt. Später versuchten dasselbe Klenke, Wedemayer u. A. und im Jahre 1868 war es J. Wolf, welcher an Hunden den osteoplastischen Verschluss von Knochenlücken erprobte und auch positive Erfolge erzielte, doch ohne dass er selbst die Erfahrung beim Menschen in Anwendung zu bringen versuchte.

Macewen, Weir Sequin setzten nach Splitterfrakturen die entfernten gereinigten Knochenstückchen wieder mosaikartig in den Defekt ein und sahen Heilung an den Stellen, wo keine Eiterung stattfand.

Nach diesen Erfahrungen pflanzten sie auch Transplantationsknochenscheiben wieder in die früheren Stellen und dies mit Erfolg. Dies geschah dann häufiger auch von anderen Operateuren Jones, Keen, Senn etc. und gab zu experimentellen Studien an Tieren über Reinplantationen von Knochenstücken Anlass.

Die Versuche von Adamkiewicz[1]) zeigten die Möglichkeit der Einheilung entfernter und wieder eingesetzter Knochenplättchen bei ein und demselben Versuchstier. Guérin[2]) überpflanzte Knochenscheiben in Trepanationsdefekte von einem Tier auf ein zweites derselben Species oder auch bei Vertretern ungleicher Species wie in seinen Fällen vom Hund auf einen Affen; in den meisten Fällen waren Erfolge vorhanden.

Barth[3]) studierte die histologischen Vorgänge der Knochen-

1) Adamkiewicz. Ueber Knochentransplantationen. Bericht der Akademie der Wissenschaft. Wien 1888.

2) Guérin. Bulletin de l'academ. de méd. 1888. Nr. 44. Réimplantation des rondelles osseuses etc.

3) Barth. Verhandlg. der deutschen Gesellsch. für Chirurgie 1892.

implantationen und fand, dass die eingesetzten Knochenstücke als totes Knochengewebe fungieren und allmählich vom Rande her durch lamellenartiges Anlegen von neuen Knochenschichten substituiert werden.

Seydel[1]) kam im Anschluss an eine Trepanation nach Hufschlagsplitterfraktur zu dem Gedanken aus der Tibia des Patienten ein analog grosses Stück mitsamt dem Periost herauszunehmen, es zu zerkleinern und nach Macewen'scher Manier mosaikartig in den Schädeldefekt einzusetzen. Nach 5 Tagen zeigten diese Stückchen Granulationsbildung und konnte über ihnen der Weichteilsdefekt durch eine Lappenplastik geschlossen werden.

Vollständig unabhängig hiervon, die Seydel'sche Arbeit nicht kennend, hat Herr Geh.-Rat Czerny einen Schädeldefektverschluss gemacht mittelst Trepanation eines aus der Tibiavorderfläche subperiostal ausgelösten Knochenstückes. Es ist dies der im Abschnitt „Gehirnabscess" als Fall 1 mitgeteilte Patient, welcher einen thalergrossen Defekt des linken Parietalbeines besass. Der Schädelknochendefekt war an den Rändern angefrischt worden, ein gleichgrosses Stück Knochen wurde aus der Vorderfläche der Tibia subperiostal ausgemeisselt und sollte in toto in die Schädellücke eingesetzt werden. Bei der Zuschneidung auf die richtige Grösse brach es aber in zwei Teile auseinander, es wurde wieder zusammengefügt und liess sich dann so exakt in das Schädeldach einpassen, so dass dieses vollständig geschlossen erschien. Nach 14 Tagen war der Knochen vollständig fest, keine Pulsation in der früheren Schädellückestelle zu sehen.

Diese Methode dürfte noch oft willkommene Aushilfe leisten, wo ein Knochendefekt zu schliessen ist und die benachbarten Knochenteile zur Bildung einer Osteoplastik sich nicht eignen oder eine entstellende deprimierte Knochennarbe z. B. nach Stirnbeinfraktur ausgefüllt werden soll.

Und gewiss leistet diese Art von Knocheneinsetzung mit homoioplastischem Material mehr als die mit heteroplastischen Stoffen. Dank der Asepsis ist es gelungen auch fremdes nicht lebendes Material wie dekalcinierte Knochenstückchen, Elfenbeinscheiben, Aluminiumplatten, Celluloidteile als Ersatzmittel für den Knochen in den Defekt einzuheilen, aber es existieren nur wenige Mitteilungen, wo wirklich Erfolge, dauerndes Eingeheiltbleiben

1) Seydel. Centralbl. für Chirurgie. 1889. Nr. 12.

dieses Materiales für Monate berichtet werden. Nur Eiselsberg[1]) Fränkel[2]) konnten bisher für längere Einheilung Belege bringen. Auch wir haben mit Implantation einer Celluloidplatte nach einer Splitterfraktur mit folgendem Schädeldefekt einen Versuch gemacht und eine prompte Einheilung der Platte erzielt, aber schon nach 2½ Monaten wurde eine Verdünnung der Hautnarbe am Defektrand bemerkt und bald trat auch dort an einer Stelle die Celluloidplatte zu Tage, sodass sie dann definitiv entfernt wurde.

Auf jeden Fall werden die osteoplastischen Methoden stets die geeignetsten zur Defektdeckung des Schädels bilden, besonders aber sind es die osteoplastischen temporären Schädelresektionen, welche uns von jetzt ab es gestatten Trepanationen auszuführen ohne eine Verstümmelung des Schädeldaches zu hinterlassen. Und dieser Punkt ist wichtig genug für die Indikationsstellung der Trepanation, denn in vielen Fällen, in denen man früher gezaudert hat operativ vorzugehen aus Furcht einen allzugrossen Schädeldefekt bilden zu müssen, wird man sich jetzt nicht mehr scheuen den Eingriff auszuführen. Dadurch aber werden wir fähig sein vor allem das betretene Gebiet der Hirnchirurgie zu halten, die Erfolge auf ihm zu mehren.

1) v. Eiselsberg. Internat. klin. Rundschau. 1891. Nr. 24.
2) Fränkel. Billroth's Festschrift 1892.

AUS DER

ZÜRICHER CHIRURGISCHEN KLINIK

DES PROF. DR. KRÖNLEIN.

II.

Ueber die Entfernung von Fremdkörpern aus der Speiseröhre, insbesondere durch die Oesophagotomia externa.

Von

Dr. **August Egloff.**

Im Jahre 1887 veröffentlichte G. Fischer[1]) eine sehr gründliche und erschöpfende Arbeit über „die Oesophagotomie bei Fremdkörpern" und stellte darin 79 Fälle zusammen, die er teils aus der Litteratur und durch briefliche Mitteilungen einer Anzahl von Chirurgen in Erfahrung gebracht, teils in seiner eigenen Praxis erlebt hatte. Schon im Beginn des folgenden Jahres 1888 erschien ein Nachtrag[2]) zur früheren Statistik, worin Fischer noch weitere 29 Operationen erwähnt, und diesen 108 Fällen reiht derselbe Autor[3]) im Jahre 1889 wieder 12 hinzu, so dass seine Statistik sich auf zusammen 120 Oesophagotomieen bei Fremdkörpern erstreckt. Diese Zusammenstellung ist die genaueste und umfangreichste, die über dieses Kapitel existiert, und sie umfasst das gesamte einschlägige Material vom Jahre 1738—1889, wobei wir die ausländische Litteratur nicht weniger berücksichtigt finden als die deutsche.

1) Deutsche Zeitschrift für Chirurgie. Bd. 25. S. 565.
2) Ebenda. Bd. 27. S. 273.
3) Ebenda. Bd. 29. S. 107.

Der Stoff selbst ist so übersichtlich verarbeitet, dass es ein leichtes ist, sich über die wichtigsten Fragen schnell und gründlich zu orientieren.

Wenn wir den Zeitraum von 150 Jahren in Betracht ziehen, über den die Statistik sich erstreckt, so muss uns auffallen, dass die Zahl der wegen verschluckter Fremdkörper ausgeführten Oesophagotomieen eine verhältnismässig sehr kleine ist. 100 Jahre nach dem Geburtsjahr 1738 finden wir, trotzdem die ersten Operationen glücklich verliefen, nicht mehr als 7 Fälle in der Litteratur verzeichnet. Erst die Einführung der Antiseptik vermochte auch dieser so wichtigen und lebensrettenden Operation mehr Anerkennung zu verschaffen und die etwas übertriebene Furcht zu überwinden, die sogar berühmte und kühne Operateure, wie z. B. Dieffenbach, Nélaton und Fergusson, vor der Operation gehegt hatten. Immerhin müssen wir auch jetzt noch die Oesophagotomia externa zu den seltenen Operationen rechnen, und dementsprechend ist auch die Zahl der von den einzelnen Chirurgen operierten Fälle eine nur kleine. In Bezug auf diese steht nach der Statistik von G. Fischer Billroth in Wien obenan mit 8 Oesophagotomieen. Dann folgt Leroy Mclean in Troy, Staat Newyork, mit 5 Fällen. 4mal operiert haben Cheever in Boston und v. Langenbeck in Berlin, 3mal Syme in Edinburgh und v. Hacker in Wien. Alle übrigen dort angeführten Operateure verfügen nur über einen oder zwei Fälle.

Herr Prof. Krönlein ist nun in der Lage, 6 von ihm ausgeführte Oesophagotomieen wegen verschluckter Fremdkörper veröffentlichen lassen zu können, eine, wie wir soeben sahen, relativ sehr grosse Zahl, und ist es gewiss nicht ohne Interesse, seine auf diesem Gebiete so reichen Erfahrungen bekannt zu geben. Daneben mag auch kurz der von Herrn Prof. Krönlein durch die Extraktion per vias naturales entfernten und der unter seiner Beobachtung spontan abgegangenen Fremdkörper des Oesophagus Erwähnung gethan werden.

Bevor wir aber zur Behandlung unseres Gegenstandes übergehen, ergreifen wir noch die Gelegenheit, unserem hochverehrten Lehrer, Herrn Prof. Dr. Krönlein, den wärmsten Dank auszusprechen für die gütige Ueberlassung des schönen Materials, sowie für die mannigfache Anregung, die er uns bei dieser Arbeit stetsfort hat zukommen lassen.

Die Entfernung von Fremdkörpern durch die Oesophagotomia externa.

Krankengeschichten.

1. Karl Krüger, 48 J. Oesophagotomie nach 4 Tagen wegen eines mit dem Essen verschluckten Hammelbackzahns. Heilung [1]). Karl Krüger, Chaussee-Arbeiter, hatte am 20. Okt. 1878 das Unglück, als er sehr hungrig sein aus Kraut und Hammelfleisch bestehendes Mittagessen verzehrte, ein Knochenstückchen zu verschlucken, das ihm im Halse stecken blieb. Alle Versuche, den Fremdkörper zu extrahieren, ebenso Brechmittel, waren erfolglos. Am 4. Tage endlich entschloss sich Pat., von Schmerzen und Hunger getrieben, in der v. Langenbeck'schen Klinik Hilfe zu suchen. Die Schlingbeschwerden waren so gross, dass Pat. nur mit Mühe eine halbe Tasse Bouillon im Verlauf der 4 Tage geniessen konnte.

Status: Ein abgearbeitetes, an Schnapskonsum gewöhntes Individuum mit leidenden Gesichtszügen. Bei der Untersuchung macht sich zunächst ein starker Fötor ex ore unangenehm bemerkbar. Lippen- und Mundschleimhaut etwas livid und trocken. Zunge belegt; Stimme heiser. Pat. versucht fortwährend den im Rachen reichlich angesammelten Schleim durch Räusperung herauszubefördern; doch hindert ihn daran ein stechender Schmerz, der jeweils in die Gegend der Incisura sterni verlegt wird. Hier muss nach der Ansicht des Patienten der verschluckte Fremdkörper stecken. Die Inspektion des Halses ergiebt nichts Auffallendes. Bei der Palpation hingegen äussert Pat. Schmerz, sobald man oberhalb der Incisur, am vordern Rand des linken Kopfnickers, die Haut- und Weichteile tief eindrückt. Die an ihrem Ende eine Metallkugel tragende Fischbeinsonde stösst beim Einführen in den Oesophagus in der Höhe der Incisura sterni auf einen harten, unbeweglichen Körper, der sich wie Knochen anfühlt und die Speiseröhre vollständig zu verschliessen scheint. Wenigstens gelingt es weder mit dem Gräfe'schen Münzenfänger, noch mit feinen Schlundsonden über das Hindernis hinwegzukommen.

Es wird hierauf in Narkose nochmals versucht, den Fremdkörper mobil zu machen und zu extrahieren; da es auch so nicht gelingt, wird sofort von Herrn Dr. Krönlein als Stellvertreter von Prof. von Langenbeck die Operation angeschlossen nach Guattani. Hautschnitt am vorderen Rand des linken Sternokleidomastoideus, von der Höhe des Schildknorpels bis nahe zur Incisura sterni. Durchtrennen des Platysma, der oberflächlichen und mittleren Halsfascie. Nachaussenziehen der grossen Gefässe. Durchschneiden des Omohyoideus, der geniert. Trennen des losen Zellgewebes zwischen Schilddrüse und Carotis mit dem Zeigefinger, worauf nun hinter der Trachea die seitliche Wand des Oesophagus, kennt-

1) Krönlein. Berliner klin. Wochenschrift. J. 1879. Nr. 34. pag. 506. Fischer. Deutsche Zeitschr. für Chirurgie. J. 1888. Bd. 27. p. 278. Nr. 51 der Statistik.

lich an der blassen Farbe und an der Längsstreifung der Muskulatur, zum Vorschein kommt. Zur Eröffnung des Oesophagus Einführen eines männlichen, silbernen Katheters per os. Hierauf Einschneiden der Speiseröhre in der Länge von etwa 3 cm und Anschlingen der beiden Wundränder. Mit dem eingehenden Finger lässt sich nun der eingekeilte Fremdkörper, abwärts von der Wunde, fühlen und als ziemlich glatte Knochenplatte erkennen. Die Schleimhaut des Oesophagus ist oberhalb des Fremdkörpers sehr stark gequollen und die Lichtung des Rohrs dadurch verengt. Zur Extraktion muss der Körper zuerst mittelst eines Elevatoriums auf die Kante gestellt werden.

Der Fremdkörper ist ein Hammelbackzahn von 3,2 cm Länge, 2 cm Breite, 1 cm Dicke. An der Kaufläche finden sich mehrere nadelspitze Kanten, die wohl Schuld waren an der festen Fixation (Taf. I, Fig. 1).

Die Operation verlief rasch, ohne Blutverlust. Desinfektion der Wunde mit Carbolsäure. Keine Naht der Speiseröhrenwand. Vereinigung des oberen Teils der Hautwunde durch Knopfnähte. Durch den unteren Teil wird ein Drainrohr eingeführt. Offene Wundbehandlung.

Der Verlauf war mit Ausnahme einer Abendtemperatur von 38,5° fieberfrei. Am 8. Tag entstand infolge eines Hustenanfalls eine geringe venöse Blutung, die durch Unterbindung des betreffenden Venenlumens (Vena thyreoidea sup.) alsbald gestillt werden konnte. Die Ernährung des Kranken wurde in der ersten Woche vermittelst einer weichen Schlundsonde vorgenommen. Am 20. Nov. 1878 geheilt entlassen.

2. J. E., 36 J. Oesophagotomie am 7. Tage wegen eines im Schlaf verschluckten künstlichen Gebisses. Tod nach 15 Tagen, infolge einer durch das lange Liegen des Fremdkörpers bedingten Blutung aus der Art. thyreoidea inf. dextr. [1]). J. E., Bahnwärter in W., 36 J. alt, verschluckte am 3. Jan. 1883, etwa morgens 5 Uhr, während des Schlafes ein defektes Gebiss der 4 oberen Schneidezähne und erwachte mit dem Gefühl des Erstickens. Heftiger Schmerz im Halse, Blutauswurf und Unvermögen zu schlucken, liessen ihn über den Verbleib des Gebisses keinen Augenblick im Zweifel. Der sofort konsultierte Arzt fand aber mit der dicksten Schlundsonde kein Hindernis in der Speiseröhre und erklärte auf Grund dieses Untersuchungsergebnisses, dass das Gebiss bereits im Magen sein müsse. Auch ein zweiter Arzt, der ebenfalls mit Schlundsonde und überdies noch mit dem Münzenfänger untersuchte, konnte keinen Fremdkörper im Oesophagus entdecken. Patient liess nun trotz der Schmerzen und des Unvermögens zu schlucken die Sache 5 Tage gehen, bis am 8. Jan. abends plötzlich sich eine sehr profuse Blutung aus dem Munde einstellte, der in der Nacht darauf mehrere von Blut schwarz gefärbte

1) Krönlein. Korrespondenzbl. für Schweizer Aerzte. J. 1888. Nr. 24. p. 758. Fischer. Deutsche Zeitschrift für Chirurgie J. 1888. Bd. 27. p. 287. Nr. 80 der Statistik.

Stuhlgänge folgten. Ein dritter Arzt, nunmehr konsultiert, erkannte sofort den Ernst der Situation; er vermutete das Gebiss noch irgendwo in der Speiseröhre steckend und hielt daher eine Operation für unvermeidlich. Deshalb dirigierte er den Patienten gleich nach Zürich und hatte dabei die grosse Sorgfalt, ihn selbst dahin zu begleiten. Am 9. Januar, halb 3 Uhr nachmittags, kam E. im Spital an. Während der einstündigen Eisenbahnfahrt war wieder unwillkürlich ein ganz schwarzer Stuhlgang erfolgt. In den verflossenen 6 Tagen soll Pat. höchstens 2 Tassen Kaffee genossen haben.

Status: Grosser, abgemagerter, hochgradig anämischer Mann. Hautfarbe leichenblass. Puls sehr frequent und klein. Abscheulicher Fötor ex ore. Bei der äusseren Untersuchung des Halses findet man eine ziemlich grosse, weiche Struma, die früher nicht vorhanden gewesen sein soll. Ueber dem linken Schlüsselbein, am innern Rand des Kopfnickers, ist in der Tiefe ein harter Körper undeutlich zu fühlen, der mittelst einer in den Oesophagus eingeführten Kugelsonde in der Höhe des Jugulums sofort konstatiert werden kann. Ohne irgend einen Versuch der Extraktion oder des Hinabstossens wird sofort zur Oesophagotomie geschritten.

Operation nach Guattani. Chloroformnarkose ziemlich ruhig. Der M. omohyoideus wird durchschnitten. Die Struma tritt etwas hindernd in den Weg. Stumpfes Vordringen in die Tiefe mit dem Finger; blutloses Operieren, so dass keine Ligatur nötig wird. Einführen eines silbernen Katheters vom Munde aus, um die Speiseröhrenwand links zugänglicher zu machen. Anschlingen derselben unterhalb des Ringknorpels durch 2 Fäden, und nach Entfernung des Katheters Einschneiden des Oesophagus zwischen den beiden Fadenschlingen. Der eingehende Finger fühlt nun genau nach unten, 1 cm über dem linken Schlüsselbein, das fest eingekeilte Gebiss, von dem ein Zahn die Oesophaguswand vollständig perforiert hat und weiss hervorragt. Die Extraktion gelingt mit spitzer Sequesterzange ohne Blutung; das Gebiss riecht ordentlich faulig.

Der Fremdkörper selbst besteht aus einer Platte für den Oberkiefer mit 4 Schneidezähnen, entsprechend der Wölbung des Gaumens stark konkav gekrümmt. Das Gebiss war mit seiner konkaven Seite gegen das Lumen des Oesophagus gerichtet. Die Zähne sahen nach unten und links. (Taf. I, Fig. 2 a u. b. Der Zahn α hatte die Speiseröhre perforiert.)

Die Operation verlief ohne Blutverlust. Nachdem die Operationswunde vermittelst eines kleinen Schwämmchens mit lauwarmem 3 ‰ Salicylwasser desinficiert worden ist, wird bei Zurücklassung der 2 Fadenschlingen, die nach beiden Seiten der Wundränder umgeschlagen sind, ein Jodoformgazetampon in die Wunde gelegt, darüber Carbolgaze, Bruns'sche Watte und Guttaperchapapier mit Touren einer gewöhnlichen Gazebinde befestigt.

Da Pat. sehr anämisch und ausgehungert ist, wird er sofort nach

der Operation, noch auf dem Operationstisch, mit der weichen Schlundsonde ernährt und ihm so 4 Eier und 1/2 Liter Wein verabreicht.

Verlauf: 9. Jan. abends Temp. 38,0. Puls 100, etwas klein. — 10. Jan. Pat. hat etwas Husten. Seit gestern Nacht bis heute morgen noch 3 blutige Stühle. Puls etwas besser, 98. Morgentemp. 37,6, Abendtemp. 38,0. Der Kranke wird morgens und abends vermittelst der Schlundsonde genährt und erhält jeweils Bouillon mit Wein. — 11. Jan. Verbandwechsel, da der Verband durchgeschlagen hat. Die Jodoformgaze wird zurückgelassen. Pat. verhält sich ganz ruhig. Auch heute Ernährung vermittelst der weichen Schlundsonde. Temp. 37,6—38,0. Der Puls ist auf 82 heruntergegangen und ist kräftiger und voller. Kein Stuhl. — 12. Jan. Morgens, nachdem Patient wieder wie üblich mit der Schlundsonde ernährt worden ist, tritt bald darauf eine bedeutende Blutung aus dem Munde von etwa 1/2 Liter auf, die aber rasch von selbst wieder steht. Puls klein, 108. Während des Tages 3 blutige Stühle von schwarzer Farbe. Pat. sieht sehr anämisch aus. Von jetzt an wird die Sonde nicht mehr gebraucht, sondern man lässt den Patienten löffelweise Bouillon und Wein per os schlucken, was ganz gut geht. Die Temperatur ist von 37,2 morgens auf 39,6 abends gestiegen. — 13. Jan. Pat. ist ruhig. Die Blutung scheint vollkommen zu stehen. Der Verband wird gewechselt, weil er von aussen mit Blut beschmutzt worden ist. In der Wunde zeigt sich keine Blutung. Der Jodoformgazetampon wird zurückgelassen, nur die oberflächliche Gaze entfernt und erneuert. Die Wunde zeigt spärliche, sehr anämische Granulationen. Ernährung wieder mit dem Löffel. Morgentemperatur 37,4, Abendtemperatur 38,0; Puls 86, kräftiger; kein Stuhl mehr. — 15. Jan. Befinden gut, Temp. 37,4—37,8, Puls 88. — 16. Jan. Verbandwechsel. Die Seidenschlingen werden entfernt und zum erstenmal auch der Jodoformtampon der Wunde. Nach Spülung mit 1% Carbollösung neuer Jodoformgazetampon, dann der übliche Verband. Morgentemperatur 37,6, Abendtemp. 38,0, wahrscheinlich wegen des Verbandwechsels. — 19. Jan. Gestern und heute Verbandwechsel, weil immer noch kleine Speisemengen aus dem Oesophagus austreten. Die Wunde eitert etwas. Granulationen noch sehr anämisch. Temp. 37,0—37,6; Puls 84, immer etwas schwach. Seit dem 12. Jan. noch kein Stuhl. — 20. Jan. Wieder Verbandwechsel. In der Wunde ist nichts mehr von Speiseteilen zu bemerken. Granulationen oberflächlicher, Sekretion etwas stärker. Borsalbeverband. Pat. ist fieberfrei, hat weniger Durst, bessern Appetit. Aussehen nicht mehr so anämisch. — 22. Jan. Beste Hoffnung zur Heilung. Anämie bedeutend geringer. — 24. Jan. Während bis heute abend die Heilung die schönsten Fortschritte machte, entsteht plötzlich, als Pat. vergnügt in seinem Bette sass, eine enorme arterielle Blutung aus dem Mund und nach einigen Minuten ein reichlicher, ganz blutiger Stuhl. Collaps und nach 1/4 Stunde Exitus.

Sektionsergebnis. Am vorderen Rand des linken Sternocleido-

mastoideus findet sich eine etwa 11 cm lange, granulierende, wenig klaffende Incisionswunde. Die Gewebe sind frei von eitriger Infiltration, sowohl die oberflächlichen als die tiefer gelegenen Teile. Nach Herausnahme der Halseingeweide mit dem Herzen und sämtlichen grossen und kleinen Gefässen, stösst man beim Aufschneiden des Oesophagus an seiner linken und hinteren Seite, etwa 5 cm unterhalb des Larynxeinganges, auf die ungenähte, fast verheilte Oesophagotomiewunde, die längsverlaufend eine Länge von 3—4 cm hat, und an deren unterem Ende die Schleimhaut ulceriert ist in der Ausdehnung etwa einer Bohne. In der gleichen Höhe wie diese Wunde, auf der andern, rechten Seite, ragt in das Lumen des Oesophagus hinein eine kleine haselnussgrosse Thrombusmasse, welche einen runden Defekt der Oesophaguswand dieser Seite teilweise verschliesst. Bei dessen Sondierung kommt man unmittelbar in ein Gefäss, dessen Dünnwandigkeit erst eine Vene vortäuscht, das aber bei weiterer Präparation der Gefässverzweigung sich als die Art. thyreoidea inf. dextr. erweist (Tafel II). Das dem Oesophagus zunächst gelegene Stück ist auffallend dünnwandig und weit. Die Gewebe ringsherum sind vollkommen frei von blutiger Infiltration. Der Oesophagus ist gefüllt mit Blut, welches um den Larynxeingang herum entfärbte Thrombusmassen bildet. Die Venen des Halses sind collabiert und absolut blutleer. Carotis ebenfalls leer. — Die übrigen Organe sind alle sehr blutarm, aber ohne sonstige Veränderungen. Blutmassen im ganzen Digestionstractus. Hautfarbe gelblich, wachsbleich.

3. Amalie B., 21 Jahre. Oesophagotomie nach 13 Stunden wegen eines im Schlaf verschluckten künstlichen Gebisses. Heilung [1]). Patientin, in Bludenz im Vorarlbergischen wohnend, trug seit Jahren ein künstliches Gebiss, enthaltend einzelne durch Lücken getrennte Zähne des Oberkiefers. Während sie es bisher beim Schlafengehen regelmässig herausgenommen hatte, da sie gewöhnlich mit offenem Munde schlief, und beim Schnarchen ihr Gebiss sich leicht lockerte, vergass sie es zum erstenmal in der Nacht auf den 1. März 1888. Pat. erwachte nun plötzlich um 1 Uhr mit dem Gefühl, dass ihr das künstliche Gebiss im Munde fehle, und dass es in der Höhe der Incisura sterni in der Speiseröhre sitzen müsse. Da es nicht gelang, durch Verschlucken von Oel den Fremdkörper herauszuwürgen, wurde sofort zum Hausarzt geschickt, und dieser untersuchte nun Pat. zusammen mit einem zweiten Kollegen. Nachdem man über den Sitz des Gebisses orientiert war, wurde mit dem Münzenfänger die Extraktion versucht. Einmal hätten die Aerzte Hoffnung gehabt, es herauszubekommen; sie gelangten nämlich mit dem Münzenfänger über das Gebiss hinaus. Dann aber bekam Pat. Brechreiz; der Fremdkörper entglitt dem Münzenfänger wieder, und nun gelang es nicht mehr,

1) Krönlein. Korrespondenzbl. für Schweizer Aerzte. J. 1888. Nr. 24. pag. 757.

desselben habhaft zu werden. Im ganzen wurden so 12, allerdings sehr schonende Extraktionsversuche gemacht. Nun sandten die Aerzte noch am nämlichen Morgen Pat. ins Spital nach Zürich, in der Hoffnung, entweder gelinge die Extraktion dem Spitalarzt, oder er schreite dann sofort zur nötigen Operation. Pat. hatte schon während der ärztlichen Manipulationen mehrmals etwas gelblichen, galligen Schleim, untermischt mit wenig Blut, erbrochen. Im weitern Verlauf der Nacht und auf der Reise brach zwar Pat. wiederholt, aber immer nur ganz geringe Mengen, denen nie mehr Blut beigemischt gewesen sein soll. Im Hals fühlt Pat. einen stechenden, brennenden Schmerz. Ferner klagt sie über Hustenreiz und vermehrte Speichelsekretion. Nahrung hat Pat. nicht versucht, zu sich zu nehmen.

Status: Gut gebaute, wohlgenährte Pat. von gesunder Gesichtsfarbe, aber mit ängstlich leidendem Ausdruck. Häufiges Räuspern. Vermehrte Salivation. Linksseitige, apfelgrosse, parenchymatöse Struma. Mit der englischen Schlundsonde lässt sich das Gebiss als sehr fest sitzend, etwas oberhalb der Incisura sterni, nachweisen. Keine Blutung. Brechreiz unbedeutend. Patientin ruhig. Extraktionsversuch mit dem Gräfe'schen Münzenfänger ebenfalls erfolglos. Der Vorschlag des sofort vorzunehmenden Speiseröhrenschnittes wird angenommen und so 13 Stunden nach Verschlucken des Gebisses, am 1. März 2 Uhr mittags, zur Oesophagotomie geschritten.

Operation wie in den früheren Fällen mit Durchschneidung des M. omohyoideus. Die linksseitige Struma stört etwas. Verziehen des Strumalappens nach der Mittellinie, der grossen Gefässe lateralwärts mit v. Langenbeck'schen grossen Resektionshaken. Es werden nur 2 Unterbindungen kleiner Gefässe notwendig. Die Art. thyreoid. sup., im oberen Wundwinkel sichtbar, wird mit einem stumpfen Schielhäkchen nach oben zurückgehalten. Der Oesophagus ist leicht zu erkennen ohne ein in denselben eingeführtes Instrument, ebenso der Fremdkörper als höckerige Resistenz durchzufühlen. Auf diese nun wird zwischen 2 in die Speiseröhre eingehakte Doppelhäkchen eingeschnitten, der Oesophagus so durch einen etwa 3 cm langen Längsschnitt eröffnet und jeder Wundrand in eine Fadenschlinge gefasst. Der hierauf zum Vorschein kommende Fremdkörper wird mit der Sequesterzange schonend extrahiert.

Das Gebiss besteht aus einer schmalen Gaumenplatte mit den zwei rechtsseitigen Schneidezähnen und dem 1. linken Molarzahn. Es misst in seiner grössten Länge 4 cm, in seiner grössten Breite 2,3 cm, und trägt beiderseits, namentlich aber links, wo der einzelne Zahn sitzt, je einen scharfen Haken, mit dem es sich offenbar quer in die Oesophaguswandung eingekeilt hatte (Taf. I, Fig. 3).

Da noch keine Ulceration vorhanden, fortlaufende Catgutnaht der Oesophaguswunde. Sorgfältige Desinfektion der Wunde mit 1:1000 Sublimat. Kleines Drain und Jodoformgazetampon in die Wunde. Schluss

der Hautwunde oberhalb des Drains durch geknöpfte Seidennähte. Jodoformgaze auf die Nahtlinie. Voluminöser, den Kopf und die obere Thoraxhälfte mit einschliessender Deckverband aus Sublimatholzwollkissen, Bruns'scher Watte, weichen und gestärkten Binden.

Verlauf. 1. März. Pat. wird in erhöhter Rückenlage gelagert. Heute noch keine Nahrungszufuhr. Am Abend eine Morphiuminjektion 0,01. Abendtemp. 38,0. Puls 120. — 2. März. Pat. war trotz der Morphiuminjektion ziemlich unruhig und hat wenig geschlafen. Morgentemperatur schon 38,5. Puls 116, aber von guter Qualität. Zunge vollkommen rein, doch etwas trocken. Heftiger Durst und Klagen über Brennen in der Speiseröhre. — Um 10 Uhr morgens erhält Pat. die erste Nahrung vermittelst der weichen Schlundsonde, ca. 4 Deciliter Milch mit 2 Eiern. Infolge Brechbewegungen mit teilweiser Regurgitation muss von weiterem Einflössen Abstand genommen werden. Pat. hustet häufig. — Verbandwechsel. Nahtlinie absolut reaktionslos; keine Infiltration, kein Sekret. Desinfektion der Umgebung mit Sublimat 1 : 1000. Neuer Verband. Abends nochmals Verabreichung von $^1/_2$ Liter Milch, 3 Eiern und 2 Deciliter Wein durch die weiche Sonde. Diesmal kein Erbrechen. Abendtemp. 38,8. Puls 120. Wieder eine Morphiuminjektion 0,012. — 3. März. Pat. hat ordentlich geschlafen. Morgentemp. 38,4, Puls 104, Respirationen 36. Der Husten hat ein wenig nachgelassen. Etwas schleimigeitriges Sputum mit einzelnen Blutspuren. Soweit der Verband die Auskultation zulässt, keine Rasselgeräusche. Die brennenden Schmerzen in der Speiseröhre nur noch gering. Der Durst lässt sich erfolgreich durch Verschlucken von Eispillen bekämpfen. Ernährung wieder vermittelst der Sonde. Max.-Abendtemp. 38,8, Puls 116, Resp. 30. Keine Morphiuminjektion mehr. — 4. März. Der Schlaf war unruhig. Husten etwas vermehrt. Kein Auswurf. Pat. trinkt nun selbst Milch. Beim ersten Versuch Oeffnen des Verbandes, um einen allfälligen Ausfluss von Milch aus der Wunde zu sehen. Es kann aber absolut nichts von austretender Flüssigkeit wahrgenommen werden. Immer noch anhaltend Fieber; Puls freilich weniger frequent. Morgentemp. 38,2, Puls 96, Respirationen 30; Abendtemp. 39,0, Puls 96, Respirationen 28. — 5. März. Pat. hat wieder sehr unruhig geschlafen. Morgentemp. 37,8, Puls 92, Respirationen 28; Abendtemp. 39,0, Puls 104, Respirationen 24. Weder beim Schlucken noch sonst Schmerzen in der Speiseröhre. — 6. März. Pat. hat in der Nacht in leichten Delirien das Bett verlassen. Immer noch etwas Husten. Morgentemp. 38,0, Puls 92, Resp. 24. Behufs Revision der Wunde Verbandwechsel. Im Verband nur wenig eiteriges Sekret, aber die Stichkanäle sämtlich eiternd; Nahtränder gerötet und auch die nächste Umgebung noch etwas ödematös und druckempfindlich. Nach Herausnahme der tamponierenden Jodoformgaze, an der sich auch keine Nahrungsflüssigkeit nachweisen lässt, entleert sich auf Druck aus der Drainröhre etwas seröse, aber geruchlose Flüssigkeit. Entfernung der Seidensuturen. Die

Wunde wird mit dem Finger untersucht. Derselbe gelangt bis auf den Grund der Wundspalte, wobei die Nahtlinie der Haut zum klaffen kommt. Es wird ein Recessus eröffnet, in dem sich eine kleine Ansammlung von Eiter gebildet hat. Gehörige Desinfektion; Einführung eines Drains; Jodoformgaze, Occlusivverband. Abendtemp. 38,6, Puls 96, Respiration 28. — 9. März. Subjektives Befinden der Pat. vortrefflich. Nahrungsaufnahme (Milch, Bouillon, Ei, Wein) ganz beschwerdelos. Auf ein Klysma mit Ol. Ricini reichliche Stuhlentleerung. Temperaturen immer noch hoch; gestern abend sogar 40,0, Puls 104, Resp. 36. Husten und Auswurf nicht stärker als früher. — Wegen abermaligen Verdachtes auf Sekretretention Verbandwechsel. Die Wunde klafft in ihrer ganzen Ausdehnung. Die Granulationen sind etwas schlaff, aber die Umgebung nirgends infiltriert und druckempfindlich. Nach Eindringen mit dem Finger entleert sich kaum ein Fingerhut voll trüb seröser, geruchloser Flüssigkeit. Kein Drain mehr. Verband wie früher. — 13. März. Bis dahin absolute Fieberlosigkeit. Vortreffliches Allgemeinbefinden. — Verbandwechsel. Im Verband wenig Sekret. Die am 9. noch klaffende Wunde hat sich mit frisch rot aussehenden Granulationen bis zum Hautniveau ausgefüllt, und nur im oberen Wundwinkel scheint noch ein kleiner Fistelgang in die Tiefe zu führen; auf Druck aber lässt sich daraus kein Sekret entleeren. Am Abend nun, nach leichtem Frösteln im Verlauf des Nachmittags, auf einmal wieder 39,7 Temp., Puls 120. — 14. März. Morgentemp. 37,8, abends 37,6, Puls 92. Keinerlei Beschwerden. — 19. März. Am 16. und heute Verbandwechsel. Der in die Tiefe führende Fistelgang hat sich ebenfalls mit Granulationen ausgefüllt. Die Ueppigkeit derselben erfordert Anwendung des Argentum nitricum-Stifts. Völlig normale Temperaturen. — 22. März. Erstmaliges Aufstehen. Verbandwechsel. — 24. März. Heute wieder Verbandwechsel. Die Ueberhäutung hat starke Fortschritte gemacht. Borsalbeverband. Seit dem 13. nie mehr Fiebertemperaturen. — 29. März. Entlassung mit völlig vernarbter Wunde.

4. Heinrich Stocker, 50 J. Oesophagotomie am 11. Tag wegen eines mit der Suppe verschluckten Knochenstückes. Heilung. — Pat., von Beruf Landwirt, war bis jetzt stets gesund gewesen. Am 25. April 1891 nun verschlang er mit der Mittagssuppe ein Knochenstück, das ihm im Halse stecken blieb. Er versuchte zuerst durch Verschlucken von Brot den Knochensplitter mit hinunter zu bringen. Doch das Mittel half nicht; der Knochen blieb an seinem eingenommenen Ort. Da aber der Fremdkörper nicht allzugrosse Schmerzen verursachte, auch das Schlucken von Flüssigem gestattete, so wartete Pat. geduldig zu bis am 29. April, bevor er ärztliche Hilfe aufsuchte. Der Arzt nun soll 5 Extraktionsversuche gemacht haben, ohne den Knochen herauszubekommen. Im Gegenteil hatte Pat. das Gefühl, als ob der Splitter nur noch weiter hinabgestossen worden sei. Auf das hin geduldete sich Stocker wieder 7 Tage, bis er

von Hunger und Diarrhoe — wahrscheinlich blutigen Stühlen — geschwächt, am 6. Mai abermals einen Arzt konsultierte. Dieser nun schickte Pat. sofort per Krankenwagen ins Spital, wo er am 6. Mai, mittags 1 Uhr, aufgenommen wurde. Der Arzt hatte die Sondenuntersuchung unterlassen, weil Pat. gerade, als diese stattfinden sollte, etwa 2—3 Esslöffel Blut aus dem Munde von sich geben musste.

Status. Anämischer, schlecht genährter Mann mit unangenehmem Fötor ex ore. Am innern Rande des linken Sternocleidomastoideus ziemlich starke Druckempfindlichkeit. Schwellung der Schilddrüse. Pat. giebt als Stelle, wo der Fremdkörper stecke, die Höhe des Jugulums an. Beim Sondieren stösst die Metallkugel der Fischbeinsonde 18 cm hinter der Zahnreihe auf einen Widerstand, der hingegen die Sonde an ihm vorbeipassieren lässt. Der Fremdkörper aber kann in keiner Weise verschoben werden. Die Sonde selbst ist beim Herausziehen von blutig-tingiertem, jauchig-stinkendem Schleim bedeckt.

Operation am 6. Mai, nachmittags 3½ Uhr. Desinfektion des Operationsgebietes. Chloroformnarkose. Vorgehen nach Guattani. Durchtrennen des quer über das Wundgebiet verlaufenden Musc. omohyoideus. Eine stark entwickelte Struma erschwert das Vordringen. Stumpfes Vorgehen mit dem Finger. Dabei tritt plötzlich in der Tiefe eine Blutung auf, die jedoch durch Anlegung einiger Schieber gestillt werden kann. Sie stellte sich nachher als eine Blutung der stark arrodierten Art. thyreoidea sup. heraus. Die Speiseröhre wird nun an der Stelle freigelegt, die dem mit dem Finger leicht zu fühlenden Fremdkörper entspricht und dann durch einen 2 cm langen Längsschnitt eröffnet, nach Anschlingen der Oesophaguswandung vermittelst zweier Seidenfäden. Der sich nun präsentierende Fremdkörper wird mit der Sequesterzange leicht extrahiert und erweist sich als ein viereckiges Knochenstück, von einem Schweinsschädel herstammend. Die längste Kante beträgt 2,3 cm (Taf. I, Fig. 4).

Trotz der 11tägigen Dauer, während welcher der Knochen im Oesophagus steckte, wird die Speiseröhrenwunde durch 3 Seidenknopfnähte geschlossen. Herausnehmen der beiden Fadenschlingen. Desinfektion der Wunde mit 1 : 1000 Sublimat. Einlegen eines Drains und Jodoformgazetampons. Schliessen der Hautwunde bis auf die Stelle, wo das Drain liegt, mit geknöpften Seidennähten. Grosser Occlusivverband.

Unmittelbar nach dem Erwachen aus der Narkose wird dem Patienten vermittelst weicher Schlundsonde etwas Nahrung, bestehend aus 3 Deciliter Milch und 2 Eiern, eingebracht, ohne einen Brechakt hervorzurufen.

Verlauf. 6. Mai. Bald nach der Operation und abends je ein schwarzgefärbter, dünner, blutiger Stuhl. Abendtemp. 37,4, Puls 96. — 7. Mai. Pat. hat ordentlich geschlafen. Morgentemp. 37,8, Puls 96. Morgens 10 Uhr zum zweitenmal Ernährung mit der Schlundsonde. Pat. erhält 3 Deciliter Milch, 4 Eier und etwas Wein. Mittags schluckt Pat. bereits selbst etwas Milch. Abendtemp. 38,5, Puls 96, von guter Qualität.

— 8. Mai. Morgentemp. 37,0, Puls 84. Verbandwechsel. Keine Sekretion. Wundränder nicht infiltriert. Der Jodoformgazetampon bleibt liegen. Desinfektion der Umgebung. Neuer Verband. Pat. schluckt ohne Beschwerden einige Löffel Milch. Sonst Ernährung durch die Schlundsonde. Abendtemp. 37,0, Puls 96. — 10. Mai. Keine Schlundsonde mehr zur Ernährung. Wieder ein blutiger Stuhl. Temp. 37,2—37,4. Puls 80. — 12. Mai. Befinden sehr befriedigend. Abends wieder ein leicht blutiger Stuhl, aber von festerer Konsistenz. — 14. Mai. Verbandwechsel. Sekretion gering. Jodoformgazetampon und Drain werden erneuert. Beim Wechsel noch geringer Fötor zu bemerken. Die Umgebung der genähten Hautwunde etwas angeschwollen. Entfernung der Seidennähte aus letzterer. Neuer Verband. — 5 Uhr abends glaubt Pat., nachdem er wieder Flüssiges ohne Sonde genossen hat, zu bemerken, dass ihm etwas aus dem Drain über die Brust hinunter fliesse. Beim Verbandwechsel finden sich wirklich die Verbandstoffe von der Speiseflüssigkeit durchtränkt, und verschlucktes Wasser tritt aus dem Drain aus. Letzterer wird nun entfernt und nochmals mehr schräg eingeführt. Pat. befindet sich im übrigen wohl. Zum erstenmal ein fester, blutloser Stuhl. — 16. Mai. Seit dem 7. keine Temperaturen über 37,5; Puls 80. Ernährung noch mit der weichen Sonde. 2 blutlose, feste Stühle. — 17. Mai. Pat. nimmt flüssige Nahrung wieder selbst zu sich. Mittags 3 Uhr bekommt er nun plötzlich Schwindel. Zugleich geht spontan ein dünner, blutiger Stuhl ab. Auch Fötor ex ore zeigt sich wieder. Sofortige Verordnung von Eispillen und Anempfehlung absoluter Ruhe. ½9 Uhr abends Verbandwechsel, ohne dass man dabei etwas Besonderes konstatieren konnte. Entfernung des Drains. Temp. 37,0, Puls 112. — 18. Mai. Pat. sieht sehr blass aus, fühlt sich aber wohl mit Ausnahme des Schwächegefühls. Es wird alles bereit gemacht zu einer eventuell vorzunehmenden Transfusion. Temp. 37,5 bis 37,6, Puls 92—96. — 19. Mai. Es ist keine neue Blutung mehr eingetreten. Pat. fährt mit dem Schlucken von Eispillen fort. Befinden gut. Kein Stuhl. Abendtemp. 38,5, Puls 90. — 21. Mai. Gestern und heute normale Temp. Verbandwechsel. Die durch die Naht vereinigt gewesenen Wundränder erweisen sich als per primam geheilt. Die Stelle, wo das Drain lag, beginnt sich ebenfalls zu schliessen durch gesund aussehende Granulationen. Es wird ein leichter Jodoformgaze-Heftpflasterverband angelegt und dem Pat. noch Ruhe anempfohlen. — 23. Mai. Befinden ganz gut. Seit dem 17. noch kein Stuhl. Um solchen herbeizuführen, wird ein Clysma appliciert. Der Stuhl enthält noch etwas Blut. — 25. Mai. Temperaturen immer normal. Abends ein fester Stuhl, immer noch mit einzelnen Blutspuren. — 29. Mai. Bis jetzt täglich ein fester Stuhl ohne Blutspuren. Pat. geniesst zum erstenmal auch warme flüssige Speise. — 5. Juni. Pat. steht zum erstenmal auf. Er isst nun auch etwas festere Speisen. Schlucken ganz beschwerdelos. — 20. Juni. Pat. sieht immer noch sehr anämisch aus. Zahl der roten Blutkörperchen

1 260 000. Hämoglobingehalt 19 % des Normalen. — 28. Juni. Patient wird nach Hause entlassen mit entsprechenden Verhaltungsmassregeln. Am Halse findet man nun auch keine Spur mehr von einer Struma, trotzdem beim Eintritt eine starke Schilddrüsenschwellung bestanden hatte, die bei der Operation hinderlich in den Weg trat.

5. Frau St., 32 J. Oesophagotomie nach 11 Stunden wegen eines im Schlaf verschluckten künstlichen Gebisses. Heilung. — Pat. hatte am 29. Dez. 1892 das Unglück, im Schlaf ihre Prothese zu verschlucken. Sie hatte Jahr und Tag das Gebiss, bestehend aus einer Gaumenplatte mit 2 Zähnen, nachts im Munde belassen, und es war ihr nie etwas passiert. In der verhängnisvollen Nacht erwachte sie nun ca. um 11 Uhr an einem heftigen Erstickungsanfall, der etwa 2 Minuten gedauert haben soll. Pat. bemerkte dann auch, dass ihr künstliches Gebiss im Munde fehle und wurde durch ein Schmerzgefühl in der Brust veranlasst, anzunehmen, dass es dort in der Speiseröhre stecke. Der inzwischen herbeigerufene Arzt fand Pat. wieder vollkommen ruhig. Die Sondenuntersuchung mit dicker Metallknopfsonde ergab nirgends besonderen Widerstand. Das Instrument glitt ohne anzustossen in den Magen, wie auch beim Zurückziehen kein Hindernis gefunden wurde. Nichtsdestoweniger schickte der Arzt Pat. gleich am folgenden Morgen in die Klinik, wo sie vormittags 10 Uhr eintraf.

Status. Pat. ist eine kräftige, gesund aussehende Frau. Sie klagt über etwas Katarrh und Atemnot, auch über geringen Schmerz und ein Druckgefühl hinter dem Manubrium sterni, ist aber ruhig. Blutspucken musste Pat. nie. Schlucken von Flüssigem geht ohne jedes Hindernis vor sich. Bei der Sondenuntersuchung gleitet die Fischbeinsonde mit kugeligem Metallknopf wieder anscheinend ohne Hindernis in den Magen. Beim Zurückziehen jedoch wird ein deutliches Anstossen gefühlt in einer Distanz von 22½ cm hinter der Zahnreihe. Sicher wird die Diagnose auf einen Fremdkörper im Oesophagus durch das Sondieren mit der Trousseau'schen Sonde (stärkste Elfenbeinolive), welche schon beim Einführen auf das Hindernis stösst, ebenfalls 22½ cm hinter der Zahnreihe, sich allerdings auch daran vorbeischieben lässt, um aber beim Zurückziehen an gleicher Stelle wieder den Fremdkörper anzuzeigen. Da auf Grund der Untersuchung eine glückliche Extraktion durch den Mund mit Hilfe des Münzenfängers nicht erhofft werden kann, wird sofort, 11 Stunden nach dem Unfall, zur Oesophagotomia ext. geschritten.

Operation. Desinfektion des Operationsfeldes. Leichte Chloroformnarkose wegen der Atemnot. Die Narkose wiederholt gestört durch Brechen. Vorgehen wie gewöhnlich. Etwas störend ist der eigrosse linke Schilddrüsenlappen. Die stark federkieldicke Art. thyr. inf. läuft quer durch das Operationsfeld nach dem unteren Pol dieses Schilddrüsenlappens. Sie wird doppelt unterbunden und durchschnitten. Der Oesophagus lässt

sich kenntlich machen durch einen vom Mund aus eingeführten männlichen Katheter. Die Speiseröhrenwand wird durch 2 Fadenschlingen angeschlungen und dazwischen eine etwa 2 cm lange Längsincision gemacht. Dabei erfolgt ein Brechakt, wodurch die Wunde mit glasigem Schleim überschwemmt wird. Der nach unten in den Oesophagus eingeführte Zeigefinger erreicht gerade noch mit der Spitze den Fremdkörper, der sich demnach, da die Oeffnungsstelle der Speiseröhre etwa 2 cm über dem Jugulum liegt, nahe oberhalb der Cardia befinden muss. Sofortiges Einführen der längsten Schlundzange. Extraktion des Fremdkörpers ohne besondere Schwierigkeiten.

Es ist eine halbe Gaumenplatte mit 2 Zähnen. Grösste Länge der Prothese 4,3 cm, Breite 2,5 cm (Taf. I, Fig. 5).

Naht der Oesophagusschleimhaut mit 2 Seidensuturen, darüber vier Seidennähte der Muscularis. Desinfektion der durch die wiederholten Brechakte mit Schleim verunreinigten Wunde. Tamponade derselben mit Jodoformgaze. Drain. Seidennähte der Hautwunde. Aseptischer Occlusivverband.

Verlauf. 30. Dez. abends. Pat. befindet sich ordentlich wohl, hat sich nicht mehr erbrochen. Einführen der weichen Schlundsonde behufs Ernährung ohne alle Schwierigkeit. Temp. 38,1. — 31. Dez. Geringe Temperatursteigerung bis 38,4. Subjektives Wohlbefinden. Ernährung 2mal täglich durch Einführen von Milch und Eiern vermittelst der weichen Sonde. — 4. Jan. 93. Befinden fortwährend gut. Heute morgen erster Verbandwechsel. Ziemlich viel blutiges Sekret im Verband. Nahtlinie sauber. Die tamponierende Jodoformgaze wird entfernt, die Nähte der Hautwunde ebenfalls, das Drain belassen. Der Pat. wird erlaubt, flüssige Nahrung ohne Sonde einzunehmen. Abendtemp. 38,5. — 5. Jan. Auch heute noch leichte Temperatursteigerung. Pat. hat das Gefühl, als ob etwas von der genossenen Flüssigkeit in die Wunde und den Verband gelange. Verbandwechsel. Ziemlich reichliches, gelblich flüssiges Sekret. Ein zur Probe eingenommener Schluck Wasser fliesst zum grössten Teil aus der Wunde. Neuer Verband. Die Ernährung geschieht nun wieder durch die Sonde. — 8. Jan. Täglicher Verbandwechsel. Immer etwas Fiebertemperaturen. Heute ziemlich reichliche Schleimentleerung aus der Fistel. Genossene Flüssigkeit geht noch zum grössten Teil durch dieselbe ab. Sondenernährung. — 14. Jan. Der Verband wird noch täglich gewechselt. Temp. normal. Heute zum erstenmal keine Schleimentleerung mehr aus der Fistel und kein Durchtritt des Geschluckten. — 15. Jan. Sondenernährung wird ausgesetzt. Der Fistelgang füllt sich mit Granulationen. — 21. Jan. Wunde vollkommen geheilt. Pat. wird entlassen.

6. Joseph Benz, 42 J. Oesophagotomie nach 23 Stunden wegen eines stecken gebliebenen Fleischbissens. Heilung. — Pat. verschluckte vor 8 Jahren, am 24. Dez. 1885, beim Essen mit der Suppe einen etwa 2½

cm langen und 1,5 cm breiten Rindsknochen. Alle Versuche, das Knochenstück wieder herauszubekommen, waren vergeblich, so dass Patient am 4. Tage endlich sich entschloss, im Kantonsspital Glarus um Aufnahme nachzusuchen behufs nötiger Operation. Die Oesophagotomie wurde dort auch sofort ausgeführt von Dr. Fritzsche und Pat. nach etwa drei Monaten geheilt entlassen. Gegen das Ende seines Spitalaufenthalts in Glarus kam es nun zweimal vor, dass allerdings etwas grosse Bissen Fleisch an derselben Stelle, wie vor Wochen das Knochenstück, stecken blieben und dass Pat. dieselben nur mit grosser Anstrengung in den Magen brachte. Ein drittes mal musste sogar ein Bissen mit der Schlundsonde hinabgeschoben werden. Im Jahr 1889 passierte Pat. wieder das gleiche Missgeschick. Diesmal machte er aber selbst den Arzt, improvisierte aus einem Weidenrütchen eine Schlundsonde und schob damit den hängen gebliebenen Bissen in den Magen.

Am 21. Nov. 1893, mittags ½1 Uhr ass nun Pat. mit grossem Appetit sein Mittagsmahl, dabei sich eifrig mit einem Tischgenossen unterhaltend. Das Kuhfleisch, das einen Teil der Mahlzeit ausmachte, war nicht sehr weich gekocht; zum gehörigen Kauen wurde nicht Zeit genommen, und nun blieb plötzlich Pat., seit 1889 zum erstenmal wieder, ein Bissen Fleisch im Halse stecken, der mit allem Würgen nicht hinunter zu bringen war. Pat. verspürte gleich ein drückendes Gefühl in der Höhe des Manubrium sterni; es stellte sich Brechreiz ein. Von einem Schluck Wasser gelangte kein Tropfen in den Magen; es wurde alles wieder herausgewürgt. Diesmal liess auch die Kunst mit dem Weidenrütchen im Stich. Pat. musste einen Arzt rufen lassen, und dieser dirigierte ihn noch gleichen Tags in das Kantonsspital Zürich, wo Patient am 21. November, abends 6 Uhr ankam.

Status. Mittelgrosser, kräftiger, gut genährter Mann. Pat. macht beständig Würgbewegungen und befördert dabei viel schleimige, nicht blutig gefärbte Massen aus dem Munde. Bei der äussern Untersuchung des Halses fällt auf der linken Seite eine etwa 8 cm lange, lineäre Hautnarbe auf, die am innern Rand des Sternocleidomastoideus, parallel mit ihm verlaufend, bis zum Jugulum reicht. Der linke und rechte Schilddrüsenlappen sind mässig vergrössert, von derber Konsistenz. Druckempfindlichkeit ist nirgends nachzuweisen. Giebt man dem Pat. Wasser zu trinken, so regurgitiert alles sofort unter starken Würgbewegungen. Die laryngoskopische Untersuchung ergiebt nichts Abnormes. Bei der Sondenuntersuchung stösst man 22½ cm hinter der Zahnreihe auf ein für alle Sondennummern unpassierbares Hindernis. Der Fremdkörper sitzt sehr fest und weicht nicht auf vorsichtiges Stossen. Pat. will sich durchaus nicht operieren lassen, sonst würde sofort zur Operation geschritten. Erst am folgenden Morgen, nachdem der Zustand sich gleich geblieben ist, willigt er endlich nach langem Sträuben ein in die Oesophagotomie, die nun um 11 Uhr vorgenommen wird.

Operation wieder nach Guattani. Hautschnitt in der alten Narbe, etwa 12 cm lang. Präparatorisches Vorgehen durch Platysma und Fascia superficialis, welche Teile von der frühern Operation her derb und nicht so leicht erkennbar sind. Durchtrennen der Fascia media und des Omohyoideus, der hindert. Stumpfes Vorgehen in die Tiefe. Der linke Schilddrüsenlappen, über eigross, wird durch Haken gegen die Medianlinie gezogen, die Carotis und Jugularis int. in ihrer Scheide nach aussen. Die Art. thyreoid. sup., die sehr stark entwickelt ist, wird doppelt unterbunden und durchschnitten, da sie gerade vor dem Oesophagus im Operationsgebiete liegt. Das Auffinden der Speiseröhre wird durch Einführen eines silbernen, männlichen Katheters erleichtert, der Oesophagus angeschlungen und nun durch eine 2 cm lange Incision eröffnet. Entfernung des Katheters. Eingehen mit dem Zeigefinger in den Oesophagus. Man fühlt den Bissen etwa in der Höhe der Bifurcation. Mit der Sequester- und der gekrümmten Kornzange gelingt es nun, das grosse, sehr zähe, nicht stinkende Stück Kuhfleisch, das noch nicht weiter verändert ist, in vielen Stücken herauszubringen. Der Bissen stak sehr fest, und alles in allem würde die Grösse eines kleinen Hühnereis ausmachen. Am Oesophagus ist nichts besonderes bemerkbar; nur erscheint er an dieser Stelle etwas enge und wenig dehnbar, gerade für den Zeigefinger passierbar.

Naht der Oesophagusschleimhaut mit 5 Seidennähten. Die Muscularis wird durch Catgutnähte geschlossen. Desinfektion der Wunde mit $^1/_{1000}$ Sublimat. Einlegen eines Jodoformgazestreifens und kleinen Drains. Naht der Hautwunde bis auf den untern Winkel mit Seide. Aseptischer Occlusivverband.

Verlauf. 22. Nov. Nach der Operation befindet sich Pat. wohl, nur klagt er über heftigen Durst und auch über etwas Schmerz im Schlund. Er bekommt zum Schlucken Eisstückchen und Citronenwasser. Statt der Ernährung durch die Schlundsonde ein Nährklysma. Temp. abends 37,0. Puls 78. — 23. Nov. Morgens und abends Ernährung vermittelst der Sonde, bestehend aus je 3 Eiern, 6 Deciliter Milch, 40 gr. Cognac und 40 ccm Denayer'sches Fleischpepton. Das Einführen der Sonde ist leicht und fast schmerzlos. Morgentemp. 38,0. Puls 70; abends 38,2 und 76 Pulse. — 26 Nov. Nur einmal noch eine Temperatur von 38,0 und zwar am 24. Nov. abends. Heute Verbandwechsel. Geringe Sekretion. Das Drain wird entfernt, der Gazestreifen zurückgelassen, da er fest sitzt. Hautwunde per primam geheilt. Fortsetzung der Schlundsondenernährung morgens und abends. Temp. und Puls ganz normal. Pat. hat ziemlich viel Husten mit schleimig eitrigem Auswurf. — 28. Nov. Ernährung ohne Sonde. Schlucken ganz schmerzlos. — 29. Nov. Verbandwechsel. Geringe Sekretion, wahrscheinlich zum Teil von der verschluckten Nährflüssigkeit herrührend. Hautwunde bis auf den untern Winkel per primam geheilt. Entfernung der Seidennähte aus derselben. Der Gazestreifen

wird noch belassen, da er fest sitzt. Allgemeinbefinden sehr gut. Puls und Temperatur ganz normal. — 2. Dez. Verbandwechsel. Beim Schlucken von Flüssigem fliesst nur sehr wenig aus der Wunde. Entfernung des Jodoformgazestreifens, der sich gelockert hat. Schöne Granulationen. Erneuerung der Jodoformgaze. Ueblicher Verband. —. 4. Dez. Verbandwechsel. Auch jetzt noch geringe Durchlässigkeit der Oesophaguswunde. Temperaturen immer normal. — 6. Dez. Wieder Verbandwechsel. Der Jodoformgazestreifen ist fast ganz herausgedrängt. Beim Schlucken fliesst nichts mehr aus der Wunde, die nur noch einen feinen Granulationsstreifen bildet. Auflegen von Jodoformgaze. Neuer Verband. Allgemeinbefinden ausgezeichnet. Beim Schlucken nie Beschwerden. Pat. erhält nun auch breiige Speisen. — 8. Dez. Verbandwechsel. Aetzen der wuchernden Granulationen mit dem Argentum-nitricum-Stift. Pat. steht auf. — 13. Dez. Pat. geniesst auch feste Speisen ohne Schmerzen. — 18. Dez. Vollständige Heilung. Entlassung mit dem Rat, beim Essen etwas vorsichtig zu sein und keine grossen Bissen zu verschlucken. (S. Tabelle folg. Seite.)

Epikritische Bemerkungen.

Betrachten wir nun kurz das Operationsergebnis dieser 6 Fälle, so sehen wir, dass einem Todesfall fünf Heilungen gegenüberstehen. Doch ist hierbei zu berücksichtigen, dass bei Fall 2 der unglückliche Ausgang nicht der Operation zuzuschreiben ist, sondern dass hier vielmehr der Tod trotz der Oesophagotomie erfolgte. Die Ursache war die ganz unabhängig von dem linksseitigen Speiseröhrenschnitt entstandene, durch das lange Liegen des Fremdkörpers hervorgerufene Läsion des Oesophagus und der Art. thyreoid. inf. dext., welch letztere sich bei der Sektion als mit offenem Lumen, direkt in die Speiseröhre mündend, erwiesen hatte. Der anfänglich das Lumen verschliessende Thrombus hatte sich aus irgend einem Grund gelockert, und die Katastrophe war da.

In den übrigen Fällen erfolgte die Heilung teils ohne Zwischenfall, teils von kleinen Störungen unterbrochen.

Bei Fall 1 machte eine Blutung in der Halswunde, im Anschluss an einen Hustenanfall am 8. Tage nach der Operation entstanden, die Unterbindung der Vena thyreoid. sup. nötig. Sonst war der Heilungsverlauf normal. Die Temperatur erreichte ein einzigesmal 38,5. Nach 5 Wochen schon konnte Patient als völlig geheilt entlassen werden.

Bei Fall 3 wurde die Heilung etwas verzögert durch die 9 Tage lang andauernden Fiebertemperaturen, die wahrscheinlich auf Retention, wenn auch geringer Mengen Sekretes, zurückzuführen sind,

Uebersicht der von Herrn Prof. Krönlein wegen

Nr.	Name	Alter	Ort des Fremdkörpers	Art des Fremdkörpers	Zeit des Verschluckens	Bedrohliche Symptom. vor der Operation	Operation am	Operation nach Verfluss von
1	Karl Krüger, Berlin.	48	Höhe der Inc. stern.	Hammelbackzahn.	20. Okt. 1878 mittags.	—	24. Oktober.	4 Tag.
2	J. E., Winterthur.	36	Höhe der Inc. stern.	Künstl. Gebiss.	3. Januar 1883 morg. 5 h.	Am 8. Jan. profuse Mundblutung. Mehrere blut. Stühle.	9. Jan. 3 Uhr mittg.	6½ Tagen.
3	Amalie B., Bludenz.	21	Höhe der Inc. stern.	Künstl. Gebiss.	1. März 1888 nachts 1 h.	—	1. März 2 Uhr mittg.	13 St.
4	Heinrich Stocker, Horgen.	50	18 cm hinter der Zahnreihe	Schweinsknochen.	25. April 1891 mittags.	Diarrhoe, wahrsch. blutige Stühle.	6. Mai 3½ h. mittgs.	11 Tag.
5	Frau St, Zürich.	32	Wenig oberhalb d. Cardia.	Künstl. Gebiss.	29. Dez. 1892 11 Uhr nachts.	—	30. Dezemb. 10 h. morgs.	11 St.
6	Jos. Benz, Zürich.	42	22½ cm hinter den Schneidezähnen.	Ein Bissen Kuhfleisch.	21. Nov. 1893 12½ Uhr mittags.	—	22. Novembr. 11 Uhr morgs.	23 St.

verschluckter Fremdkörper gemachten Oesophagotomieen.

Ausgang		Behandlung der Wunde	Ernährung	Heilg. der Oeso-phag.-wunde	Entlassen
Heilung	Tod				
Heilung. Am 8. Tag geringe venöse Blutung infolge eines Hustenanfalles. Unterbindung der V. thyr. sup.	—	Keine Nähte der Speiseröhre. Drain. Teilweise Naht der Hautwunde. Offene Wundbehandlung.	8 Tage lang durch die Schlundsond.	—	30. Nov. 1878 nach 5 Wochen.
—	Tod nach 15 Tagen. Blutg. aus d. Art. thyr. inf. dx.	Keine Nähte. Jodoformgazetampon. Carbolgazeverband.	Noch auf dem Operationstisch durch Schlundsonde. Nach 3 Tagen schluckt Pat. gut.	Nach 10Tag.	—
Heilung.	—	Fortlaufende Catgutnaht der Oesophaguswunde. Drain. Jodoformgazetamp. Teilweiser Schluss d. Hautwunde durch Seidenknopfnähte. Occlusivverband.	Vom 2. Tag an mit der Sonde. Am 3. Tag schluckt Pat. alles selbst.	Nach 3 Tagen.	29. April 1888 nach 8 Wochen.
Heilung. Auch nach d. Operation noch mehrere blut. Stühle.	—	Naht des Oesophag. durch 3 Seidenknopfnähte. Drain. Jodoformgazetampon. Nähen der Hautwunde mit Seide. Occlusivverband.	Noch auf dem Operationstisch vermittelst d. Sonde, ebenso am 2. 3. und 4. Tag. Am 10. nochmals, da die Oesophaguswunde noch nicht schloss.	Nach 12Tag.	28. Juni 1891 nach 8 Wochen.
Heilung.	—	Naht der Oesophagusschleimhaut durch zwei, der Muscularis durch vier Seidenknopfnähte. Jodoformgazetampon. Drain. Naht der Hautwunde mit Seide. Aseptischer Occlusivverband.	15 Tage lang durch die weiche Schlundsond.	Nach 14Tag.	21. Jan. 1893 nach 3 Wochen.
Heilung.	—	Naht der Oesophagusschleimhaut mit 5 Seidenknopfnähten, der Muscularis mit Catgut. Jodoformgazetampon. Drain. Naht der Hautwunde. Occlusivverband.	Am 1. Tag ein Nährklysma. Vom 2.—6. Tag Ernährung durch die Schlundsonde.	Nach 14Tag.	18. Dez. 1893 nach 4 Wochen.

vielleicht zum Teil auch auf die gleichzeitig bestehende Bronchitis. Hingegen ist bemerkenswert, dass Pat. am dritten Tage schon Flüssiges schlucken konnte, ohne dass eine Spur davon die Oesophaguswunde passierte. Es ist dies also einer der seltenen Fälle, wo prima reunio der Speiseröhrenwunde erfolgte.

Auch Fall 4 verlief günstig, trotzdem das Knochenstück volle 11 Tage in der Speiseröhre geblieben war, und bereits Symptome darauf hinwiesen, dass es zu einer Ulceration der Oesophaguswand und zu Arrosion von Blutgefässen gekommen sein müsse. Die diarrhoischen, offenbar blutigen Stühle vor der Operation und die deutlich Blut enthaltenden, zum Teil spontan erfolgenden Entleerungen nach der Operation sind wohl mit Sicherheit darauf zurückzuführen. Die im Anschluss an diese Blutverluste sich einstellende Anämie war beinahe lebensgefährlich; doch erholte Pat. sich rasch, nachdem vom 11. Tag an die Blutungen sistierten, und konnte er doch nach 8 Wochen vollkommen hergestellt entlassen werden. Die Oesophaguswunde war hier erst am 12. Tag undurchlässig für Flüssiges, die Hautwunde sonst per primam geheilt. Die Temperaturen blieben mit Ausnahme zweier Erhöhungen auf 38,5 immer normal.

Bei 5 und 6 war die Heilungsdauer wesentlich kürzer, die Zeit, bis die Oesophaguswunde sich schloss, annähernd gleich. Namentlich bemerkenswert ist Fall 6, da Benz in einem Zeitraum von 8 Jahren sich zweimal der Oesophagotomia externa unterziehen musste. Es war offenbar nach der ersten Operation, welche im Jahre 1885 wegen eines steckengebliebenen Knochenstückes von Dr. Fritzsche unternommen wurde, eine mässige Striktur des Oesophagus zurückgeblieben und vielleicht auch infolge der traumatischen Muskelinsufficienz im Bereich der Narbe, ein geringer Grad von paralytischer Dysphagie. Dass die Fälle äusserst selten sind, wo an der gleichen Person zweimal die Oesophagotomia externa ausgeführt werden musste, beweist die Thatsache, dass wir in der ganzen einschlägigen Litteratur nur ein Beispiel derart erwähnt finden. Billroth operierte nämlich eine Frau zweimal mit Erfolg, als ihr 1878 und 1885 jeweils ein Zwetschenkern in einer Striktur der Speiseröhre festsass [1]).

Diese wenigen Fälle zeigen, dass die Gefahr bei einer zweiten Oesophagotomie absolut nicht grösser ist als bei der ersten. Dass eine Striktur nach dem Speiseröhrenschnitt zurückbleibt, ist sonst

1) Fischer. Deutsche Zeitschrift für Chirurgie. Bd. 27. S. 291.

sehr selten und unser Fall also auch in dieser Beziehung ein aussergewöhnlicher. —

Zur Indikationsstellung. Aus den Krankengeschichten geht hervor, dass, wie die meisten Operateure der Jetztzeit, auch Herr Prof. Krönlein so rasch als möglich zur Oesophagotomia externa schreitet, wenn die unblutigen Methoden zur Entfernung der Fremdkörper erfolglos bleiben, d. h., wenn es nicht gelingt, das Corpus alienum unter Leitung des Fingers mit der Schlundzange, bei tieferem Sitz mit dem Gräfe'schen Münzenfänger, zu extrahieren, oder wenn die Beschaffenheit des Fremdkörpers es nicht erlaubt, ihn in den Magen hinunterzuschieben. Zu letzterem Verfahren eignen sich aber bloss weiche, verdauliche Dinge, oder dann zwar harte, aber jedenfalls glatte und stumpfe Körper, die dem Hinabschieben nicht zu grossen Widerstand entgegensetzen. Spitze, starre, unverdauliche Fremdkörper hingegen könnten leicht bei solcher Manipulation den Oesophagus verletzen, oder aber, wenn sie auch glücklich in den Magen gelangt sind, hier oder im Darm dem Individuum gefährlich werden. Ist bereits eine Blutung aus dem Munde eingetreten, oder deutet eine schon vorhandene Infiltration des Halses auf Perforation hin, so fallen auch diese Versuche der unblutigen Entfernung weg. Das sehr gefährliche Verfahren, das sonderbarer Weise auch von Dieffenbach empfohlen wurde, nämlich ein Brechmittel zu geben, wenn die Extraktion nicht gelinge, würde Herr Professor Krönlein nie versuchen, auch nicht dann, wenn es sich nur um einen weichen Fleischbissen handelte. Allerdings mag so der Bissen in manchen Fällen rasch und ungefährlich herausbefördert werden; doch nur zu leicht könnte der Brechakt eine Perforation des Oesophagus und damit den wahrscheinlichen Tod des Individuums herbeiführen. Aber auch mit den Extraktionsversuchen vermittelst des Münzenfängers wird nicht zu weit gegangen, denn spitze und kantige Körper verletzen dabei nur zu leicht den bis jetzt vielleicht noch unversehrten Oesophagus.

Die vielleicht spontan erfolgende, ungefährliche Entfernung des Fremdkörpers aus der Speiseröhre, wie sie thatsächlich schon beobachtet wurde auch nach erfolglos gebliebenen Extraktionsversuchen, dürfen wir heute nicht mehr abwarten. Im allgemeinen geben Fremdkörper im Oesophagus bald, freilich oft auch erst später, durch Verletzung der Wand desselben, Anlass zu meist schweren, akut verlaufenden Eiterungsprozessen, die sich gar nicht immer nur auf das retropharyngeale Bindegewebe beschränken, sondern zu pleu-

ritischen und pericarditischen Ergüssen, verbunden mit schweren asphyctischen Erscheinungen, führen können. Ferner entstehen oft nach Perforation der Oesophaguswand, auch wenn es nicht zu septischer Phlegmone kommt, schwere Organverletzungen, z. B. des Larynx und der Trachea mit ihren Folgen, wie Pneumonie, Lungengangrän und was gar nicht selten ist, tötliche Blutungen durch sekundäre Ulceration von grossen Gefässen, namentlich von Arterien, wie Aorta, Carotis, Thyreoidea inf., Pulmonalis, weniger häufig von Venen (König).

Eingedenk dieser Gefahren und der für einen geübten Chirurgen nicht allzu grossen Schwierigkeit der operativen Behandlung, ist es ohne Frage gerechtfertigt, nach vergeblichem Versuch der unblutigen Entfernung eines Fremdkörpers aus der Speiseröhre sofort die Oesophagotomia externa zu empfehlen.

Operationsweise. Die Oesophagotomie wurde in allen 6 Fällen nach der schon von Guattani angegebenen Methode ausgeführt: Hautschnitt am vorderen Rande des linken Sternocleidomastoideus von der Höhe der Cartilago thyreoidea bis nahe zur Incisura sterni. Durchtrennen des Platysma und der oberflächlichen Halsfascie, ebenso der Fascia media und des in die Duplikatur der letzteren eingebetteten Muscul. omohyoideus, wenn er nicht auf die Seite gezogen werden kann. Nun stumpfes Vorgehen mit dem Finger am seitlichen Rand der Schilddrüse, diese dann mit der Trachea nach der Medianlinie, die grossen Gefässe in ihrer Scheide lateral verschiebend. Andere Gefässe, wie die Art. thyreoid. sup. und inf., lassen sich meist vermeiden; sonst werden sie, falls sie genieren, doppelt unterbunden und durchtrennt. Grosse Schwierigkeiten beim Vordringen in die Tiefe kann eine schon vorher bestehende Struma verursachen, oder eine erst infolge septischer Infektion entstandene Thyreoiditis oder Strumitis consecutiva. Auch wenn ein etwas grosser Fremdkörper in der Höhe des Ringknorpels mehrere Tage lang steckt und durch Druck auf den Kehlkopf und Schwellung Atmungsbeschwerden macht, kann eine Schilddrüsenvergrösserung entstehen infolge Stauung des Blutes in den Venen (v. Langenbeck). In den von Herrn Prof. Krönlein operierten 6 Fällen war nur ein einziges Mal (1) nichts von einer Struma zu bemerken. Bei 2 handelte es sich wohl um eine Thyreoditis, denn eine Struma soll vor dem Verschlucken des Gebisses nicht bestanden haben, bei Fall 4 sicher, da bei der Entlassung des Patienten die bei der Auf-

nahme deutlich nachweisbar gewesene Schwellung der Schilddrüse wieder ganz verschwunden war.

Die Eröffnung des Oesophagus geschah teils ohne (3 und 4), teils mit Benützung eines durch den Mund in denselben eingeführten Instrumentes. Bei Fall 3 konnte das Auge das hier leicht kenntliche, blaurötliche, längsgestreifte, beim Schlingen Kontraktionen zeigende Muskelband ohne weiteres erkennen, und bei Fall 4 war der Fremdkörper in der Speiseröhre dem tastenden Finger direkt zugänglich. In den übrigen Fällen wurde statt des Vacca-Berlinghieri's Ectropoesophags einfach ein männlicher, silberner Katheter benützt. Das Verziehen des Kehlkopfs und der Trachea nach rechts, welches das Auffinden des Oesophagus sehr erleichtern würde, ist oft nicht möglich wegen eintretender Atemnot. Um den Nervus recurrens zwischen Trachea und Oesophagus nicht zu verletzen, eröffnet man die Speiseröhre immer an der seitlichen Wand, indem man entweder direkt auf den vorliegenden Fremdkörper einschneidet, oder auf das den Oesophagus vordrängende Instrument, nachdem das Muskelrohr entweder mit 2 feinen Doppelhäkchen fixiert oder durch 2 Fäden angeschlungen worden ist. Ging letzteres dem Einschneiden nicht voraus, so wurde es noch nachträglich ausgeführt, damit an den Schlingen die Wundränder bei der Extraktion klaffend erhalten werden konnten.

Die Entfernung des Fremdkörpers selbst war meist leicht zu bewerkstelligen mittelst einer Sequester- oder Schlundzange. Bei 1 nur war der Hammelzahn so eingestellt, dass er erst durch ein Elevatorium auf eine Kante gestellt werden musste, um die Extraktion zu ermöglichen.

Was die Nachbehandlung der Wunde anbelangt, so wurde mit Ausnahme der zwei ersten Fälle bei allen übrigen die Oesophaguswunde genäht und zwar bei 3 durch fortlaufende Catgutnaht, bei 4 durch drei Seidenknopfnähte. Bei 5 und 6 nähte man die Schleimhaut und Muskulatur der Speiseröhre gesondert, in dem ersteren Fall alles mit Seide, in dem letzteren bloss die Schleimhaut mit Seide, die Muskulatur mit Catgut. — Im allgemeinen ist die Frage, ob Naht oder nicht, heutzutage abhängig vom Zustand des Oesophagus. Ist die Speiseröhrenwand durch das lange Liegenlassen des Fremdkörpers bereits ulceriert und septisch infiltriert, so wird auch auf die Naht verzichtet, wie überhaupt vor 1868 die offene Behandlung in allen Fällen als die regelrechte galt. Durch gesondertes Nähen der Schleimhaut und der Muskulatur will man einer

infolge Muskelkontraktion unter Umständen möglichen Trennung der genähten Teile vorbeugen. Leider bewirkt aber auch diese doppelte wie die einfache Naht meistens keinen absoluten Verschluss. Dass hingegen doch die Heilung per primam intentionem möglich ist, beweist Fall 3. Ebenso steht fest, dass da, wo die Naht angelegt werden kann, sie den Austritt von Nahrungsflüssigkeit auf ein Minimum und auf kürzeste Zeit beschränkt (Fischer). Mit Ausnahme von Fall 3, wo Prima erfolgte, und 1, wo die Zeit des Verschlusses nicht mehr zu eruieren ist, schwankte die Dauer des Austretens von verschluckter Nahrungsflüssigkeit aus der Oesophaguswunde zwischen 10 und 14 Tagen.

Die Behandlung der übrigen Wunde richtete sich ebenfalls wieder nach deren Beschaffenheit. War die Naht des Oesophagus noch möglich, so wurde nach Desinfektion der Wunde ein Drain und ein Jodoformgazestreifen eingelegt, die Hautwunde bis auf die Drainstelle durch Seidenknopfnähte geschlossen und darüber ein aseptischer Verband gemacht (Fall 3, 4, 5 und 6). Bei Fall 2, wo die Speiseröhrenwand perforiert war, wurde die Wunde nur mit Carbolgaze tamponiert, die Hautwunde nicht genäht, bei 1 ebenso auf die Naht der Speiseröhre verzichtet, ein Drain eingelegt, hingegen die Hautwunde teilweise durch Nähte geschlossen.

Die Ernährung geschah in allen 6 Fällen vermittelst der weichen, durch den Mund jeweils eingeführten Schlundsonde, aber nur so lange, als starke Durchlässigkeit der Oesophaguswunde dies absolut erforderte. Sobald es irgendwie anging, liess man die Kranken selbst schlucken.

Statistisches.

An Hand dieser von Herrn Professor Krönlein gemachten Oesophagotomieen und noch einiger weiteren, bis Ende 1893 veröffentlichter Fälle, wollen wir versuchen, die von G. Fischer begonnene Statistik dementsprechend zu erweitern, und schicken wir daher hier zuerst eine Zusammenstellung der noch aus der Litteratur gesammelten Oesophagotomieen wegen verschluckter Fremdkörper voraus.

Nr.	Operateur	Alter, Geschl.	Sitz des Fremdkörpers	Art des Fremdkörpers	Zeit d. Verschluck.	Symptome v. d. Op.	Zeit d. Operation	Ausgang Heilg.	Ausgang Tod	Behandlung der Wunde	Ernährung	Heilungsdauer
1	Fritzsche [1]).	34, M.	22½ cm hinter d. Zähnen.	Rindsknochen.	24. Dez 1885.	—	Nach 4 Tagen.	Heilg.	—	—	—	3 Monate.
2	J. S. Ardle [2]).	48, W.	Dicht über dem Sternum	2 spitze Knochenstücke.	1888	Perforat.-sympt.	Nach 4 Woch.	Heilg.	—	Ausstopfen d. Wunde mit Jodoformgaze. Keine Nähte.	Kleine Stücke gefrorener Hühneressenz per os.	—
3	E. v. Wahl [3]	41, W.	Dicht unterhalb des Ringknorpels	Zerbrochenes Gebiss.	1889.	—	Nach 14Tag.	Heilg.	—	Oesophaguswunde nicht genäht. Drain. Jodoformgaze. Aeus. Wund. a. 2. T. genäht.	Sondenernährung.	14 Tage (Oesoph.-wunde).
4	F. Southam [4])	30, W.	8 Zoll hinter d. Zahnreihe.	Gebiss.	1889.	—	Nach einig. Stund.	Heilg.	—	Keine Nähte des Oesoph. Verschluss der äusseren Wunde.	In den 1. 2 W. ausschliessl. p. rect. In der 3. W. mit Sonde.	36 Tage.
5	F. Southam [5])	23, W.	12 Zoll hint. d. Zahnr.	Gebiss.	1889.	—	Nach 4 Tagen.	Heilg.	—	Gleich.	Gleich.	46 Tage.
6	Deaver [6]).	27, M.	—	Gebiss.	1890.	Prof. Expektoration.	Nach einig. Tagen.	—	Tod n. 7 T. Perf. d. Oesoph. in d. Trachea.	Naht d. Speiseröhre u. Hautwunde. 3. Tag Entferng. der Nähte wegen Eiterung.	—	—
7	Gross [7])	35, M.	16 cm hinter d. Zahnreihe.	Knochen.	1890.	—	—	Hlg. 2 Bltg. a. Munde	—	Keine Naht. Drain. Jodoformierung.	Verweilsonde durch die Nase in den Magen 63 Tage lang.	69 Tage.
8	Gerster [8]).	M.	9 Zoll hinter d. Zahnreihe.	Knochenstück.	1878.	Fieber	Nach 12 Tg.	—	Nach. 5 T. Bltg. aus V. jug. int.	—	—	—
9	dto. [9])	9, W.	—	Pfeife.	—	—	Sofort.	Heilg.	—	Prim. Naht d. Oes.	—	13 Tage.
10	dto. [10]).	2, M.	7½ Z. h d. Zrh.	Münze.	—	—	Sofort.	Heilg.	—	—	—	—
11	dto. [11]).	49, W.	—	Fischgrat.	—	—	Sofort.	Heilg.	—	—	—	—

1) Angaben des Pat. — 2) Dubl. Journ. of med. Sc. Ap. 1888. p. 310. Schmidt's Jahrb. 1889. VI. p. 163. — 3) St. Petersburger med. Wochenschr. 1889. Nr. 21. Centralbl. für Chir. J. 1890. Nr. 8. p. 148. — 4) Lancet II. 26, p. 1325. 28. Dez. 1889. Centralbl. für Chir. J. 1890. Nr. 21. p. 397. — 5) Ebenda. — 6) Philadelph. med. News 1890. Mai 3. Centralbl. für Chirurgie, J. 1890. Nr. 44. p. 845. — 7) Nancy. Semaine méd. XI. 7. 1891. Schmidt's med. Jahrb. B. 232. J. 1891. p. 173. — 8) 9) 10) und 11) Newyork med. journ. Vol. XV. p. 141. Centralbl. für Chirurgie, J. 1892. Nr. 34. p. 694.

Da in der Statistik von Georg Fischer, die 120 Fälle umfasst, auch die beiden ersten der von Herrn Prof. Krönlein operierten Fälle mitenthalten sind, so liegt also ein statistisches Material von 135 Fällen vor, wo der Speiseröhrenschnitt zur Entfernung von verschluckten Fremdkörpern unternommen wurde.

Auf die verschiedenen Jahre verteilen sich die Operationen wie folgt:

1738—1788 = 2	1850—1860 = 8
1788—1800 = 1	1860—1870 = 13
1800—1830 = 0	1870—1880 = 33
1830—1840 = 4	1880—1894 = 71.
1840—1850 = 3	

Im Jahre 1738 operierte Goursauld, Wundarzt zu Coussac-Bonneval in Limousin zum erstenmal und auch gleich mit bestem Erfolg, wegen eines im Halse stecken gebliebenen Knochenstückes. Dass aber dieser kühne Operateur zuerst nur spärliche Nachahmer fand, zeigen die angeführten Zahlen, wie sie uns ferner auch vor Augen führen, dass erst durch die Einführung der antiseptischen Wundbehandlung die Oesophagotomia externa als legale Operation sich einzubürgern vermochte. Vor 1870 nur 31 Operationen! Nach 1870 dagegen 104, also mehr als die dreifache Zahl in einer fast sechsmal kürzeren Zeit!

Die meisten Oesophagotomieen wurden in Deutschland ausgeführt, nämlich 30, gegenüber 12 in Frankreich. Aus der Schweiz sind nun 7 Fälle bekannt.

Was die Art der Fremdkörper anbelangt, so überwiegen die künstlichen Gebisse und die Knochen. Sie machen zusammen 62 % aller Fremdkörper aus. Es wurden gefunden:

Künstliche Gebisse	42	Fisch	1
Knochen	42	Nuss	1
Geldstücke	9	Kastanie	1
Obstkerne	6	Eisenstück	1
Nadeln	5	Metallstäbchen	1
Steine	3	Glasstück	1
Knöpfe	3	Pfeife	1
Fischknochen	2	Stahlrolle	1
Zähne	2	Taschenmesser	1
Fischgeräte	2	Degenklinge, 37 cm lang	1
Fleischbissen	2	Draht, Schwamm und Pinsel	1
Elfenbeinröhrchen mit Kirschkern	1	Kork einer Bierflasche	1
Monocle	1	Unbekannt	3

Das erste künstliche Gebiss wurde im Jahre 1856 von Cock in London entfernt, und seit dieser Zeit prävalieren auch die Gebisse

stark unter den durch die Oesophagotomia ext. entfernten Fremdkörpern. Von 1856—1894 wurde 42mal ihretwegen operiert und nur 32mal wegen verschluckter Knochen. Rechnen wir also von ihrem ersten Auftreten in der Statistik an, so machen die künstlichen Gebisse 35,2 % aller seit 1856 entfernten 119 Fremdkörper aus, eine Zahl, die das Tragen von künstlichen Gebissen doch nicht ganz ungefährlich erscheinen lässt.

Mortalität. Von 135 Operierten genasen 100. In zwei Fällen ist zudem der erfolgte Tod nicht der Oesophagotomie zuzuschreiben. Es musste nämlich einmal sofort nach derselben die Gastrotomie ausgeführt werden, — Bille, ein Draht mit Schwamm und Pinsel war während der Oesophagotomie in den Magen geschlüpft — und in einem anderen Fall — Richet — starb die schon vor der Operation hochgradig Tuberkulöse 9 Wochen nach dem Speiseröhrenschnitt an Lungenphthise. Die Mortalität beträgt also bei 133 Oesophagotomien 24,8 %.

Nach der Zeit der Operation berechnet, finden wir unter

		Heilungen	Todesf.
14 Operationen	binnen 12 Stunden	11	3
22 „	binnen 24 „	17	5
18 „	am 2. Tag	14	4
6 „	am 3. Tag	6	—
46 „	in den ersten 3 Tagen	37	9
28 „	am 4. bis inkl. 7. Tag	19	9
74 „	binnen der 1. Woche	56	18
22 „	binnen der 2. bis 4. Woche	17	5
4 „	binnen der 5. bis 8. Woche	4	—
9 „	binnen des 2.—12. Monats	8	1
1 Operation	nach 2¼ Jahren	—	1
1 „	nach 3¼ Jahren	1	—
1 „	nach 12 Jahren	—	1

Die Fälle, die erst nach Wochen, Monaten und Jahren operiert wurden, dürfen wir nicht den z. B. innerhalb der ersten Woche operierten als gleichwertige anreihen, wenn wir aus diesen Zahlen beweisen wollen, dass die Frühoperation bessere Resultate aufzuweisen habe als die Spätoperation. Denn es giebt eben seltene Fälle, wo der im Oesophagus stecken gebliebene Fremdkörper nicht sofort Beschwerden macht und den Kranken zum Chirurgen drängt. So erwähnt Georg Fischer 3 Fälle [1]), wo erst nach Jahren die Oesophagotomie ausgeführt wurde und zwar einmal sogar mit Er-

1) Deutsche Zeitschr. f. Chirurgie. Bd. 27. Nr. 67, 77 u. 94 der Statistik über Oesophagotomie.

folg. Auch Lennox Browne [1]) berichtet über eine ähnliche Beobachtung. Er extrahierte nämlich mit dem Münzenfänger eine Vulkanitplatte, die dem Patienten beim Wassertrinken in die Speiseröhre geraten und nach vergeblichen Entfernungsversuchen 3½ Jahre hindurch dort liegen geblieben war ohne jedes Symptom, bis schliesslich Heiserkeit und Schlingbeschwerden auftraten. — Wir wollen also nur die schon in der ersten Woche operierten Fälle betrachten, wo wir sicher annehmen können, dass gleich von Anfang an Symptome vorhanden waren, die zur Oesophagotomie drängten, und da finden wir denn auch unter den innerhalb der drei ersten Tage Operierten 12 % weniger Todesfälle als unter den erst am 4.—8. Tage Oesophagotomierten.

	Oesophagot.	Heilg.	Todesf.	Mortalität
In den ersten 3 Tagen	46	37	9	19,5%
Am 4. bis inkl. 7. Tage	28	19	9	32,1%

Dass die Mortalität bis zu einem gewissen Grad auch von der Gestalt der Fremdkörper abhängig ist, lässt sich begreifen, da spitze, umfangreiche, sehr harte Körper eher und rascher zu Komplikationen führen, als glatte, und in der That zeigt die Erfahrung, dass namentlich Knochensplitter verhältnismässig häufig tötlichen Ausgang herbeiführen infolge Perforation des Oesophagus.

		Operat.	Heilg.	Todesf.	Mortalität
Wegen verschluckter	Knochenstücke	41	28	13	31,7%
„ „	Gebisse	42	32	10	23,8%
„ „	Geldstücke	9	8	1	11,1%
„ „	Obstkerne	6	6	—	—
„ „	Nadeln	5	5	—	—
„ „	Knöpfe	3	2	1	—
„ „	Steine	3	2	1	—
„ „	Fischknochen	2	2	—	—

Ausgang. Die Oesophagotomia externa gehört zu den Operationen, die, wenn damit das Leben gerettet werden kann, nur selten Störungen hinterlassen. Nach G. Fischer sind dauernde Fistelbildungen noch nie beobachtet worden. Auch Strikturen sollen im allgemeinen nicht zu fürchten sein. Einmal wurde eine nachträgliche Verengerung der Speiseröhre von May und Notley beobachtet. Bei dem zum erstenmal von Dr. Fritzsche, zum zweitenmal von Herrn Prof. Krönlein operierten Patienten war nach der ersten Operation ebenfalls eine mässige Striktur zurück-

1) Journal of Laryngol. Bd. 6. Heft 8. Centralbl. für Chirurgie. J. 1892. Nr. 46. pag. 965.

geblieben. Dass eine traumatische Muskelinsufficienz im Bereich der Narbe auch zu dysphagischen Störungen beitragen kann, dürfte vielleicht derselbe Fall beweisen. Allenfalls vorkommende Veränderungen der Stimme, Heiserkeit oder gar Husten sind auf Verletzungen von Recurrensästen zurückzuführen (Fischer). In dem von J. S. Ardle operierten Fall bestand z. B. eine Zeit lang nach der Operation noch Aphonie, die der Chirurg einer Entzündung des linken Nerv. laryngeus, entstanden infolge der Oesophagusperforation, zuschreibt. Sonst sind aber auch diese Vorkommnisse äusserst selten.

Als Todesursachen finden wir angegeben:

14mal Perforation oder Gangrän der Speiseröhre und ihre Folgen, wie Verjauchung des Mediastinum post., Fortpflanzung der Eiterung zur Schädelbasis, in die Pleura; ferner Pneumonie und Lungengangrän nach erfolgter Perforation in die Trachea; 8mal Blutungen; 5mal Erschöpfung; 2mal Sepsis; 1mal Pyämie; 1mal Lungenödem; 1mal Lungentuberkulose; 1mal Lungenerscheinungen.

Es prävalieren also unter den Todesursachen bei weitem die Folgezustände der Gangrän, Ulceration und Perforation des Oesophagus. Schon wenige Tage können genügen, diese Gefahren herbeizuführen; daher die Dringlichkeit der Operation.

Was die Blutungen anbelangt, so müssen wir immer mit dieser Eventualität bei Stellung der Prognose rechnen, besonders wenn längere Zeit verstrichen ist bis zur Operation, oder gar schon vorher Blutungen bestanden. Näheres über die bis jetzt beobachteten Fälle zeigt folgende Zusammenstellung:

Operateur	Gegenstand	Operation nach	Zeit der Blutung nach der Operation	Quelle	Wahrscheinliche Ursache
Castresana	Stein.	—	—	—	—
Von Gerster mitgeteilt.	Knochen.	12 Tagen.	Nach 5Tagen	Ven. jug. int.	—
Billroth.	Gebiss.	5 Tagen.	Am 13. Tag.	Carotis com.	—
Rinne.	Degenklinge.	8 Stunden.	Am 9. Tag.	Wahrscheinlich aus der Schilddrüse.	Häufiges Sondieren von d. Wunde aus behufs Ernährung.
Czerny.	Knochen.	ca. 8 Tagen.	Am 8. Tag.	Vena jugul. commun.	Druck des Drains.
Bose.	Knochen.	1 Tag.	Am 8. Tag.	Art. cervical. ascendens.	Atheromat. Entartung. Hustenanfall.
Krönlein.	Gebiss.	6½ T. (Oesophag. war perforiert).	Am 15. Tag. Bltg. a. 5. v. u. am 8. n. d. Op.	Art. thyreoid. inf. dext.	Langes Liegen d. Fremdkörpers.
Kolakzek.	Gebiss.	16 Tagen.	Nach 4 Woch.	Bohnengr. Geschw. i. Oeso.	—

Erschöpfung droht namentlich bei kleinen Kindern und Greisen, wenn sie Tage lang vor der Operation nichts schlucken konnten (Fischer).

Die Entfernung von Fremdkörpern aus der Speiseröhre durch die unblutige Extraktion per vias naturales. Spontanes Abgehen von verschluckten Gegenständen.

Glücklicherweise gelingt es in der Mehrzahl der Fälle, die im Oesophagus stecken gebliebenen Fremdkörper ohne Operation durch den Mund wieder zu entfernen, namentlich wenn die Gestalt derselben so beschaffen ist, dass sie ihrer runden Kanten und Ecken wegen nicht so leicht fixiert werden und daneben nicht total stenosierend wirken, so dass die zur Entfernung nötigen Instrumente sie auch fassen können. Anderseits gelingt es oft dem betreffenden Individuum selbst, durch Würgbewegungen den hängen gebliebenen Fremdkörper wieder flott zu machen und ihn entweder nach oben oder nach unten weiter zu befördern. Ist der Fremdkörper einmal im Magen, so passiert er mit grosser Wahrscheinlichkeit ohne jede Störung den Darmkanal.

Für die Untersuchung benützt Herr Prof. Krönlein, wenn es ihm nicht gelingt, mit dem eingehenden Zeigefinger den Fremdkörper zu fühlen, immer zuerst die englische Schlundsonde, oder eine mit einem Eisenknopf armierte Sonde. Letztere hat den Vorzug, dass man damit bei dem Anstossen an dem Fremdkörper je nach der Natur desselben (Percussion des Fremdkörpers) oft deutlich ein Klingen hört, und man also nicht allein auf den Tastsinn angewiesen ist. Kann der Fremdkörper noch mit dem Zeigefinger erreicht werden, ist er also oberhalb oder gerade hinter der Platte des Ringknorpels, so wird — bei Kindern immer in Narkose — versucht, unter Leitung des Fingers mit der Schlundzange ihn zu fassen und zu extrahieren. Bei tieferem Sitz findet ausschliesslich der Gräfe'sche Münzenfänger mit festsitzendem Korb Anwendung. Erlaubt es die Beschaffenheit und die Grösse des Körpers, ihn in den Magen hinabzuschieben, so wird dazu statt des Schlundstössers einfach die Schlundsonde benützt.

Uebersicht der von Herrn Prof. Krönlein durch die Extraktion per vias naturales entfernten Fremdkörper.

Taf. I. Nr.	Name	Alter	Art des Fremdkörp.	Sitz	Extraktion	Nach	Bemerkungen	Ausgang
a.	Eugen Pax. 1880.	2 J.	Kruzifix.	Höhe d. Ringknorpels. In Narkose mit dem Finger erreichbar.	Mit der Schlundzange in Narkose.	2 Tag.	Vor der Extraktion Unvermögen etwas zu schlucken.	Heilg.
b.	Joseph Radmann. 1880.	3½ J.	Dreipfg.-stück.	Höhe d. Ringknorpels. In Narkose mit dem Finger zu fühlen.	Mit der Schlundzange in tiefer Narkose.	8 Tag.	—	„
c.	Klein. Mädchen. 1880.	2¼ J.	Zweipfg.-stück.	Etwas unterhalb des Ringknorpels. In Narkose eben noch mit dem Finger zu fühlen.	Mit dem Münzenfänger in tiefer Narkose.	2 Tag.	Vor der Extraktion Unvermögen zu schlucken.	„
d.	Klein. Junge. 1880.	5 J.	Kravattenschnalle.	Etwas unterhalb d. Ringknorpels mit d. Finger zu fühlen.	Mit der Schlundzange in tiefer Narkose.	4 Tag.	Das Untersuchungsresult. zweier vorher untersuchender Aerzte war negativ.	„
e.	Marie Bökken. 1880.	30 J.	Künst. Gebiss	In der Höhe der Fossa jug.	Mit dem Münzenfänger.	1 St.	Das Gebiss war im Munde zerbrochen. Ein Teil wurd. verschluckt.	„
f.	Junger Kaufmann. 1880.	20 J.	Pincenez-Glas.	Unmittelbar oberhalb der Cardia	Mit dem Münzenfänger.	12 St.	Das Glas lag auf d. Rande d. Trinkglases u. wurde beim Trinken daraus mitverschluckt.	„
g.	Otto Eulenburg. 1880.	5 J.	Stecknadel.	Höhe des Ringknorpels	Mit der Schlundzange in Narkose.	24 St.	—	„
h.	Emma Ott. 1885.	2 J.	Zerbrochene Scheibe ein. Lutschers.	Im Eingang des Oesophagus mit dem Finger zu fühlen.	Mit der Schlundzange in Narkose.	1 Tag.	—	„
i.	Sachelino. 1888.	30 J.	Knochen.	—	Mit dem Münzenfänger.	—	—	„
k.	Joh. Buser. 1893.	46 J.	Künst. Gebiss.	Höhe der Bifurkation.	Mit dem Münzenfänger.	1 St.	D. Stück ist v. ein. Gaumenplatte abgebr.	„

Uebersicht der spontan per anum abgegangenen Fremdkörper.

Taf. I. Nr.	Name	Alter	Art des Fremdkörpers	Sympt. vor dem Abgehen	Zeit	Bemerkungen	Ausgang
1	Anna Derer. 1882.	8 J.	Silb. Zweifrankenstück	Keine.	Nach 5 Tag.	In solide Fäkalmassen eingehüllt, abgegang.	Heilg.
2	Bertha Dolder. 1883.	1½ J.	Knopf aus Bein.	Keine.	Nach 8 Tag.	—	„
3	Bertha Weissling 1883.	1½ J.	Bleigewicht mit Haken von einem Webstuhl (von d. Mutter zur Demonstration mitgebracht).	Keine.	Abgang nicht beobachtet.	Während des 3-wöchentl. Spitalaufenthalts noch nicht abgegang. Der Fremdkörper hat aber auch später nie Symptome gemacht.	„
4	Mädchen.	—	Stickernadel.	Keine.	—	—	„
5	Jakob Huber. 1892.	1½ J.	Glasperlenschnur.	Keine.	Nach 24 St.	Wegen eines zu gleicher Zeit in d. Larynx aspirierten Kleiderhäkchens musste d. Cricotracheotom. ausgef. werden.	„
6	Her. Oehninger. 1892.	32 J.	Eiserner Nagel 9 cm lang.	Erst 6 Tg. vor dem Abgehen zeitweise heftige Bauchschmerz.	7½ W.	Der Mann hatte den Nagel im Munde gehalten als er damit beschäftigt war, Latten an eine Zimmerdecke zu nageln.	„

Dass mitunter auch grosse und spitze Fremdkörper ohne besondere Störungen den Oesophagus und übrigen Verdauungstractus passieren können, ist schon aus dieser kleinen Sammlung spontan abgegangener Körper ersichtlich und wären weitere Beweise leicht aus der Kasuistik zu erbringen, die sehr reich ist an derartigen Beispielen. Ebenso alt als erprobt ist da, wo das corpus alienum glücklich in den Magen gelangt ist, das Geben von einhüllenden Speisen, wie zerriebenen Kartoffeln, Erbsen- oder Reisbrei, und hat man bei dieser Behandlung schon fast unglaubliche Dinge ohne das geringste bedrohliche Symptom abgehen sehen. Freilich ist mit dem glücklichen Passieren der Speiseröhre noch nicht alle Gefahr absolut verschwunden, und deswegen sucht man ja auch, wenn immer möglich, unverdauliche, im Oesophagus hängen gebliebene Fremdkörper nach oben zu entfernen. Es kommen nämlich doch auch Fälle vor, wo an irgend einer Stelle der Weg durch den Darmkanal unterbrochen wird, der Fremdkörper durch sein Liegenbleiben

Perforation des Darms verursacht und je nachdem es zu vorheriger Verlötung gekommen ist oder nicht, entweder zu Abscessen oder tötlicher Peritonitis führt. Durch solche cirkumskripte Eiterungen, mit schliesslichem Durchbruch nach aussen, sind nun allerdings oft schon Fremdkörper, sogar grosse, wie Gabeln und Messer, doch noch glücklich nach aussen befördert worden; aber auch in diesen Fällen mit günstigem Ausgang war eben der Krankheitsverlauf immer ein sehr langdauernder und schmerzhafter. — Treten schon frühzeitig durch das Verweilen grosser Fremdkörper im Magen schwere Symptome auf, oder kann man nach längerem Abwarten nicht konstatieren, dass der Körper den normalen Weg durch den Darm antritt, so ist die der Oesophagotomia externa entsprechende Operation, die Gastrotomie, angezeigt (König).

Allgemeine Betrachtungen.

Zur Diagnosestellung. Wir möchten an dieser Stelle noch auf einige allfällig möglichen Irrtümer aufmerksam machen, die leicht bei der Stellung der Diagnose passieren, wenn eben nicht vorneherein an diese Eventualität gedacht wird. Es kann nämlich ein Fremdkörper so im Oesophagus liegen, dass trotz vorgenommener korrekter Sondenuntersuchung seine Gegenwart einer weniger geübten Hand entgeht. Wir verweisen auf die Anamnese des infolge Nachblutung verstorbenen Pat. E. als Beispiel. Derselbe wird schon wenige Stunden nach Verschlucken des Gebisses von einem Arzt untersucht. Dieser findet aber, dass der Oesophagus für eine dicke Sonde durchgängig ist und nimmt daher trotz der Angabe des Pat., er fühle den Fremdkörper im Halse stecken, an, dass derselbe bereits in den Magen gelangt sei, und die gleiche Annahme wiederholt sich von Seite eines zweiten, etwas später mit Sonde und Münzenfänger untersuchenden Arztes. Betrachten wir das stark konkav gekrümmte Gebiss (Taf. I, Fig. II a und b), und hören wir, dass es diese konkave Seite dem Lumen des Oesophagus zukehrte, so finden wir den diagnostischen Irrtum erklärlich und verzeihlich, obwohl er mit ziemlicher Sicherheit dem Pat. das Leben kostete. Es verstrichen nämlich so 6 Tage, bis er ins Spital dirigiert wurde, nachdem bereits profuse Blutungen aus dem Mund und blutige Stühle aufgetreten waren. Bei der nun nochmals vorgenommenen Untersuchung gelang es der geübten Hand von Herrn Prof. Krönlein sofort, den Fremdkörper zu konstatieren, worauf zugleich die Oesophagotomie vorgenommen wurde. Bei Fall 5 liegen die Verhält-

nisse ähnlich. Der zuerst konsultierte Arzt fand wieder den Oesophagus für die Kugelsonde durchgängig und nirgends einen Widerstand. Hingegen veranlassten ihn doch die bestimmten Angaben der Pat., dieselbe sofort ins Spital zu schicken, wo dann wirklich das Gebiss auch noch in der Speiseröhre steckend gefunden werden konnte. Es fühlt eben eine feine, geübte Hand oft eine Rauhigkeit oder einen leichten Widerstand bei der Sondierung, wo eine ungeübte oder hastige nichts wahrnimmt.

Umgekehrt kann man aber auch unter dem Eindruck scheinbar präciser Angaben des Pat. und der Thatsache, dass Fremdkörper wirklich der Sonde entgehen können, einen kleinen Widerstand für einen Fremdkörper ansprechen, der gar nicht vorhanden ist. Herr Prof. Krönlein erzählt in seinem Vortrag „über Gefahren beim Tragen künstlicher Gebisse“ [1]) aus seiner Erfahrung hierzu ein hübsches Beispiel mit folgenden Worten:

„Eine ältere, invalid gewordene Diakonissin hatte eines Tages einen epileptischen Anfall mit Bewusstlosigkeit; als sie wieder zu sich kam, konstatierte sie, dass ihr künstliches Gebiss im Munde fehlte, und von tötlichem Schreck ergriffen, erklärte sie ihrer Umgebung, sie habe das Gebiss während des Anfalls verschluckt, sie fühle es deutlich etwas oberhalb des Magens. Als sie mir am gleichen Tag zugeschickt wurde, hatte sie Brechreiz und Schmerzen beim Schlucken, welche sie in die Höhe der Herzgrube verlegte, wo ihr das Gebiss sitze. Ich untersuchte mit der Schlundsonde, kam aber mit derselben bis in den Magen, wobei ich indes einmal den Eindruck hatte, als ob in der That gerade oberhalb der Cardia ein gewisser Widerstand überwunden worden sei. Die Sache war mir nicht ganz klar; ich erinnerte mich an die Beobachtung, den Patienten E. aus W. betreffend (bei welchem eine Schlundsonde ohne Schwierigkeit neben dem Gebiss vorbei bis in den Magen geführt werden konnte), und dachte an ein vielleicht ähnliches Verhalten des Fremdkörpers. Um aber nichts zu unterlassen, schickte ich die Begleiterin der Diakonissin nochmals in deren Wohnung, mit der Weisung, sie möchte das Zimmer, in welchem Patientin den Anfall erlitten, genau untersuchen und zusehen, ob nicht am Ende das Gebiss während des Anfalls irgendwohin gefallen sei. Und siehe da! Nach einer halben Stunde kam der Bote triumphie-

1) Gehalten in der 8. Sitzung der schweiz. odontolog. Gesellsch. in Zürich, Mai 1893. Publiciert in der schweiz. Vierteljahresschrift für Zahnheilkunde. Bd. 3. Heft 2. Juni 1893.

rend zurück: das Gebiss hatte sich nach vielem Suchen hinter einem Kastenfuss vorgefunden. Als erfahrene Wärterin kannte die Diakonissin die Gefahr des Verschluckens einer Prothese, und infolge einer Art Autosuggestion empfand sie beim Erwachen wirklich den Schmerz, wie wenn das Gebiss im Oesophagus steckte. Wären wir nicht sehr vorsichtig gewesen, so hätten wir leicht dazu gelangen können, die Gastrotomie auszuführen."

Wir wollen auch noch daran erinnern, dass Fremdkörpergefühl im Halse zurückbleiben kann, nachdem der Körper schon in den Magen gelangt ist, oder dass das Gefühl reflektorisch bei Veränderungen entfernter Organe, z. B. bei Verdauungsstörungen, hervorgerufen werden kann. Auch das unter dem Namen Globus hystericus bekannte Symptom kann einen Patienten täuschen und seine Angaben wiederum den Arzt.

So sehen wir, dass die Diagnose gar nicht immer so einfach und oft nur durch genaue Abwägung aller Erscheinungen zu gewinnen ist.

Ueber den Sitz der Fremdkörper. Wenn wir die in unseren Tabellen angeführten Bemerkungen über den Sitz der gefundenen Fremdkörper betrachten, so fällt uns sofort auf, dass die Mehrzahl der verschluckten Körper im Halsteil des Oesophagus stecken blieben. Bei 22 Fällen wurde der Fremdkörper gefunden:

14 mal im Anfang oder im Halsteil des Oesophagus,
5 „ „ Beginn des Brustteils,
2 „ „ untern Brustteil,
1 „ unmittelbar über der Cardia.

Herr Prof. Krönlein erklärt sich diese Thatsache so, dass eben der Oesophagus in seinem Halsteil ziemlich eingekeilt ist zwischen Wirbelsäule, Larynx und Trachea und Schilddrüse, so besonders unmittelbar hinter der Ringknorpelplatte und ferner in der Apertura thoracis. Die geringen Weitenunterschiede im Verlauf der Speiseröhre, wie sie von den Anatomen konstatiert werden, spielen da kaum eine Rolle, um so weniger, als die einen Forscher die engste Stelle über dem Durchschnitt durch das Zwerchfell, andere über der Cardia, wieder andere am Anfang des Oesophagus gefunden haben.

Nicht unwichtig ist der Sitz, wenn es nötig wird, den Fremdkörper auf blutigem Wege durch eine Operation zu entfernen. Ist er im untersten Brustteil, so kann die Extraktion unter Umständen von der Oesophaguswunde am Halse schwer werden, weshalb in solchen Fällen auch an die Gastrotomie gedacht werden muss.

Richardson in Boston geht so weit, letztere in all den Fällen zu empfehlen, wo der Fremdkörper 12 und 13 Zoll, also etwa 32 bis 35 cm hinter den Schneidezähnen liegt. Er selbst war der erste, der einen Fremdkörper im Oesophagus durch Gastrotomie entfernte. Es handelte sich um ein vor 8 Monaten verschlucktes, künstliches Gebiss, das 14 Zoll hinter der Zahnreihe steckte. Unter Leitung eines vom Magen her in die Speiseröhre eingebrachten Fingers wurde eine Zange eingeführt und der Fremdkörper extrahiert. Der Ausgang war ein glücklicher (Fischer). Mit gleichem Erfolg operierte auch William Bull in New-York [1]) einen 16jährigen Knaben, dem ein Pfirsichkern 13 Zoll von den Schneidezähnen entfernt, stecken geblieben war. Der Fremdkörper konnte allerdings vom Magen aus nicht gefasst werden; es wurde deshalb vom Munde aus eine dünne Sonde am Kern vorbei in den Magen eingeführt, daran ein Schwamm befestigt, die Sonde wieder zurückgezogen und so der Fremdkörper nach oben durch den Mund entfernt. Einen 3. Fall hat Finney in Baltimore [2]) veröffentlicht. Ein 49jähriger Mann hatte das Unglück, einen Pfirsichkern zu verschlucken, der sich in der Speiseröhre festsetzte. 4 Tage nachher wurde der Fremdkörper mit der Sonde 32 cm hinter den Schneidezähnen konstatiert. Alle Extraktionsversuche blieben erfolglos. Da Finney glaubte, den Kern durch die Oesophagotomia ext. nicht mehr zu erreichen, wählte er die Gastrotomie. Es gelang nun aber erst auf die Weise den Fremdkörper zu entfernen, dass vom Magen aus nach dem Munde, neben dem Kern vorbei, eine dünne elastische Sonde geführt wurde und dass vermittelst dieser ein Schwamm durch den Oesophagus von oben nach unten gezogen und so der Fremdkörper in den Magen befördert wurde. Die Heilung war durch einen subphrenischen Abscess, der geöffnet werden musste, etwas verzögert.

In den zwei zuletzt angeführten Fällen wäre ohne Zweifel die Extraktion von der Oesophaguswunde am Halse auch geglückt, vielleicht allein möglich gewesen, wenn die Fremdkörper vollständig stenosierend gewirkt hätten. Herrn Prof. Krönlein gelang es z. B. leicht bei Fall 5, wo das künstliche Gebiss, wie man sich bei der Operation überzeugen konnte, wenig oberhalb der Cardia steckte, den Fremdkörper von der Halswunde aus mit der langen

1) Newyork med. Journ. V. 46. Nr. 18. p. 481. Centralbl. für Chirurgie. J. 1888. Nr. 15. p. 277.

2) Bullet. of the John's Hopkins Hospital. V. 3. Nr. 26. Centralblatt für Chirurgie. J. 1890. Nr. 23. p. 502.

Schlundzange zu erreichen und zu extrahieren. Er zieht daher die Oesophagotomia ext. wenn immer möglich vor und würde nur zur Gastrotomie schreiten, wenn der Fremdkörper unmittelbar über der Cardia läge und alle Versuche, ihn durch die Oesophagotomiewunde zu extrahieren, sich erfolglos erwiesen.

Zum Schlusse möchten wir nochmals kurz auf die Gefahren beim Tragen künstlicher Gebisse zu sprechen kommen und bei dieser Gelegenheit auf den schon S. 176 erwähnten Krönlein'schen Vortrag über dieses Thema aufmerksam machen. Es ist ein Verdienst von Herrn Prof. Krönlein, speziell den Herren Zahnärzten die Gefahren vor Augen geführt zu haben, in denen ein Patient mit verschluckter Zahnprothese sich befindet; sind doch diese in erster Linie dazu berufen, auf Mittel und Wege zu sinnen, diesen Gefahren möglichst zu steuern.

Wir haben bereits an anderer Stelle hervorgehoben, wie sehr die Gebisse unter den durch die Oesophagotomia ext. entfernten Fremdkörpern prävalieren, indem sie vom Jahre 1856 an gerechnet, wo das erste künstliche Gebiss entfernt wurde, 35 % derselben ausmachen, mit einer Mortalität von 23,8 %. Diese Zahlen beweisen also zur Genüge, dass eine Gefahr wirklich besteht. Es frägt sich nun, trägt die mangelhafte Konstruktion des Gebisses, oder aber der die Prothese Tragende die Schuld an solchen Unglücksfällen? Dem Träger können wir die Schuld beimessen, wenn er es unterlässt, zum Schlafen das künstliche Gebiss zu entfernen, oder wenn er seine Prothese trägt, obwohl er weiss, dass sie defekt ist; der mangelhaften Konstruktion aber, wenn beim blossen Lachen, Gähnen, Essen oder Trinken das Gebiss schon sich lockert. Wer hingegen will die Schuld übernehmen, wenn ein bisher in Ordnung gewesenes Gebiss vielleicht beim Essen plötzlich bricht und im gleichen Augenblick auch schon verschluckt wird? Gegen diese Eventualität kann nur eine möglichst gute, solide Konstruktion und eine häufige Revision von Seite des Zahnarztes und des die Prothese Tragenden eine mehr oder minder grosse Sicherheit bieten. Eine gewisse Gefahr bleibt aber immer bestehen, und ist es Pflicht, auf diese aufmerksam zu machen. Denn nur so wird der Zahninvalide sich veranlasst sehen, mit grösserer Aufmerksamkeit den Zustand seiner Prothese zu überwachen und etwaige Fehler und Defekte an derselben bei Zeiten korrigieren zu lassen.

Resumieren wir endlich noch kurz die von Herrn Professor Krönlein gesammelten Erfahrungen über verschluckte Fremd-

körper des Oesophagus, so bleibt hervorzuheben, dass diese Erfahrungen 22 Beobachtungen umfassen:

6mal wurde der im Oesophagus steckende Fremdkörper durch die Oesophagotomia ext.,

10mal durch die Schlundzange oder den v. Gräfe'schen Münzenfänger per vias naturales entfernt,

6mal endlich ging er spontan per anum ab.

Mit Ausnahme des einen Pat., der im Reconvalescenzstadium nach der Oesophagotomie an einer Blutung aus der arrodierten Art. thyreoidea infer. dextr. zu Grunde ging, überstanden alle anderen Patienten glücklich die Gefahr.

Erklärung der Abbildungen auf Tafel I—II.

(Die Fremdkörper sind in natürlicher Grösse gezeichnet).

Taf. I. Durch die Oesophagotomia externa entfernte Fremdkörper. Fig. I. Fig. I—V Hammelbackzahn, mit dem Essen verschluckt (v. Krankengesch. 1). Fig. II. Defektes künstliches Gebiss, im Schlaf verschluckt (vide Krankengesch. 2). a) konvexe, b) konkave Seite des Gebisses. Fig. III. Künstliches Gebiss, im Schlaf verschluckt (vide Krankengesch. 3). Fig. IV. Knochenstück, mit der Suppe verschluckt (v. Krankengesch. 4). Fig. V. Künstliches Gebiss, im Schlaf verschluckt (v. Krankengesch. 5).

Fig. a—k. Per vias naturales, mit der Schlundzange oder dem v Gräfe'schen Münzenfänger entfernte Fremdkörper (v. tabellar. Zusammenstellung pag. 173). Fig. a. Kruzifix. Fig. b. Dreipfennigstück. Fig. c. Zweipfennigstück. Fig. d. Kravattenschnalle. Fig. e. Künstliches Gebiss, Teil einer im Munde zerbrochenen Prothese. Fig. f. Pincenez-Glas. Fig. g. Stecknadel. Fig. h. Zerbrochene Scheibe eines Lutschers. Fig. i. Knochen. Fig. k. Künstliches Gebiss, Teil einer im Munde zerbrochenen Prothese.

Fig. 1—6. Spontan per anum abgegangene Fremdkörper (v. Zusammenstellung pag. 174). Fig. 1. Silbernes Zweifrankenstück. Fig. 2. Knopf aus Bein. Fig. 3. Bleigewicht mit Haken von einem Webstuhl. Fig. 4. Stickernadel. Fig. 5. Glasperlenschnur. Fig. 6. Eiserner Nagel.

Taf. II. Durch die Sektion gewonnenes Präparat von dem infolge einer Blutung aus der Art. thyreoidea inf. dext. 15 Tage nach der Operation verstorbenen Pat. J. E. Der Oesophagus ist an seiner linken und hinteren Seite aufgeschnitten. Gefässe und Nerven frei präpariert a) Die fast verheilte Oesophagotomiewunde. b) Art. thyreoid. inf. dext. durch das 6tägige Verweilen des künstlichen Gebisses in der Speiseröhre arrodiert, mit offenem Lumen in den Oesophagus mündend. c) Gelockerte Thrombusmasse. d) Art. subclavia. e) Carotis communis. f) N. vagus. g) N. recurrens.

AUS DER

HEIDELBERGER CHIRURGISCHEN KLINIK

DES PROF. DR. CZERNY.

III.

Zur Phosphornekrose.

Von

Dr. H. Jost.

(Hierzu Taf. III).

Es ist fast Sitte geworden, alle neueren Publikationen über Phosphornekrose mit der Begründung einzuleiten, man wolle damit eine aussterbende Krankheit gewissermassen noch einmal „zum Abschiede" besprechen. Bis jetzt war aber das Abschiednehmen noch immer ein verfrühtes: noch immer ist die Phosphornekrose ein relativ recht häufiges Leiden und wird sich dies wohl auch nicht allzu schnell ändern. Als Beweis der Häufigkeit mögen die hier zusammengestellten Fälle dienen; nach anderer Richtung mögen sie als Beiträge zur Kasuistik nicht nur, sondern auch zur Therapie, die ja noch strittig, und auch zur Aetiologie, die erst in neuester Zeit wieder als zweifelhaft hingestellt wurde, hingenommen werden.

Wer sich mit der Litteratur der Phosphornekrose beschäftigt, ist in der ausserordentlich angenehmen Lage, dieselbe nicht nur mit wohl absoluter Vollständigkeit zusammengestellt, sondern auch sie aufs vortrefflichste abgeschlossen zu finden durch die vorzügliche Monographie von H. Haeckel: „Die Phosphornekrose" [1]).

1) Langenbeck's Archiv. 1889.

Seitdem sind meines Wissens erst zwei hierhergehörige Arbeiten von Neumann [1]) und Ris [2]) erschienen. Namentlich im Hinblick auf die Fülle zwar neuer, aber wie es schien eben nicht sehr wohl fundierter, Aufstellungen in der letzteren Arbeit, erschien es nicht ohne Interesse die von Heidelberg aus auffindbaren Fälle von Phosphornekrose zu sammeln, in ihrem ganzen Krankheitsverlauf zu verfolgen und namentlich auch die Stätten ihrer Arbeit zu besichtigen, um an die Ris'schen Aufstellungen den Massstab der so gewonnenen Erfahrungen anzulegen.

Ich beginne daher zunächst mit der Zusammenstellung der seit dem Jahre 1878 hier zur Untersuchung gekommenen und meist auch behandelten Fälle, um daran die Erwägungen anzuschliessen, die sich uns bei der Betrachtung derselben aufdrängen.

Mich nach allen Richtungen hin erschöpfend über die Phosphornekrose auszulassen, erscheint mir unangebracht und auch durchaus überflüssig, namentlich im Hinblick auf die Haeckel'sche Arbeit, die ja als völlig abschliessend auf diesem Gebiete bezeichnet werden darf. Und auch an anderen Orten ist das über Geschichte, Vorkommen, Aetiologie, pathologische Anatomie, Symptomatologie, Verlauf und Therapie u. s. w. bekannte, fast zu oft, wie ich glaube, wiederholt worden. Ich will mich daher auf die Besprechung nur derjenigen Punkte beschränken, die mir entweder besonderer Erwähnung wert, beziehungsweise bisher noch nicht genügend betont erscheinen, oder in denen ich auf Grund der nun folgenden Fälle zu anderen Ansichten, als den bisher ausgesprochenen kam.

1. Fall. a) 1878. Georg Borger. Phosphornekrose des ganzen Unterkiefers. Heilung.

Der 23jährige ledige Patient ist seit 6 Jahren in der Phosphorzündholzfabrik des Herrn Dreyfuss in Lingenfeld bei Germersheim beschäftigt. Mit Ausnahme einer vor 5 Jahren glücklich überstandenen Lungenentzündung stets gesund. Beginn der jetzigen Erkrankung nach etwa 4¾-jähriger Fabrikthätigkeit im April 77, Schwellung des rechten Unterkiefers 14 Tage nach einer Zahnextraktion. Das Leiden schritt unter starken Schmerzen und bald auch zu Kieferklemme führend fort, die starke Eiterung hatte zur Bildung von sechs Fisteln geführt. Am 18. II. 78 Eintritt in die chir. Klinik hier.

Am 22. Febr. subperiostale Resektion des ganzen Unterkiefers bis

1) Neumann. Zur Kenntnis der Phosphornekrose. Diss. München 1892.

2) F. Ris. Die gesundheitliche Bedeutung der Zündholzfabrikation. Beitr. zur Chir. Festschrift z. Th. Billroth. S. 174.

zum linken Ramus ascendens, nach Durchsägung in der Mittellinie und unter möglichster Schonung der stark entwickelten Periostlade, die jedoch nach der Operation einige Lücken aufwies. Fixation der zurücksinkenden Zunge durch Fadenschlinge. Die Wundhöhle blutet wenig und wird nach Auspinselung mit 5 % Chlorzinklösung offen gelassen.

Nach zwei Tagen bei normaler Atmung Zungenschlinge entfernt. Ein rasch vorübergehendes schmerzhaftes Oedem der Wange hemmte den Heilverlauf der Wunde nur wenig, so dass sich die Fisteln bis auf die im linken Wundwinkel gelegene schlossen. Auch die innere Wundhöhle verkleinerte sich zusehend, sie wurde durch fleissiges Spülen mit Kal. permang. Lösung rein gehalten. Der Knochen schien sich gut zu restituieren und nachdem am 5. April aus einer wieder aufgebrochenen Fistel am rechten Kieferwinkel ein etwa 5-Pfennigstückgrosser platter Knochensequester entfernt worden war, zeigte nur noch die am linken Stumpfe ausbleibende Schleimhautüberkleidung und bestehen bleibende Schmerzhaftigkeit das Weiterschreiten des Processes an. So entschloss man sich zur Extraktion des Stumpfes, die am 13. April in schlechter Narkose, die Zunge sank häufig zurück, in 2 grossen Sequesterstücken gelang. Auspinselung mit Chlorzinklösung, Drainage und Naht folgten. Mit Ausnahme einer wiederum rasch vorübergehenden Schwellung war der Verlauf gut. Die Eiterung wurde bald gering, die Knochenbildung machte weitere Fortschritte, so dass Borger am 10. Mai mit 2 wenig eiternden Fisteln und nur wenig beweglichem Mittelstück entlassen werden konnte. Der Unterkiefer wurde bald fester, das Beissen harter feinzerteilter Speisen wurde wieder möglich. Da sich auch die Fisteln bald ganz schlossen, so hielt sich Patient für völlig geheilt.

b) 1878/79. Georg Borger. Phosphornekrose des ganzen Oberkiefers. Ausgang unbekannt.

Obwohl der Patient, dessen Unterkieferleiden wir oben besprochen, seit April 1877 die Phosphorzündholzfabrik nicht mehr betreten, ergriff das Leiden im Oktober 1878 beginnend, auch den Oberkiefer: Einleitende Zahnschmerzen, Schwellung der rechten Backe, Bildung stark eiternder Fisteln. Da trotz üblicher Therapie — namentlich warme Umschläge — auch Schmerzen in den Vorderzähnen auftraten, so trat Pat. am 13. Aug. 1879 wieder in die chirurgische Klinik ein, wo man Schwellung namentlich des rechten Oberkiefers und vier Fisteln konstatierte, durch welche die Sonde meist auf rauhen Knochen kam. Ueber die eingetretene Regeneration der Mandibel findet sich leider keine Notiz in den Krankengeschichten.

Am 6. Sept. schritt man zur Operation. In sehr unruhiger Chloroformnarkose, was wohl dem zurückstehenden Unterkiefer, bezw. der leichter zurückgleitenden Zunge zuzuschreiben ist, wurde der rechte Oberkiefer durch eine Schnittlinie nach Dieffenbach blossgelegt. Er erwies sich fast in der ganzen Ausdehnung nekrotisch, und wurde stückweise entfernt;

unberührt blieb nur die hintere Wand des Antr. High. und der nasale Teil des Oberkiefers. Die Nekrose dehnte sich sichtlich auch auf die linke Seite aus, doch wurde diese nicht angegriffen. Es folgte Tamponade mit Lister-Gaze, Drainage, Haut- und Schleimhautnaht und Ausschabung der Fisteln.

Die Nähte hielten, der Wundverlauf war im allgemeinen ein normaler, die Höhle wurde häufig mit Salicyllösung ausgespült. Die Fisteln und die Wundhöhle schlossen sich allmählich, während der Prozess nach links hin Fortschritte machte. Am 27. Sept. wird der Pat. vorläufig entlassen, mit nur mässiger Eiterung am linken Wundwinkel und nur wenig nach aussen und unten verzogenem rechten unteren Augenlid. Der Patient scheint sich nicht wieder in Heidelberg eingestellt zu haben, er ist weder in den Journalen, noch in den Krankengeschichten auffindbar. Da ich auch in seinem Heimatsdorfe von seinem Schicksale nichts erfahren konnte, so liegt die Annahme nahe, dass er kurz darauf seinem Leiden, das vielleicht gegen die Basia cranii fortschritt, erlegen ist.

Kurz resumiert haben wir bei diesem Patienten Erkrankung nach 6jähriger Arbeit am ganzen Unterkiefer, Totalresektion mit Ausgang in Heilung, $1^1/_2$ Jahre nach dem Beginn der l. Erkrankung und dem Austritt aus der Fabrik Nekrose beider Oberkiefer, Resektion des rechten, Ausgang unbekannt.

2. Fall. 1879. Nikolaus Weihrauch. Phosphornekrose des linken Oberkiefers. Tod.

Der 40jähr. Patient, langjähriger Phosphorzündholzarbeiter, erkrankte Mitte November 1879 mit Lockerung der Zähne des linken Oberkiefers, von denen er sich 6 extrahieren liess. Ebenda bildete sich eine Schwellung, welche erst Anfang Februar 1880 ihren eitrigen Inhalt in die Mundhöhle zu entleeren begann. 3 Wochen nach Neujahr Erkrankung an akuter Pneumonie, Dauer der fieberhaften Symptome ca. 14 Tage; starker Husten mit Auswurf bestand weiter.

Am 8. März 1880 Aufnahme in die chir. Klinik, wo namentlich in der Mundhöhle ein grosser Defekt des Oberkiefers, vom inneren linken Incis. bis zum letzten l. molar. konstatiert wurde, der sich von cariös verändertem Knochen begrenzt zeigte. Ein operatives Eingreifen wiesen der Lungenbefund und ein mässiges remittierendes Fieber von der Hand. L.H.U., im Bereiche des Unterlappens absolute Dämpfung, hohes helles Bronchialatmen, viele feuchte Ronchi. Es bestand anfallsweise auftretender Husten, namentlich nach Körperbewegungen mit massigem Auswurf penetrant riechenden gelben Eiters.

Ordinat: Morph. Ipecac. Mixtur und Terpentinölinhalat. In den nächsten Tagen zunehmender Verfall, Stärkerwerden des Auswurfs, lokaler Befund unverändert. Am 25. März Trachealrasseln, am 26. Exitus.

Der Sektionsbericht gibt den erhobenen Befund leider nicht

mit der wünschenswerten Deutlichkeit wieder. Es fand sich pseudomembranöse Verwachsung der linken Pleurahöhle, in der rechten eitrig fibrinöses Exsudat. Linke Lunge, Oberlappen normal, Unterlappen durchsetzt von einem System miteinander und mit den Bronchien kommunicierenden Cavernen, von Erbsen- bis Wallnussgrösse und erfüllt mit graugelbem stinkenden Inhalt. Auch der Unterlappen der rechten Lunge war luftleer und schwarzgrau verfärbt, in den Bronchien desselben fanden sich prominierende bis linsengrosse derbe Herde, von gelbgrauer bis grauschwarzer Färbung. Eine Angabe über tuberkulöse Natur dieser Veränderungen fehlt auch in der anatomischen Diagnose, welche lautet: Lungengangrän, Metastatischer Abscess der rechten Niere, trübe Nieren- und Leberschwellung, frischer Milztumor. Phosphornekrose des linken Oberkiefers. An letzterem Orte wurde neben den üblichen Veränderungen auch neben dem Antr. Highm. nach der Medianlinie zu ein Sequester konstatiert.

Interessant ist in diesem Falle die Komplikation der intercurrenten Pneumonie durch eine wohl auf die Aspiration infektiöser Stoffe von der Oberkiefereiterung zurückzuführende Lungengangrän, welche bei einer etwa 3 Monate bestehenden Phosphornekrose durch pyämische Processe zum Exitus führt, ehe eine chirurgische Inangriffnahme des lokalen Processes möglich war.

3. Fall. 1883. Jakob Jochem. Phosphornekrose des Unterkiefers. Tod.

Der 21jähr. Patient, der einer von der Phosphornekrose schwer geprüften Familie entstammt, war früher stets gesund und vor seiner Erkrankung 7 Jahre in der Dreyfuss'schen Fabrik beschäftigt und zwar stets nur mit dem Zurechtschneiden und Einlegen der Hölzer in die Tunkrahmen; er kam also eigentlich nur in Lokale, in denen kein Phosphor verarbeitet wurde, Masse gekocht oder getunkt hat er niemals. Er erkrankte Anfang Januar 1883 mit Zahnschmerzen rechts unten und Schwellung dieser Gegend. Extraktion der drei völlig gesunden rechten unteren Molares bleibt ohne den erwarteten Effekt; Kieferklemme trat ein, so dass er am 30. Jan. 83 in die chirurgische Klinik eintrat; hier konstatierte man enorme Schwellung der ganzen rechten Gesichtshälfte und Fluktuation, Druck liess Eiter aus den leeren Alveolen austreten.

Am 3. Februar wird auf den rechten Kieferwinkel incidiert, übelriechendér Eiter entleert sich. Am 15. Febr. wurde eine weitere Incision weiter nach vorne gemacht, hier dringt die Sonde auf rauhen Knochen. Die unteren vier Incisivi werden locker, ebenso Canin. und Praemol. sin. inf., die Schmerzen nehmen zu, der Zustand verschlechtert sich durch das Eintreten eines kontinuierlichen remittierenden Fiebers mit häufigen Abendtemperaturen bis zu 39,5. Ein am Kinn auftretender neuer Abscess wird am 9. März in Narkose eröffnet. Auch hier wird rauher noch

unbeweglicher Knochen sondiert. Nach wiederholten Fistelauskratzungen wird am 19. April ein in der unteren Halsgegend liegender Abscess in Narkose incidiert. Da sich unter fortbestehendem Fieber der Zustand des Kranken verschlechtert, er auch über Stechen in der linken Seite klagt, und des langen Zuwartens ungeachtet, eine Abgrenzung des nekrotischen Prozesses nicht eintritt, so machte man am 1. Juni eine subperiostale partielle Unterkieferresektion. Nach Durchsägung der Unterkiefermitte und Periostablösung wird vom linken Aste ein 6 cm langes Stück — nur letzter Molaris blieb erhalten — vom rechten Aste ein 8 cm langes Stück an der „allerdings nicht ganz deutlichen Grenze zwischen Gesundem und Krankem" abgemeisselt.

Die entfernten Stücke waren stark verdickt und enthielten mehrere grössere und kleinere Sequester. Sie sind als Spirituspräparate der Sammlung der chirurgischen Klinik eingereiht und zeigen das gewöhnliche Aussehen derartiger Präparate: In den meist etwas sclerosiert erscheinenden Knochen eingegrabene Erosionen wechseln mit teils flächen- teils rahmenförmigen Knochenauflagerungen. Das rechte Stück zeigt stärkere kariöse Veränderungen und ist von einem starken neugebildeten Knochenrahmen von unten her umfasst, der central offenbar abgebrochen ist, zwei Cloakenöffnungen erkennen lässt und Dicken von 9 mm erreicht.

Es folgte Jodoformgazetamponade, Naht und Verband. Eine daraufhin eintretende Fieberexacerbation sank zwar in den nächsten Tagen, doch wurden Abendtemperaturen von 39 bis 40 bis zum Ende gemessen. Bei fleissigen antiseptischen Ausspülungen verkleinert sich die Wundhöhle, die Fistelsekretion wird jedoch profuser, der Zustand des Kranken verschlimmert sich erheblich, am 1. Juli ist bereits eine beiderseitige diffuse Bronchitis objektiv nachweisbar, Atmung wird übelriechend, unter zunehmender Eiterung und Abmagerung verfällt Pat. mehr und mehr. Ein mehrtägiger Sopor und fast 2tägige Agonie wird durch den am 18. Juli eintretenden Exitus beendet.

Bei der Sektion wurde folgende anatomische Diagnose gestellt: ausgedehnte Schluckpneumonie mit gangränösem Zerfall, bronchopneumonische Herde und Lobulärpneumonie, daneben ältere phthisische Veränderungen. Im linken Oberlappen unten und im ganzen Unterlappen mehrere grosse Cavernen, daneben lobuläre Infiltrate, teilweise mit centralen Eiter- und Nekroseherden. Rechts konfluierende lobuläre Infiltrate mit centralen Eiterherden, daneben in kleinen Gruppen Käseherde von derben Bindegewebssträngen umgeben. Die letzteren in geringerer Anzahl auch links, fibrinöse Pleuritis, geringes Milzamyloid, allgemeine Anämie, parench. Degeneration der Leberacinicentren, Trübung der Nieren, des Pancreas und der Magenschleimhaut, rareficierende und ossificierende Periostitis mandibulae.

Hier haben wir eine nach 7jähriger Fabrikthätigkeit einsetzende,

rasch progressive Erkrankung des Unterkiefers, die konservativ behandelt, zu zahlreichen Fisteln und Infiltraten, konsumierendem Fieber führt. Partielle Resektion; der weitergehende Prozess führt schliesslich indirekt durch Schluckpneumonie zum Tode.

Ich füge diesem Falle den sehr charakteristischen Kieferbefund an: Beide Unterkieferseitengegenden eingesunken. Rechts gelangt man durch eine kleine Fistelöffnung etwa in der Höhe des ersten Backenzahnes, aus der sich trübe Flüssigkeit ergiesst, in eine ziemlich ausgedehnte von grünlichem zerfallenem Knochen gebildete Höhle, in deren Boden nekrotische Knochenteile sich finden. Letztere ergeben sich als Stücke des Unterkiefers, von welchen sich rechts überhaupt nur ein Teil des aufsteigenden Astes vorfindet. Daran zeigt sich eine konvexe Demarkationslinie, an welcher grünlich verfärbte nekrotische Knochenmasse sich begrenzt zeigt von stärker gerötetem Knochengewebe. Vom linken Unterkiefer besteht der aufsteigende Ast und ein kleiner Teil des horizontalen, letzterer erscheint quer abgesetzt durch Sägeschnitte. Jedoch finden sich auch im Schnittrande kleine nekrotische Stellen. An Stelle des fehlenden Mittelstückes des Unterkiefers findet sich eine mit missfarbiger Flüssigkeit erfüllte Wundhöhle, welche vielfach in Kommunikation steht mit der Mundhöhle. Die Wandung dieser Höhle grösstenteils grünlich verfärbt, in der unteren Wandung findet sich eine kleine circa 2 cm lange, weich spongiöse Knochenmasse, welche unzweifelhaft neu gebildet ist, deren Oberfläche aber bereits wieder blossgelegt erscheint und teilweise von Wundsekret umspült wird. Sonst findet sich nirgends Bildung von Osteophyten mit Ausnahme einer Reihe kleinerer Osteophytbildungen, die neben der oben beschriebenen grossen gelegen sind. Nach Lösung des Periostes erscheinen beide aufsteigenden Aeste eigentümlich fleckig gerötet und ihre Oberfläche fein porös.

4. Fall 1885. Lambertus. Phosphornekrose des rechten Unterkiefers und der Unterkiefermitte. Heilung.

Bei dem 20jähr. Mädchen, das in der Fabrik der Herren Gebrüder Benedik in Albersweiler thätig, wurde laut Operationsbuch — eine nähere Krankengeschichte ist leider nicht auffindbar — am 30. April 1885 in Narkose eine Incision am Unterkiefer und am 22. Mai 85 die Resektion der rechten Mandibel und eines Stückes der linken bis zum Caninus gleichfalls in Narkose vorgenommen. Durch persönliche Nachfrage in der genannten Fabrik erfuhr ich, dass auch hier das Leiden mit Zahnschmerzen begann. Die Patientin liess sich einen Zahn ziehen, blieb jedoch nicht die in der Fabrikordnung vorgeschriebenen 3 Wochen aus der Arbeit. Daraufhin begann das Leiden, das durch den operativen Eingriff zur Heilung kam.

Einige Jahre später führten die genannte Firma und das Mädchen wegen des Schadenersatzanspruches einen Prozess, den die Fabrik verlor.

Ein genaueres Regenerationsresultat festzustellen, war mir nicht möglich, da die Patientin seit einigen Jahren verzogen und unauffindbar ist. Das erhaltene Präparat, gleichfalls in der Sammlung befindlich, gehört zu den durchaus typischen und ist das rechte Unterkieferstück in Taf. III Fig. 1, von innen her gesehen, wiedergegeben. Hier also Erkrankung des Unterkiefers, Resektion, Heilung mit starker nachbleibender Entstellung.

5. Fall 1886. Andreas Jochem. Phosphornekrose des linken Unterkiefers. Heilung.

Der 19jähr., von Lingenfeld gebürtige Patient, der bereits einen Bruder an Pposphornekrose verloren hat, ist seit 6 Jahren in der Dreyfuss'schen Fabrik beschäftigt. Sein Leiden begann etwa Ende Februar mit Zahnschmerzen. Extraktion des kariösen Molar. I. inf. sin. Eiterung an der Extraktionsstelle, Schwellung der Wange.

Am 9. April Eintritt ins Krankenhaus. Als hier keine Abgrenzung des Prozesses eintrat, wurde am 21. Mai in Chloroformnarkose an der Innenseite des linken Unterkiefers intrabuccal ein $5^1/_2$ cm langer, 2 cm breiter Sequester mittelst des scharfen Löffels entfernt. Hierauf Nachlassen der Schmerzen, die nur mässig vorhandene Kieferklemme nur wenig gebessert, noch immer rauher Knochen sondierbar.

Am 31. Mai vorläufig entlassen, tritt er am 23. Juli mit beträchtlicher Schwellung der linken Unterbacke wieder ein, die in der Submaxillargegend eitrig durchzubrechen schien und daher incidiert wurde. Im weiteren Verlaufe wechseln akute Entzündungsprozesse, die teilweise durch Kataplasmen zur Abscedierung gebracht, nach aussen durchbrachen mit vorübergehenden Besserungen. Von einem Fistelgange aus gelang auch einmal die Extraktion eines kleinen Sequesters; im ganzen gingen die entzündlichen Erscheinungen etwas zurück; die Schwellung nur teilweise. Der am 28. August mit noch bestehender mässiger Kieferklemme vorläufig entlassene Patient, trat schon am 8. Nov. mit stark eiternder Fistel wieder ein. Mässige, beim Kauen stärkere Schmerzen; beträchtliche Schwellung jetzt auch des Ram. ascend.

Am 10. Nov. schon schritt man daher zur partiellen subperiostalen Resektion der linken Mandibel bis zum Praemolaris II der gleichen Seite, welche in Morphium-Chloroformnarkose mittelst äusseren Hautschnittes vorgenommen wurde. Jodoformgazetamponade, Haut,- Seide-, Schleimhaut-Catgutknopfnaht. Mit Ausnahme eines rasch ausheilenden Abscesses reaktionsloser Wundverlauf, Fisteln schliessen sich bis auf eine zur Sägefläche führende, welche erst, nachdem sie am 10. Dez. in Chloroformnarkose gespalten und ein kleiner Sequester von der Sägefläche entfernt wurde, zur Ausheilung gelangte. Pat. am 19. Dez. mit völlig geheilter und schmerzloser Wunde entlassen. Betreffs des kosmetischen Defektes sagt die Krankengeschichte lakonisch: „Die Zahnreihen stehen leidlich gut

übereinander", was wohl am besten durch die Thatsache illustriert wird, dass der von nun an völlig gesund bleibende Kranke, es infolge der vielen Kränkungen und Zurücksetzungen, welche ihm sein Gesicht in seinem Heimatsorte eintrug, es vorzog diesen im Okt. 1891 mit Amerika zu vertauschen, wo er als Taglöhner in einer Gerberei thätig nur noch durch hie und da, namentlich beim Witterungswechsel, eintretende Schmerzanfälle im linken Unterkiefer unangenehm an die Phosphorhölzer seiner Heimat erinnert wird.

Kurz resumiert, haben wir hier nach 6jähriger Thätigkeit eintretende Erkrankung des linken Unterkiefers, mehrfache Abscedierung an den Fisteln, trotz 8monatlichen Abwartens keine Demarkation, dauernde Heilung durch chirurgische Encheirese nach ca. 9monatlichem Bestande.

6. Fall 1886. Eva Scholl. Phosphornekrose des ganzen Oberkiefers, beider Proc. pheryg. und beider Palatina. Tod.

Die 25jähr. ledige Patientin, deren Vater an der Schwindsucht gestorben, arbeitet seit ihrem 13. Lebensjahre in der Dreyfuss'schen Fabrik, war, mit Ausnahme einer Pleuritis im 16. Jahre, stets gesund. Beginn: Juli 85 Zahnschmerzen, Extraktion mit folgender spontaner Auseiterung eines weiteren rechten oberen Backzahnes. Mitte Sept. stellte sie die Fabrikarbeit ein. Anfangs Dez. schwere Geburt, Kind gesund, schweres Wochenbett. Am 25. Jan. 86 aufgenommen, zeigte sie einen ca. markstückgrossen eitrig belegten Defekt im Alveolarfortsatz des rechten Oberkiefers, dessen sämtliche noch erhaltene Zähne bis auf den Inc. 1 wackeln. Im linken Oberkiefer vier Backzahnwurzeln. Der Patientin wird die Resektion vorgeschlagen, auf Wunsch wird sie am 29. Januar vorläufig entlassen. Aus Operationsfurcht stellt sie sich jedoch erst 8 Monate später am 29. September wieder ein, da die Schmerzen stärker auf die ganze Kopfhälfte ausstrahlten und zusammen mit dem widrigen Gestank die Nahrungsaufnahme erschwerten. Bei ihrer Aufnahme war sie hochgradig anämisch und abgemagert, die Menses hatten seit der Geburt cessiert, ohne neue Gravidität. Alveolarrand des rechten Oberkiefers total nekrotisch, ebenso ein 1 cm breites Stück der Gaumenplatte. Starker Foetor ex ore, angeblich auch Eiterabfluss aus dem rechten Nasenloche.

Der völlig gelöste Sequester wurde am 1. Okt. in Narkose mit der Kornzange leicht extrahiert, er bestand aus der ganzen Unterhälfte des rechten Oberkiefers mitsamt der Nasenscheidewand und der vorderen unteren Highmorshöhlenwand. Eröffnung auch des linken Antr. High. und Entfernung einiger dort hängenden nekrotischen Knochensplitter mit dem scharfen Löffel. Antiseptische Ausspülung und Jodoformgazetamponade der Sequesterhöhle. Zwei Tage später zeigt sich beim Verbandwechsel Fortsetzung der Nekrose auf dem linken Oberkiefer. Patientin fieberfrei,

Appetit hebt sich, doch heftige neuralgiforme Kopfschmerzen, welche auf Cocainpinselungen und Bromkali innerlich nicht nachlassen. 20. Oktober Extraktion eines kleinen nekrotischen Stückes vom rechten Keilbeinflügel, Nekrose des linken Oberkiefers noch ungelöst. Am 16. Nov. in Narkose Entfernung nekrotischer Massen vom linken Keilbeinflügel, dabei gelangt man bis zur Basis cranii. Am linken Oberkiefer wird nach Extraktion zweier noch erhaltener Zähne durch Periostablösung der bis zum Tuber maxill. völlig nekrotische Knochen freigelegt und mit Knochenzange und scharfem Löffel alles sichtbar erkrankte entfernt. Naht des freigewordenen Gaumenlappens und Tamponade der Wundhöhle mit Jodoformgaze. Schmerzen lassen nach, Pat. fast fieberfrei, wird jedoch auf ihr Drängen am 19. Nov. nach Hause entlassen, nachdem sie in den letzten Tagen sehr widerspenstig geworden. Sie kehrte nicht mehr in die Klinik zurück, persönliche Nachfrage in ihrem Heimatsorte und bei dem behandelnden Arzte ergaben, dass sie am 23. März 1887 an hinzutretenden Gehirnerscheinungen gestorben ist. Zahlreiche Eiterherde umgaben die Operationswunde, ein Bulbus durch Vereiterung des orbitalen Gewebes vorgetrieben. Mehrere ausgiebige Incisionen entleerten zwar reichlich übelriechenden Eiter, vermochten jedoch den Prozess nicht aufzuhalten.

Das von der Operation am 1. Okt. 86 gewonnene Präparat, nur dieses ist vorhanden und der Sammlung der chirurgischen Klinik eingereiht, zeigt die Oberkieferkontouren bis zur Mitte der Highmorshöhle. Der Knochen hat das Aussehen eines völlig gelösten, wurmstichigen, wie Bibra und Geist sagten, Sequesters. Alveolarrand eingeschmolzen, keine Osteophyten. In diesem Falle Beginn der Oberkiefererkrankung nach 11½jähriger Arbeit, rasches Fortschreiten auf die Umgebung. Die Operationsfurcht der Patientin einerseits und die Gefahr einer stärkeren Oberkiefernekrose an sich andererseits führen nach 20monatlichem Krankheitsbestand zum Tode. Bemerkenswert ist, dass hier der Beginn der Erkrankung in dem 4. oder 5. Monat der einzigen Gravidität der Patientin fällt.

7. Fall 1886. Georg Flickinger. Leichte Phosphorperiostitis (?) des rechten Unterkiefers. Heilung.

Der 20jährige Aufseher in der Benedik'schen Fabrik, der früher stets gesund war, jedoch erblich phthisisch belastet ist, erkrankte Anfang Januar 86 mit Zahnschmerzen. Der Extraktion folgte nach 14 Tagen eine cirkumskripte schmerzhafte Anschwellung des rechten Unterkiefers, die sich jedoch nach kurzem Bestande wieder zurückbildete, um Anfang Juli wieder unter Schmerzen aufzutreten. Nach seinem Eintritt in die chirurgische Klinik am 23. Juli wurde ihm der an jener Knochenauftreibung sitzende kariöse Zahn entfernt, wobei sich nur wenig Eiter entleerte. Schon nach 6 Tagen konnte er vorläufig entlassen werden. Er trat nicht wieder ein, da der Prozess seit jener Zeit völlig stille stand, wie ich

auf Nachfrage in seinem Heimatsorte und bei dem behandelnden Arzte vernahm. Die Anschwellung ist jedoch geblieben, der Patient, der seit Juli 86 zu einer anderen Beschäftigung überging, lag im April 93, als ich ihn besuchen wollte, schwer an Phthise darnieder. Hier haben wir offenbar eine leichte, umschriebene, ossificierende Periostitis an der rechten Mandibel, welche nur durch ihren langen Bestand — Januar bis Ende Juli — und die Beschäftigung des Kranken die Wahrscheinlichkeitsdiagnose einer Phosphornekrose damit die Mitaufführung an dieser Stelle rechtfertigt.

8. Fall 1888. Theobald Scheidt. Phosphornekrose des linken Unterkiefers und der Unterkiefermitte. Heilung.

Der 20jähr., hereditär nicht belastete Patient, war früher stets gesund; er erkrankte im Spätherbst des Jahres 1887 mit Schmerzen in 2 Backzähnen des linken Unterkiefers, nachdem er 6 Jahre in der Benedik'schen Fabrik thätig war. Nach Extraktion der wackeligen, aber kerngesunden Zähne, nahmen die Schmerzen zu, mehrere Zähne fielen unter zunehmender Eiterung aus, Anfang März trat Fieber hinzu, das ihn am 6. April zum Eintritt ins Krankenhaus veranlasste. Nach 3 Wochen war hier das Fieber verschwunden, die Mundhöhle wurde inzwischen fleissig mit antiseptischer Flüssigkeit ausgespült, die Eiterung nahm aber zu und mit Ausnahme des linken Caninus verlor er sämtliche Zähne des linken Unterkiefers bis hinüber zum wackeligen Canin. sin. Der nekrotische Alveolarfortsatz lag an mehren Stellen bloss. Starker Foetor ex ore, mässige Kieferklemme.

Nachdem am 9. April in Narkose ein grösserer Abscess am Unterkiefer gespalten, wurde am 9. Mai in Narkose die subperiostale Resektion des erkrankten Knochen vorgenommen. Der Wundverlauf war ungestört, so dass Scheidt am 15. Juni geheilt und ohne Fistel nach Hause entlassen werden konnte, wo ihm einige Wochen später durch Incision noch ein kleiner Sequester von der Sägefläche entfernt ward. Von da an blieb er am Kiefer gesund, in die Fabrik trat er nicht wieder ein, sondern war bis Ende Sept. 91 in einer Müllerei thätig. Als ich ihn Anfang April 93, um das Regenerationsresultat feststellen zu können, aufsuchte, fand ich ihn in einem sehr desolaten Zustande. Eine Transversalmyelitis des Lumbalteiles, wie mir der behandelnde Arzt, Herr Dr. Walter in Weingarten bei Lustadt, gütigst mitteilte, hatte, Ende Sept. 91 schleichend beginnend, bereits zur Lähmung beider Beine, Mastdarmstörungen und Decubitus geführt. Eine hochgradige Schwerhörigkeit unbekannter Art machte eine Unterhaltung fast unmöglich.

Erfreulicher war der Befund am Unterkiefer, der in nur unmessbarer Weise zurückgesunken war und noch ein wohlgeformtes Kinn zeigte. Von vorn betrachtet, war nur eine leichte Assymetrie des Gesichtes zu bemerken, indem die linke Wange eine Spur eingesunken erschien. Der

Mund wurde leicht und bis zur völligen Weite geöffnet und zeigt sich dabei, dass der linke Unterkiefer nicht in den Vertikalen der entsprechenden Oberkieferpunkte steht, sondern nach innen gerückt ist. Von Zähnen sind im Unterkiefer nur die beiden starken und völlig gesunden letzten Backzähne erhalten und mit der normalen Oberkieferzahnreihe im Kontakt; dem entsprach auch die Thatsache, dass der Kranke alles kauen konnte und auch seine Sprache durchaus ungestört war. Bei der Palpation liess sich eine vollständige Knochenspange mit einigen Höckern konstatieren, die namentlich in der Mitte stark aufgetrieben war, so dass ich vermutete, an dieser Stelle sei die Resektion vorgenommen worden, eine Annahme, die die Betrachtung des Präparates des regenerierten Unterkiefers, das mir Dr. Walter nach dem am 27. IV. 93 erfolgten Tode des Patienten gütigst übersandte, sofort als irrig erwies. Da dies Präparat der doch so viel verläumdeten Frühresektion [1]), denn dazu muss man die Operation in Anbetracht des relativ frühen Stadiums der Nekrose doch wohl unbedingt rechnen, alle Ehre macht, so füge ich hier eine genaue Beschreibung desselben ein und verweise ich übrigens auf die Abbildung Taf. III Fig. 3.

Die Länge des erhaltenen, aber entschieden sklerotischen und verdickten alten Knochens von der Gelenkfläche in gerader Linie zur Uebergangsstelle in den restituierten Knochen gemessen beträgt 112 mm, von der Spitze des Proc. coronoides an 80—90 mm. Dieser Rest alten Knochens trägt die einzig erhaltenen beiden letzten Backzähne, der vordere derselben, der vorletzte also, sitzt nur mit seiner hinteren Wurzel in der Alveole, während die Vorderwand des vorderen Alveolarfaches, die wohl dicht an der Sägefläche lag, resorbiert ist, so dass die vordere Wurzel eben nur im Zahnfleisch festsass. In der Höhe des letzten Zahnes ist der rechte Oberkiefer sehr dick, seine grösste Breite beträgt hier 25 mm.

Dicht vor dem vorletzten Molaris findet sich die Uebergangsstelle des alten in den neugebildeten Knochen in Gestalt einer rings um den Knochen herumlaufenden Furche, die namentlich nach oben hin sehr deutlich eingeschnitten erscheint. Hier ist die Höhe des Unterkiefers sehr gering und beträgt nur 20,5 mm, während die 10 mm weiter nach hinten gegen den Kieferwinkel zu gemessen, vom Unterrand des Kiefers zum Rande der Alveole gemessen 32 mm, ebenda bis zur Kuppe des Mol. II. inf. sin. 43 mm beträgt. Von dieser Furche ab wird die Biegung des Kiefers eine stärkere und kürzere als die normale, so dass schon bei 30 mm, von der Furche aus am Bogen gemessen, die ideale Mitte des neugebildeten Mittelstückes erreicht ist. Dieselbe lädt nach vorn aussen in einen scharfen zweigespitzten Kamm aus. Der untere Rand des Kiefers ist nach links zu nun ansteigend in der Art, dass das Mittelstück nach dieser Richtung hin an Höhe abnimmt. Betrug dieselbe an der Sägefläche

1) Rose. Das Leben der Zähne ohne Wurzel.

20,5 mm, so beträgt sie in der Mitte nur noch 12,5 mm um 20 mm links derselben gemessen wieder auf 13,2 mm anzusteigen, jedoch nur durch Elevation des scharfen oberen Randes. Rechts der Mitte, welche an ihrem unteren Rande durch ein minimales Dörnchen gekrönt ist, 12 mm von diesem entfernt findet sich ein nach aussen scharf zulaufendes Knochenzähnchen. Links der Mitte, ebenfalls in 12 mm Entfernung, findet sich, 3,5 mm unterhalb des oberen scharfen Randes eine wagrecht nach aussen verlaufende Rinne, und in der gleichen Richtung weiter, durch eine 6 mm breite Knochenbrücke getrennt, eine lochförmige glatte Vertiefung im Knochen. Nach unten innen von derselben sieht man eine kleine Oeffnung, offenbar für ein ernährendes Gefäss, dieselbe ist nach aussen durch mehrere Knochenhöckerchen markiert.

Nach hinten zu trägt das Mittelstück eine sich am Ende gabelig ausladende circa 20 mm lange, an ihrer schmalsten Stelle, welche 8 mm vor ihrem Ende liegt, 6 mm breite an ihrer Basis mit nach innen konkaven Bogen breit ins Mittelstück übergehende Fortsetzung — offenbar eine spina mentalis —, welche in ihrem Ende genau in der Mittellinie von einem circa 8 mm vor dem Ende der Spina nach oben, vorne mündenden Knochenkanälchen durchsetzt wird. Nach hinten mündet das Kanälchen zwischen den 8 mm von einander abstehenden Flügeln des Knochenfortsatzes. Es durchsetzt denselben in gerader wagerechter Richtung. An der Basis dieses gegabelten Fortsatzes und zwar rechts unten sitzt ein gut erbsengrosser Knochenhöcker; vor demselben dringen vier kleine Löcher in den Knochen ein.

Die Länge des neugebildeten linken Kieferastes von der Mitte bis zu einem dem Processus temporalis entsprechenden Punkte gemessen beträgt 105 mm, bis zu dem dem Processus articularis entsprechenden Knochenende 112 mm. Dieser Kieferast erreicht seine dünnste Stelle 58 mm links von der Mitte; hier ist der Durchschnitt des Knochens rund oder ovoid geformt, in der Höhenausdehnung bedeutender als in der Dickenausdehnung. Ebenda beträgt der Knochenumfang nur 20 mm, seine Höhe 6,5, seine Dicke 5 mm. Von dieser Stelle zieht bis nach der Mitte hin von hinten innen nach vorn aussen zu ein scharfer Knochenkamm von 46 mm Länge. Verfolgt man von der dünnen Stelle ausgehend den Verlauf des Unterrandes nach der Mitte hin, so sinkt derselbe zunächst nach abwärts um in der Mitte zwischen den beiden Punkten annähernd in die Horizontale einzubiegen; an dieser Stelle etwa befinden sich zwei riffartige Knochenleisten, die jeweils nach links in eine zahnförmige Spitze endigen. An der Stelle ihres Sitzes ergibt sich die Höhe des Unterkiefers mit 16,5 mm, die Dicke mit 11 mm.

Nach oben hinten zu übergeht nun die neugebildete Knochenspange in eine circa 9 mm dicke annähernd viereckige Platte, die etwa dem Ramus ascendens entspricht. Sie misst in der Horizontalen von vorn

nach hinten an der Basis 18,5 an der Spitze 24,5 mm, erscheint also von der Seite betrachtet, nach oben verbreitert. Nach hinten oben zu setzt sich dieselbe in ein circa 10 mm langes drehrundes und stumpfendigendes Knochenzäpfchen fort, das wohl einem Sehnenstrange, der zur Artikulationsstelle des Oberkiefers zog, zum Ansatz diente, funktionell einem Processus articularis also entspricht; zu einer Nearthrose, auch kümmerlichster Art, kam es hier also nicht. Die Axe dieses Zäpfchens bildet mit der horizontalen einen nach oben vorn offenen stumpfen Winkel von beiläufig 150°. An der Aussenseite der Platte, an ihrer vorderen Begrenzung, macht sich ein flügelförmiges Knochenblättchen bemerkbar, das von etwa dreieckiger Gestalt mit dem spitzen Winkel nach oben gerichtet, nach hinten zu breitbasig aus der Platte entspringt, mit deren vorderen Kante es nur durch eine circa 9 mm lange gerade dünne Knochenspange verbunden ist. An der Spitze und dem obersten Drittel des Vorderrandes lässt das Flügelplättchen rauhe Vorsprünge erkennen offenbar Sehnenansätze für den Musculus temporalis, denn das Plättchen bildet den niedrigeren Vorderteil eines rudimentären Processus temporalis. — Den höheren hinteren Teil bildet ein das vordere um 5 mm überragendes, mit diesem oben verwachsenes Plättchen, das gleichfalls an seiner allerdings etwas schärfer endigenden Spitze rauhe Sehnenansatzstellen zeigt. Es bildet gleichfalls ein Dreieck; dessen Spitze ist nach unten gerichtet und übergeht hier in eine brückenartig mit der Hauptplatte kommunicierenden Knochenspange, während seine nach oben gerichtete Basis durch eine stumpfwinkelige Incissur eingeknickt erscheint. Nach hinten zu geht es mit scharfem Rande über in die Basis des rudimentären Processus articularis. Hier an dieser Stelle finden sich mehrere unbedeutende Knochenhöckerchen. Die Entfernung der Spitzen der beiden Fortsätze von einander, beträgt 26,5 mm. Von oben betrachtet fällt zwischen diesen beiden Fortsätzen eine trichterförmig nach unten sich verengernde Vertiefung im Knochen auf, welche zunächst nach oben innen vom hinteren Fortsatz des erwähnten inneren Knochenplättchens überbrückt wird; während sie unterhalb dieser Brücke zur offenen tief eingeschnittenen Rinne wird. Diese bleibt jedoch nur auf 3—4 mm ihres Verlaufes offen, sondern wird, sich bald nach vorne wendend, von der unteren Knochenspange des gleichen inneren Flügelplättchens überbrückt. Hierauf mündet sie seicht nach vorn und verstreicht rasch auf dem rauhen Knochenkamme, der nach oben gerichtet von der mehrfach erwähnten dünnsten Stelle des neugebildeten Ramus horizontalis schräg emporsteigt zur Basis der dem Ramus ascendens entsprechendem viereckigen Platte.

An seiner Oberfläche unterscheidet sich der neugebildete Knochen in nichts vom normalen, er erscheint ebenso, wenn nicht mehr kompact, dicht und glatt, auch die Farbe entspricht völlig der des normalen Knochens.

Die Regenerationsresultate nach Phosphornekrose des Unterkiefers, sei es nach Frühresektion oder nach Sequesterextraktion, werden selten durch die Sektion bestätigt. In der Litteratur lassen sich nur sechs diesbezügliche Publikationen auffinden. Entweder starben die Patienten zu kurze Zeit nach dem operativen Eingriffe, als dass schon Regeneration hätte eintreten können, — dann fand man bei der Sektion nur eine Wundhöhle (vgl. Fall 3) — oder sie wurden geheilt und starben später in ihrem Heimatdorfe, ohne dass nach dem Tode noch diesbezügliche Nachforschungen gemacht wurden. Von Resultaten von Frühresektionen sind höchstens nur 2 Fälle publiziert, von Spätresektionen sind 3 veröffentlicht. In einem Falle fehlt die Angabe, ob früh oder spät operiert wurde. Die erste diesbezügliche Veröffentlichung rührt von Virchow [1]) her, in der er einen mehrere Jahre früher operierten, nunmehr zur Sektion gekommenen Fall von Phosphornekrose der einen Unterkieferhälfte bespricht, welche nach Extraktion des schliesslich gelösten Sequesters zur Heilung gelangte. Hervorzuheben an dem gewonnenen Präparate ist die Niedrigkeit des neugebildeten Knochenteils, von oben ist eine tiefe Rinne eingesenkt, so dass er als Lade erscheint, in welcher der Sequester lag. Zu einer Nearthrose kam es nicht, an ihrer Stelle fanden sich nur Sehnen, zum Ansatz dienende Fortsätze. Virchow kommt, beiläufig bemerkt, zum Schlusse, dass der Unterkiefer neben dem Schienbeine, Schlüsselbeine und den Rippen die grösste Regenerationsfähigkeit besitze.

Ein ganzes Buch über einen regenerierten Unterkiefer hat Geist [2]) geschrieben. In seinem Falle handelte es sich um eine Arbeiterin, welche 1846 am Unterkiefer erkrankte; bei exspektativer Behandlung stiessen sich erst im Jahre 1850 mehrere kleinere Teile des Unterkiefers ab, im August des gleichen Jahres endlich brach die rechte Hälfte des im Munde freiliegenden Sequesters ab und wurde entfernt, vom alten Unterkiefer blieb nur der rechte aufsteigende Ast mit Winkel und Fortsätzen erhalten, während über $^3/_4$ desselben zu Verluste gingen und regeneriert wurden, wie die Sektion — das Mädchen starb später an Typhus — ergab. Die linke nekrotische Kieferhälfte wurde bis zum Tode von der Knochen-

1) Verhandlungen der physikalisch-medizinischen Gesellschaft zu Würzburg 1850. Bd. I. S. 2 ff.

2) Die Regeneration des Unterkiefers nach totaler Nekrose durch Phosphordämpfe. Erlangen 1852.

neubildung festgehalten und nicht entfernt. Die Regeneration ist hier keine gute, der neugebildete niedrige Knochen zeigt wieder jene tiefe Rinne, welche jedoch diesmal von 3 grossen Kloaken durchsetzt ist, deren oberste ungefähr ein Drittel der Rinnenlänge in Anspruch nimmt, länger ist als der ganze primitive Ramus ascendens, der vorn und hinten von je einer nur sehr dünnen Knochenspange umgeben ist, welche sich über seiner Incissur zu einem kümmerlichen Gelenkköpfchen vereinigen. Die Spina mentalis ist in ziemlich excessiver Weise umgebildet. Historisch interessant ist auch die Ansicht dieses Autors vom pathologisch-anatomischen Wesen des Regenerationsprocesses. Er hält die Osteophyten nur für pathologisch, nicht regeneratorisch bedeutsam; erst müssten diese und ebenso das primitive Periost durch Jauchung zerstört werden, ehe es zur Regeneration kommen könne, „denn", sagt er, „das Periost besitzt keine regenerierende Kraft". Die Regeneration wird nach ihm „durch ein accidentell gebildetes Organ sui generis — die Regenerationsmembran — vermittelt".

Die dritte hierhergehörige Publikation hat von Langenbeck [1]) zum Verfasser. Es handelt sich um eine Regeneration nach einer wegen Phosphornekrose von Wood (1856) vorgenommenen totalen Unterkieferresektion. Das Mädchen starb später an Gehirnabscess. Die Neubildung soll gut gewesen sein, ebenso die Funktion. Leider ist das Präparat nicht beschrieben, auch fehlt Angabe, ob früh oder spät reseciert wurde — doch ist letzteres wahrscheinlicher —; die kleine Abbildung auf der Tafel jedoch lässt erkennen, dass jedenfalls das Resultat nicht zu den besten gezählt werden darf; denn sie zeigt eine kleine ausserordentlich flache und niedrige Mandibel.

Einen vierten hierhergehörigen Fall fand ich von Mr. Savory [2]) beschrieben. Es handelt sich dabei um einen 1873 an den Konsequenzen einer Phosphorneukrose des Oberkiefers gestorbenen Arbeiter, der von 1868—1872, zuletzt als Kocher in einer Phosphorzündholzfabrik thätig, im Dezember 1872 erkrankte. Am 1. Oktober 1873 wurde ihm der in der Mitte durchsägte nekrotische Unterkiefer als Sequester, wie betont wird, unblutig extrahiert, ob vollständig, ist nicht angegeben, doch unwahrscheinlich. Neugebildet wurde der ganze Unterkiefer, angeblich mit beiden Gelenkköpfen (wurden wohl

1) Archiv für klin. Chirurgie. Bd. XXII. S. 498.
2) Medico-Chirurgical Transactions. T. 57. p. 187.

zurückgelassen!). Leider ist die beigegebene Zeichnung wenig instruktiv. Nach der ebenfalls sehr kurzen Beschreibung besteht der Knochen aus zwei Teilen, welche am rechten Kieferwinkel durch fibröses Gewebe mit einander vereinigt waren.

Einen weiteren Fall beschreibt Rose in seinem Vortrage: Das Leben der Zähne ohne Wurzel [1]). Der hier angezogene Fall erkrankte im Februar 1868 an der Mandibel, am 4. November des gleichen Jahres wurde die linke Hälfte und die Mitte derselben subperiostal reseciert, rechts wurde im März 1869 ein Stück des Sequesters abgesägt, im Oktober des gleichen Jahres der Rest extrahiert. Die Kranke starb viele Jahre später. Die Regeneration ist eine äusserst mässige, die ganze Mandibel ist klein und flach, rechts ist noch eine Gelenkfläche erhalten, links nicht, ebenda endet der Knochen in eine Spitze, unterhalb dieser ist seine Kontinuität dreimal durch kurze fibröse Stränge unterbrochen.

Der sechste Fall, wohl der zweite Fall von Regeneration nach früher subperiostaler Resektion, wenn auch dies nicht sicher feststeht, findet sich in der bereits in der Einleitung citierten Dissertation von Naumann (S. 26—28). Hier ist die Rede von einer Phosphorzündholzarbeiterin, welche 1882 an Komplikationen einer Oberkiefernekrose starb, nachdem sie im Jahre 1878, unbekannt in welcher Weise wegen Phosphornekrose des ganzen Unterkiefers operiert worden war. Aus der Beschreibung und Abbildung (Tafel Fig. 2) des Präparates, welche mir Herr Obermedizinalrat Prof. Dr. Bollinger gütigst zur Verfügung stellte, — wofür ich ihm an dieser Stelle meinen besten Dank sagen möchte — ergiebt sich, dass vom alten Unterkiefer nur der rechte Ramus ascendens erhalten war. An Stelle des Mittelstückes fand sich eine vordere und hintere Knochenspange, die rechts und links in fibröses Bindegewebe überging, welches rechts die Vereinigung mit dem Stumpfe vollzog, während es sich links in der Fossa pherygoidea und spheno-maxillaris inserierte. Die hintere Spange trug ein Tuberculum für den Geniaglossusansatz. Diese beiden Knochenspangen sind wohl kaum, wie Naumann annimmt, bei der Operation zurückgelassene Reste der Protuberantia mentalis, sondern wohl eher regenerierte Knochenstücke, vielleicht aus der zurückgelassenen Vorder- und Hinterwand einer Sequesterlade gebildet.

1) Das Leben der Zähne ohne Wurzel. Deutsche Zeitschrift für Chirurg. Bd. 25. S. 213.

Erwähnenswert scheint mir noch der Umstand, dass bei der Regeneration eine excessive Neubildung der Spina mentalis nicht selten zu sein scheint; im Geist'schen Falle fand sich eine solche, besonders stark ist sie in unserem Falle, am Lebenden konnte sie Häckel einmal deutlich konstatieren (Nr. 56 seiner Fälle, l. c. S. 697). In diesem Falle ergreift der nach 6jähriger Fabrikarbeit einsetzende Nekroseprocess den linken Unterkiefer und das Mittelstück und gelangt durch den operativen Eingriff nach 8monatlichem Bestande zur dauernden Heilung ohne nachbleibende Formveränderung und Funktionsstörung.

9. Fall. 1888. Bernhard Korn. Phosphornekrose des gesamten Unterkiefers. Heilung.

Der 39jährige, früher gesunde, Patient erkrankte nach langjähriger Arbeit in der Benedik'schen Fabrik etwa Anfang April 1888 mit Zahnschmerzen und langsam zunehmender Anschwellung des rechten Unterkiefers. Trotzdem er sich sofort den Phosphoreinwirkungen entzog, auch einen von vielen kariösen Zähnen extrahieren liess, wurden Schmerzen und Schwellung stärker und stellte sich Eiterung aus der Extraktionsstelle ein. Von Mitte bis Ende August war er hier zur Beobachtung, man proponierte ihm die Resection, und er wurde zunächst vorläufig aus äusseren Gründen entlassen, stellte sich jedoch nicht wieder ein, sondern begab sich in das Krankenhaus zu Landau, wo ihm in 2 Sitzungen der Unterkiefer total exartikuliert wurde, da auch die linke Hälfte inzwischen ergriffen war. Nach wenigen Nachoperationen verliess er im Februar oder März 1889 völlig geheilt das Spital, um von nun an völlig gesund zu bleiben — und wieder in der Phosphorzündholzfabrik zu arbeiten. Als ich mir die genannte Fabrik im April 1893 ansah, traf ich Korn fleissig damit beschäftigt, die mit reinen Hölzchen versehenen Tunkrahmen in den dampfenden Schwefel zu tauchen, während um ihn auch Phosphortunker thätig waren.

Bei näherer Untersuchung erwiess sich die Regeneration als recht mässig, eine dünne, wenn auch harte, so doch erheblich verkürzte und namentlich auch stärker gekrümmte Knochenspange, die das Mundöffnen sehr gut gestattet, und die dem Patienten sogar, nach seiner Angabe, das Kauen nicht zu harter Speisen recht wohl ermöglicht, liess sich abtasten, ihre Länge nur annähernd abmessen, da sie nach dem Gelenk zu in derbe sehnige Stränge überzugehen schien. Sie beträgt etwa 20 cm. Keine Sprachstörung. Der natürlich zahnlose Unterkiefer steht in seiner Mitte etwa 16 mm hinter der Oberkieferzahnreihe zurück; das so entstehende Vogelgesicht wird durch einen dünnen Vollbart nur mässig verdeckt, zumal Korn immer den Mund offen stehen lässt, was den stupiden Gesichtsausdruck des Mannes noch verstärkt.

In diesem Falle haben wir Erkrankung des Unterkiefers, nach mehrjähriger Arbeit, totale Frühresektion in 2 Sitzungen und Ausgang in Heilung nach 10monatlichem Bestande. Resultat: Nur mässige Regeneration.

10. Fall. 1890. Balthasar Böhm. Phosphornekrose des rechten Unterkiefers. Heilung.

Der 44jährige verheiratete, stets gesunde — vier gesunde Kinder — Patient erkrankte im August 1890 nach 3½jähriger Arbeit in der Lingenfelder Fabrik mit schmerzhafter Anschwellung des rechten Unterkiefers. Viele schlechte Zähne hat er schon früher verloren. Mitte September stellt sich Eiterung aus den rechten Unterkieferalveolen ein. Eine Incision — 1. Oktober — auf der Höhe der Geschwulst entleert reichlich Eiter, an ihrer Stelle dringt die Sonde bei der hiesigen Untersuchung — Eintritt 20. Oktober — auf rauchen Knochen. Das gleiche gilt von 2 weiteren Fisteln, welche die stark geschwollene rechte Gesichtshälfte durchsetzen. — Eine Schleimhautfistel ebenso.

Nach Reinigung und antiseptischer Spülung schreitet man am 29. Oktober zur subperiostalen, teilweise subosteophytären Resektion des rechten Unterkiefers bis herab zum Praemol l. dextr. inclusive, welche in Morphium-Chloroformnarkose gut verlief. Hautschnitt längs dem Mandibelrande. Die Sägefläche zeigte keine merkliche Blutung und war wie wir ausdrücklich betonen „stark sklerosiert". Der verdünnte proc. coron. brach beim Heraushebeln unter der Spitze ab. Fistelausschabung, Tamponade, Naht. Anfangs normaler Wundverlauf, am 5. Nov. intercurrentes rechtsseitiges Gesichts-Erysipel mit raschem Ablaufe. Eine am 15. Nov. vollzogene Auskratzung einer auch den nekrotischen Rest des proc. temp. führenden oberen Mundwinkelfistel führte zu deren baldigen Verheilung, ebenso heilte auch die Schleimhautfistel, so dass Böhm am 27. Nov. geheilt entlassen wurde.

Der Unterkiefer war damals etwas nach rechts verzogen und wenig nach hinten gesunken, untere Schneidezähne stehen 1 cm hinter den oberen zurück. Keine Kau- keine Sprachstörung. Seit seiner Erkrankung Taglöhner in Germersheim; als ich ihn hier April 93 auffand, war ich über den geringen kosmetischen Defekt sehr überrascht, während doch von einer ausgleichenden Knochenneubildung nicht die Rede war. Circa 4 cm unterhalb des Ohrläppchenansatzes begann eine gegen das Kinn zu verlaufende glatte 75 mm lange lineäre Narbe, die nur an einer Stelle am Knochen adhärent und eingezogen ist. Das Kinn ist der äusseren Betrachtung nach nur wenig nach rechts verschoben. Beim Abheben der Lippen und aufeinandergepressten Zähnen zeigt sich jedoch, dass die Verschiebung immerhin so bedeutend, dass der Praemolaris I. infer. sinister mit dem Incisiv. II. sup. sin. in einer Vertikalebene liegen, ebenso berühren sich Canin. sup. dext. und Incisiv. I. inf. dext. Von

den beiden erstgenannten Zähnen überragt der obere den unteren um 15 mm.

Beim Betasten der Mundhöhle ergibt sich zunächst, dass die Resektionsstelle verdickt, aber schmerzlos ist. Von hier aus, das heisst von dem leicht verschieblichen Stumpfe aus zieht ein nachgiebiger, beweglicher, dünner fibröser Strang in die Höhe um nach oben zu stark verdickt, vielleicht verknöchert, sich wohl in der Nähe der Gelenkgrube zu inserieren, doch ergiebt hier die Palpation kein genaues Resultat.

Böhm ist mit seinem Zustande recht zufrieden, nur klagt er, dass ihm bei Erkältung, namentlich aber beim Witterungswechsel die Resektionsstelle und die rechte Wange unter Schmerzen anschwelle und dabei sowohl leichte Kieferklemme sich einstelle, als auch der Speichel aus dem rechten Mundwinkel abfliesse und dort einen Ausschlag hervorrufe. Bei der darauf gerichteten Untersuchung lassen sich dafür 2 ätiologische Momente nachweisen. Erstlich findet sich in der rechten Mentalgegend eine runde im Durchmesser etwa 6 cm grosse anästhetische Zone, die auch den rechten Mundwinkel mit einbegreift und zum zweiten sind nicht nur die rechten Mundwinkelmuskeln ziemlich stark paretisch, sondern auch links ist eine eher noch etwas stärkere untere Facialisparese vorhanden. Ueber Zeit und Art des Eintritts derselben weiss Patient nichts anzugeben, er meint, es wäre schon lange so gewesen. Auf diese Erscheinungen zurückzukommen, behalte ich mir für den späteren Teil meiner Zusammenstellung vor.

Es erübrigt noch, des in diesem Falle durch die Operation gewonnenen Präparates, das sich in der Sammlung der chirurgischen Klinik befindet, kurz zu gedenken. Dasselbe bietet keinerlei Besonderheiten, die ein besonderes Interesse verdienten. Central scheint es sklerosiert zu sein, aussen wechseln sklerotische mit hochgradig porotischen und kariösen Stellen ab. Auf der Oberfläche zeigen sich osteophytäre Knochenauflagerungen der verschiedensten Grösse und Dicke. Der stark rarificierte Processus temporalis ist abgebrochen.

Dieser Fall ist wegen der Kürze des Verlaufes erwähnenswert. Erkrankung nach $3^1/_2$jähriger Fabrikthätigkeit, $2^1/_2$ Monate darnach radikale Entfernung des Erkrankten; nach $3^1/_2$monatlicher Krankheitsdauer endgiltige Heilung ohne Funktionsverschlechterung, obwohl Regeneration sehr schlecht.

11. Fall. 1890. Barbara Antrett. Phosphornekrose des linken Oberkiefers und Jochbeins. Heilung.

Die 19j. ledige, früher mit Ausnahme einer gut verlaufenden Pneumonie, stets gesunde Arbeiterin in der Dreyfuss'schen Fabrik erkrankte nach 4jähr. Thätigkeit als Füllerin mit linksseitigen Zahnschmerzen. Zähne gut. Sofortiger Austritt aus der Fabrik, indifferente Behandlung. Bald schmerzhafte Wangenschwellung, Extraktion eines oberen l. Molaris und Incision, Eiter-

entleerung. Bei der Aufnahme in die chirurgische Klinik — 12. Nov. 1890 — werden Schmerzen, Wangenschwellung links, geringe Kieferklemme, starker Foetor e. o. und zwei linksseitige Auftreibungen des harten Gaumens mit dazwischenliegender feiner auf rauhen Knochen, in die Alveole des extrahierten Zahnes führenden Fistel notiert. 18. Nov. Incision der Prominenzen legt mehrere kleinere Sequester frei, sie werden entfernt, ebenso der in der Tiefe seiner arrodierten Alveole liegende Dens sapientiae und der nebenstehende wackelnde Molaris; Ausspülung und Tamponade. Schmerzen geringer, Eiterung und Nekrose schreitet weiter. Tägliche antiseptische Spülung und Jodoformtamponade. Keine Demarkation.

20. Dez. In Narkose wird durch Schnitt vom Mundwinkel zum linken Masseterrand und folgende Periostablösung nach Schleimhautumschneidung die Wundhöhle freigelegt, Praemol. II. sup. sin. extrahiert, Knochen hier durchmeisselt, dabei gelingt es aus der Tiefe einen $1^1/_2$ cm langen, 1 cm breiten stark stinkenden Sequester zu extrahieren. Geringe Eiterentleerung aus dem Antr. High. Blutstillung mit Paquelin, Tamponade, Schleimhaut- und Hautnaht. Nähte heilen reaktionslos, Nekrose schreitet von der Wundhöhle aus weiter. Anfangs Januar 1891 Auftreten einer linksseitigen Facialisparese, zunehmende Wangenschwellung. 15. Jan. Anschwellung der Infraorbitalgegend, starkes Oedem auch der Conjunctiva geht auf warme Umschläge zurück; mässiges Fieber besteht weiter. 29. Jan. Incision der fluktuierenden Schwellung der Infraorbitalgegend, es wird auch hier durch die Sonde nekrotischer Knochen konstatiert.

5. Februar. Subperiostale Resektion des linken Oberkiefers in Morphium-Chloroformnarkose. Die Freilegung des Knochen durch einen dem Infraorbitalrande folgenden Schnitt aufs Jochbein lässt nach Periostabhebelung Oberkiefer und Anfangsteil des Jochbeins als nekrotisch erkennen. Dieses wird am Oberkiefer durchsägt, Proc. nasal. im inneren nach unten verzogenen Wundwinkel mit dem Meissel durchtrennt. Geringe Blutung. Schwammtamponade. Nach Extraktion der hindernden Zähne Durchsägung des Palat. dur. in der Richtung von der Apert. pyriform. nach dem Canin. sup. sin. Nach Extraktion des gelösten Oberkiefers, vorläufige Tamponade; Resektion eines 6cm langen Stückes des Jochbeins von der äusseren Wunde aus. Die neue Schnittfläche blutet kräftig. Entfernung einiger locker dem Periost aufsitzender Osteophyten und einiger Splitter vom Process. pteryg., Ausspülung der Wundhöhle, Tamponade, Naht. Exstirpierter Oberkiefer oberflächlich nekrotisch und stark stinkend. —

Das in der Sammlung erhaltene Trockenpräparat zeigt wenig erwähnenswertes. Alveolarrand und Infraorbitalrand kariös verändert, Durchschnitt sklerotisch. Osteophyten fehlen, wie meist am Oberkiefer. — Normaler Wundverlauf, Naht heilt reaktionslos, Wundhöhle verkleinert

sich zusehends, kein nekrotischer Knochen mehr sondierbar, keine Druckempfindlichkeit. Patientin wird mit nur wenig eiterndem Defekte des harten Gaumens am 1. März endgültig geheilt entlassen nach etwa 7monatlicher Krankheitsdauer.

Im April 1893 untersuchte ich das recht hübsche, gesund und frisch aussehende, durchaus nicht entstellte Mädchen in Speyer. Die Narben der zweitletzten Operation sind strichförmig und kaum sichtbar, nirgends eingezogen. Keine Abflachung der linken Wange. Links ganz leichte untere Facialisparese, durch die fehlenden oberen linken Zähne leichter sichtbar zu machen. Circa 1 cm lateral der Raphe palat. d. und etwas über 2 cm hinter dem Incis. I. ein grosser Schleimhautknochendefekt, von der Länge und Breite des obersten Kleinfingergliedes, das man hier bequem in die weite linke Nasenhöhle einführen kann, welche der Betastung völlig frei liegt. Früher gelangten durch diese Kommunikation häufig Getränke und Speisen in die Nase, was Patientin jedoch durch Manipulation mit der Zunge und Schiefhalten des Kopfes längst zu vermeiden gelernt hat. Durch einen passenden Obturator mit Gebiss wäre ihr jedoch sehr geholfen. Die linke Wangenschleimhaut lässt den Finger bis zu der membranös markierten Margo infraorbitalis und medial bis unter den leicht elevierbaren Nasenflügel vordringen. Keine Knochenregeneration, dessen Kontour nur durch Membranen gewahrt. Keine Sprachstörung. Hie und da, bei Witterungswechsel leichte Schmerzen und Schwellung an der Resektionsstelle.

Hier haben wir Erkrankung nach 4jähriger Fabrikarbeit am linken Oberkiefer beginnend, trotz kleiner Eingriffe progressiv, schliesslich auch das jugale ergreifend. Durch ausgiebige Resection gelangt sie nach 7monatlicher Dauer zum Stillstand, zur dauernden Heilung ohne jede Entstellung, und nur minimaler Funktionsstörung.

12. Fall. 1890. Johann Schuhmacher. Phosphornekrose beider Oberkiefer. Heilung.

Der 37jährige, früher stets gesunde Mann, erkrankte Anfang April 1890, nachdem er siebzehn Jahre in der Benedik'schen Fabrik als Tunker thätig gewesen. Seit zwei Jahren wurden 5 schlechte Zähne extrahiert, restierenden gesund. Anfangs schmerzlos grösser werdende Knochenauftreibung über dem intakten Incisiv. II. dextr., der wackelig wird; bei der Extraktion Eiterentleerung und Extraktion eines halberbsengrossen Sequester, ringsum rauher Knochen. Zunehmende Eiterung, Schmerzen, Anfangs Juni Ausfluss stinkenden Eiters aus beiden Nasenlöchern. Incision entleeren Eiter und vermindern die Schmerzen. An primärem Herde werden nach und nach noch drei kleine Sequester entfernt, sonst mit antiseptischen Spülungen behandelt. Seit Beginn der Erkrankung Entfernung aus den phosphordunstigen Lokalen.

Beim Eintritt in die chirurgische Klinik wird eine Auftreibung des ganzen Alveolarfortsatzes beider Oberkiefer, Abhebung des Zahnfleisches, blossliegender rauher eitrig belegter Knochen, zwei Schleimhautfisteln und 4 wackelnde Zähne (Canin. sin. mit 3 anstossenden Incisiv.) konstatiert. Kein beweglicher Sequester. Der bis zur eintretenden Demarkation vorläufig entlassene Patient trat jedoch von nun ab in die Behandlung des Fabrikarztes, der, wie er mir gütigst mitteilte, in mehreren Sitzungen jeweils die sequestrierten Kieferstücke extrahierte, was zwar sehr lange Zeit in Anspruch nahm, währenddem immer starke Eiterung bestand, jedoch schliesslich zur dauernden Heilung — angeblich ohne Entstellung führte. Persönlich das Regenerationsresultat zu konstatieren, war mir leider nicht möglich, da der Patient, bei meiner Anwesenheit in der betreffenden Fabrik, in der er jetzt als Fuhrmann fungiert, für mehrere Tage abwesend war.

Hier setzt die Erkrankung nach 17jähriger Fabrikthätigkeit ein, ergreift beide Oberkiefer, gelangt bei konservativer Behandlung — mehrere Sequestextraktionen — nach langer Dauer zur dauernden Heilung.

13. Fall. 1891. Eva Seeger. Phosphornekrose des ganzen Unterkiefers. Heilung.

Die 29j. ledige Patientin erkrankte nach etwa 10jähr. Arbeit — zuletzt als Füllerin — in der Fabrik des Herrn Siepermann in Pfungstadt, Ende des Jahres 1890 mit Zahnschmerzen. 8. Jan. 91. Extraktion eines unteren linken Molaris, nach 8tägiger Arbeitspause wieder in Arbeit getreten, brach am 26. Jan. die verheilte Zahnfleischwunde wieder auf, Eiterentleerung und schmerzhafte Schwellung schlossen sich an. Austritt aus der Fabrik, antiseptische Spülungen. Von Mitte März ab weitere 5 Wochen im Landkrankenhause in Darmstadt exspectativ behandelt, wurde Ende April die stark geschwellte linke Wange incidiert. Bei ziemlich starker Kieferklemme erschwerte Nahrungsaufnahme, Abmagerung und Appetitlosigkeit.

Am 23. Juni Eintritt in chirurgische Klinik, wo diffuse Schwellung der linken Wange, Knochenauftreibung, 2 auf rauhen Knochen führende Fisteln und starke Kieferklemme konstatiert wurden. Erhaltene Zähne mit Ausnahme der Incisiv. und des linken Canin. fest, doch rauh, matt aussehend. Mehrmals Abendtemperaturen bis 39°. Am 29. Juni in Narkose breite Spaltung und Exkochleation der Fisteln und Incision eines Abscesses am Kieferwinkel, der mit dem Knochen direkt kommuniciert. Besserung, Fieberabfall, Eiterung geringer. Wenige Tage darauf wieder zunehmendes remittierendes — intermittierendes Fieber, Sequester ungelöst.

Daher am 18. Juli subperiostale Unterkiefer(körper und linker Ast!)-resektion in Chloroformaethernarkose. Aeusserer Hautschnitt folgt dem Kieferrande vom Canin. dexter bis zum linken Kieferwinkel. Periostlö-

sung. Durchsägung am Caninus dexter, hierauf Resektion eines 2½ cm langen Stückes vom rechten Stumpfe, Luxation, Lösung und Exartikulation des linken Stückes. Alveolaris wird ligiert, Wundhöhle und Fisteln ausgekratzt, Hautmündungen der letzteren excidiert, Sägefläche geglättet und 2 Schleimhautkatgutnähte gelegt. Ausspülung, Tamponade und Drainage der Wundhöhle, Naht der Hautwunde: 22 Seitenknopfnähte. Die Zunge wird angeschlungen; Verband.

Der resecierte Knochen war in frischem Zustande missfarben grünlich, völlig anämisch und zeigte typische teils osteophytäre teils stärkere spangenartige Knochenauflagerungen, die teilweise ihrerseits wieder nekrotisch zerfallen waren. Das Präparat ist in Spiritus konserviert in der Sammlung erhalten, Messungen ergaben Dicken der Knochenauflagerungen bis zu 6,5 mm. Durchschnittsfläche sklerosiert. Abbildung eines typischen Stückes desselben in Figur 2.

Geringer Fieberabfall, 3 Tage wird Patientin mit Schlundrohr ernährt. 2 Tage nach der Operation diffuse Bronchitis, namentlich der unteren Lungenabschnitte; bessert sich auf innere Medikation rasch. Tägliche Spülungen der Wundhöhle, aus der vom 22ten Juli ab durch die Drainagelücken der fast völlig reaktionslos verheilenden Hautwunde Mundspeichel abfliesst: Klaffen der linken Seite der Mucosanaht, da Katgutfäden zu rasch resorbiert. Oedem beider Wangen, Druckempfindlichkeit links, hier am 26. Juli Wundwinkel stumpf erweitert, Entleerung „deutlich nach Phosphor riechenden" (?) Eiters. Sonde konstatiert am rechten Stumpfe Weiterschreiten der Nekrose: Drainage. Beim höherem Temperaturanstieg am 27. Juli stumpfe Erweiterung auch des linken Wundwinkels: Aus der Gelenkgegend entleert sich etwas Eiter. Schwellung geht zurück. Am 5. August neue Dilatation beider Wundwinkelfisteln nötig, links gelangt man in haselnussgrosse Eiterhöhle, rechts auf noch ungelösten Knochen. Langsame Verheilung beider Fisteln, am 15. August Patientin vorläufig entlassen. 8 Tage später Anschwellung der rechten Wange und Wiederaufbruch der Fistel ebenda. Anschwellung nimmt zu, Infiltration der rechten Oberhalsgegend. Ende September auch Auftreibung des rechten Knochenstumpfes nach der Mundhöhle. Schmerzen in den erhaltenen Backzähnen, heftiger ausstrahlender Natur, veranlassen Patientin zum Wiedereintritt 1. Okt. 1891. Starke Retraktion des Kinnes. Die um die lineär verheilte Narbe — in deren rechten Ende die eiternde Fistel — liegenden Weichteile bilden einen narbigen festen Strang, der an die Stelle des Knochens getreten. In der Schleimhaut weder Defekt noch Narbe sichtbar.

Am 3. Oktober radikale Entfernung des Kieferstumpfes. Morphium-Chloroformnarkose. Hautschnitt auf den rechten Kieferwinkel. Periostlösung. An der Sägefläche Knochen mit der Mundschleimhaut verwachsen; 5 cm lange Eröffnung derselben. Der leicht nach vorn luxierte Knochenstumpf wird exartikuliert, Temporalissehne abgetrennt. Desinfek-

tion der Wundhöhle, Vasa alveolaria erfolglos ligiert, werden umstochen, ebenso wird die Blutung aus der Fossa temp. gestillt. Cavum oris von Wundhöhle durch 5 Katgutknopfnähte abgeschlossen. Tamponade, äussere Naht mit 12 Seidesuturen nach Fistel-Ausschabung und Excision; Anschlingen der Zunge; Verband.

Das gewonnene Präparat total nekrotisch, graugrün, hart, ohne Blutpunkte, zahlreiche Osteophyten, teils selbst nekrotisch, frisch rosarot, der Gelenkkopf war des Knorpels beraubt. Am Spirituspräparate der Sammlung weiter nichts erwähnenswert, Osteophyten bis 3 mm dick. — Es folgen kurzdauernde Schmerzen, doch normaler Verlauf, beide Nahtlinien heilen reaktionslos; antiseptische Spülungen der Wundhöhle; dieselbe verkleinert sich rasch bei nur geringer Sekretion. Patientin am 19. Okt. völlig geheilt entlassen.

Ende Mai 1893 erhob ich bei der Patientin in Pfungstadt folgenden Befund: Starke Entstellung; Kinn sehr abgeflacht und nach hinten gezogen. Distanz von einem Ohrläppchenansatz zum andern über die stärkste Kinnprominenz gemessen beträgt knapp 20 cm. Kinn steht hinter Oberkieferzahnreihe um $2^1/_2$ cm zurück. Kauen unmöglich. Patientin zerdrückt die klein zerschnittenen Speisen am weichen Gaumen, um sie geniessen zu können. Die wohl unbeschädigten Zähne des Oberkiefers entsprechend der Nichtbenutzung enorm mit Zahnstein bedeckt, förmlicher Zahnsteinmantel, einzelne Zähne nicht unterscheidbar. Zahnsteinlade geht bis zum Zahnfleisch empor, das jedoch weder retrahiert noch gereizt erscheint. Bei der Betastung findet sich in der Kinngegend ein harter Knochenkern, beiläufig 3 cm breit, 2 cm dick, der nach hinten in eine Art Spina mentalis ausläuft und von dem wenig deutliche Narbenstränge in die Gegend der Gelenkgrube ziehen. Bei Mundöffnung Kinn fast wagrecht nach hinten, nur spurweise nach unten gezogen. Sprache ungestört. Patientin blieb gesund und schmerzfrei, arbeitet seit einem Jahre wieder als Füllerin in der gleichen Fabrik.

Hier ergreift das nach 10jähriger Fabrikarbeit einsetzende Leiden den linken Unterkiefer und Kiefermitte. Trotz ausgiebiger Entfernung dieses Teiles geht es auch auf den Knochenstumpf über, um nach dessen Entfernung nach 10monatlicher Krankheitsdauer zur endgültigen Heilung zu gelangen. Bei starker nachbleibender Entstellung wird Knochenneubildung nach beinahe 2 Jahren fast noch völlig vermisst.

14. Fall. 1892. Margarete Ackermann. Phosphornekrose des rechten Unterkiefers mit unbekanntem Ausgang.

Die 19jährige ledige Arbeiterin der Dreyfuss'schen Fabrik, früher mit Ausnahme einer Augenaffektion und mehrere Wochen andauernder Kopfschmerzen stets gesund, erkrankte Anfangs Oktober, im letzten Monat ihrer ersten Schwangerschaft, die am 20. Oktober durch normale Geburt — Puerperium ebenso — beendet wurde, mit schmerzhafter An-

schwellung des rechten Kieferwinkels und Schmerzen jener Zähne. Als schmerzhafte Kieferklemme und Schwellung der rechten Wange auftrat, auch Eiterung in die Mundhöhle hinzutrat, indicierte der behandelnde Arzt — Mitte Nov. 1892 am Kieferwinkel; reichlicher Eiterabfluss, stärkere Eiterung, Bildung einer zweiten Fistel, starke Kieferklemme. Beim Eintritt in die chirurgische Klinik wurde noch weiter notiert: Abscess, am Ram. horiz. dextr., Knochen in continuo aufgetrieben, druckempfindlich, rauher Knochen durch 2 Fisteln sondierbar, starker Foetor ex ore, Zähne nicht kariös, doch sämtliche untere rechte Backzähne gelockert, leichtes Fieber.

Am 1. Novemb. Exartikulation des rechten Unterkieferastes in Morphium-Chloroformnarkose. Dem Unterkieferrande folgender Hautschnitt spaltet auch Fisteln, Periostlösung, Osteophyten möglichst geschont, keine Demarkation sichtbar, Knochen vor Canin. dextr. durchsägt, nach Temporalisabtrennung Exartikulation leicht, Exkochleation der Fisteln, Schleimhautnaht, Jodoformgazetamponade, Hautseidennaht mit Drainagelücken. Nahtlinien verheilen anfangs reaktionslos, Wundhöhle verkleinert sich, secerniert nur wenig. Kein Fieber, keine Schmerzen. Bald auch Kauen etwas ermöglicht. Bei weiter sich verkleinernder Wundhöhle und fast völlig verheilten Fisteln wurde die Patientin am 28. Dezember 1892 entlassen.

Als ich sie April 1893 zu Hause aufsuchte, zeigte sie zwar blühendes, gesundes Aussehen, die Fistel am ehemaligen rechten Kieferwinkel eiterte jedoch noch immer. Narbe lineär. En face keine Assymetrie des Gesichtes, in Rechtsprofil unbedeutende Einsenkung der rechten Unterkiefergegend sichtbar. Im rechten Mentalisgebiet ausgebreitete anästhetische Zone. In der Regio submент. dextr. schmerzlose brettharte Infiltration. Linke Unterkiefermitte stark verdickt. Bei Mundöffnung linke Kieferhälfte noch stärker nach rechts verzogen, als in geschlossenem Zustande, doch überragt obere die untere Zahnreihe nicht. Beim Schlusse der Zahnreihe kommt in Folge der Seitenverschiebung Incis. II. sup. dex. mit Incis. I. inf. dextr. zum Kontakt. Die 4 der Sägefläsche benachbarten Zähne stark gelockert. Der Sägestumpf mit dem leeren Alveolarfach des Inc. II. inf. dext. starrt rauh, hart, unbeweglich und schmutzigverfärbt in die Mundhöhle; Patient. verletzt sich öfters die Zunge daran. Das Kauen ist ihr noch gut möglich, Abbeissen nicht. Spina mentalis nach hinten verlängert. Neugebildet ist eine circa 6 cm lange wenig elastische Spange, wohl aus Knochengewebe bestehend oben etwa 12 unten etwa 8 mm dick. Sie hat nach unten keinen knöchernen Anschluss an die Lade, vielleicht verbindenden fibrösen Strang. Sehr geringer Foetor, keine spontane Schmerzen, Appetit und Allgemeinbefinden gut. Patientin nicht mehr mit Zündholzfabrikation beschäftigt.

Das bei der Operation gewonnene, in Spiritus konservierte Präparat zeigt bei teilweise porotischer Oberfläche und sklerotischem Durchschnitt

einen die untere Knochenkante umfassenden, teilweise abgebrochenen Knochenmantel von grosser Härte, der Dicken bis zu 6 mm aufweist.

In diesem Falle: Erkrankung nach 5jähriger Arbeit, während der Gravidität, am rechten Unterkiefer, trotz ausgiebiger Resektion schmerzloses Weiterschreiten des Processes, keine Demarkation. Ausgang vorläufig unbekannt.

15. Fall. 1893. Jacob Jochem. Phosphornekrose des rechten Unterkiefers mit unbekanntem Ausgang.

Der 52jährige Patient, Vater unserer Fälle 3 u. 5, früher stets gesund, seit 18 Jahren in der Dreyfuss'schen Fabrik thätig (die 6 ersten Jahre zeitweise mit Kochen der Masse und Tunken, seit 12 Jahren nur als Aufseher beschäftigt) liess sich Zahnschmerzen halber am 4. Jan. 93 einen kariösen Zahn ziehen, dabei geringe Eiterentleerung; Schmerzen bestehen fort, Austritt aus der Arbeit, antisept. Spülungen.

Am 24. Januar Eintritt in chirurgische Klinik. Hier wird starke Schwellung der rechten Wange, schmerzhafte Auftreibung des rechten Ram. horiz., schmerzhafte regionäre Lymphdrüsenschwellung, Nekrose des Alveolarfaches des nebst vier anderen Zähnen fehlenden Praemolaris II. konstatiert. Man spaltete daher am 28. Jan. 93 in Morphium-Chloroformnarkose, das Zahnfleisch an entsprechender Stelle und meisselte nach Abhebelung des Periostes ein grosses nekrotisches und eiterdurchsetztes Knochenstück ab und tamponierte die geglättete Wundhöhle. Anfänglich guter Erfolg, Schmerzen und Eiterung geringer, Foetor geringer, Wangenschwellung ebenso, Knochen lag noch bloss. Am 5. Febr. wurde der Patient bei gut aussehender Wunde vorläufig entlassen. Schon am 12. Febr. trat er mit starker Wangenschwellung wieder ein. Schmerzen hatten zugenommen, das Periost hatte sich stärker retrahiert, enormer Foetor. Schwellung ging zurück, Schmerzen nahmen zu, mässiges Fieber trat hinzu.

Am 18. Febr. schritt man zur subperiostalen Resektion der rechten Unterkieferhälfte. Morphium-Chloroformnarkose, mediane Lippenspaltung, Periostabhebelung, Durchsägung etwas rechts der Mitte und intrabuceale Exartikulation des rechten Stückes. Ligatur der Vasa alveol. Schleimhautkatgutnaht, Tamponade, Vereinigung der Hautwunde mit fortlaufender Seidennaht. Fieberabfall, Schmerzen geringer, Drainage und Spülung der Wundhöhle, Schleimhautnaht wird undicht. Wundhöhle verkleinert sich rasch, Eiterung gering, am 5. März vorläufige Entlassung mit nur wenig secernierender Fistel.

Bei der Untersuchung, die ich einen Monat später vornahm, secernierten die Kinn- und Kieferwinkelfistel noch immer, wenn auch gering. Brettharte Infiltration der Unterkinngegend bis zum Pomum Adami. Linke Mandibel nicht verdickt. Der scharfe Sägerand der Hinterseite des Corpus mandibulae ist in der Mundhöhle fühl- wegen der rings ad-

härenten Schleimhaut aber nicht sichtbar. Zähne fest, obere Incis. überragen die unteren um 8 mm. Linker Kiefer nach rechts verzogen, nur linker oberer Dens sapientiae kommt mit der unteren Zahnreihe in Kontakt. Rechts ist eine neugebildete Knochenspange deutlich fühlbar, die schwartigen Weichteile verhindern ihre Bemessung. Ausgebreitete anästhetische Zone am rechten Kinn. Keine Schmerzen. Nachtschweisse; kein Lungenbefund.

Das in Spiritus konservierte Präparat weisst durch die geringe Rarefikation der Oberfläche und den dünnen osteophytären Beschlag deutlich auf eine Nekrose neuesten Datums hin. Die Knockenauflagerungen, die wie gewöhnlich den Processus alveolaris und das Gelenkköpfchen freilassen, erreichen nur an einer Stelle eine Dicke von nicht ganz 4 mm. Der Knochendurchschnitt erscheint, soweit dies makroskopisch zu beurteilen, sklerosiert.

Kurz resumiert haben wir in diesem Falle Erkrankung des rechten Unterkiefers nach 18jähriger Fabrikarbeit einsetzend, Exartikulation nach kaum 1½ monatlichem Bestande. Ausgang unbekannt, zum mindesten noch Sequesterabstossung wahrscheinlich. Regeneration gut, jede Entstellung durch Vollbart verdeckt.

Kurz anschliessen will ich hier noch zwei Fälle, welche ich durch die Güte des Herrn Dr. Heinlein in der Benedik'schen Fabrik zu Albersweiler zu sehen Gelegenheit hatte.

16. Fall. 1891. Katharina Bauernschmidt. Phosphornekrose des Oberkiefers. Heilung.

Ohne einen kariösen Zahn, nach mehrjähriger Arbeit in gefährdeten Fabriksälen, während der Gravidität einsetzend, zeigte das Leiden hier sehr milden Verlauf. Bei exspektativer Behandlung hatte der Arzt nach ¼jährigem Zuwarten die Freude nach Extraktion eines grossen Sequester das Leiden ausheilen zu sehen. Der entstandene Zahndefekt — Incis. I. dextr., beide Incis. und der Caninus der linken Seite gingen zu Verlust — und die geringe glattbenarbte Knocheneinziehung werden durch passendes Gebiss gut verdeckt. Das blasse, aber sonst gesunde Mädchen ist in keiner Weise entstellt. Es war während der ganzen Krankheitsdauer in der Fabrik thätig, doch nur mehr in Schreinerei und Schachtelformerei.

17. Fall. 1893. Josef Fronhäuser. Phosphornekrose des linken Oberkiefers mit unbekanntem Ausgang.

Der circa 20jährige Arbeiter, früher stets gesund, ohne kariösen Zahn, ist seit ¼ Jahr mit dem Leiden behaftet. Es findet sich an Stelle des Schmerzen halber extrahierten Mol. I. sup. sin. eine wenig eiternde Fistel, aus welcher vor 2 Monaten ein 1½ cm langer Sequester entfernt wurde. Keine Schmerzen, weder spontan noch auf Druck; kein Foetor;

Allgemeinbefinden gut. Exspektative Behandlung, keine Arbeitsunterbrechung. Patient seit Erkrankung in der Kistenschreinerei beschäftigt. Hier haben wir zwei auffällig mild verlaufende Fälle von Oberkiefernekrose, welche ohne einen kariösen Zahn, im ersteren Falle gelegentlich einer Schwangerschaft auftraten und in ebendemselben nach ¼jährigem Bestande nach Sequesterextraktion zur Ausheilung kam, während sie im zweiten noch fortbestand (Mai 93).

Gleichfalls nicht zum Abschluss ist die Erkrankung gekommen in unserm letzten Falle, der wiederum auf der hiesigen chirurgischen Klinik behandelt wurde.

18. Fall. Marie Poppert. Phosphornekrose des ganzen Unterkiefers mit unbekanntem Ausgang.

Das 19jährige, früher im allgemeinen gesunde Mädchen ist seit drei Jahren in einer Pfungstädter Phosphorzündholzfabrik als Füllerin beschäftigt. Ihre Erkrankung begann etwa Mitte Februar im vierten Monate ihrer Erstschwangerschaft mit Backzahnschmerzen links unten. Der Extraktion eines jener Zähne folgte langsam zunehmende Eiterentleerung mit bestehen bleibenden Schmerzen. Während die Nekrose fortschritt, kam die Patientin, die seit Erkrankungsbeginn die Fabrik verlassen hatte, normal nieder. Wochenbett gleichfalls normal. Nach und nach fielen sämtliche Zähne bis auf je 2 Backzähne beiderseits aus, an der rechten Halsseite bildete sich eine reichlich eiternde Fistel. Schlechter Appetit, Aufnahme nur flüssiger Nahrung, gleichbleibende Schmerzen. Periode kehrte nicht wieder, obgleich keine neue Gravidität vorlag. Bei ihrem Eintritte (16. X. 93) in die chirurgische Klinik wurde weiter folgendes konstatiert: Starkes entzündliches Gesichtsödem, vor dem rechten Ohre nussgrosse, fluktuierende Geschwulst. Mehrere Fisteln durch welche rauher Knochen sondierbar. Halshaut breit infiltriert. Unterkiefer in toto verdickt, Mund wird nur 1 cm weit geöffnet. Enormer Foetor. Nekrotischer Kiefer, die Alveolen als Eiternäpfchen, sichtbar. Destruktion der Gingiva. Durch regelmässige antiseptische Spülungen wird Foetor geringer, durch feuchte Verbände Oedem und Eitersekretion.

Am 2. November schritt man zur Operation, die in Morphium-Chloroformnarkose vollzogen wurde: Intrabuccal wird der Periost abgehebelt mit Erhaltung der Osteophyten. Nekrotischer Kiefer wird in der Mitte durchsägt, die beiden Hälften, unter teilweisem Abbrechen herausgehebelt. Blutung steht auf Tamponade. Knochenlade stark, völlig erhalten nur an einer Stelle frakturiert. Nach sorgfältiger Desinfektion wird versucht eine zweiteilige nur grob kanalisierte Celluloidprothese einzulegen, die weil etwas zu plump und dick sich nur sehr unvollkommen einfügte, und deren Kontiguität durch eine mantelartig von oben

über geschobene Kautschukkappe gewahrt wurde. Von einem Bohrloche verlauft der Kanal zu 4—6 Ausflüssen. Zungenfixation unnötig, da sie an Lade fixiert. Schluss nach ausgiebiger Jodoformtamponade. Der Operation folgten nur mässige Schmerzen, eine geringgradige Temperatursteigerung (bis 38,2) und übel riechende Sekretion, die durch leider nur 3malige Durchspülungen der Lade mit Borwasser nicht unterdrückt wurde. Die notwendige Folge war die Entfernung der Prothese am 5. Tag, die leicht gelang, doch eine imponierende Temperaturänderung nicht erzielte. Die entfernte Prothese war, wie sich dies bei den nach Art und Zahl wenig energischen desinficierenden Eingriffen kaum anders erwarten liess, schmierig belegt. Inwiefern dabei auch das Material der Prothese in Betracht kam, darüber kann ich mir kein Urteil erlauben. Die weitere Behandlung bestand in täglich 1—2maligen Tamponwechsel und feuchten Verbänden. Gute Wirkung. Keine Ernährungsstörung, gute Kieferform. Ende des Monats öffnete sich in der Gegend des rechten Kiefergelenkes eine Fistel, die reichlich eiterte und Sonde auf der Innenseite des Jochbeins auf rauhen Knochen gelangen liess. Vom Mund aus, liess sich eine weitere Beteiligung des Oberkiefers nicht nachweisen. Am 26. Nov. wurde die Patientin vorläufig entlassen.

In diesem Falle haben wir eine nach $2^1/_2$jähriger Fabrikthätigkeit während der Schwangerschaft einsetzende Erkrankung des ganzen Unterkiefers, die nicht nur zur Totalentfernung desselben, sondern auch zum Uebergreifen, vorläufig nur aufs rechte Jochbein führte. Der Ausgang ist vorläufig unbekannt. Gute Regeneration des Unterkiefers ist nach dem Operationsbefunde leicht erklärlich.

Die Gesamtzahl der hier zusammengetragenen Fälle beträgt 18, oder genauer 19, da es sich im Falle Nr. 1 um zwei zu verschiedenen Zeiten an verschiedenen Stellen unabhängig von einander auftretende Erkrankungen handelt. Ziehen wir nunmehr ein Generalresultat aus diesen Fällen, so müssen wir bei Betrachtung des Ausganges fünf Fälle ausscheiden, bei denen der Ausgang unbekannt ist, teils weil sie noch in Behandlung stehen; dies gilt für vier Fälle (Nr. 14, 15, 17 und 18), teils weil sie sich nicht mehr auffinden liessen, dies gilt für einen Fall (Nr. 1 b = 1, zweite Erkrankung).

Der Ausgang ist also von den übrigen 14 Fällen bekannt, darunter waren 3 Todesfälle, also Mortalität 21,43 %. 2 derselben starben an Schluckpneumonie (Nr. 2 und 3), 1 Fall an Gehirnerscheinungen.

Von definitiven Heilungen sind 11 zu verzeichnen (Fall 1 a, 4, 5, 7, 8, 9, 10, 11, 13, 16): 78,57 %. Wollen wir die Mortalität der behandelten Fälle konstatieren, so müssen wir von Fall Nr. 2,

der unbehandelt starb, absehen; wir haben dann nur 13 Fälle mit 2 Todesfällen und 11 Heilungen zu verzeichnen, prozentlich ausgedrückt Mortalität 15,5 %, Heilung 84,5 % ein erheblich günstigeres Verhältnis. — Billroth[1]) berechnete die Mortalität seiner operativ behandelten Fälle auf 21 %, Hofmokl[2]) auf 16⅔ %, Häckel[3]) auf 14,3 %.

Die Dauer der Krankheit von den ersten Symptomen bis etwa zum Aufhören der Eiterung ist von diesen 11 nur in 9 Fällen genau bekannt. Es berechnet sich daraus eine durchschnittliche Krankheitsdauer von 7¾ Monaten.

Von sämtlichen 19 Fällen handelte es sich in 12 Fällen um Individuen männlichen Geschlechtes (Nr. 1a, 1b, 2, 3, 5, 7, 8, 9, 10, 12, 15, 17). 7 Individuen waren weiblichen Geschlechtes. Ein wesentlicher Unterschied in der Verlaufsweise der Phosphornekrose in ihrer Dauer und in ihrer Mortalität zwischen beiden Geschlechtern liess sich nicht nachweisen, eine prozentische Ausrechnung ist bei der noch kleineren Zahl von Fällen bekannten Ausganges (9 Männer, 5 Weiber) noch weniger zuverlässig, als es die Mortalitätsziffern schon sind.

Das Alter der Patienten bei ihrer Erkrankung ist in 16 Fällen bekannt; das daraus berechnete durchschnittliche Erkrankungsalter beträgt ca. 26¼ Jahr. Berechnen wir die Alterszahl für beide Geschlechter getrennt, so ist die Differenz nicht unbedeutend: Männer 31½ Jahre, Weiber 21,83 Jahre. Dies beruht darauf, dass das weibliche Geschlecht meist nur im genannten Alter in der Fabrik arbeitet; vielleicht spielt aber auch die Gravidität eine Rolle dabei (siehe unten).

Die Zeit des Eintretens der ersten Symptome nach dem Beginn der Einwirkung des kausalen Momentes, nach dem Eintritt in die Phosphorzündholzfabrik, ist in 12 Fällen bekannt. Auf den Durchschnitt ergiebt sich danach ein 8¼jähriger Fabrikaufenthalt vor der Erkrankung.

In 11 Fällen betraf die Erkrankung den Unterkiefer allein (Nr. 1a, 3, 4, 5, 7, 8, 9, 10, 13, 14, 15), davon noch 2 in Behandlung (Nr. 14, 15). Von den restierenden 9 starb einer (Nr. 3) an Schluckpneumonie: Mortalität 11,11 %.

1) Chirurgische Klinik. Wien 1871—76. S. 92.

2) Ueber Resektionen des Ober- und Unterkiefers. Wiener med. Jahrbücher 1871. S. 477.

3) L. c. S. 632.

In 7 Fällen betraf sie allein den Oberkiefer (Nr. 1 b, 2, 6, 11, 12, 16, 17), davon steht noch einer in Behandlung (Nr. 17). Von den restierenden 6 starben 2. Ein Fall (Nr. 2) an Schluckpneumonie, ein anderer (Nr. 6) an Gehirnerscheinungen: Mortalität 33,33 %.

Neben dem Unterkiefer erkrankte ein Jochbein sekundär in zwei Fällen (Nr. 11 und 18).

Neben dem Oberkiefer waren nur in einem tötlich endigenden Falle (Nr. 6) noch andere Knochen gegen die Basis cranii hin erkrankt.

Bei unsern 7 weiblichen Fällen begann die Erkrankung 4mal während der Gravidität (Nr. 6, 14, 16 und 18).

Von den 18 Patienten, deren Krankengeschichten oben ausführlich wiedergegeben sind, waren 9 in Lingenfeld in der Dreyfuss'schen Phosphorzündholzfabrik beschäftigt gewesen; 6 waren in der Benedik'schen Fabrik, und 2 in Pfungstadt in einer der sechs dortigen Phosphorzündholzfabriken beschäftigt gewesen. Von dem restierenden Falle war der Arbeitsort nicht mehr zu eruieren.

Da es für mich von Interesse war, die Stätten, wo so viele fleissige Arbeiter ihre Gesundheit oder wenigstens ihr menschenwürdiges Aussehen eingebüsst hatten, näher kennen zu lernen, so besuchte ich die genannten Fabriken und zwar zunächst die des Herrn Dreyfuss in Lingenfeld bei Germersheim. — Diese Fabrik beschäftigt etwa 70 Arbeitskräfte mit der Fabrikation der gewöhnlichen Phosphorschwefelhölzer und der neuerdings so beliebt gewordenen Vulkanhölzer, welche äusserlich den ungefährlichen „schwedischen" Zündhölzern sehr ähnlich sehen, sich von diesen aber dadurch „vorteilhaft" unterscheiden, dass sie an jeder Reibfläche, oder uns der euphemistischen Ausdrucksweise Häckel's zu bedienen, „am Rockärmel oder an irgend einem anderen straff angespannten Gegenstande" angestrichen werden können. Die Zündmasse der ersteren enthält etwa 10—15 % besten englischen Keilphosphor, — alle Fabriken, welche ich besuchte, bedienen sich dieses Fabrikates, da deutsche Fabriken nicht existieren — die der Vulkanhölzer etwas weniger; die erstere ist mit Leim als Bindemittel versetzt, daher nur in warmem Zustande zu verwenden; dementsprechend ist hier die Dampfentwickelung bedeutend stärker als bei der kalt verwendeten mit Gummi oder Dextrin zusammengesetzten Vulkanzündmasse. Die Hölzchen, in den Tunkrahmen steckend und bereits an den Köpfen geschwefelt oder — bei Vulkanhölzern — stearinisiert, werden nun

bei der Vulkanmasse in der Weise getunkt, dass sie vom Arbeiter auf die auf eine flache Eisenplatte in dünner Schicht aus dem hinter ihr liegenden Eisentroge ausgegossene, braune, zähe, dampfende Masse kurz eingedrückt werden, um sofort wieder weggenommen und mit vielen anderen Tunkrahmen in ein grosses auf Rädern bewegliches Eisengestell geschoben zu werden, das mit ungetunkten Hölzchen vorher in den Tunkraum gerollt wurde. Sind sämtliche Tunkrahmen getunkt, so wird das Gestell, das deren mindestens 25 enthält, aus dem Raume wieder abgeschoben, um nun in die erwärmten zellenartigen Trockenräume geschoben zu werden, die nur zu diesem Zwecke von den Arbeitern betreten werden, sonst sorgfältig mit eisernen Thüren, schon um die Hitze nicht entweichen zu lassen, verschlossen sind. Wird die Vulkanmasse auf offener Platte verarbeitet, ohne Abzug über derselben — der Tunkraum selbst ist hoch gebaut und hat in der Decke ein Loch von ungefähr $^1/_8$ Meter im Geviert, durch welches die Dünste in einen grossen offenen Ventilspeicher abziehen können, so ist dies bei der wie gesagt heiss verarbeiteten, mit irgend einer Anilinfarbe — gewöhnlich Fuchsin — gefärbten gewöhnlichen Zündmasse insoferne anders, als sich hier die etwas flüssigere Masse unter einem nach oben in ein Kaminrohr auslaufenden eisernen Kasten befindet, der auf den Herd aufgesetzt ist und an seiner Vorderseite eine dem Tunkrahmen entsprechende nach innen sich zurücklegende Klappe hat. Hier wird der Tunkrahmen eingeschoben, die herausstehenden Holzköpfchen gelangen dabei auf die Oberfläche einer bis fast zur Hälfte in die Zündmasse eintauchenden Gummiwalze, drehen dieselbe und so werden die Hölzchen beim Einstossen und darauffolgenden Wiederherausziehen des Tunkrahmens mit der Zündmasse versehen. Im übrigen entspricht die weitere Fabrikation der der Vulkanhölzer.

Hervorzuheben ist nur, dass die getunkten Hölzer, so lange sie noch im Tunkraume stehen, natürlich noch immer Dämpfe entwickeln. So viel zur Fabrikation, denn das Geschäft des Füllens ist so einfach, dass wir es hier nicht näher auseinanderzusetzen brauchen. Die Fabrik ist seit 6 Jahren den Anforderungen des Gesetzes entsprechend neu aufgebaut und bedeutend besser ventiliert als die alte Fabrik. Der Fabrikbesitzer meint jedoch, dass in der neuen Fabrik mehr Erkrankungen vorgekommen seien, als in der alten. Herr Dreyfuss führt die Fabrik bereits seit 22 Jahren; in den ersten zehn Jahren, meint er, sei gar kein Nekrosefall vorgekommen; ein Blick auf unsere Krankenliste zeigt, dass dies doch nicht völlig zutrifft.

Es ist nicht nur für einen Speiseraum in einem isoliert stehenden Baue gesorgt, sondern auch vor jeder Arbeitspause wird Spülwasser mit Kali permanganicum aufgestellt und die Händereinigung durch Aufstellung von Waschbecken erleichtert. Arbeiter mit schlechten Zähnen werden stets untersucht, schlechte Zähne extrahiert, event. gefüllt, dabei ist eine 14tägige Arbeitspause vorgeschrieben; um diese zu umgehen, soll es jedoch öfters vorkommen, dass die Leute sich nicht melden und vom Bader sich heimlich einen Zahn ziehen lassen, um nicht 14 Tage Arbeitslohn zu verlieren.

Im allgemeinen ist nach Angaben des Fabrikarztes, Bezirksarzt Dr. Eppelsheimer in Germersheim, dem ich an dieser Stelle für seine gütige Mitteilung den besten Dank ausspreche, der Gesundheitszustand in der Fabrik eher besser als normal. Bronchitiden sind zwar häufig, doch ist Phthise entschieden selten, namentlich im Gegensatz zu der anderen Lingenfelder Fabrik, einer Cigarrenfabrik, deren Arbeiter in grosser Zahl der Phthise erliegen.

Von Interesse war es namentlich auch, ein zahlenmässiges Verhältnis der Häufigkeit der Nekrosefälle festzustellen, was sich hier einigermassen machen liess. Vor 10 Jahren hatte die Fabrik einen Arbeiterstand von etwa 50, heute von etwa 70 Arbeitern, also im Mittel 60 Arbeiter, dazu ein jährlicher Ab- und Zugang von zehn Personen, in 10 Jahren macht das 100 + 60 Arbeiter. Von diesen 160 erkrankten in dem genannten Zeitraum 8 Personen, was einer Prozentualität von 5 % entspricht, eine erschreckend hohe Zahl, die jedoch einigermassen geringer erscheint, wenn man erwägt, dass hier eben nur getunkt, getrocknet, gefüllt und gepackt wird, während in anderen Fabriken der zum Thore eingefahrene Holzstamm als mit fertigen Zündhölzern gefüllte Kiste wieder das Fabrikthor passiert; dass bei dieser Fabrikationsweise natürlich die Arbeiterzahl eine grosse, die Zahl der Nekrosefälle eine relativ kleine ist, dürfte sofort verständlich sein. Dies trifft namentlich zu für die Fabrik der Herren Gebrüder Benedik, welche ich im April dieses Jahres gleichfalls besuchte. Diese in Albersweiler in der Pfalz gelegene Fabrik beschäftigt gegenwärtig etwa 200 Arbeiter mit der Fabrikation gewöhnlicher Phosphorzündhölzer, Vulkanhölzer und schwedischer Zündhölzer. Die Fabrik ist im Gegensatz zur Dreyfuss'schen mit Dampfbetrieb eingerichtet und fabriziert alles selbst, schneidet die Hölzer, macht die Schachteln u. s. w. Die Zündmassen haben einen etwas stärkeren Phosphorgehalt, als in der vorigen Fabrik, die Vulkanmasse etwa 10 %, die gewöhnliche Zündmasse

fast 20 %. Auch hier wird die warme Masse in geschlossenem Kasten auf Gummiwalzen verarbeitet. Der Abzug derselben ist insofern bedeutend besser, als ein sehr starker Exhaustor die aufsteigenden Phosphordämpfe begierig ansaugt. Die Fabrik ist seit 1880 neu auferbaut, hat hohe luftige Räume, die starke Decken- und Wandventilation haben. In der alten, 30 Jahre lang bestehenden, viel schlechter ventilierten Fabrik sollen relativ weniger Kiefererkrankungen vorgekommen sein, als in der neuen. Die neue Fabrik genügt dem Reichsgesetze vom Jahre 1884 vollständig, die übrigen Schutzmassregeln entsprechen denen der Dreyfuss'schen Fabrik völlig. Ein prozentisches Verhältnis der Erkrankungszahl zur Arbeiterzahl liess sich nicht feststellen, da erstlich von dieser Fabrik nicht sämtliche Erkrankungsfälle bekannt sind, ferner die Arbeiterzahl stark wechselte, eine Mittelzahl nicht bekannt ist, und da viele Arbeiter nur zeitweise mit Phosphor zu thun haben, manche überhaupt nicht.

Das Fabrikat dieser, wie der Dreyfuss'schen Fabrik geht teils nach Rheinland-Westphalen, ein sehr grosser Teil wird exportiert nach Belgien, Holland und den Niederlanden, namentlich die Vulkanhölzer bilden einen begehrten Exportartikel. Auch in der Benedik'schen Fabrik ist der allgemeine Gesundheitszustand ein sehr günstiger, leichte Bronchiten sind, nach den Mitteilungen des Fabrikarztes, Herr Dr. Heinlein in Albersweiler, häufig, Phthise kommt fast gar nicht vor. Auch beim Durchwandern der Fabrik fiel mir die Kräftigkeit und das gesunde Aussehen der meisten Arbeiter, auch im Tunkraume, vorteilhaft auf.

Nächstdem besuchte ich die Phosphorzündholzfabriken in Pfungstadt bei Darmstadt, sechs an der Zahl. Fabrikationsgegenstand und Fabrikationsweise war in allen Fabriken die gleiche wie in Lingenfeld und Albersweiler; das gleiche gilt von den Schutzmassregeln, mit der Ausnahme, dass hier nur auf Platten getunkt wird, nicht auf Walzen, daher der Tunkrahmen nicht durch einen automatisch sich schliessenden Falz eingeschoben wird. Hier ist die Vorderwand des Abzugkastens, der durch ein Rohr mit dem Kamin kommuniciert, abgeschrägt und aus einer nach oben emporschiebbaren Glasplatte gebildet. So lange nun getunkt wird, ist die Platte annähernd zur Hälfte emporgeschoben, also der Schutz wohl noch mehr unzureichend als in den anderen Fabriken. Die Räume sind mit einer einzigen Ausnahme hoch, luftig und den gesetzlichen Vorschriften durchaus entsprechend. Nach Angabe der Besitzer ist der

Allgemeingesundheitszustand der Arbeitenden ein recht guter. Von den einzelnen Fabriken ist nur weniges mitteilenswert. Die Fabrik von Gandenberger zeigt kleine Verhältnisse, beschäftigt ca. 10 bis 20 Arbeiter. Von Nekrosefällen ist nichts bekannt; das gleiche gilt von der Fabrik Nöller, die etwas grössere — weil neuer erbaut — Verhältnisse zeigt und etwas über 30 Arbeiter beschäftigt. In der bescheidenen Fabrik Schäfer, welche seit 1866 besteht und 5—10 Arbeiter beschäftigt, ist unter den Arbeitern nur ein Nekrosefall vorgekommen, wahrscheinlich im Jahre 1881, vielleicht auch 1885; derselbe wurde im naheliegenden Darmstadt behandelt und soll sehr milde verlaufen sein. Der Besitzer selbst aber erkrankte im Jahre 1881 am linken Unterkiefer, wo sich noch heute eine breite stark eingezogene Narbe und Knochenauftreibung findet. Er war nur 3 Wochen ganz arbeitsunfähig, bis zum Aufhören der Eiterung vergingen indessen über 13 Monate, die Behandlung war eine exspektative, zweimal wurde ein kleiner Sequester extrahiert, hierauf trat spontane Heilung ein. Ebenfalls nur 5—10 Arbeiter beschäftigt die Fabrik von Böttel, in welcher, soweit eruierbar, nur ein Nekrosefall vor mehr als 6 Jahren vorkam; es betraf einen männlichen Arbeiter, der am Unterkiefer leicht erkrankt sein soll. 20—25 Arbeiter beschäftigt gegenwärtig die gross angelegte, 1885 neu erbaute Fabrik von Hassenzahl I. Aus den letzten 14 Jahren nur ein Nekrosefall bekannt, der noch in der alten Fabrik entstand, den Oberkiefer betraf, exspektativ behandelt und in Heilung ausgegangen sein soll. Dieser Fall wurde in Darmstadt behandelt. Die Fabrik beschäftigte zu jener Zeit etwa 70 Arbeiter.

Die grösste Fabrik ist die des Herrn Sieffermann, welche seit 1851 besteht und gegenwärtig über 100 Arbeiter beschäftigt. Dem gegenwärtigen Besitzer ist nur ein Fall bekannt, der in der neuen Fabrik entstand. Es ist dies der bereits besprochene Fall Seeger (Nr. 13).

Die Fabrikate der Pfungstädter Fabriken gehen in die gleichen Konsumbezirke, wie die der Fabriken in Lingenfeld und Alberweiler.

Aus diesen Schilderungen ist wohl zweierlei klar, erstlich dass für den Schutz der Arbeiter bedeutend mehr gethan werden könnte und zweitens, dass die Phosphornekrose doch entschieden noch häufiger vorkommt, als es im allgemeinen bekannt ist. Was den ersteren Punkt angeht, so ist vor allen Dingen auf die vielgeübte Zusammensetzung der Zündmasse mit Leim hinzuweisen, die doch

entschieden die Gefahr für die Arbeiter erhöht. Im Gegensatz zu anderen, die sich mit diesen Fragen beschäftigt haben, möchte ich doch noch besonders darauf hinweisen, wie gross die Zahl der Fabriken ist, allein 8 in der Nähe von Heidelberg. Dem entspricht die Zahl der Arbeiter, welche dabei ihren Lohn finden; andererseits ist die Anzahl der fabrizierten Hölzer eine recht bedeutende und spielt die Exportziffer keine kleine Rolle. Kurz, so unwichtig und unbedeutend ist die Zündholzindustrie keineswegs, dass ihr Verbot gerechtfertigt wäre, obwohl zuzugeben ist, dass dies nicht nur zweifellos das beste Mittel zur Verhütung der Nekrose wäre, sondern indirekt auch durch Einschränkung des Gebrauches der durch den Import, gesetzt, man wollte den nicht auch untersagen, verteuerten Phosphorzündhölzer die Häufigkeit der Phosphorvergiftungen herabgedrückt würde. Ein Verbot läge aber in dem noch viel substantielleren Interesse des Staates und der Feuerversicherungsgesellschaften, welche letztere ja auch darauf hinarbeiten. Andererseits hätte dies aber die unangenehme Folge, dass Hunderte fleissiger Arbeiter gezwungen wären, ihr Brot auf andere, vielleicht nicht minder gesundheitsschädliche Weise zu verdienen, dass andere Länder sich dieser doch immerhin nutzbringenden Industrie zuwenden und den deutschen Konsumenten einen doch immerhin wichtigen Gebrauchsartikel verteuern würden. Diese Erwägungen veranlassten ja auch den Reichstag zur Ablehnung einer Verbotspetition; der Bundesrat traf damals die gleiche Entscheidung.

Weit empfehlenswerter scheint es mir, den Verbrauch der Phosphorhölzer und damit auch die Fabrikation derselben einzuschränken durch Verbilligung der Fabrikationsweise der schwedischen Hölzer, ein Ziel, das gewiss nicht allzu schwer zu erreichen ist; dass es jetzt noch nicht erreicht ist, beruht gewiss mit zum Teile darauf, dass die ganze Zündholzindustrie vernachlässigt ist und unrationell betrieben wird, was wiederum damit zusammenhängt, dass die Fabrikanten meist Bauern, günstigen Falles tüchtige Kaufleute, aber keine geschulten Chemiker oder Techniker sind. Dass diese sich mit dieser Industrie nicht beschäftigen, hat darin seinen Grund, dass grosse Summen dabei nicht zu verdienen sind. Sollte auch der Uebergang zur Fabrikation der schwedischen Zündhölzer vorerst unausführbar sein, so ist es doch sicher unserer so ausgebildeten Maschinentechnik, die ja noch viel schwierige Probleme gelöst hat, möglich, das Geschäft des Tunkens einer Maschine zu übertragen und so die Anzahl der Personen, welche sich den gefährlichen Dünsten aussetzen, aufs

entschiedenste herabzumindern und auch die Fabrikation zu verbilligen. So jedoch, wie jetzt die Fabrikation betrieben wird, macht sie auf jeden unbefangenen, wenn auch noch so laienhaften Beobachter den Eindruck, als ob sie einfach im alten Schlendrian weiterfahre und im wesentlichen sich seit 50 Jahren nicht geändert habe. Man hat billigere Anilinfarben zum Färben genommen, man hat bessere und billigere Tunkrahmen, man hat eiserne Rahmengestelle, man hat als Triumpf der Technik für die rohen Hölzer sich auch eine Einlegemaschine gekauft, man hat über die Dunststätten einige Ventilatoren hingestellt und grössere Fabrikräume erstellt, aber überall noch an den gefährlichen Plätzen Handarbeit wie vor 50 oder 60 Jahren! Die Feuergefährlichkeit käme doch wahrhaftig bei einer eisernen Maschine gegenüber den meist hölzernen Tunkrahmen nicht in Betracht.

Was den zweiten Punkt, die Häufigkeit der Phosphornekrose anbetrifft, auf den ich schon in der Einleitung kurz hinwies, so hat schon Häckel den amtlichen Zusammenstellungen derselben einige Zahlen hinzuzufügen vermocht; auch unsere Liste lässt uns noch einige Fälle anfügen, so für die Jahre 1879—1887 fünf Fälle, welche in der reichsamtlichen Zusammenstellung fehlen und zwar fürs Jahr 1879 ein Fall (Nr. 1), für das Jahr 1885 ein Fall (Nr. 4) (amtlich: im ganzen Reiche „nur noch wenige Fälle", Häckel hat für dieses Jahr auch einen Fall anzufügen). Für das Jahr 1886, von dem in der reichsamtlichen Zusammenstellung gesagt wird: „Von Erkrankungen an Phosphornekrose wird von keiner Seite berichtet" (Häckel vier Fälle) hätten wir drei Fälle anzuführen (Nr. 5, 6, 7).

Auch von einer Abnahme der Erkrankungsziffer seit dem Reichsgesetz vom Jahre 1884 ist nach unserer Liste noch nichts zu spüren, wir verzeichnen von 1878 bis Beginn 1885 vier Fälle, von da bis Mitte 1893 vierzehn Fälle, die sich folgendermassen auf die einzelnen Jahre verteilen:

1878	1 Fall	1886	3 Fälle
1879	1 „	1887	0 „
1880	1 „	1888	2 „
1881	0 „	1889	0 „
1882	0 „	1890	3 „
1883	1 „	1891	2 „
1884	0 „	1892	1 „
1885	1 „	1893	2 „

Gewiss ist die Zusammenstellung aus den ersten Jahren weniger vollständig als aus den letzten Jahren und darnach die eben gegebene Liste zu beurteilen, doch ist gleichwohl eine irgendwie erhebliche Abnahme der Erkrankungsziffer durchaus unwahrscheinlich, eine Zunahme wahrscheinlich.

Um nähere Angaben über die Häufigkeit der Phosphornekrose im nahen Pfungstadt zu erhalten wandte ich mich brieflich an den Direktor des städtischen Krankenhauses in Darmstadt, Herrn Dr. Jäger; aus dessen gütigen Mitteilungen, für die ich hiermit meinen besten Dank ausspreche, entnehme ich etwa folgendes. Der genannte Chirurg sah während der letzten 20 Jahre ca. 12 Phosphornekrosen in seiner Behandlung. Was ihre zeitliche Verteilung betrifft, so unterscheidet er 2 Perioden, die erste fällt in die Mitte der siebziger Jahre, ihr folgt eine lange Reihe von Jahren, in denen Dr. Jäger keine Fälle zu sehen bekam, bis vom Jahre 1889 ab ein auffällig gehäuftes Auftreten sich ihm bemerkbar machte. Aus der ersten Periode stammen 2 Fälle:

1) Johann Horn, 43 Jahre, verlor operativ beide Oberkiefer. Ausgang in Heilung. 1880. Tod an Phthisis.

2) Peter Frikel, 49 Jahre. Nekrose betraf den Unterkiefer und gelangte zur Heilung.

Die übrigen 10 Fälle gehören der zweiten Periode an:

Von 3) und 4) sind Daten nicht mehr auffindbar.

5) Betrifft eine leichte verlaufende Alveolarnekrose bei der 37jähr. Kath. Weber. Ausgang in Heilung.

6) Katharina Waldhaus, 29 Jahre. Nekrose des Mittelstückes des Unterkiefers mit unbekanntem Ausgang.

7) Friedrich Göckel, 27 Jahre. Eine in 1½ Jahren spontan heilende Alveolarnekrose.

8) Dessen Frau Margarete Göckel, 25 Jahre. Langsam progressive Nekrose des linken Oberkiefers. Trotz mehrfacher Sequestrotomien noch keine Ausheilung.

9) Eduard Nöller, 58 Jahre. Der Fall betraf eine Nekrose des Unterkiefers.

10) Marie Poppert, konfer. Fall 18 unserer Zusammenstellung (3. IV. beg. Nekrose).

11) Margarete Becker, 30 Jahre. Ausgedehnte Unterkiefernekrose.

12) Fabrikant X. mit ausgedehnter Phosphornekrose.

Die Fälle stammen teils aus einer früheren Darmstädter, teils aus einer Niederramstädter oder einer der Pfungstädter Fabriken.

Ihre zeitliche Verteilung ähnelt der unserer Fälle und der der reichsamtlich zusammengestellten. Sie bestätigen also die obige Annahme, ohne natürlich eine Frklärung der Thatsache zu geben.

Bei dem Besuche der Fabriken war es noch ein weiterer Punkt, der mein Interesse in hervorragendem Masse auf sich zog; ich wollte namentlich sehen, wie es mit der Richtigkeit der Angaben über die gesundheitliche Bedeutung der Fabrikation sei, wie sie Ris in seinem bereits in der Einleitung aufgeführten Aufsatze gemacht. Ich will es gleich vorausschicken, dass die Thatsachen, wie ich sie sah, den Behauptungen Ris' fast in allen Stücken widersprechen. Zunächst ist es nun nötig, in Kürze die in jener Arbeit ausgesprochenen Ansichten wiederzugeben. Ein Einfluss der Phosphorzündholzfabrikation auf Brustleiden sei bei chlorfreier Darstellung nicht nachzuweisen, — dies kann ich für die von mir besuchten Fabriken vollauf bestätigen — wohl aber könne Staub von chlorsaurem Kali und anderen Giftstoffen, in den Mund gelangt, ein Brustleiden mit Siechtum, wie solches von älteren Aerzten an Arbeitern in Fabriken, welche chlorsaures Kali bei der Fabrikation verwendeten, gesehen und beschrieben wurde, hervorrufen, und diese Gefährdung betreffe auch Arbeiter, die mit der Fabrikation schwedischer Zündhölzer beschäftigt seien — davon konnte ich nirgendwo etwas publiciert finden. Persönliche Nachforschungen und Nachfragen in den Fabriken hatte gleichfalls negativen Erfolg. Dagegen sei es mit der Gesundheitsschädlichkeit des Phosphor nicht so schlimm und die Nekrose sei sehr selten. Ris behauptet darnach, ohne jede genauere Angabe, dass nur ein sehr geringer Prozentsatz der Arbeiter, „geringer als bei Blei, wahrscheinlich nur recht kleine Bruchteile von 1 %“ an Phosphornekrose erkrankten; selbst bei rigorosester Auswahl (Zahnweh mit eingerechnet) würde ein Prozentsatz von 1 % fast niemals erreicht.

Ueber die grössere Gefährlichkeit des Bleies oder des Phosphors sich weiter zu verbreiten, liegt hier kein Grund vor, fehlen doch die entsprechenden Zahlen für die Bleivergiftung noch viel mehr, als dies für die Phosphornekrosen gilt. Dagegen möchte ich auf den oben angeführten Prozentsatz der Morbidität an Phosphornekrose in der Lingenfelder Fabrik — nur wirkliche, meist schwere Fälle, 2mal tötlicher Ausgang, sind dort in Rechnung gezogen — hinweisen, der ja die Kleinigkeit von 5 % beträgt.

Des weiteren bestreitet Ris mit einigen Citaten und nicht näher begründeten Behauptungen die Möglichkeit, dass die Phosphordämpfe

die Ursache von Kiefernekrose sein können; namentlich citiert er dazu die Geschichte einer langjährigen Verkäuferin in einem stark nach Phosphor riechenden Zündholzladen, welche trotz kariöser Zähne keine Nekrose bekam, während in der Fabrik, welche die hier verkauften Hölzer fabricierte, viele Nekrosefälle vorkamen; dass die Krankheit glücklicherweise nicht alle ergreift, die sich der Schädlichkeit aussetzen, was längst bekannt. Zu dem gleichen Zwecke wendet er sich gegen die Beweiskraft der Bibra'schen und der späteren Wegner'schen Tierexperimente. Hier muss man in der That zugestehen, dass diese Versuche für die ätiologische Bedeutung irgend einer bestimmten Phosphorverbindung nichts beweisen, für die Thatsache, dass das Periost durch Phosphor in irgend welcher Verbindung oder Form stark zur Knochenproduktion angeregt und auch eine allgemeine Knochensklerose dadurch veranlasst wird, bei Tieren wenigstens, beweisen sie alles. Aber gewiss hat weder von Bibra noch Wegner eine mit der Phosphornekrose des Menschen identische Kiefererkrankung bei Tieren hervorzubringen vermocht.

In einem weiteren Abschnitte bestreitet Ris überhaupt die Möglichkeit, dass Phosphordämpfe in der Fabrikatmosphäre seien, indem er an der Hand Liebig's die chemischen Eigenschaften des Phosphors und seiner Verbindungen bespricht und daraus die Unmöglichkeit ihres Vorhandenseins in der Fabrikluft zu beweisen sucht, doch nicht ohne sich wenige Zeilen vorher zu widersprechen. Dort sagt er nämlich, die Wasserbläschen der Luft könnten „vielleicht ein wenig phosphorsäurehaltig" sein, setzt sich darüber aber einfach mit der Wendung hinweg: „kann für uns kaum in Betracht kommen". Dem ist entgegenzuhalten, dass der Phosphor erstlich selbst als Gas oder Nebel in der Luft kurze Zeit bestehen kann, da seine Oxydation nicht so sehr rapide vor sich geht, ferner aber alle Oxydationsstufen desselben, vor allem das Trioxyd, als Nebel in der Luft bestehen könne, wie mir von durchaus autoritativer Seite bestimmt versichert wurde. Was wären das auch für Dämpfe, welche man von der heissen wie der kalten Zündmasse lustig in die Luft emporwirbeln sieht. Dass es keine reinen Wasserdämpfe sind, beweist nicht nur ihre Farbe, sondern auch ihr ausgesprochener Phosphorgeruch.

Nachdem Ris so den Thatsachen widersprechend die Phosphordämpfe abgethan, erklärt er in einem weiteren Abschnitte, der die Ueberschrift trägt: „Darf man Phosphorzündholzfabriken in Ge-

nesungswerkstätten umwandeln?", dass er nur im Phosphorstaube das nekrosengefährliche Element erblicke. Es wären daher nur die einfachen Vorsichtsmassregeln nötig, wie sie Bleiarbeiter und andere mit Giftstoffen hantierende Arbeiter anwendeten, um diese Berufskrankheit zu unterdrücken. Daran schliesst er wörtlich folgenden — ungeheuerlichen möchte ich fast sagen — Vorschlag: „Ist man darüber mit sich einig, so steht nichts im Wege, Genesende auch in Phosphorzündholzfabriken zu beschäftigen und weniger bemittelten Kurbedürftigen Gelegenheit zu geben, in gut gehaltener Phosphor-Zündholzfabrik in schöner gesunder Gebirgsgegend, wie z. B. im Kanderthal bei Frutigen, saubere, einfache, gute Unterkunft zu finden und einen Teil der Kurkosten selbst zu verdienen." Die Arbeit sei leicht, spielend und im Stehen zu verrichten, gefährde weder die Brust noch die Augen.

Die Erklärung, aus welchem Grunde Ris zu diesem, wie man doch zugeben muss, gefährlichen Spiel mit dem Phosphor, genesende Arbeiter „zur Kur" veranlassen will, giebt er in den folgenden Sätzen: „Für ganz erwiesen halte ich es, dass die Phosphorluft in den Fabriksälen auf das Befinden Brustleidender, Keuchhustenkranker, an Rachenkatarrh Leidender einen günstigen und heilenden Einfluss ausübt; nach Lyoner Aussagen (Dupasquier) auch an gewissen Hautkrankheiten, was ich selbst in Phosphorzündholzfabriken beobachtet habe". Leider bleibt uns Ris die näheren Erklärungen über die therapeutische Wirkung der Phosphorluft, deren Phosphorgehalt, ausser in der Staubform, die er ja beseitigt haben will, er soeben geleugnet, gänzlich schuldig. Alle Fabrikärzte der von mir besuchten Fabriken, bei welchen ich diesbezügliche Erkundigungen einzog, wussten von solchen Heilwirkungen des bösen Phosphors nichts zu berichten. Wenn auch die Schweizer Fabriken vorzüglich eingerichtet und ventiliert sind, staubfrei, und im Staube sieht ja Ris das Gefährliche, sind sie gewiss nicht, das beweist der Satz, mit dem Ris diesen Abschnitt schliesst, in dem er sagt, bei reiner Phosphordarstellung und gänzlicher Staubbeseitigung würde auch „der Geruch in Zündholzfabriken niemanden mehr unangenehm vorkommen".

Was die Reindarstellung des Phosphors betrifft, so ist zu bemerken, dass diese eine absolute ist und zwar gilt dies für sämtliche 3 Europa und wohl die ganze Welt versorgenden Fabriken, eine in Lyon, eine in Schweden, während die dritte, aus welcher die von mir besuchten Fabriken ihren Bedarf bezogen, in Oldburg bei Birmingham sich befindet. Bei dieser Gelegenheit sei auch

nochmals auf die schwer zu erklärende Thatsache hingewiesen, dass in diesen Fabriken noch niemals ein Nekrosefall vorkam; vielleicht beruht dies darauf, dass der Phosphor dort in absolut dichten eisernen Gefässen destilliert und stets unter Wasser aufgehoben wird; namentlich jene Arbeiter, welche den Phosphor in die Stangenform, in der er bekanntlich versandt wird, bringen, sollte man für sehr gefährdet halten, da sie dies Geschäft in der Weise vollziehen, dass sie den Phosphor mit der darüberstehenden Wasserschicht in warmem flüssigem Zustande in eine Glasröhre emporsaugen, aus der später die erkaltete Stange unter Wasser entfernt wird. Merkwürdig bleibt diese Thatsache doch immerhin.

In dem folgenden Abschnitte seines Aufsatzes kommt Ris zum Kernpunkt. Er behauptet nämlich, der bei nicht zu grosser Vernachlässigung oder schlechter Behandlung auffallende, nicht nur ungemein schleichende, sondern auch ungemein, ganz auffällig milde (sic!) Verlauf der Phosphornekrose, das Fehlen oder Vorhandensein nur geringer Schmerzen sei begründet in der „mildernden, fäulniswidrigen, desinficierenden Einwirkung der geringen Mengen des Phosphorwasserstoffgases, welches in der Fabrikluft vorhanden (also doch!) und seiner Begleiter" — welcher, wird nicht gesagt — „also gerade derjenigen Gase, um derentwillen man die ganze schweizerische Phosphorzündholzindustrie im Namen der Humanität jetzt totschlagen will."

Als Beweis hiefür führt er an, dass bei der Arbeitsaufgabe die Schmerzen der Kranken sich nur vermehrten. Ferner entstünden fast alle oder alle Fälle akuter Nekrose ausserhalb der Fabrik, während der Arbeitsferien. Auch die Arbeiter wüssten dieses und liessen sich daher schwer von ihrer Beschäftigung abbringen.

Nach diesen Behauptungen muss man bezweifeln, ob Ris die älteren Krankengeschichten von Phosphornekrosekranken gelesen hat, denn nur früher arbeiteten die Leute in der Regel trotz der Nekrose weiter, ohne dass die Nekrose deshalb milder verlaufen wäre; im Gegenteile, solch entsetzliche Erkrankungen, wie sie früher vorkamen, kommen doch heutzutage nicht mehr vor. Aber wie „milde" der Verlauf bei nicht zu grosser Vernachlässigung oder schlechter Behandlung ist, das lehren die oben wiedergegebenen Krankengeschichten leider nur zu deutlich. — Auf die von Ris erwähnte Erkrankung in den Arbeitspausen werden wir unten näher eingehen und einen Erklärungsversuch derselben bringen.

Ris schliesst seinen Aufsatz mit seiner Ansicht von der Ent-

stehungsweise der Phosphornekrose. Die aus dem Fabrikstaube in den Mund gelangten geringen Mengen von Phosphor verursachten Zahnsteinansatz, indem die phosphorige Säure oder Phosphorsäure aus den Geweben oder den Mundflüssigkeiten Kalk anziehe. Dieser Zahnstein vermöge nun bei den Bewegungen (?) der beim Kauen gestossenen Zähne den Knochenrand des Zahnfaches zu reiben oder schwammig wie er ist, entweder durch imbibierte Flüssigkeiten oder durch angesiedelte Pilze einen Reiz auf die Nachbarschaft auszuüben, und so habe man die Rigg'sche Krankheit. Durch die dabei eintretende Reizung des Periostes und Lockerung der Zähne sei natürlich das Eindringen von Kokken und Zahnstein ins Zahnfach erleichtert, so habe man die Hayne'sche Krankheit. Der natürliche Ausgang sei Zahnfach-Nekrose, Beinhaut-Nekrose, Kiefer-Nekrose, „beschränkte oder vollständige, schneller verlaufende mit Blutvergiftung, oder langsamer und milder verlaufende. Die Phosphornekrose sei also weiter nichts wie eine durch das in den Mund gelangen von Phosphor veranlasste Rigg'sche Krankheit, da diese aber mindestens 3 Wochen zu ihrer Entwickelung brauche, so könne die Phosphornekrose „auch bei nachlässigen und ungeschickten Arbeitern leicht verhütet werden", Mit diesen Worten schliesst der Aufsatz, das Wie? bleibt also auch diesmal wieder verschwiegen.

Was zunächst den letzten Punkt, die frühe Behandlung anbetrifft, so ist dieselbe nicht nur bei den meisten der unsrigen, sondern bei der Mehrzahl der Fälle überhaupt zur Stelle gewesen, ohne einen Erfolg zu erringen; ein paar Fälle von gut ablaufenden Paruliden bei Phosphorzündholzarbeitern sind in ihrer Deutung als Phosphornekrosen nicht völlig einwandsfrei. Aber auch die Richtigkeit der ganzen Ris'schen Entstehungstheorie vorausgesetzt, so hat sie doch bedenkliche Lücken: das für die Phosphornekrose so charakteristische Fortschreiten, die mangelnde Abgrenzung des Processes, sein Auftreten an längst zahnlosen Strecken vermag sie nicht zu erklären. Eine Alveolarperiostitis und Ostitis gränzt sich doch sehr rasch ab, warum also diese nicht? Am glänzendsten ist jedoch die kühn erbaute Theorie Ris' gestürzt durch allerdings nur einen, aber unbedingt beweisenden Fall von Weinlechner, den auch Häckel citiert (l. c. S. 578), in dem ein Arbeiter 7 Jahre nach totaler, wegen Phosphornekrose vorgenommener Unterkieferresektion an Phosphornekrose des regenerierten zahnlosen Unterkiefers erkrankte. Das Gleiche zeigen unsere sämtlichen Krankengeschichten,

die von einem solchen Beginne — teilweise sind es ja sehr frühe zur Beobachtung gelangte Fälle — nichts wissen.

Wir müssen also, trotz Ris, was die Aetiologie der Phosphornekrose anbetrifft, mit Häckel sagen, dass die Nekrose allein Produkt der Einwirkung des Phosphors, unbekannt in welcher Form oder Verbindung ist, dass sie in der Regel von Zahnsteinansatz unabhängig ist, dass sie häufig, aber keineswegs immer, wie auch mehrere unserer Fälle beweisen, bei kariösen Zähnen und scheinbar oder thatsächlich von diesem ausgehend vorkommt.

Ein anderes, wenn auch nicht ätiologisch wichtiges, so doch prädisponierend wirkendes Moment für das Auftreten der Phosphornekrose beim weiblichen Geschlecht hat man in der Gravidität zu erblicken.

Schon Trélat[1]) hat einen Fall publiciert, in dem es sich um eine Phosphorzündholzarbeiterin handelte, welche in der arbeitsfreien Zeit am 20. Tag ihres Puerperiums erkrankte. Ein weiterer Fall ist von Rose und Häckel citiert, von v. Schulthess-Rechberg[2]) publiciert. In diesem Falle handelte es sich um den Beginn der Erkrankung während der Gravidität, unbekannt in welchem Monate derselben. Das Gleiche gilt von vieren der unserigen Fälle (Nr. 6, 14, 16 u. 18), bei zweien fällt der Beginn in den 4.—5. Monat der Schwangerschaft (Nr. 6. u. 18), bei den beiden anderen ist der Monat nicht bekannt. — Noch auffälliger erscheint diese Thatsache, wenn ich hinzufüge, dass diese 4 Fälle, unter einer Gesamtzahl von 7 weiblichen Nekrosefällen einen Prozentsatz von 57,1 % abgeben, eine Zahl, wie sie einem zahlenmässig ausgedrückten Sittlichkeitsverhältnis unter den Phosphorzündholzarbeiterinnen unserer Fabriken wohl kaum entsprechen dürfte. Dass bisher wenige solche Fälle publiciert wurden, rührt wohl nur zum geringeren Teile von der geringen Beachtung her, die man diesem Umstande widmete, hauptsächlich hat es seinen Grund wohl darin, dass dieser Vorgang von den Patientinnen recht gerne verschwiegen oder geleugnet wird.

Eine Erklärung für die Thatsache zu geben ist wohl völlig unmöglich, vielleicht spielt auch dabei der gewaltige Einfluss der

1) Trélat. De la nécrose causée par le phosphor. Paris 1857 u. Gazette des hôpitaux 1871. Nr. 87.

2) A. v. Schulthess-Rechberg. Ueber Phosphornekrose und den Ausgang ihrer Behandlung. Inaug.-Dissert. Zürich 1879. S. 15, 22 u. 51.

Fortpflanzungsvorgänge auf die Blutverteilung eine Rolle, — gewissermassen Analoges sehen wir ja in der Neigung Schwangerer zu Geschwülsten, zur Phthise und namentlich zur Osteomalacie.

Was nunmehr die interessanteste, weil wenigst aufgeklärte Seite der Phosphornekrose, ihr pathologisch anatomisches Wesen anbetrifft, so muss ich mich namentlich auf Grund der in der Sammlung der hiesigen chirurgischen Klinik befindlichen 8 Präparate — 7 derselben sind oben jeweils bei den betreffenden Fällen besprochen — zu der zuletzt vornemlich von Häckel ausgesprochenen Ansicht bekennen, das die Phosphornekrose — qua Nekrose — in ihrem anatomischen Bilde durchaus nichts Charakteristisches hat. Häckel selbst, nur auf seine Ansichten will ich der Kürze halber eingehen, teilt die Entwickelung des Prozesses in zwei Stadien ein (sie entsprechen dem Stadium der formativen und dem Stadium der entzündlichen Reizung König's (Specielle Chirurgie I. S. 332—34), ein einleitendes, das der plastischen Periostitis und in das zweite Stadium der Eiterung verbunden mit einer erst zur Osteosklerose später zur Osteoporose führenden Ostitis. Unter den von ihm untersuchten Präparaten fand er nur wenige sklerotisch, stammend von frisch Operierten, die meisten fand er osteoporotisch — von späten Operationen stammend. Häckel bringt damit jedoch keinen Anhaltspunkt für die einzigen Verlaufseigentümlichkeiten der Phosphornekrose, den schleichenden Verlauf und die fast völlig fehlende Demarkation des Prozesses, die aus den genannten anatomischen Merkmalen, die der einfachen Ostitis, auch dort sind appositionelle und resorptive Vorgänge kombiniert, nicht erklärt zu werden vermögen.

Die Betrachtung der Heidelberger Präparate, teils macerierte, teils in Spiritus konservierte Unter- und Oberkiefer, ergab nun meist eine entschiedene Sklerose der Knochen, namentlich central, wie sich dies an der Schnittfläche erkennen liess. Ganz excessiv war diese Sklerose an einem Unterkiefer, der central einen fest eingeschlossenen, förmlich eburnischen Sequester zeigte. Auch aus den Krankengeschichten hatte ich dies schon erwartet, war doch dort niemals erwähnt, dass der im scheinbar gesunden durchsägte Knochen geblutet habe, wie dies doch bei anderen Unterkieferdurchsägungen stets, meist sogar in nicht unbeträchtlichem Masse, der Fall. Da diese Sklerose an den frühst resecierten Stücken am hochgradigsten war, wie dies auch Häckel fand, so musste ich mich zu der Annahme entschliessen, dass die Sklerose nicht

Produkt der Entzündung, sondern der formativen Reizung sei und dass ihr späteres Zurücktreten, das Eintreten der übrigens meist nur sehr superficiellen Osteoporose und Caries durch die eitrige Schmelzung und Resorption bedingt sei und letzteres überhaupt das sei, was man Phosphornekrose nennt, oder um mich schärfer auszudrücken, ich gelangte zur Annahme, dass die Phosphornekrose weiter nichts sei als eine einfache Periostitis und Ostitis mit Ausgang in Nekrose, einsetzend an einem vorher schon durch die Einwirkung des Phosphors sklerosierten Knochen. Dies ist mir um so wahrscheinlicher, als diese sklerosierende Wirkung des Phosphor von Wegner nicht nur für den Tierknochen experimentell bewiesen, sondern auch an einem Phosphorzündholzarbeiter ohne Phosphornekrose in Autopsie der stattgehabte Einfluss des Phosphors auf die Knochenbildung in Form einer allgemeinen geringen Hyperostose des ganzen Schädels und einer leichten ossifizierenden Periostitis am Alveolarrande beider Kiefer bei intakten Zähnen konstatiert werden konnte. Auch Häckel fand unter seinen 56 Kranken allgemeinere Knochenveränderungen, nämlich eine sehr grosse Knochenbrüchigkeit bei nicht weniger als vier Fällen, wobei er die Vermutung ausspricht, es könne mit der Sklerose gleichzeitig ein Elasticitätsverlust, eine grössere Sprödigkeit der Knochen eintreten. Bei unseren Kranken ist derartiges nicht aufgefallen. Beweisender jedoch ist der Befund, den Rose (loco citato S. 209—211) fast am ganzen Knochensystem jener Arbeiterin erhob, deren regenerierten Unterkiefer wir oben erwähnt haben. Rose hat die gefundenen Knochenveränderungen mit dem Namen tertiärer Phosphorismus belegt, in der gewöhnlichen Sprachweise sagen wir mit Häckel konzentrische Hyperostose mit Sklerose und Verengerung der Markräume. Rose nimmt nun zwar an, dass diese Veränderung erst nachträglich eingetreten sei, doch macht er dies mit keinem Worte wahrscheinlich. Mir will es eher scheinen, als stamme diese Veränderung aus der Zeit, als jene Patientin sich noch den gefährlichen Phosphordünsten aussetzte. Die Länge der Zeit spräche gewiss nicht dagegen, denn wir wissen, wie spät oft, auch nur ganz cirkumskripte Osteosklerosen sich auszugleichen pflegen. Dass bei der Sklerose und Hyperostose eine Verengerung der blutgefässführenden Räume (Ich erinnere hier an unsern Fall Böhm (Nr. 10), dessen doppelte Facialisparese ich bereits in der Krankengeschichte erwähnt und bei dem sich mir der Gedanke aufdrängte, ob nicht dabei vielleicht auch auf Sklerose beruhende Ver-

engerung der nervenleidenden Kanäle eine Rolle spielen könnte,) und damit eine weniger ausgiebige Blutversorgung des Knochens eintritt, ist leicht verständlich. Dieser letztere Umstand könnte es also vielleicht erklärlich machen, dass eine Abgrenzung des ostitischen Prozesses nicht einzutreten pflegt, denn eine geringe Blutzufuhr ermöglicht nicht das Eintreten einer kräftigen reaktiven Entzündung des einem Nekroseherde, und dass die Krankheit ganz lokal einsetzt, kann ja kaum zweifelhaft sein, benachbarten Knochengewebes. Diese mangelnde Abgrenzung wiederum würde das meist ungehinderte Weiterkriechen des Prozesses wohl erklären. Die wohl auch diesen Prozess veranlassenden pathogenen Mikroorganismen könnten, ohne durch eine starke entzündliche Reaktion aufgehalten zu werden, in dem sklerotischen Knochen ihre nekrotisierende Wirkung fortsetzen und sich so immer weiter verbreiten, dafür spricht ja auch der Umstand, dass die Phosphornekrose sich per continuitatem weiter verbreitet. Meist zerstört sie den ganzen Unterkiefer, ohne weiterzugreifen, während sie die einfach aneinanderliegenden, nicht durch Gelenke getrennten Knochen des Oberkiefers meist einen nach dem anderen ergreift. Dass Bakterien bei dem Prozesse völlig fehlen, ist doch a priori sehr unwahrscheinlich; denn wäre der Phosphordampf allein die Ursache der Nekrose, so dürfte doch der Prozess nach der Erfüllung der Causalindikation wenigstens nicht mehr solche gewaltige Fortschritte machen, wie er sie in der That macht; völlig unerklärlich wäre ja dann auch der Umstand, dass die sogenannte Phosphornekrose noch lange Zeit nach dem Ausbleiben aus der Fabrik — 3 Jahre sind sicher beobachtet, in unserem Falle 1b vergieng ein Jahr — noch zum Ausbruch gelangen kann und gar nicht so selten gelangt, man müsste denn das Erklärung nennen, wenn Häckel annimmt, und zwar veranlasst durch den erwähnten Wegnerschen Fall, nach dem latenten Bestehen einer schleichenden Periostitis sei eine Quantität des spezifisch reizenden Giftes der Phosphordämpfe im Kiefer oder seinem Periost deponiert, das dann durch ein gelegentliches Trauma, meist eine Zahnextraktion, zur Wirkung gelange.

Ebenso wenig, wie diese Erklärung der Latenzperioden — wie sie Häckel mit einem scheuen Seitenblick nach der Syphilis nennt, — vermag die Erklärung des gleichen Autors für die mangelnde Demarkation zu befriedigen. Diese sieht er in der fortbestehenden Ernährung des Knochens von der Markhöhle aus begründet, der Knochen befinde sich alsdann in einer Mittelstellung zwischen Leben

und Tod. Wäre dem in der That so, würde der Knochen noch von der Markhöhle ernährt, so müsste, wie ich denke, einfach nur ein Teil der Cortikalis exfoliiert werden.

Weit entfernt meine Vermutung für begründet zu halten, kann ich mir den krankhaften Prozess auf diese Weise am plausibelsten machen. Ich denke mir die Sache also so, dass Phosphor oder eine seiner Verbindungen in irgend und beliebig welcher, vielleicht gleichzeitig in verschiedenen Formen. aufgenommen wird. Die nächste Eingangspforte ist dafür die Mund- und vielleicht die Nasenhöhle, deren knöcherne Begrenzungen alsdann auch die stärksten sklerotischen und hyperostotischen Veränderungen aufweisen würden. Demgemäs wären sie bei einer bakteriellen Invasion oder bei der Einwirkung eines Reizes, vielleicht des Phosphors, der anfangs nur als formativer schliesslich, möglicherweise ähnlich den Vorgängen bei der Conchiolinostitis, durch embolischen Gefässverschluss, indirekt als Entzündungsreiz wirken könnte, mehr gefährdet. Vor allem würde dies für die Mundhöhle gelten, die in ihren hohlen und lockeren Zähnen, ihren üblichen gelegentlichen Schleimhautverletzungen nicht nur für auf den Knochen formativ wirkende, sondern auch für entzündliche Reize, seien dieselben nun chemisch organischer Natur — Bakterien — oder chemisch anorganischer Natur, ja eine stets offene Eingangspforte besitzt. Noch mehr wäre daher der Kiefer durch die Zahnextraktionen und solche operative Eingriffe gefährdet, welche den reich mit Bakterien aller Arten gesegneten Mundflüssigkeiten offenen Zugang zum Knochen gewähren, und in der That sehen wir ja häufig genug einen solchen ungewollten Effekt eintreten.

Nicht am wenigsten scheint mir für unsere Annahme auch zuletzt die Therapie, auf die ich noch mit ganz kurzen Worten eingehen möchte, zu sprechen. Und hier muss ich unbedingt Häckel zustimmen und sagen, je früher und je radikaler wir operieren, um so raschere und vollkommenere Heilung werden wir erzielen. Zu viel ist, wie ich glaube, der kosmetische Effekt unserer operativen Eingriffe bei der Phosphornekrose berücksichtigt worden. Unsere vornehmste Aufgabe ist doch so zu formulieren, wie können wir am schnellsten und zuverlässigsten unsere Kranken von ihren das Leben bedrohenden Leiden befreien? Der Schönheitseffekt kommt da doch ganz zuletzt, aber ganz zu vernachlässigen ist er gewiss nicht. Und hier gerade ist einem hochentwickelten Zweige der Medizin ein grosses und überaus dank-

bares Feld der Thätigkeit gegeben, der Zahnheilkunde. Man wird künftig versuchen müssen, ob man nicht durch an den restierenden Zähnen zu befestigende Spangen bald oder sofort nach der Operation schon ein Einsinken der ihres Haltes beraubten Weichteile, vorzüglich des Periostmantels verhüten kann. Am Unterkiefer müsste dies schon extrabuccal durch einen der Unterkieferform entsprechend gebogenen Metalldrain, dessen eine Hälfte in die operativ erstellte Wundhöhle eingeschoben werden müsste, während die andere durch den Verband am anderen Unterkieferaste eine Stütze finden würde, zu erreichen sein.

Martin in Lyon hat seine Prothèse immediate auch bei der Kiefernekrose empfohlen und in einem Falle auch bei, allerdings traumatischer, Nekrose, angeblich mit gutem Erfolge, angewandt. Er legte sie in diesem Falle in die vom Periost bereits angebildete Knochenrinne, und verkleinerte sie von Zeit zu Zeit entsprechend der zunehmenden Knochenverdickung. Sie diente à diriger l'ossification du mandibel. Martin vergleicht ihre Rolle mit der des Meckelschen Knorpels in der Embryonalzeit. In der überhäuteten Rinne bleibt ein definitives Gebiss zurück. Wir zweifeln nicht, dass man mit dieser Prothese die besten Erfolge erzielen kann, doch bedarf es dazu eben eines Meisters in seiner Kunst, wie Martin. Vor der Operation durch Messung an Patienten, die den Mund nicht oder kaum öffnen können, die Dicke des Kiefers, den Bogen, auch mit Zuhilfenahme von Präparaten gleichaltriger und gleichgeschlechtlicher Individuen annähernd richtig zu bestimmen, ist schon recht schwer und fordert zweifellos einen sehr geübten und erfahrenen Blick. Dann ist die technische Darstellung einer kanalisierten Kautschukprothese sehr schwierig, wenigstens einer derartig vollkommen kanalisierten, dass ihre Oberfläche einem Giesskopf gleicht, wie dies Martin mit Recht aus antiseptischen Gründen fordert. Noch schwieriger ist die genaue dichte Adaptierung der einzeln einzulegenden Stücke aneinander und ihre genaue Befestigung in dieser Lage. Vor allem aber erfordern sie eine ungemein fleissige Ausspülung mit Antisepticis. Wir glauben die Versicherung Martins gerne, dass er bei seinen Prothesen niemals Eiterretention und Temperatursteigerung gesehen habe, scheute er sich doch nicht stündlich — selbst in der Nacht — die Prothese und durch diese die Wundfläche zu durchspülen, gewiss eine starke Zumutung an das Personal, wie an die Patienten. Ob nicht in manchen Fällen, auch denen Martins, namentlich wenn ohnehin die äussere Haut

ausgiebig durchtrennt wurde, die Prothese besser durch exakte Schleimhautnaht von der infektiösen Mundhöhle getrennt würde und das Spül- und Drainagerohr dementsprechend nach aussen münden würde, lässt sich nur auf Grund klinischer Erfahrungen ermitteln. Die technischen Schwierigkeiten wären gewiss recht bedeutend. Jedenfalls sind Versuche nach Martin oder in oben erwähnter Richtung sehr zu wünschen, denn die gewöhnlich übliche Verbandmethode namentlich nach Unterkieferresektion ermöglicht nicht nur die Annäherung der Fragmente oder das Einsinken der Weichteile, sondern sie scheint sie nur häufig stark zu begünstigen.

Gleichfalls viel Erfolg zu erringen, ist durch ein frühes Einlegen von Obturatoren mit Gebissen nach Oberkieferresektion, von einfachen Gebissen nach Unterkieferresektionen. Je früher man operiert, um so weniger wird man dann von Fisteln und derartigem an diesem Vorhaben gestört werden, um so lebens- und regenerationsfähiger wird das Periost dann noch sein. Dass Sequestrotomien gelöster Kieferknochen bessere Resultate ergeben, ist zwar oft behauptet worden, doch scheint mir dies nur in Einzelfällen zuzutreffen. Ich verweise in dieser Beziehung einerseits auf Häckels Ausführungen, andererseits auf die obige Zusammenstellung der durch die Sektion erhärteten Regenerationsresultate, die mir entschieden gegen diese Annahme zu sprechen scheint.

Den Rose'schen Vorstellungen eines Abwartens einer beginnenden Lösung zu folgen, würde entschieden einem Rückschritte gleich kommen, doch will ich, was diesen Punkt anbetrifft, nur auf Häckel verweisen.

Erwähnen will ich nochmals das oben beschriebene und auch wiedergegebene Präparat eines restituierten Unterkiefers, das der Frühresektion das beste Zeugnis ausstellt, und das wenn man die an den oben citierten Orten abgebildeten regenerierten Kiefer betrachtet, entschieden die Palme verdient.

Zum Schlusse möchte ich noch darauf hinweisen, wie sehr es im Interesse der doch keineswegs aufgeklärten pathologischen Anatomie der Phosphornekrose liegt, frisch gewonnene Präparate namentlich von Frühresektionen mikroskopisch zu untersuchen. Wertvoller noch wäre es bei künftigen Sektionen von Phosphorzündholzarbeitern, auf „tertiären Phosphorismus" zu fahnden, denn bei frühresecierten Kiefern gefundene Sklerose könnte ja eventuell nicht als primäre, sondern als sekundäre entzündliche gedeutet werden.

Dass bakteriologische Untersuchungen wichtige Aufschlüsse bringen werden, ist mir weniger wahrscheinlich.

Eines oder das andere der Heidelberger konservierten Präparate mikroskopisch zu untersuchen, möchte ich mir für eine andere Gelegenheit vorbehalten.

Nachtrag.

Nach dem Abschluss der vorliegenden Arbeit gelangte der von Prof. Kocher an die eidgenössischen Industrie- und Landwirtschaftsdepartements erstattete Bericht „zur Kenntniss der Phosphornekrose" (Biel 1893) in meine Hände. Bei der Wichtigkeit dieser Arbeit, in der aus 55 Phosphornekrosen, die meist aus dem Fruttigthale stammen, interessante Schlüsse gezogen werden, möchte ich einige Punkte kurz berühren, in denen mir der genannte Autor bisher Unerwähntes oder Strittiges zu bringen schien, namentlich soweit sie auf unsere Zusammenstellung Bezug haben. So hat Kocher zwei Fälle (S. 12) von abnormer Knochenbrüchigkeit von Zündholzarbeitern beobachtet. Er betrachtet die schlechte Beschaffenheit der Zähne für disponierend zur Nekrose. Das in seinen Fällen auffallende Prävalieren der weiblichen Erkrankungen erklärt er eben daraus, das heisst aus Blutzirkulationsstörungen, Magenstörungen und daraus folgender mangelhafter Beschaffenheit des Gebisses. Prophylaktisch empfiehlt er Zahnpflege, Ventilation und Arbeitsferien.

Für besonders gefährlich erklärt auch er (S. 9) die Hausindustrie, die dem (vorübergehenden) Herstellungsverbot der Phosphorhölzchen folgte. — Die Erkrankungsziffer schätzt Kocher auf 2—3%.

Auch er weiss von ätiologischen Beziehungen der Phosphorzündholzfabrikation zu anderen Krankheiten speziell der Phthise nichts zu berichten.

Was die Regenerationsfähigkeit des Periostes angeht, so hält Kocher sie an keine Zeit für gebunden und lässt also eine daraus erkannte Indikation für die Zeit des Eingriffes nicht gelten, erklärt also Früh- und Spätresektion für ungefähr gleich chancenreich, erstere empfiehlt er aus vitalen Gründen; dass beste Form bei langem Erhalten des alten Knochens resultiere, gibt er zu (S. 32).

Auch er beobachtete Knochenfortsätze an den Muskelansätzen regenerierter Knochen (S. 33).

Für das nachträgliche Erkranken der längst entlassenen Ar-

beiter oder Erkrankung erst nach sehr langer Arbeit führt er mehrere instruktive Beispiele an und schliesst daraus, dass Nebenursachen für die sogenannte P.Nekrose bestehen müssten. Er nimmt nun an, der Phosphor führe zu Ernährungsstörungen im Knochen, welche die Disposition zum Absterben derselben beim Hinzutreten der eitrigen Entzündung bedingen: Ohne Sepsis keine Nekrose. Wenn wir ja nach unsern obigen Darlegungen im allgemeinen diesem Glauben, denn von mehr kann man bei dieser Frage nicht reden, durchaus beistimmen, so möchten wir doch die Möglichkeit einer einfachen anämischen, eventuell embolischen Nekrose nicht völlig abweisen. Ob die Eiterung alsdann lediglich als eine reaktive, oder accidentell durch Mikroorganismen entstanden, gedeutet werden müsste, wäre eine weitere Frage. Uns ist es also wie gesagt am wahrscheinlichsten, dass die Bakterien der Mundhöhle den primär veränderten Knochen zur Nekrose bringen. In der Annahme der Art der primären Knochenveränderung können wir jedoch der Kocher'schen Erklärung weniger beistimmen. Sklerose der Knochen will der genannte Autor an frisch nekrotischen Knochen makroskopisch nicht beobachtet haben, die Präparate, die sie aufwiesen, zeigten gleichzeitig Auflagerungen. In diesen Fällen betrachtet Kocher die Knochenverdichtung als reaktiv. Kocher nimmt nicht mit Wegner die Reizung osteogener Gewebe als erste Phosphorwirkung an, sondern nach den Ackermann'schen, meines Wissens nicht völlig eindeutigen Versuchen an der Leber Zellnekrosen und hyaline Degenerationen der Gefässwände als erste und zur Nekrose disponierende Phosphorwirkung an. Mikroskopisch hat er solche Veränderungen nicht konstatiert. Sehr naheliegend scheint mir dieser Hypothese gegenüber der Einwand, ob denn das lange Bestehen solcher Veränderungen möglich oder wahrscheinlich sei. Für das lange Bestehen von Sklerosen dagegen gibt uns die Pathologie genügende Beweise. Es erscheint uns daher unsere Annahme einstweilen wahrscheinlicher.

Kocher hält die von ihm supponierte Phosphorwirkung auch durch die intakte Schleimhaut für möglich. Die formelle Mangelhaftigkeit der Regeneration des Unterkiefers erklärt Kocher sehr treffend durch die Wirkung des Muskelzuges auf die wenig resistenten Weichteile; zu dessen Bekämpfung empfiehlt er das Einnähen stützender Stahlspangen. Er bevorzugt stets die intrabuccale Operationsmethode.

Von seinen Schlussthesen möchte ich besonders auf die als

wichtig und durchaus rationell hinweisen, in welcher er empfiehlt, die Haftpflicht der Fabrikanten auf einige, wenigstens 2, Jahre nach der Entlassung des Arbeiters auszudehnen.

Erklärung der Abbildungen auf Tafel III.

Fig. 1 = Innenseite des entfernten rechten Unterkiefers der Lambertus (Fall 4).
Fig. 2 = Innenseite des entfernten linken Unterkiefers der Eva Seeger (Fall 13).
Fig. 3 = Ansicht des regenerierten Unterkiefers des Theobald Scheidt (Fall 8).

AUS DER

TÜBINGER CHIRURGISCHEN KLINIK.

IV.

Ueber die Ausgänge der tuberkulösen Coxitis bei konservativer Behandlung[1]).

Von

Prof. Dr. **P. Bruns.**

Während man sich früher, um die Erfolge einer Behandlungsmethode zu ermitteln, damit begnügte, den Zustand der Kranken, welche derselben unterzogen worden waren, bei ihrer Entlassung aus der klinischen Behandlung zu ermitteln, verlangen wir jetzt, nach dem Vorgange von Billroth, die Endresultate kennen zu lernen, welche oft erst nach jahrelanger Beobachtungsdauer sich ergeben.

In vollstem Masse gilt diese Forderung bezüglich der tuberkulösen Coxitis, welche durch ihren eminent chronischen Verlauf sich auszeichnet. Ich habe es immer peinlich empfunden, dass man bei Coxitiskranken selbst nach monatelanger klinischer Behandlung so wenig voraussieht, was die Behandlung eigentlich geleistet hat, und welchem Schicksal der Kranke entgegengeht: welche Aussicht hat er, dass das Gelenkleiden ausheilt, und wie wird dann die Gebrauchsfähigkeit des Gliedes sich gestalten? Oder welche Gefahr läuft er, dem Gelenkleiden selbst oder der Tuberkulose zum Opfer zu fallen?

1) Nach einem Vortrag gehalten am 1. Sitzungstage des XXIII. Kongresses der Deutschen Gesellschaft für Chirurgie zu Berlin am 18. April 1884.

Diese Fragen drängen sich in jedem Falle auf, und doch wissen wir noch so wenig Sicheres über den natürlichen Verlauf der Hüftgelenkstuberkulose wie über dessen Beeinflussung durch konservative und operative Behandlungsmethoden. Denn es ist allgemein anerkannt, dass die vorhandenen statistischen Arbeiten teils nicht vollständig, teils nicht verlässlich genug sind; bald ist das Material zu klein, bald die Beobachtungsdauer zu kurz, bald sind die verschiedenen Formen der Coxitis, die rheumatische, osteomyelitische, tuberkulöse, infektiöse, deformierende nicht gesondert, bald sind nur die stationär behandelten oder die resecierten Fälle gesammelt.

Billroth selbst hat die Mängel seiner eigenen Statistik der Coxitis beklagt, da sie nur die stationär behandelten Fälle umfasse und wegen der kurzen Beobachtungsdauer eine Ausscheidung der nicht dyskrasischen Formen, namentlich der von ihm sog. Coxitis rheumat. adolescentium unmöglich sei. Auch die von Billroth's Schülern fortgesetzte Statistik leidet unter der Schwierigkeit, über die Kranken Spätnachrichten zu erhalten oder gar Nachuntersuchungen derselben anstellen zu können.

Ich habe deshalb in Gemeinschaft mit meinem Assistenzarzt Herrn Dr. Wagner, den Versuch gemacht, das Material der Tübinger Klinik, das seit 40 Jahren in sorgfältig geführten Krankengeschichten gesammelt ist, zu einer möglichst zuverlässigen Statistik der tuberkulösen Coxitis zu verwerten. Die Bevölkerung auf dem Lande und in den kleinen Städten Württemberg's ist recht sesshaft, und es gelingt deshalb mit Hilfe der Behörden meistens, die früheren Kranken der Klinik zu ermitteln. Unsere Nachforschungen haben sich zu einer umfassenden Enquête über sämtliche Coxitiskranke der Klinik aus einem Zeitraum von 40 Jahren d. h. über 600 Fälle ausgestaltet. Dadurch, dass sowohl die ambulatorisch als die stationär Behandelten einbegriffen wurden, sollte die Gesamtheit der leichten und schweren Formen von Coxitis zusammengefasst werden, wie sie in einem grossen Bezirk und während eines langen Zeitraums vorkommen. Der wichtigste Erfolg unserer Bemühungen war der, dass die Mehrzahl der Ueberlebenden, über 200 Personen sich zur Nachuntersuchung gestellt haben. Ueber die anderen sind mittelst Fragebogen Nachrichten eingezogen, wobei uns vielfach die Unterstützung von Kollegen zu Teil wurde.

Die zahlreichen Nachuntersuchungen boten für mich ein geradezu spannendes Interesse. Sie erwiesen sich als unerlässlich, um

die zum Teil im Beginn der Krankheit unrichtig gestellten Diagnosen zu berichtigen. Hierbei ergaben sich auch überraschende Ergebnisse bezüglich einiger anderen Affektionen, welche mit der tuberkulösen Coxitis verwechselt werden können.

Die eine Erfahrung ist die, dass eine ansehnliche Zahl der in den Journalen unter der Bezeichnung „beginnende Coxitis" oder „chronische Coxitis" eingetragenen Fälle vielmehr diejenige Affektion aufwies, welche unter dem Namen „Schenkelhalsverbiegung" zuerst von Ernst Müller [1]) im Jahre 1888 aus meiner Klinik beschrieben worden ist. Während wir dieselbe früher als eine Seltenheit betrachteten, haben uns die Nachuntersuchungen belehrt, dass sie nichts weniger als selten ist und daher ein unmittelbares praktisches Interesse bietet. Dazu ist das Krankheitsbild ein ganz charakteristisches, wie wir aus der Vergleichung von mehr als 30 Fällen entnehmen konnten. Es unterliegt also wohl keinem Zweifel, dass die Affektion, welche vielleicht mit dem Namen Coxa vara belegt werden könnte, unter die typischen Belastungsdeformitäten des Wachstumsalters eingereiht zu werden verdient, ebenso wie das Genu valgum: bei jener ist der Sitz der Wachstumsstörung das obere, bei diesem das untere Ende der Femurdiaphyse. Da die Affektion mit einem mehr oder weniger ausgesprochenen Stadium der Schmerzhaftigkeit und Funktionsstörung, also unter dem Bilde der Coxitis einsetzt, so gehören hierher so manche sog. „dunkeln" Coxitisfälle, welche man nicht recht unterzubringen wusste, und gewiss auch die meisten Fälle der von Billroth sogen. Coxitis rheumat. adolescentium.

Des Weiteren brauche ich auf den Gegenstand nicht einzugehen, da Herr Dr. Hofmeister in der nachfolgenden Arbeit ausführlicher hierüber berichten wird.

Noch eine andere Errungenschaft verdanken wir der Gelegenheit, eine so überaus grosse Zahl ausgeheilter Coxitisfälle Revue passieren lassen zu können. Ich meine die Erfahrung, dass die Fälle von Coxitis im Gefolge infektiöser Osteomyelitis des oberen Femurendes viel häufiger sind, als man bisher annahm. Das Hüftgelenk nimmt eben dadurch eine Sonderstellung ein, dass das obere Diaphysenende des Femur, der Schenkelhals, zum grössten Teil intra-artikulär ge-

1) E. Müller. Ueber die Verbiegung des Schenkelhalses im Wachstumsalter. Ein neues Krankheitsbild. Beiträge zur klin. Chirurgie. Bd. IV. 1888. S. 137.

legen ist. König hat auf diese Fälle und auf ihre Unterscheidung von der tuberkulösen Coxitis längst aufmerksam gemacht; die Unterscheidung beruht hauptsächlich auf dem akuten oder subakuten Beginn der Gelenkentzündung im Gegensatz zu dem schleichenden Beginn der Hüftgelenks-Tuberkulose. Allein ich habe jetzt die bestimmte Ueberzeugung gewonnen, dass auch die osteomyelitische Form der Coxitis einen eminent chronischen Beginn und Verlauf haben kann, so dass die Unterscheidung von der tuberkulösen Form in der That die grössten Schwierigkeiten bietet. Der Verlauf kann leicht oder schwer sein, mit oder ohne Eiterung und Fistelbildung einhergehen und namentlich der Aufbruch zuweilen erst nach Jahr und Tag zu Stande kommen. Oft klärt aber der weitere Verlauf und Ausgang die wahre Natur des Leidens auf. Das eine Mal ist es, wenn auch erst nach langer Zeit, zur Ausstossung eines kortikalen Sequesters gekommen, das andere Mal haben sich akute Nachschübe oder Recidive der Coxitis eingestellt, oder man findet nach der Heilung tief eingezogene mit dem Knochen verwachsene Narben, oder es ist eine ungewöhnlich starke Verkürzung des Oberschenkels durch Wachstumshemmung zurückgeblieben — Merkmale, die eben zum Teil erst lange Zeit nach der klinischen Beobachtung in die Erscheinung treten.

So liessen sich aus unseren abgeschlossen vorliegenden Beobachtungen und namentlich mit Hilfe der Nachuntersuchungen etwa 50 Fälle von osteomyelitischer Coxitis mit subakutem und chronischem Verlauf ausscheiden. Da die Prognose derselben weit günstiger ist, so fällt ihre Ausscheidung für unsere Statistik schwer ins Gewicht. Es ist das ein Punkt, der in Zukunft mehr Beachtung verdient und namentlich auch bei der Statistik der Hüftgelenksresektion berücksichtigt werden muss.

Endlich will ich noch erwähnen, dass alle Fälle ausgeschieden worden sind, deren Krankheitsdauer weniger als 1½—2 Jahre betrug, sowie diejenigen, welche mit normaler oder nicht wesentlich beeinträchtigter Funktion ausgeheilt sind. Wenn damit auch nicht die Möglichkeit geleugnet werden soll, dass die tuberkulöse Coxitis gelegentlich mit freier Beweglichkeit des Gelenks zur Heilung gelangen kann, so wird durch diese Einschränkung jedenfalls eine Anzahl zweifelhafter und nicht hierher gehöriger Fälle ausgeschlossen, wie namentlich solche der rheumatischen und rheumatoiden Form.

Durch die sorgfältige Auswahl der Fälle, sowie nach Abzug derjenigen, über welche keine genügenden Nachrichten zu erlangen waren, ist unser Material von 600 Fällen auf 390 reduciert. Von diesen sind 321 konservativ, 69 mit Resektion behandelt. Ich will versuchen, ohne Sie allzusehr mit Zahlen zu ermüden, zunächst die wichtigsten Ergebnisse hinsichtlich der Prognose bei konservativer Behandlung in einige Sätze zusammenzufassen [1]).

1. Die tuberkulöse Coxitis befällt ausschliesslich die beiden ersten Jahrzehnte. Das 1. Dezennium ist mit der Hälfte der Fälle (48%), das zweite mit einem Drittel (37%), das dritte nur noch mit 1/16 (6%) der Gesamtzahl beteiligt.

2. Die tuberkulöse Coxitis bleibt in einem Drittel der Fälle während ihres ganzen Verlaufs frei von manifester Eiterung, während in zwei Dritteln der Fälle Abscessbildung, Aufbruch und Fisteleiterung zu Stande kommt.

3. Die tuberkulöse Coxitis wird bei konservativer Behandlung in 55% der Fälle geheilt. Die Heilung erfolgt nach einer durchschnittlichen Krankheitsdauer von 4 Jahren.

4. Der tötliche Ausgang [2]), in 40% der Fälle, erfolgt gewöhnlich an Tuberkulose anderer Organe, namentlich der Lungen und Hirnhäute [3]), sowie an allgemeiner Miliartuberkulose, bei der fungös-eitrigen Form auch an Amyloid, erschöpfender Eiterung und septischer Infektion [4]). Der Tod erfolgt nach durchschnittlich 3jähriger Krankheitsdauer.

5. Im Einzelnen wird die Prognose wesentlich beeinflusst durch das Eintreten oder Ausbleiben von Eiterung: bei der nichteitrigen Form der Hüftgelenks-Tuberkulose gelangen 77% der Fälle, bei der fungös-eitrigen nur 42% zur Heilung. Das Auftreten von Gelenkeiterung verschlechtert also die Prognose um mehr als das zweifache (23 : 52% Mortalität).

6. Von wesentlichem Einfluss auf die Prognose ist ausserdem das Lebensalter bei Beginn der Erkrankung. Im allgemeinen ver-

1) Die ausführliche Mitteilung der Ergebnisse wird Herr Dr. Wagner in diesen Beiträgen veröffentlichen.

2) Die „ungeheilten" Fälle machen nur 4 pCt. der Gesamtzahl aus.

3) Unter den im Alter bis zu 15 Jahren an Tuberkulose Gestorbenen ist ein Drittel der Meningealtuberkulose erlegen.

4) Die Mortalität an Pyämie beträgt 5 pCt. der Fälle mit Eiterung (aus der vorantiseptischen Zeit).

schlechtert sich die Prognose mit dem zunehmenden Lebensalter: Das erste Jahrzehnt weist 65% Heilungen, das zweite 56, das dritte bis vierte nur noch 28, und das fünfte bis sechste Jahrzehnt 0% Heilungen auf. Speziell für die fungös-eitrige Form ergeben sich vom 20. Lebensjahr an nur verschwindend wenige Heilungsfälle.

7. Die von der tuberkulösen Coxitis Geheilten erliegen zum Teil noch nachträglich der Tuberkulose anderer Organe. Innerhalb des ersten Jahrzehnts sterben 6%, innerhalb des zweiten Jahrzehnts 9%, nach 20—40 Jahren noch 7% der Geheilten an Phthise. —

Lassen Sie uns nun von diesen Leichenfeldern hinweg einen Blick werfen auf die Ueberlebenden und Geheilten. Der Anblick ist ein recht erfreulicher. Die als elende, schwer kranke Kinder in Behandlung gestanden hatten, sind jetzt nach 10, 20 und 30 Jahren zumeist gesund aussehende, oft sogar ganz kräftige Gestalten; nicht viele verdienen eigentlich den Namen Krüppel. Ich muss gestehen, dass mir die vielen Nachuntersuchungen dadurch grossen Eindruck gemacht haben, dass die meisten der Geheilten eine auffallend gute Gebrauchsfähigkeit des Gliedes und selbst nach schweren Zerstörungsprozessen die volle Arbeitsfähigkeit für mancherlei Berufsarten erlangt hatten. Bei Allen ist zwar der Gang mehr oder weniger stark hinkend, das Bein in verschieden hohem Grade atrophisch und fast immer verkürzt, das Hüftgelenk teilweise oder ganz steif in dieser oder jener Kontrakturstellung, und doch gehen die meisten recht behende ohne Stütze und können sogar stundenweite Entfernungen zurücklegen.

Die funktionellen Endresultate sind also im ganzen über Erwarten günstig. Nur auf einige Punkte von besonderem Interesse muss ich noch etwas näher eingehen.

Die Beweglichkeit im Hüftgelenk ist in allen Fällen ohne Ausnahme wesentlich beschränkt oder ganz aufgehoben. Im ganzen kann man sagen, dass $^1/_3$ der Fälle mit teilweiser, $^2/_3$ mit vollständiger oder annähernd vollständiger Ankylose zur Ausheilung kommen. Es versteht sich aber, dass hierbei das Eintreten oder Ausbleiben der Gelenkeiterung den Ausschlag gibt, indem bei der nicht eitrigen Form die Hälfte, bei der eitrigen $^4/_5$ der Fälle mit Ankylose heilt.

Mit ziemlich seltenen Ausnahmen besteht eine typische Kon-

trakturstellung in geringerem oder höherem Grade: fast immer in Flexion, dabei gewöhnlich (in $^2/_3$ der Fälle) in Adduktions-, seltener (in $^1/_3$ der Fälle) in Abduktionsstellung. Die Kontrakturstellung wird natürlich durch Beckenverschiebung so gut als möglich kompensiert, allein nicht so gar selten erreicht die Flexion nahezu einen rechten Winkel, die Adduktion $^1/_3$ Rechten, so dass die scheinbare Verkürzung recht bedeutend und daher das Gehen ziemlich mühsam ist. Gerade diese Winkelstellung ist das schlimmste Gehhindernis, nicht die Verkürzung — das kann mit Rücksicht auf die Behandlung nicht genug betont werden.

Bezüglich der Verkürzung sind in allen Fällen genaue Messungen angestellt, um die verschiedenen Ursachen derselben festzustellen, da die Ansichten hierüber zum Teil noch nicht ganz geklärt sind.

Da ist zuerst die absolute Verkürzung, bedingt durch ein Zurückbleiben des Oberschenkels im Wachstum. Sie wird kaum jemals vermisst, wenn die Coxitis aus der Kindheit stammt, aber sie beträgt auch nach Vollendung des Wachstums nur 1—2 cm, ausnahmsweise 3 cm. Ist die Ursache der Wachstumshemmung nur in der Inaktivität oder in einer Läsion des Epiphysenknorpels zu suchen? Mir scheint die erstere Annahme dadurch bewiesen, dass in der Mehrzahl der Fälle auch am Unterschenkel und zuweilen sogar am Fuss sich eine Verkürzung geringen Grades findet. Ich halte sogar bei absoluter Verkürzung höheren Grades den Verdacht für begründet, dass die vorausgegangene Coxitis nicht auf Tuberkulose, sondern auf infektiöser Osteomyelitis beruhte, bei welcher eine Schädigung des Epiphysenknorpels nichts ungewöhnliches ist.

Eine andere Art der reellen Verkürzung, welche durch den Höherstand des grossen Trochanter am Becken ausgedrückt wird, ist in etwa $^4/_5$ der Fälle vorhanden und erreicht oft recht hohe Grade: im Durchschnitt beträgt sie 4 cm. Die Ursache ist wohl stets in vorausgegangener Zerstörung am Schenkelkopf und der Pfanne zu suchen. Bei beträchtlichem Hochstand des Trochanter findet man gewöhnlich an der Aussenfläche des Darmbeins einen oft recht voluminösen knöchernen Wall, ohne daselbst den Schenkelkopf durchtasten zu können; nur in einigen Fällen war der in seinem Umfang verkleinerte Kopf nach hinten oder vorne oder gerade nach oben luxiert zu fühlen. Es bestätigt sich also, dass bei der tuberkulösen Coxitis die Pfannenwanderung viel häufiger ist als die eigentliche Spontanluxation. Die

erstere bietet den funktionellen Vorteil, dass die typische Stellung des Gliedes nicht so ausgeprägt und starr ist wie bei der Luxation, so dass die Gebrauchsfähigkeit weit günstiger ist.

Zu der reellen kommt nun aber noch die scheinbare Verkürzung durch Beckenhebung, welche dieselben oder noch höhere Grade erreichen kann.

Fassen wir beide, die reelle und scheinbare Verkürzung als funktionelle Verkürzung zusammen, wie sie eben beim Auftreten thatsächlich in Wirkung tritt, so erreicht diese durchschnittlich 7 cm, oft aber auch 10—12 cm. Die Mehrzahl der Untersuchten bedient sich, um die Verkürzung teilweise auszugleichen, einer erhöhten Sohle, viele erklären aber, ohne eine solche besser zu gehen. —

Das sind in aller Kürze die wichtigsten Ergebnisse unserer Nachforschungen. Sie halten zwischen den weit auseinandergehenden Ziffern anderer statistischer Erhebungen etwa die Mitte ein, wohl aus dem Grunde, weil unser Material nicht bloss einzelne Kategorien, sondern die Gesamtheit der tuberkulösen Coxitisfälle aus einem langen Zeitraum umfasst. Die Zahlen dürften daher den thatsächlichen Verhältnissen ziemlich nahe kommen. Es ist dies insofern recht erfreulich, als hierdurch die früheren pessimistischen Anschauungen, wie der Hueter'sche Satz: „Die Eiterung des Hüftgelenks ist ein fast absolut tötlicher Prozess" nun endgültig beseitigt sind. Und doch haben diese Anschauungen dazu geführt, in der Frühresektion des Hüftgelenks das einzige Heil der Coxitis zu erblicken.

Aber nun der Schlüssel zu diesen Resultaten! Durch welche Behandlungsmethoden sind sie erzielt?

Ich habe diesen Punkt absichtlich nicht vorangestellt, um nicht den Anschein zu erwecken, als ob die Resultate zu Gunsten oder Ungunsten irgend einer Behandlungsmethode vorgeführt werden sollten. Die Beobachtungen stammen aus einem langen Zeitraum, innerhalb dessen mehrfache fundamentale Wandlungen in der Therapie der Coxitis sich vollzogen haben: zuerst die Periode der Behandlung mit ableitenden Mitteln, mit Blasenflastern, Moxen, Blutentziehungen und Glüheisen; dann die Periode der mechanischen Behandlung, zuerst mit Streckapparaten, dann mit Gewichtszug und daneben die Anwendung erhärtender Verbände; endlich die neueste Periode der Jodoformbehandlung, welche besonders günstige Aussichten zu bieten scheint.

Eine sehr mannigfache Behandlung ist also in unseren Fällen zur Anwendung gekommen — aber noch mehr, die Ermittelungen haben ergeben, dass von den ambulatorischen Fällen manche infolge der Indolenz der Landvölkerung so gut wie gar keine ärztliche Behandlung gehabt haben, während von den stätionären viele nur während ihres Aufenthaltes in der Klinik einige Wochen oder Monate lang in regelrechter Behandlung gestanden haben. Jedenfalls ist bei der Mehrzahl der Kranken von einer konsequenten Behandlung nicht die Rede gewesen; speziell die Jodoformbehandlung ist nur in wenigen Fällen durchgeführt worden, da die Coxitiskranken aus den letzten 3 Jahren überhaupt aus unserer Statistik ausgeschlossen sind.

Unsere Resultate sind also die einer nicht spezifischen konservativen beziehungsweise exspektativen Behandlung, welche auch auf die schwersten Fälle ausgedehnt worden ist. Denn der Einwand, als ob ein wesentlicher Teil der schwersten Fälle der Resektion anheimgefallen wäre, ist schon deshalb hinfällig, weil die Beobachtungen zum grossen Teil aus einer Zeit stammen, in welcher gar nicht oder sehr wenig reseciert worden ist.

So bilden denn die Ergebnisse erst die notwendige Grundlage, um hieran die Resultate der spezifischen Behandlungsmethoden zu messen, wie namentlich der Resektion und der Jodoformbehandlung.

Ueber die Erfolge der Jodoformbehandlung liegen noch keine ausgedehnteren Erfahrungen vor. Was die Resektion betrifft, so werden ihre Aussichten von vornherein dadurch getrübt, dass nach unseren Ermittelungen etwa zwei Drittel der Todesfälle der Tuberkulose anderer Organe und der allgemeinen Tuberkulose zur Last fallen, nur ein Drittel der Gelenkeiterung selbst und ihren Folgen (Amyloid, Erschöpfung, septische Infektion). Die Ausschneidung des tuberkulösen Gelenkes ist aber nicht im Stande jene Hauptgefahr für das Leben wesentlich herabzusetzen. In der That ergibt eine Vergleichung unserer Resultate mit denen der Resektion, dass letztere keine geringere Mortalität und bezüglich der Funktion entschieden weniger günstige Erfolge aufzuweisen hat. Allerdings haben die umfassenderen Resektionsstatistiken, über die wir bisher verfügen, heutzutage keine volle Giltigkeit mehr, weil sie zum Teil in die vorantiseptische Zeit zurückreichen; es bedarf erst der Zusammenstellung einer hinreichend grossen Anzahl von Resektionen, welche nach modernen Grundsätzen und mit moderner

Technik behandelt sind, um die Bedeutung der Resektion bei der tuberkulösen Coxitis richtig zu beurteilen. Soviel steht aber fest: Die Resektion tritt erst dann in ihr Recht, wenn eine konsequente Konservativbehandlung nicht zum Ziele führt.

AUS DER

TÜBINGER CHIRURGISCHEN KLINIK

DES PROF. DR. BRUNS.

V.

Coxa vara

Eine typische Form der Schenkelhalsverbiegung [1]).

Von

Dr. **F. Hofmeister,**

Privatdocent und Assistenzarzt der Klinik.

(Hierzu Taf. IV—VI).

Die grosse praktische Bedeutung, welche den sogenannten „Belastungsdeformitäten" der unteren Gliedmassen sowohl mit Rücksicht auf die Häufigkeit ihres Vorkommens als auch auf die durch sie bedingten schweren Funktionsstörungen zukommt, hat seit lange das Interesse der Wissenschaft auf diese Erkrankungen gelenkt; zahlreiche Forscher ersten Ranges haben sich bemüht, das Wesen jener pathologischen Zustände zu ergründen, die ätiologischen und mechanischen Bedingungen ihrer Entstehung klarzulegen und damit zugleich die Basis für eine rationelle Therapie zu finden.

Von jeher hat man es beim Anblick von Plattfüssen und X-Beinen begreiflich gefunden, dass die andauernde Einwirkung der Rumpflast unter gewissen Bedingungen im Stande sein muss, das Gewölbe des Fusses nach unten durchzudrücken oder die Extre-

1) In abgekürzter Form vorgetragen auf dem XXIII. Kongress der deutschen Gesellschaft für Chirurgie.

mität in ihrer Mitte im Sinne einer vorher bestehenden leichten Knickung vollends weiter zu biegen, und man hatte keinen Anlass, in dem häufigen Vorkommen dieser statischen Verbiegungen an Knie und Fuss etwas Auffallendes zu finden. Um so mehr muss es demgegenüber auffallen, dass analoge Verkrümmungen am oberen Ende des Femur, das doch nach seiner anatomischen Gestalt die mechanischen Vorbedingungen für ihr Zustandekommen in exquisitester Weise darzubieten scheint, bis vor wenigen Jahren überhaupt nicht beschrieben waren. Die seitliche Verschiebung des Schenkelkopfes gegenüber dem stützenden Schaft lässt uns die Möglichkeit einer Abbiegung des Halses unter dem Einfluss der Körperschwere noch viel selbstverständlicher erscheinen, als die Abknickung in der Kniegegend, und wenn eine pathologische Abnahme der Resistenz des Knochens (wie sie Mikulicz[1]) für die Entstehung des Genu valgum verantwortlich macht) am oberen Femurende sich einstellt, dann müssen auch die unter normalen Verhältnissen wirksamen Verstärkungen jenes schwachen Punktes (Adams'scher Bogen, Merkel'scher Schenkelsporn etc.) insufficient werden und die Abbiegung muss thatsächlich zu Stande kommen.

Im Jahre 1888 konnte Ernst Müller[2]) im Anschluss an eine wegen vermeintlicher Coxitis in der Bruns'schen Klinik vorgenommene Resectio subtrochanterica den Beweis für das faktische Vorkommen einer statischen Schenkelhalsverbiegung erbringen. Zusammen mit diesem durch die Autopsie in vivo klargestellten Falle veröffentlichte er noch drei weitere, in denen die Gleichartigkeit der Erscheinungen zur klinischen Diagnose der Schenkelhalsverbiegung berechtigte.

Eine den Müller'schen Fällen durchaus analoge Beobachtung ist 1890 von J. Rotter[3]) und zwei weitere 1893 von Strubel[4]) (aus der Czerny'schen Klinik) beschrieben worden. Bei einem der beiden Patienten Strubel's, sowie in dem Fall Rotter war die Affektion doppelseitig. Allen diesen Beobachtungen ist neben der

1) J. Mikulicz. Ueber individuelle Formdifferenzen am Femur und an der Tibia des Menschen. Archiv für Anat. und Entwicklungsgesch. 1878. Die seitlichen Verkrümmungen am Knie und deren Heilungsmethoden. Archiv für klin. Chirurgie. Bd. 23. 1879.

2) E. Müller. Ueber die Verbiegung des Schenkelhalses im Wachstumsalter. Ein neues Krankheitsbild. Beiträge zur klin. Chirurgie. Bd. IV.

3) Joseph Rotter. Ein Fall von doppelseitiger rhachitischer Verbiegung des Schenkelhalses. Münchener med. Wochenschr. 1890. Nr. 32.

4) R. Strubel. Inaug.-Dissert. Heidelberg 1893.

Uebereinstimmung in den Symptomen das gemeinsam, dass der Beginn des Leidens entsprechend der schon von Müller betonten Verwandtschaft der Affektion mit dem statischen Genu valgum in die Zeit der Pubertätsentwicklung fällt.

Im Gegensatz dazu fand Lauenstein[1]) eine doppelseitige Schenkelhalsverbiegung hohen Grades bei der Sektion eines rhachitischen Kindes, ausserdem konnte er die in Rede stehende Deformität noch an einigen hochgradig rhachitischen Skeletten nachweisen und endlich beschreibt Schulz[2]) ein von Hoffa durch Resektion gewonnenes Präparat von einem 14jährigen Mädchen, bei dem die Krankheit im dritten Lebensjahr begonnen hatte.

Immerhin aber ist das „neue Krankheitsbild" Müller's, trotzdem die Zahl der Beobachtungen seit der ersten Publikation seines Entdeckers sich ungefähr verdoppelt hat, aus dem Rahmen einer interessanten pathologischen Rarität nicht herausgetreten.

Sein Krankheitsbild als ein „neues" zu bezeichnen, dazu hatte Müller volle Berechtigung, und dieses Recht wird ihm auch heute nicht geschmälert durch die inzwischen ausgegrabenen älteren Beobachtungen von Zeiss[3]) und Röser[4]). Denn die Beschreibung einer zufällig in einer anatomischen Sammlung aufgefundenen Abnormität (Fall Zeiss), von der nicht einmal die Herkunft, geschweige denn etwas über die Erscheinungen, die sie im Leben bedingt, bekannt ist, kann kein „Krankheitsbild" liefern, und der Fall Röser ist sowohl hinsichtlich seiner Entstehungsgeschichte, als hinsichtlich der Symptome (und selbst des anatomischen Befundes) von den Müller'schen so different, dass eine Nebeneinanderstellung nur dann berechtigt erscheint, wenn sie den Beweis liefern will, dass zwei grundverschiedene Processe im Stande sind, die Form eines Knochens in entfernt ähnlicher Weise zu verändern. Wenn wir nach dieser Richtung den Vergleich recht fruchtbar machen wollen, so brauchen wir nur als drittes Objekt die osteomyelitischen

1) C. Lauenstein. Bemerkungen zu dem Neigungswinkel des Schenkelhalses. Archiv für klin. Chirurgie. Bd. 40. 1890.

2) Julius Schultz. Zur Kasuistik der Verbiegungen des Schenkelhalses. Zeitschrift für orthopädische Chir. Bd. I. Heft 1. 1891.

3) E. Zeiss. Beiträge zur pathologischen Anatomie und zur Pathologie des Hüftgelenks. Verh. der Kaiserl. Leopoldin.-Karolin. Akademie der Naturforscher. Breslau-Bonn 1851.

4) Röser. Ueber Morbus coxarius. Med. Korrespondenzbl. des Württemb. ärztl. Vereins 1843. Nr. 25.

Schenkelhalsverbiegungen, wie sie von Schede und Stahl[1]), und von Oberst[2]) beschrieben sind, anzureihen.

Zum Beweis für die obige Behauptung teile ich kurz das Wesentliche aus der Röser'schen Krankengeschichte mit.

24jähriger Mann, an Phthisis gestorben. Im Alter von 1½ Jahren hatte sich im Anschluss an eine Verletzung des Fusses ein Abscess in der Inguinalgegend gebildet, welcher geöffnet wurde und lange fort eiterte. Die entzündliche Reizung teilte sich allmählich dem Hüftgelenk mit. Es kam zur Ankylose in hochgradiger Flexion, Adduktion und Innenrotation, mit gleichzeitiger Flexionskontraktur im Kniegelenk, so dass das Bein zum Gehen nicht mehr gebraucht wurde. Der Trochanter major war nach vorne gerückt, so dass der Abstand von der Spina um einen Zoll kürzer erschien als auf der gesunden Seite. Bei der Eröffnung zeigte sich „dass der Schenkelknochen so gedreht war, dass der Hals und der Trochanter major statt nach aussen nach vorne und innen sahen." Infolge dessen befand sich der hintere Umfang des Gelenkkopfs ausserhalb der Pfanne, während als Ersatz ein Teil der Vorderfläche des Halses in dieselbe eingetreten und mit Knorpel bekleidet war. „Wenn man dem aus allen Verbindungen gelösten Schenkelkopfe, welcher in seiner verdrehten Stellung durch die degenerierten sehnigen Muskeln, die sich an die Trochanteren setzen, sowie die Verdickung und Verhärtung der vorderen Kapselwand festgehalten wurde, eine Richtung gab, dass der Trochanter rechtwinklig mit dem Halse gerade so wie auf der gesunden Seite abstund, so war auch mit der Spina a. s. und dem vorderen oberen Eck des Trochanter eine gleiche Distanz gegeben." Der Schenkelknochen atrophisch (wie auch die andern Knochen der Extremität) und um 3—4 Zoll kürzer.

Von einer Verbiegung des Halses in sich ist an keiner Stelle die Rede, nur gegen den Schluss des Protokolls heisst es: „Trochanter minor stark vorspringend und nach hinten gerichtet, der Schenkelknochen selbst zwischen ihm und dem Trochanter major etwas gebogen." Aus dieser letzten Bemerkung ist über die Art der Biegung, ob sie dem Hals oder dem Schaft angehört, absolut nichts sicheres zu entnehmen, während der weiter oben citierte Satz der Annahme einer Halsverbiegung direkt widerspricht. Das einzige, was sicher bestanden hatte, ist die Verschiebung der artikulierenden Knorpelfläche nach vorn durch Anbildung an der Vorder-, Atrophie an der Rückseite. Aber selbst wenn wir trotz alledem eine Schen-

1) M. Schede und K. Stahl. Zur Kenntnis der primären infektiösen Knochenmark- und Knochenhautentzündg. Mitteilg. aus der chirurg. Abtlg. des Berliner städt. Krankenhauses Friedrichshain 1878. S. 75.

2) M. Oberst. Ueber Knochenverbiegungen bei akuter Osteomyelitis. Münchener med. Wochenschr. 1890. Nr. 13.

kelhalsverbiegung als erwiesen annehmen wollten, so würde dieser „Morbus coxarius" Röser's doch nichts anderes darthun, als die Thatsache, dass ein vom 2ten bis zum 24ten Lebensjahr auf ein nicht funktionierendes Glied einwirkender Narbenzug im Stande ist, den Knochen etwas zu verkrümmen. Uebrigens lässt sich auf Grund des Röser'schen Berichtes die Möglichkeit einer (vielleicht ausgeheilten) Coxitis mit periartikulären Abscessen keineswegs ausschliessen.

In der Bruns'schen Klinik ist innerhalb des 6jährigen Zeitraums seit Müller's Publikation eine ganze Reihe einschlägiger Fälle beobachtet worden. Auf Veranlassung meines hochverehrten Chefs, Herrn Professor Dr. Bruns, dem ich an dieser Stelle meinen aufrichtigsten Dank ausspreche, habe ich die wissenschaftliche Verwertung des vorhandenen Materials übernommen. Dieses Material hat im Laufe des verflossenen Wintersemesters eine wesentliche Bereicherung erfahren, dadurch dass bei Gelegenheit einer umfassenden Untersuchung über die Resultate der konservativen Coxitisbehandlung, welche die Patienten von mehreren Decennien der Klinik zur Nachuntersuchung zuführte, eine nicht unbeträchtliche Zahl früher für Coxitis angesehener Fälle als Schenkelhalsverbiegung erkannt wurden.

Den vier von Müller beschriebenen Fällen, von denen ich zwei nachzuuntersuchen Gelegenheit hatte, kann ich 32 weitere Beobachtungen aus der Bruns'schen Klinik hinzufügen und ihnen schliessen sich noch 3 neue Fälle an, welche Herr Dr. Müller in Stuttgart beobachtet und deren Veröffentlichung er mir in liebenswürdigster Weise überlassen hat; sowie ein von Herrn Stabsarzt Dr. Fischer bei Gelegenheit der Truppenaushebung gefundener und mir gütigst zur Verfügung gestellter Fall. Zu diesen 40 Beobachtungen kommen 5 aus der Litteratur hinzu, welche von den oben erwähnten Autoren im Anschluss an Müller's Arbeit veröffentlicht wurden, so dass das heute der Beurteilung unterliegende Gesamtmaterial 45 Einzelfälle umfasst. Die kritische Sichtung dieses im Verhältnis zu dem wenigen bisher bekannten immerhin reichen Stoffes hat dazu gedient, teils die Angaben der früheren Forscher zu bestätigen, teils auch manche interessante neue Gesichtspunkte zu liefern.

Klinisches Krankheitsbild.

a. Subjektive Erscheinungen.

In der Mehrzahl der Fälle kommen die Patienten in die Klinik mit der Angabe, dass sie zu irgend einer Zeit meist ohne bestimmte

Veranlassung Schmerzen in der einen oder in beiden, oder auch zuerst in einer und mehr oder weniger lange Zeit nachher in der anderen Hüfte bekommen haben. Der Charakter der Schmerzen wird meist als „ziehend" bezeichnet. Ausstrahlung nach dem Knie und selbst bis zum Fuss scheint häufig vorzukommen. Dann und wann wird auch gar nicht die Hüfte, sondern das Knie als Sitz des Schmerzes bezeichnet, ganz wie wir es bei andern schmerzhaften Hüftgelenksaffektionen auch zu hören gewohnt sind; oder es treten wenigstens die ersten Schmerzen in der Kniegegend auf und erst später werden sie auf die Hüfte lokalisiert.

Neben den Schmerzen sind es vornehmlich die Bewegungsstörungen, welche die Aufmerksamkeit des Patienten auf die erkrankte Hüfte lenken. Sie bemerken eine Erschwerung des Ganges, ein allmählich zunehmendes Hinken; sehr häufig treffen wir auch die Angabe, dass der Kranke nicht mehr so rasch vom Fleck komme wie vordem. Andere (speciell solche mit doppelseitiger Verbiegung) beklagen sich darüber, dass sie nicht mehr in der ungezwungenen Weise wie früher knieen oder sich zur Erde bücken können oder dass sie beim Sitzen die Beine in eine bestimmte Lage bringen müssen.

Dem Grade nach sind die subjektiven Beschwerden von Fall zu Fall oft ausserordentlich verschieden. Gewöhnlich sind sie nicht sehr hochgradig und treten Schmerzen lediglich nach längerem Gehen oder starker Anstrengung, oder nach einem Fehltritt oder anderweitigen Trauma auf; besonders charakteristisch ist die gar nicht seltene Angabe, dass nicht eigentliche Schmerzen sich einstellen, sondern nur eine ungewöhnlich rasche Ermüdung beim Stehen und Gehen; ja es finden sich sogar Fälle unter unseren Krankengeschichten, wo die Abwesenheit jeglicher subjektiver Beschwerden ausdrücklich betont wird und eine progressiv zunehmende Verkürzung und Abmagerung des Beines das einzige war, was den Patienten auffiel und sie zum Arzt führte. Denen stehen aber andere gegenüber, wo entweder von Anfang an, oder nachdem eine Zeit lang mässige Schmerzhaftigkeit vorhanden gewesen, spontan oder im Anschluss an eine grössere Anstrengung oder irgend eine plötzliche Gewalteinwirkung ein quasi acutes Stadium sich ausbildete, das durch heftige Schmerzen beim einfachen Stehen und Gehen im Zimmer, ja sogar in der Ruhe und selbst in der Bettlage gekennzeichnet ist. Dies kann soweit gehen, dass nicht nur jeder Gebrauch der Extremität zeitweilig ausgeschlossen ist, sondern dass auch passive Bewegungsversuche dem Kranken höchst peinlich sind.

Die Regel ist das freilich keineswegs, aber einzelne von unseren Kranken hatten doch Wochen- und ausnahmsweise sogar Monate hindurch das Bett hüten müssen. Einen der eklatantesten Belege für diese Kategorie bietet Müller's Resektionsfall, wo der Patient dringend um operative Beseitigung seiner unerträglichen Schmerzen bat und doch das Gelenk absolut gesund befunden wurde.

Zeit des Auftretens. Müller hat als charakteristisch für sein neues Krankheitsbild den Beginn der Erscheinungen in der Zeit der Pubertätsentwicklung angesehen und die Beobachtungen von Rotter und Strubel (Czerny) bestätigten diese Ansicht. Die Fälle von Lauenstein und Schulz dagegen weisen, wie schon erwähnt, auf ein weit früheres Lebensalter als Zeit des Beginns hin. Was lehren in dieser Richtung unsere Beobachtungen? Zusammen mit denen Müller's und Fischer's sind es 40 und in diesen 40 Fällen fällt der Beginn der Erscheinungen in den Zeitraum:

vom	2.	bis 3.	Lebensjahr	1 mal
„	6.	„ 7.	„	2 „
„	7.	„ 8.	„	1 „
„	9.	„ 10.	„	1 „
„	10.	„ 11.	„	1 „
„	12.	„ 13.	„	3 „
„	13.	„ 14.	„	4 „
„	14.	„ 15.	„	3 „
„	15.	„ 16.	„	14 „
„	16.	„ 17.	„	5 „
„	17.	„ 18.	„	3 „
„	18.	„ 19.	„	1 „
„	20.	„ 21.	„	1 „

Es kommen also von 40 Erkrankungen 32 auf den Zeitraum vom 13. bis zum 18. Lebensjahr; nimmt man noch dazu, dass es sich in dem einen Fall, wo der Process erst nach dem 20. Lebensjahr einsetzte, um ein in der Entwicklung hochgradig zurückgebliebenes Individuum handelte, so kann man sich in der That kaum eine bessere Bestätigung jener Müller'schen Anschauung wünschen, als obige Zusammenstellung sie ergiebt. Verteilen wir die in der Litteratur niedergelegten Beobachtungen auch noch auf die vorstehende Tabelle und ziehen dann das Facit, so kommen wir zu dem Schluss, dass hinsichtlich der Zeit der Entstehung sich zwei Hauptgruppen der Coxa vara unterscheiden lassen, welche man, wie Rotter dies schon gethan hat,

mit dem Genu valgum infantum und adolescentium in Parallele stellen darf. Die sporadischen Fälle, welche der Zeit nach zwischen beide Gruppen hineinfallen, können diese Einteilung nicht umstossen.

Die Dauer des schmerzhaften Stadiums variiert bei denjenigen Fällen, wo ein solches überhaupt deutlich ausgesprochen und genauere Angaben darüber zu erhalten waren, zwischen einem Vierteljahr und drei Jahren. Im Ganzen haben jedoch die Angaben über diesen Punkt wenig zuverlässiges, da die Rückbildung der subjektiven Beschwerden sowohl, wie deren Auftreten meist ganz allmählich erfolgt; und nicht selten erfahren wir von den Kranken, nachdem sie zunächst erzählt, dass die Krankheit seit so und sovielen Jahren abgelaufen sei, bei genauerer Nachforschung doch, dass auch heute noch wenigstens bei mehrstündigem Gehen oder bei angestrengtem Laufen auf grössere Strecken sich Schmerzen in der Hüfte einstellen. Ich habe deshalb einigermassen willkürlich als leitenden Gesichtspunkt für die zeitliche Begrenzung der akuten Periode das Fehlen der Schmerzen bei der gewöhnlichen Tagesbeschäftigung angenommen.

Nicht selten lassen sich anamnestisch ganz ausgesprochene Remissionen und Exacerbationen im Verlauf des Leidens nachweisen, fast immer aber bildet sich nach einigen Jahren ein stationärer Zustand heraus und es bleiben nur die objektiv nachweisbaren Formveränderungen, verbunden mit gewissen später zu beschreibenden Beschränkungen in der Bewegungsexkursion übrig. Letztere können sogar, wie aus dem Vergleich mancher Nachuntersuchungsprotokolle mit den früheren Krankengeschichten hervorgeht, auch nach Ablauf des schmerzhaften Stadiums noch eine Steigerung erfahren. Umgekehrt können aber auch die subjektiven Beschwerden ausnahmsweise sehr lange fortbestehen. Ein sprechendes Beispiel hiefür bietet unser ältester Patient (Lamparter), der heute noch, volle 37 Jahre nach dem Beginn seiner Krankheit, bei jeder gesteigerten Anforderung an seinen Gehapparat, und zeitweilig sogar spontan sehr heftige Schmerzen bekommt. Allerdings ist in diesem Falle die doppelseitige Deformität in einem ganz excessivem Grade entwickelt und der gewichtige Körper des sehr wohlbeleibten Herrn mutet seinen defekten Stützwerkzeugen auch ohne besondere Extravaganzen ziemlich viel zu.

Einen Punkt möchte ich hier noch kurz berühren, der mir für unser Krankheitsbild charakteristisch zu sein scheint, nämlich die prompte Wirkung einer oft nur kurze Zeit durchgeführten Scho-

nung durch absolute Bettruhe, vor allem aber den überraschenden Effekt des Extensionsverbandes. Gelegentlich vermag ein Gewichtszug in wenigen Tagen, man kann fast sagen Stunden, selbst sehr heftige Schmerzen zu beseitigen.

b. Objektiver Befund.

Den allgemeinen Habitus anlangend liessen sich bei einem Teil unserer Kranken keinerlei Besonderheiten konstatieren. Die jungen Leute sind ihrem Alter entsprechend entwickelt, von gutem Ernährungszustand und erfreuen sich eines blühenden Aussehens. Manchmal jedoch und besonders dann, wenn man das Leiden im Beginn seiner Entwicklung zu Gesicht bekommt, trifft man doch auch Individuen, welche entschieden zurückgeblieben sind und dabei blass und wenig kräftig aussehen. Sieht man diese Leute einige Jahre später wieder, dann haben sie in der Regel das Versäumte nachgeholt und sehen gesund und kräftig aus. — Recht häufig hat man Gelegenheit, einen eigentümlichen Kontrast zwischen einem auffallend groben Knochenbau und einer ziemlich mangelhaft ausgebildeten Muskulatur bei sonst durchaus gesundem Aussehen zu konstatieren. Daneben sieht man dann nicht selten ein Phänomen, auf das Mikulicz[1]) in seiner Arbeit über die seitlichen Verkrümmungen des Knies besonders hingewiesen hat, ich meine die blaurote Verfärbung und Kühle der Hände und Füsse bei längerem Stehen mit herabhängenden Armen. Ab und zu finden sich unter den Kranken dieser Kategorie hoch aufgeschossene, für ihr Alter ungewöhnlich grosse Leute (vergl. die Fälle Kessler, Raible, Eppler, Föll u. a.). Diese sehr zahlreiche Gruppe hat entschieden etwas Typisches, und wenn solch ein halbgewachsener Bursche mit auffallend plumpen Händen und Füssen zu uns kommt mit Klagen über Hüftschmerzen, so wird sich der, welcher eine grössere Anzahl solcher Fälle gesehen hat, des Verdachtes auf eine Schenkelhalsverbiegung nicht erwehren können. Das Plumpe, Ungraciöse des ganzen Skelettbaus findet auch in der Gesichtsbildung seinen Ausdruck, und man hat in der That ein gewisses Recht zu behaupten, dass den Leuten die Diagnose im Gesicht geschrieben steht.

Was von örtlichen Symptomen zunächst auffällt, sind gewöhnlich die Veränderungen im Gang. Bei einigermassen ausgebildeter einseitiger Deformität kommt es zu oft recht beträchtlichem Hinken. Hat der Process beide Hüften in annähernd glei-

1) Archiv für klin. Chirurgie. Bd. 23.

chem Grade alteriert, so kann man den Gang nicht als hinkend im strengen Wortsinn bezeichnen. Es bekommt vielmehr einen eigenartig wackelnden Charakter. Die Gewichtsübertragung vom Standbein auf das vorschreitende findet nicht in der elastischen unmerklichen Art statt wie beim Gesunden; steif und ungelenk fällt der Patient förmlich von einem Bein aufs andere.

Die Betrachtung der erkrankten Hüfte lässt gewöhnlich deutliche Unterschiede gegenüber der gesunden wahrnehmen. Der Trochanter erscheint weit nach aussen vorstehend und nach oben gerückt. In einzelnen Fällen ist er nach vorne, in andern nach hinten verschoben; meist ist eine Verschiebung in der sagittalen Richtung nicht deutlich.

Das betroffene Bein zeigt in der Regel eine deutliche Atrophie der Muskulatur besonders des Oberschenkels. In der Mehrzahl der Fälle wurde durch Messung des Umfangs in der Oberschenkelmitte versucht, einen zahlenmässigen Ausdruck dafür zu finden. Die Umfangsdifferenz zwischen beiden Oberschenkeln variierte im allgemeinen zwischen 1 und 5 cm. In einem Fall ergab sich sogar im Unterschied von 7 cm zu Ungunsten der kranken Seite, während allerdings auch wieder solche zur Beobachtung kamen, die keine messbare Atrophie aufwiesen.

Die Atrophie der Weichteile lässt oft die Trochanterprominenz noch stärker erscheinen und durch das Zusammenwirken beider Symptome wird häufig eine für das Auge sehr auffällige Veränderung der Becken- und Gesässgegend herbeigeführt. Betrachtet man nämlich den Kranken von hinten, so bemerkt man zwischen dem weit nach der Seite vorstehenden Trochanter und der Masse der Nates (die übrigens manchmal selbst eine gewisse Abflachung zeigen) eine geräumige Einsenkung, welche auf der gesunden Seite fehlt. Bei doppelseitiger Affektion kann durch die Zunahme der Distantia intertrochanterica im Verein mit der schlechten Gesässentwicklung die ganze Beckengegend einen hochgradig „platten" Eindruck machen. Sehr prägnant kommen diese Verhältnisse zum Ausdruck in einem Querschnittsumriss (in der Trochanterhöhe), den man sich durch einen umgelegten Bleidraht oder ein Kyrtometer verschaffen kann.

Ferner sind noch, als durch die blosse Inspektion erkennbar, die Stellungsanomalien zu erwähnen. Sie sollen jedoch später im Zusammenhang mit den Bewegungsstörungen besprochen werden.

Damit kommen wir auf den Teil der Symptomatologie, der als

einzig ausschlaggebend für die Diagnose, unser Hauptinteresse in Anspruch nimmt: Ganz bestimmte Einschränkungen der Bewegungsexkursion verbunden mit messbaren Aenderungen des Lageverhältnisses zwischen Oberschenkel und Becken sind es, welche das Substrat für die Annahme einer Schenkelhalsverbiegung bieten müssen.

Allen unseren Fällen gemeinsam und als ein Cardinalsymptom des Collum varum anzusehen ist die Verschiebung des Schenkelschaftes am Becken nach oben, welche in dem Hinaufrücken der Trochanterspitze über die Roser-Nélaton'sche Linie, sowie in einer reellen Verkürzung der Extremität (von der Spina ant. sup. — Mall. ext. gemessen) ihren messbaren Ausdruck findet. (Nur ein einziger Fall, der später gesondert betrachtet werden soll, macht in dieser Richtung eine Ausnahme). Hand in Hand mit diesem Hinaufsteigen des Trochanters am Becken geht eine Beschränkung der Abduktionsbewegung, welche schon bei mittleren Graden des Trochanterhochstandes völlig unmöglich werden kann. In vereinzelten Fällen kann es sogar zu leichter Adduktionsstellung bei gewöhnlicher Beinhaltung kommen, von der aus die Mittelstellung aktiv oder passiv manchmal noch erreicht werden kann. Die Adduktion ist dagegen fast immer ganz frei, nur selten in geringem Grade beschränkt.

Die Maasse für den Trochanterhochstand bewegen sich für die Mehrzahl meiner Beobachtungen in den Grenzen von 2 bis 5 cm. Seltener betrug dieser Hochstand nur 1 bis 2 cm. Dagegen konnte ich in 2 Fällen ein Hinaufrücken um 7 cm notieren. In einem derselben war die Affektion doppelseitig und betrug der Trochanterhochstand auf der weniger stark deformierten Seite 4,5 cm, so dass die funktionell wirksame Verkürzung des stärker afficierten Beins nur 2,5 cm betrug.

Soweit reicht die Uebereinstimmung unter meinen Befunden; für die fernere Besprechung bin ich genötigt, dieselben in verschiedene Gruppen einzuteilen, welche durch scharf markierte, regelmässig wiederkehrende symptomatische Differenzen von einander geschieden sind.

I. Gruppe: Einfacher Trochanterhochstand.

Die Symptomatologie dieser Gruppe entspricht ganz der eben gegebenen Schilderung. Trochanterhochstand und Abduktionshemmung beherrschen das Bild. Im übrigen pflegt das erkrankte Bein in normaler Stellung zu stehen. Die Flexion ist ganz frei oder wenig beschränkt; die Rotation ebenfalls frei, oder wenn vermin-

dert, von der Mittelstellung aus nach beiden Seiten hin in gleichem Grade beeinträchtigt.

Diese Gruppe zählt in meiner Casuistik 7 Repräsentanten, darunter drei mit Rotationsbeschränkung und einer mit leichter Flexionshemmung. Darunter befindet sich auch der Müller'sche Resektionsfall.

II. Gruppe: Trochanterhochstand mit vorwiegender Aussenrotation.

In dieser Gruppe tritt zu dem bisher beschriebenen Symptomenbild ein neuer Zug hinzu, der sich, zunächst ganz allgemein gesagt, in einer einseitigen Beschränkung der Innenrotation ausspricht. Nur in einem kleineren Teil der hierher gehörigen Fälle lässt das Bein sich bis zur Mittelstellung, d. h. soweit, dass Patella und Fuss gerade nach vorne sehen, einwärtsdrehen, und dann kann es sein, dass der Kranke eine der Norm entsprechende Stellung des Fusses beim Stehen und Gehen einnimmt, und dass man die Prävalenz der Aussenrotation erst bei Bewegungsversuchen um die Längsachse gewahr wird. Viel häufiger aber (22mal in meiner Kasuistik) lässt sich die Mittelstellung nicht erreichen. Dann ist natürlich das Bein auch beim Gehen in auffälliger Weise zur Seite gedreht, und bei maximaler aktiver oder passiver Innenrotation bleibt zwischen der Sagittalebene des Beines und der des Körpers ein nach vorne und aussen offener Winkel von verschiedener Grösse. Derselbe kann einen Wert von 50° (Lamparter) erreichen. Je nachdem nun der Kranke beim Gehen willkürlich sein Bein schon bis zur Grenzstellung einwärts dreht, oder nicht, ist bei den von dieser spontan eingenommenen Haltung aus angestellten Drehversuchen entweder überhaupt keine oder nur eine sehr beschränkte Innenrotation möglich. Versucht man umgekehrt von der willkürlichen gewöhnlichen Stellung aus die Auswärtsdrehung oder lässt sie aktiv ausführen, so begegnet man in den einzelnen Fällen einem verschiedenen Verhalten. Entweder ist auch die Aussenrotation etwas, doch nicht so stark wie die Einwärtsdrehung beschränkt (8 mal), oder sie ist normal, d. h. ebenso weit möglich wie auf der gesunden Seite (12mal) oder sie ist relativ übernormal, d. h. weiter möglich als auf der gesunden Seite oder endlich, und auch das habe ich wiederholt gesehen, sie ist absolut übernormal, d. h. das kranke Bein kann soweit zur Seite gedreht werden, dass seine Sagittalebene mit der Frontalebene des Körpers einen nach aussen

und hinten offenen Winkel bildet; dass also Patella und Fuss nicht bloss nach aussen, sondern sogar etwas nach hinten gerichtet sind. Im ganzen bekam ich die übernormale Aussenrotation 9mal zu Gesicht, darunter dreimal doppelseitig. Die absolut übernormale war besonders prägnant in den Fällen Lamparter (doppelseitig) und Kessler.

Abduktion und Adduktion verhalten sich wie bei Gruppe I; erstere ist hochgradig eingeschränkt oder ganz unmöglich, letztere meist ganz frei. Desgleichen ist in der Mehrzahl der Fälle die Flexion annähernd frei, jedoch nur unter gleichzeitiger Aussenrotation des Oberschenkels oder Vermehrung der schon bestehenden Aussenrotation. Dies kann soweit gehen, dass bei gleichzeitiger rechtwinkliger Flexion im Knie der Unterschenkel das andere Bein unter einem rechten Winkel kreuzt. Ein Uebersehen dieser Eigentümlichkeit kann zu schweren Täuschungen über die Grenzen der Beugebewegung Veranlassung geben. Man versucht z. B. die Flexion in der gewöhnlichen Stellung; sehr bald wird man an die Grenze kommen; rotiert man aber jetzt noch den Oberschenkel nach aussen, indem man mit dem rechtwinklig flektierten Unterschenkel über die Mittellinie herübergeht, so lässt sich plötzlich die kranke Hüfte bis zum Rechten oder selbst noch darüber hinaus beugen. Letzteres ist allerdings selten. Meist findet die Flexion bei etwa rechtwinkliger Stellung ihr definitives Ende, dann und wann auch schon früher. In seltenen Fällen ist auch die Streckung in geringem Grade gehemmt.

Durch das Zusammenwirken der zwangsweisen Aussenrotation mit der Abduktionshemmung werden bei doppelseitigem Auftreten der Verbiegung ganz charakteristische Störungen im Gebrauche der unteren Extremitäten erzeugt. Solche Kranke können z. B. nur mit gekreuzten Beinen oder wenigstens Unterschenkeln knieen. Die Kreuzung ist bedingt durch die Aussenrotation, und eine Spreizung der Oberschenkel, welche ihr entgegenwirken könnte, ist durch die Abduktionshemmung ausgeschlossen. Aus demselben Grunde ist das Sitzen auf einem Stuhl mit geschlossenen Beinen nicht möglich. Ebenso einfach ist die Erklärung für die öfters gehörte Klage über Unmöglichkeit oder Erschwerung des Bückens. Denn wenn wir, um etwas von der Erde aufzunehmen, uns in Kniebeuge herunterlassen, so findet dabei neben der Flexion fast immer auch eine Abduktion in den Hüftgelenken statt. Diese lässt sich aber mit einem doppelseitigen Collum varum nicht ausführen. Wir können es

freilich auch ohne Abduktion, mit völlig aneinander liegenden Beinen, aber daran werden unsere Patienten durch die bei ihnen mit der Flexion verbundene Aussenrotation gehindert, welche eine starke Kreuzung der im Knie gebeugten Unterschenkel nötig machen würde. Von der Richtigkeit dieser Erklärung kann sich jeder ohne weiteres durch einen Versuch an seiner eigenen Person überzeugen. Bei willkürlicher Abduktionshemmung und gleichzeitiger Aussenrotation ist das Bücken auch für uns sehr erschwert, und nur der kommt mit der Hand auf den Boden, welcher sich einer excessiv biegsamen Lendenwirbelsäule erfreut. Dieser letzteren Eigenschaft scheinen in der That einige von unsern Patienten eine teilweise Kompensation der durch das doppelseitige Hüftleiden verursachten Funktionsstörungen zu verdanken (cf. z. B. Fall Hilber).

III. Gruppe: Trochanterhochstand mit vorwiegender Innenrotation.

Sie bietet insofern einen direkten Gegensatz zur zweiten Gruppe, als bei sonst gleichen Symptomen an Stelle der Aussenrotation Innenrotation tritt. Im ganzen scheint jedoch diese Form sehr selten zu sein; ich habe sie nur dreimal gesehen. Einmal stand das Bein stark, einmal nur mässig einwärts gedreht, die Aussenrotation nicht bis zum Geradstand möglich. Im dritten Fall endlich war die Rotation nach beiden Seiten beschränkt, aber mehr in der Richtung nach aussen. Im zweiterwähnten Fall (Haug) ist die Affektion doppelseitig, aber das andere Bein steht in Aussenrotation und kann nicht einwärts gedreht werden, fällt also unter Gruppe II.

Wenn wir die anderweitig publizierten Fälle auch noch in die vorstehend skizzierten Gruppen einreihen und dabei mit Rücksicht auf die doppelseitigen nicht die Zahl der Patienten, sondern die Zahl der erkrankten Beine der Berechnung zu Grunde legen, so stellt sich das Häufigkeitsverhältnis folgendermassen:

Gruppe I.	Fälle von Müller und Verf.	7
	„ „ Strubel (Czerny)	1
	Summe	8
Gruppe II.	Fälle von Müller, Fischer und Verf. 31, darunter 8 doppelseitige	39
	1 Fall von Rotter doppelseitig	2
	1 Fall von Strubel (Czerny) doppels.	2
	1 Fall von Schulz (Hoffa)	1
	Summe	44
Gruppe III.	Fälle vom Verf.	3

Nachdem ich im Vorstehenden die einzelnen Gruppen in ihrer Verschiedenheit gekennzeichnet habe, mögen jetzt noch einige gemeinsame Züge kurz Erwähnung finden.

Da scheint mir vor allem von Bedeutung die Thatsache, dass innerhalb der gezogenen Grenzen sich die Bewegungen durchaus frei und schmerzlos vollziehen. Die Hemmung geschieht in der Weise, dass man ziemlich plötzlich auf einen unüberwindlichen, leicht federnden Widerstand stösst. Manchmal hat man sogar bei rasch ausgeführten Bewegungsversuchen direkt das Gefühl eines harten Anstossens. Der Versuch, irgend eine Bewegung mit Gewalt über die Grenze hinaus zu forcieren, macht in der Regel heftige Schmerzen, welche jedoch mit dem Nachlass der Gewalteinwirkung sofort wieder verschwinden.

Die Grenzen der aktiven und passiven Beweglichkeit fallen gewöhnlich zusammen.

Mitunter werden namentlich im Beginn der Untersuchung die Bewegungsexkursionen durch aktive Muskelspannung etwas beeinträchtigt. Durch Ablenkung der Aufmerksamkeit und abwechselnde Untersuchung des gesunden und kranken Beins gelingst es meist bald, die wahren Grenzen herauszufinden.

Bezeichnend ist, dass das Resultat der Untersuchung in Narkose, in den wenigen Fällen, wo sie zur Anwendung kam, gegenüber den vorher gewonnenen Ergebnissen gar nicht oder nur sehr unbedeutend differierte.

Als negatives Charakteristikum verdient das konstante Fehlen objektiv nachweisbarer Entzündungserscheinungen Erwähnung. Uebrigens kann durch die Prominenz der Trochanterpartie, wenn nicht gleichzeitig starke Weichteilatrophie besteht, Schwellung vorgetäuscht werden. In den Fällen, welche in der Klinik lagen, war Fieber nicht nachzuweisen.

Die bisherige Schilderung des Symptomenbildes gründet sich ausschliesslich auf die Ergebnisse eigener Beobachtung. Da ich weitaus die Mehrzahl meiner Fälle aber erst im stationären Spätstadium zu Gesicht bekam, liefert sie im wesentlichen einen Typus des letzteren. Die mehr floriden Fälle scheinen sich nach den wenigen Beobachtungen, welche mir zu Gebote stehen, für die objektive Untersuchung hauptsächlich durch eine stärkere Beweglichkeitsbeschränkung und eventuell Schmerzhaftigkeit auch bei passiven

Bewegungen zu charakterisieren. Völlige oder fast völlige Ankylose habe ich nie gesehen, allein auf Grund der früheren Krankengeschichten über einzelne von mir nachuntersuchte Patienten, sowie des Befundes bei dem 2. Fall von Strubel (Czerny) muss ich die Möglichkeit wenigstens eines temporären Vorkommens derselben zugeben.

Ebenfalls auf Grund der benutzten Krankengeschichten muss ich annehmen, dass während der Entwicklung des Leidens dann und wann eine mehr oder weniger willkürliche Aussenrotationsstellung vorkommt, welche dann bei Remissionen oder mit Eintritt des Dauerstadiums wieder teilweise verschwindet.

Schwellung scheint auch in der Schmerzperiode nicht zur Beobachtung zu kommen. Etwaige dahin gehende Angaben des Kranken sind im Hinblick auf die oben berührte Möglichkeit der Täuschung mit Vorsicht aufzunehmen.

Ganz einzig in seiner Art und in keiner der aufgestellten Gruppen unterzubringen, ist der Fall Wielath (Krankengeschichte No. 9). Das einzige Symptom, welches ihn der Gruppe II nahe bringt, ist die starke Aussenrotation, dagegen fehlt das allen andern Fällen gemeinsame Zeichen des Trochanterhochstandes und das Bein ist hochgradig abduziert, die Adduktion unmöglich. Trotz dieses abweichenden Verhaltens in den Einzelerscheinungen musste unter Berücksichtigung der Anamnese und des ganzen Verlaufs sowie des Ergebnisses der Narkosenuntersuchung die Diagnose doch auf Schenkelhalsverbiegung gestellt werden. Bemerkenswert ist, dass in diesem Fall frühere Rachitis sichergestellt ist.

In der folgenden Tabelle habe ich die einzelnen Fälle unter Hervorhebung der Hauptdaten, nach dem Alter zur Zeit der Entstehung des Leidens geordnet, zusammengestellt. Die ausführlichen Krankengeschichten sind im Anhang mitgeteilt.

Tabelle der Einzelbeobachtungen,

geordnet nach dem Alter der Individuen zur Zeit des Beginns der Krankheit.

Nr. der Krankengeschich.	Name und Stand	Alter z. Zeit des Beginns	Alter bei der letzten Unters	Dauer des schmerzhaften Stadiums	Betroffenes Bein	Trochanterstand	Differenz im Oberschenkelumfang	Gewöhnliche Stellung	Funktionsbeschränkungen	Subjektive Beschwerden	Bemerkungen
37	Eugenie M.	2 J.	6 J.	—	R.	cm + 1,8.	cm —	—	Gang etwas hinkend; Abduktion behindert.	—	Beobachtung von Herrn Dr. E. Müller, Stuttgart.
30 a	Fromm, Theodor.	6 J.	7 J.	—	R.	+ 2.	— 1.	Normal.	Hinken rechts. Abduktion und Rotation unmöglich. Adduktion frei. Flexion bis 90° mit etwas Aussenrotation.	Rasche Ermüdbarkeit. Kann den rechten Strumpf nicht selbst ausziehen.	—
1	Schirm, Mathilde.	6½ J.	16 J.	ca. 1 J.	R.	+ 2.	—	Aussenrotation.	Leichtes Hinken. Rotation und Abduktion fast ganz aufgehoben. Flexion norm.	Bei Anstrengung bald Schmerzen.	—
2	Engel, Friedrich, Goldarb.	7½ J.	19 J.	ca. ¾ J.	R.	+ 2.	— 1.	—	Leichtes Hinken. Abduktion unmöglich. Innenrotation hochgradig beschränkt. Aussenrotation und Flexion frei.	Schmerzen beim Gehen auf glattem Boden u. langem Sitzen mit gestrecktem Bein.	—
3	Rein, Joh., Bauer.	9 J.	22 J.	—	R. L.	+ 1,5. + 2,5.	— 2.	Aussenrotation.	Entengang. Beiderseits Innenrotation und Abduktion gehemmt. Adduktion frei. Flexion r. 60, l. 80° mit Aussenrotation.	Schmerzen nie bedeutend, kann nicht so rasch gehen wie andere.	Hinter den Trochanter. deutliche Einziehung; cf. Taf. V Fig. 4.

Nr. der Krankengeschich.	Name und Stand	Alter z. Zeit des Beginns	Alter bei der letzten Unters	Dauer des schmerzhaften Stadiums	Betroffenes Bein	Trochanterstand	Differenz im Oberschenkelumfang	Gewöhnliche Stellung	Funktionsbeschränkungen	Subjektive Beschwerden	Bemerkungen
4	Ulmer, Anton, Schüler.	10 J.	11 J.	Noch nicht zu Ende.	R.	+ 2.	— 2,5.	Aussenrotation.	Starkes Hinken. Innenrotation und Abduktion fast unmöglich, Aussenrotation frei. Flexionskontraktur von 10°, Flexion möglich bis 90° mit starker Aussenrotation.	—	—
5	Kern, Dav. Bauer.	12 J.	35 J.	½ J.	R. L.	+ 3. + 3.	— 2.	—	Gang leicht hinkend. Flexion beiderseits bis 120°. Abduktion rechts unmöglich, links bis 25°. Rotation rechts nach innen, links in beiden Richtungen beschränkt.	—	—
6	Lamparter, Fried. Kürschn.	12 J.	49 J.	Nicht bestimmt.	R. L.	+ 5. + 4,5.	— 2.	Aussenrotation.	Stark hinkend. Entengang. Beiderseits Innenrotation unmöglich, Aussenrotation absolut übernorm. Abduktion bis 15°. Adduktion frei. Flexion frei mit starker Aussenrotation.	Heute noch rasche Ermüdbarkeit; kann nur langsam gehen, zeitweise Schmerzen.	Schon 1861 als „Deformitas cox.“ diagnosticiert.
7	Reinhardt Marie.	12—13 Jahre.	20 J.	—	R.	+ 3,5.	+ 0.	Normal.	Abduktion beschränkt. Rotation etwas beschränkt. Flexion frei. Hinkender Gang.	Nie schmerzhaft.	—
8	Burckhardt, Matthäus, Sattler.	18 J.	18 J.	½ J.	L.	+ 3.	— 0,5.	Leichte Addukt.	Hinkender Gang. Abduktion beschränkt, sonst freie Beweglichkeit.	—	—

Nr. der Krankengeschich.	Name und Stand	Alter z. Zeit des Beginns	Alter bei der letzten Unters	Dauer des schmerzhaften Stadiums	Betroffenes Bein	Trochanterstand	Differenz im Oberschenkelumfang	Gewöhnliche Stellung	Funktionsbeschränkungen	Subjektive Beschwerden	Bemerkungen
9	Wielath, Melchior, Schreiner.	13 J.	17 J.	ca. 2 J.	L.	± 0.	—	Flexion, Aussenrotation, Abdukt.	Starkes Hinken, weitere Flexion frei. Adduktion und Innenrotation behindert. Aussenrotation frei.	Schmerzen nach längerem Gehen.	In d. Narkose ist d. Resultat d. Untersuch. dasselb. Rhachitis früher vorhanden (Coxa valga).
10	Osswald, Martin, Schüler.	13 J.	14 J.	Noch nicht abgelaufen.	L.	+ 1,5.	— 1.	Etwas Aussenrotation.	Deutliches Hinken. Aussenrotation etwas weiter als rechts möglich. Innenrotation unmöglich. Abduktion beschränkt, Adduktion und Flexion frei, letztere nur mit Aussenrotation.	Schmerzen bei längerem Gehen, rasches Ermüden.	—
35	Eberbach, Bauer.	13—14 Jahre.	18 J.	½ J.	R.	+ 7.	Bein abgemagert.	—	Flexion frei, Abduktion aufgehoben, Rotation beschränkt.	Beschw. gering, Schmerzen im Knie nach längerem Sitzen.	Beobachtung von Herrn Dr. E. Müller, Stuttgart.
11	Glaunzinger, Georg Müller, Hauskn.	14 J. 17 J.	20 J.	2 J. 2 J.	L. R.	+ 4,5. + 7.	— 1.	Starke Aussenrotation.	Entengang. Flexion mit Aussenrotation möglich, Aussenrotation übernorm. frei, Innenrotation unmöglich. Abduktion links erheblich beschränkt, rechts fast ganz aufgehoben.	Früher starke Schmerzen b. Gehen, heute nur noch bei raschem Laufen, Bücken erschwert.	—
36	M., Lina.	14 J.	14½ J.	Noch nicht abgelaufen.	L.	+ 2.	—	Normal.	Leichtes Hinken, Adduktion etwas beschränkt, sonst freie Beweglichkeit.	Leichte Schmerz. im ganzen Knie.	Beobachtung von Herrn Dr. E. Müller, Stuttgart.

Nr. der Krankengeschich.	Name und Stand	Alter z. Zeit des Beginns	Alter bei der letzten Unters	Dauer des schmerzhaften Stadiums	Betroffenes Bein	Trochanterstand	Differenz im Oberschenkelumfang	Gewöhnliche Stellung	Funktionsbeschränkungen	Subjektive Beschwerden	Bemerkungen
12	Gauss, Gärtner.	14 J.	31 J.	5/4 J.	L.	+ 1.	— 4.	Etwas Aussenrotation.	Leichtes Hinken; Adduktion und Aussenrotation frei, Innenrotation bis zum Geradstand; Abduktion bis 1/4 r. Winkel.	Früher starke Schmerzen beim Gehen, heute keine Schmerzen mehr.	Lag 1/4 Jahr zu Bett.
31	Faulhaber, Math. Dienstm.	15 J.	27 J.	—	L.	+ 3,5.	— 5.	Aussenrotation.	Rotation und Abduktion unmöglich, auch in Narkose Flexion beschränkt.	—	Jan. 1894 arbeitsfähig als Dienstmäd. Müller, Beit. Bd. IV Fall 1.
13	Hilber, Joseph, Bauer.	15 J. 16 J.	17 J.	1/2 J. 1/2 J.	L. R.	+ 2,5. + 3,5.	± 0.	Starke Aussenrotation.	Entengang. Abduktion beiderseits unmöglich, Flexion rechts bis 130°, links 110° unter starker Aussenrotation, Innenrotation stark beschränkt, Aussenrotation frei.	Anfänglich Schmerzen b. Geh. in Hüfte u. Knie, kann nicht rasch gehen, sich nicht recht bücken u. nur schwer Treppen steigen.	Cf. Taf. VI Fig. 6. Leichtes Genu valgum.
14	Diem, Joh. Wagner.	15 J.	19 J.	1 J.	L.	+ 3.	—	Aussenrotation.	Gang hinkend, Aussenrotation ganz frei, Innenrotation und Abduktion stark beschränkt. Adduktion frei, Flexion bis 90°.	Bewegungen schmerzhaft. Zuweilen heute noch Schmerzen.	Musste zeitweilig an 2 Stöck. gehen. Pes valgus duplex.
15	Kley, Marie, Bauernmagd.	15 J.	22 J.	—	L.	+ 4.	— 4.	Innenrotation. Leichte Addukt.	Hinkender Gang. Flexion und Adduktion frei. Abduktion und Aussenrotation unmöglich.	Früher heft. Schmerz. mit Ausstrahlung in den Fuss.	Jetz. Beschw. nicht sicher festzustel. wegen Komplik. mit Hysterie.

Nr. der Krankengeschich.	Name und Stand	Alter z. Zeit des Beginns	Alter bei der letzten Unters	Dauer des schmerzhaften Stadiums	Betroffenes Bein	Trochanterstand	Differenz im Oberschenkelumfang	Gewöhnliche Stellung	Funktionsbeschränkungen	Subjektive Beschwerden	Bemerkungen
16	Lacher, Friedrich, Bauer.	15 J.	18 J.	1½ J.	R. L.	+ 1,5. ± 0.	—	Aussenrotation.	Leichtes Hinken, Aussenrotation und Adduktion frei, Flexion frei mit Aussenrotation, Abduktion r. bis 20, l. bis 25°.	Früher starke Hüftschm. b. wenig Gehen, jetzt nur bei Laufen auf gross. Streck.	—
17	Eppler, Wilhelm, Bauer.	15 J.	17 J.	2 J.	L.	+ 4.	— 2.	Starke Aussenrotation.	Starkes Hinken, Adduktion und Aussenrotation frei, Innenrotation stark beschränkt, Abduktion unmöglich, Flexion frei mit starker Aussenrotation.	Früher zeitweilig sogar im Bett Schm. Jetzt noch nach 2stünd. Gehen.	Cf. Taf. IV Fig. 1 u. 2. Mässiges Genu valgum u. Pes valgus.
18	Waidner, Wilhelm, Gärtner.	15 J.	17 J.	1½ J.	R. L.	+ 2,5. + 2,5.	—	Starke Aussenrotation.	Entengang. Innenrotation und Abduktion stark behindert, Flexion frei mit Aussenrotation.	Früher Schm. b. Gehen, jetzt schmerzfrei, Bücken und Knieerschw.	Cf. Taf. VI Fig. 5.
19	Schlee, Georg, Bierbr.	15 J.	20 J.	2 J.	L. R.	+ 1. + 2,5.	— 2,5.	Starke Aussenrotation.	Gang wenig hinkend. L. Innenrotation und Abduktion etwas beschränkt. R. Flexion bis 30° möglich, andere Bewegungen fast unmöglich.	Früh. Gefühl von Schwere u. Schm. erst l. dann r. in den letzten J. keine Beschw.	—
20	Kessler, Viktoria, Bauernmädchen.	15½ J.	17 J.	Noch nicht abgelaufen.	L.	+ 1,5.	— 2.	Aussenrotation.	Aussenrotation weit über normal möglich, Innenrotation und Abduktion unmöglich, Adduktion wenig beschränkt, Flexion bis zum r. Winkel mit starker Aussenrotation.	Starke Schmerzen bei langem Gehen.	Mässiges Genu valgum links.

Nr. der Krankengeschich.	Name und Stand	Alter z. Zeit des Beginns	Alter bei der letzten Unters	Dauer des schmerzhaften Stadiums	Betroffenes Bein	Trochanterstand	Differenz im Oberschenkelumfang	Gewöhnliche Stellung	Funktionsbeschränkungen	Subjektive Beschwerden	Bemerkungen
21	Waiblinger, Gottl., Bäcker.	15—16 Jahre.	16 J.	Noch nicht abgelaufen.	L.	+ 2,5.	— 5.	Starke Aussenrotation.	Abduktion und Innenrotation unmöglich. Aussenrotation frei, Adduktion etwas beschränkt, Flexion bis 100° mit sehr starker Aussenrotation.	Schmerzen b. Gehen sehr heftig, zuweilen Bettruhe nötig.	Leichter Pes valgus links.
22	Haug, Leopold, Bauer.	15—16 Jahre.	30 J.	?	R. L.	+ 3,5. + 1.	+ 0.	R. Innen-, l. Aussenrotation.	Rechtsseitiges Hinken. Rechts Aussenrotation beschränkt, Abduktion bis 15, Flexion bis 90°. Links Aussenrotation etwas, Innenrotation stark beschränkt, Abduktion bis 40, Flexion bis 90°.	Mühsames, zeitweilig schmerzhaft. Gehen, kann sich nicht zur Erde bücken.	Cretin mit Schilddrüsenatrophie.
23	Föll, Gottlob, Säger.	15—16 Jahre. 16—17 Jahre.	26 J.	1/2 J. 1/4 J.	L. R.	+ 4. + 5.	— 1.	Aussenrotation.	Leichtes Hinken rechts. L. Innenrotat. beschränkt, Abduktion bis 20, Flexion bis 90° unter Aussenrotation. R. Aussenrotation über normal, Innenrotation stark beschränkt, Flexion bis 130° unter sehr starker Aussenrotation.	Anfangs starke Schm., welche zeitweilig sogar den Schlaf störten, jetzt schmerzfrei.	—
24	Wandel, Jakob, Korbm.	15—16 Jahre.	22 J.	2 J.	R.	+ 8.	— 4.	Etwas Aussenrotation.	Hinkender Gang, Innenrotation stark, Aussenrotation etwas beschränkt, Abduktion unmöglich, Adduktion frei, Flexion nur bis 150, Streckung nur bis 170° möglich.	Früher starke Schmerzen, sogar Bettruhe nötig. Jetzt noch Schm. nach 4std. Gehen.	—

Nr. der Krankengeschich.	Name und Stand	Alter z. Zeit des Beginns	Alter bei der letzten Unters	Dauer des schmerzhaften Stadiums	Betroffenes Bein	Trochanterstand	Differenz im Oberschenkelumfang	Gewöhnliche Stellung	Funktionsbeschränkungen	Subjektive Beschwerden	Bemerkungen
38	Diesch, Erhardt, Bauer.	15—16 Jahre.	20 J.	¼ J.	R.	+ 3.	—	Starke Aussenrotation.	Innenrotation stark, Aussenrotation wenig beschränkt, Abduktion gehemmt, Adduktion frei, Flexion bis 90° unter Aussenrotation.	Früher starke Schmerzen, 10 Wochen bettlägerig.	Beobachtung von Herrn Stabsarzt Dr. Fischer.
32	Birkle, Wendelin	16 J.	24 J.	—	R.	+ 4.	— 2.	Aussenrotation.	Rotation und Abduktion aufgehoben, Flexion bis zum R. frei.	4std. Gehen noch heute schmerzhaft.	Cf. Müller Beitr. Bd. IV. Fall 2.
25	Katz, Christian, Schlosser.	16 J.	17 J.	—	R.	+ 2,5.	— 2.	Aussenrotation.	Innenrotation unmöglich, Abduktion bis 20, Flexion bis 45° mit Aussenrotation.	Schmerz bei ungeschickt. Auftreten.	—
26	Raible, Martin, Bauer.	16 J.	17 J.	Noch nicht abgelaufen.	L.	+ 2.	—	Sehr starke Aussenrotation.	Innenrotation und Abduktion unmöglich, Flexion möglich unter Aussenrotation.	Schmerzen beim Gehen.	Cf. Taf. V Fig. 3.
30 b	Hornberger, Dorot. Bauernmädchen.	16 J.	17 J.	—	R.	+ 2.	—	Etwas Aussenrotation.	Leichtes Hinken rechts. Flexion frei Aussenrotation und Abduktion beschränkt. Innenrotation ganz unmöglich.	Schmerzen beim Arbeiten, besonders beim Bücken.	—
34	Hauber.	16—17 Jahre.	20 J.	—	L.	+ 5.	Bein abgemagert.	Normal.	Abduktion unmöglich, Flexion und Rotation normal.	Sehr starke Schmerzen.	Als „Coxitis" reseciert, cf. Müller l. c.
33	Renz, Friedrich.	17 J.	27 J.	—	R.	+ 2,5.	— 1,5.	Aussenrotation.	Leichtes Hinken, Innenrotation und Abduktion unmöglich, Aussenrotation und Flexion frei.	Geht mit erhöhter Sohle 4 Stunden schmerzlos	Cf. Müller l. c. Fall 3.

Nr. der Krankengeschich.	Name und Stand	Alter z. Zeit des Beginns	Alter bei der letzten Unters	Dauer des schmerzhaften Stadiums	Betroffenes Bein	Trochanterstand	Differenz im Oberschenkelumfang	Gewöhnliche Stellung	Funktionsbeschränkungen	Subjektive Beschwerden	Bemerkungen
27	Haiber, Rupert, Bauer.	17 J.	18 J.	Noch nicht abgelaufen.	L.	+ 1,5.	— 3.	Starke Aussenrotation.	Leichtes Hinken, Innenrotation und Abduktion unmöglich, Aussenrotation und Adduktion frei, Flexion möglich mit starker Aussenrotation.	Schmerzen zeitweise so stark, dass Pat. zu Bett musste.	—
28	Gäckle, Reinhold, Bierbr.	17—18 Jahre.	23 J.	1 J.	L.	+ 3.	— 1.	Normal.	Hinkender Gang, Rotation nach aussen etwas mehr gehemmt als nach innen, Abduktion stark, Adduktion wenig beeinträchtigt, Flexion frei.	Schm. früher so stark, dass er zeitw. nicht gehen konnte. Seit 4 Jahren schmerzfrei.	—
29	Haarer, Jakob, Bauer.	18 J.	22 J.	3 J.	L.	+ 2.	— 7.	Aussenrotation, etwas Adduktion.	Hinkender Gang, Aussenrotation l. weiter möglich als rechts, Innenrotation stark beschränkt. Abduktion unmöglich, Flexion bis zum R. mit Aussenrotation.	Früher sogar im Stehen Schm., jetzt nur n. leichter Anstrengung. Rasche Ermüdbarkeit.	—
30	Salzer, Friedrich, Weber.	20—21 Jahre.	21 J.	Noch nicht abgelaufen.	R.	+ 2,5.	— 2.	Etwas Aussenrotation.	Gang hinkend, Aussenrotation r. weiter möglich als l. Innenrotation stark beschränkt, Flexion bis 90° unter Aussenrotation, Abduktion bis 20°.	Schmerzen in der Hüfte bei läng. Gehen, Beschw. nicht sehr bedeutd.	Schlecht entwickelter Bursche, macht den Eindruck eines 17jähr.

Als bemerkenswert möchte ich noch einen Punkt aus obiger Tabelle hervorheben, nämlich das Zusammenvorkommen unserer Affektion mit Genu valgum und Pes valgus. In einem Fall fanden sich sogar alle drei Deformitäten an einem Bein beisammen, wenn auch die an Knie und Fuss nicht sehr hochgradig ausgebildet waren (Kniebasisfemurwinkel 78°).

Auf Tafel IV—VI sind die photographischen Aufnahmen von einigen meiner Patienten wiedergegeben. Auf den ersten Blick scheinen sie nichts anderes zu zeigen, als junge Leute in Stellungen, die jeder normale Mensch willkürlich einzunehmen im Stande ist. Aber das Pathologische liegt eben darin, dass die abgebildeten Stellungen für die betreffenden Individuen Grenz- resp. Zwangspositionen darstellen.

Taf. IV. Fig. 1 und 2 (Fall Eppler). In der Ansicht von vorne bemerkt man die Verkürzung des linken Beines sowie die vom Patienten gewöhnlich beliebte starke Aussenrotation, von der aus das Bein sich nur um weniges noch nach innen drehen lässt. In Fig. 2 steht Patient auf dem kranken Bein, das gesunde rechte ist im Knie etwas flektiert und ausserdem die Wirbelsäule etwas skoliotisch nach der verkürzten Seite hin ausgebogen. Ausserdem bemerkt man in dieser Ansicht das leichte Genu valgum, welches in Fig. 1 beim Anblick von Innen her naturgemäss maskiert ist. Endlich sei noch auf die Einziehung hinter dem Trochanter hingewiesen.

Taf. V. Fig. 3. (Fall Raible) illustriert ebenfalls die starke Aussenrotation, welche der Grenzstellung nach innen entspricht. Ausserdem kommt in diesem Bild die geringe Muskelentwicklung im Verhältnis zu dem groben Knochenbau zum Ausdruck. Die Atrophie des linken Oberschenkels wird durch die Seitwärtsdrehung verdeckt.

Taf. V. Fig. 4. (Fall Rein) doppelseitige Affektion. Die abgebildete Stellung entspricht der Grenze der Innenrotation. Die Prominenz der Trochanteren, sowie die Einziehung hinter denselben ist deutlich.

Taf. VI. Fig. 5 und 6 zeigen die Fälle Waidner (doppelseitig) und Hilber (doppelseitig) in der Stellung, in welcher ihnen das Knieen allein möglich ist. Die Trochanterprominenz ist in diesen beiden Bildern sehr markant. Die Einziehung hinter den Trochanteren ist in der Photographie nicht ganz so deutlich wiedergegeben, wie sie in natura vorhanden war.

Dass die Hände auch an Stellen, wo sie direkt belichtet sind, so dunkel aussehen, entspricht der oben erwähnten Thatsache, der häufig anzutreffenden blauroten Verfärbung derselben bei längerem Herabhängen (zum Teil ist natürlich auch die an sich dunklere Färbung der Hände daran Schuld).

An dieser Stelle sei es mir gestattet, einige Worte zur Rechtfertigung der in der Ueberschrift gewählten Bezeichnung einzuschalten. Die relative Häufigkeit, in der ich die uns hier interessierende Deformität nachweisen konnte, liess eine wissenschaftliche Taufe, die Schaffung eines Terminus technicus berechtigt erscheinen. Das vereinende Moment für die verschiedenen Gruppen unserer Erkrankung ist, wie wir gezeigt haben, die im Trochanterhochstand und der Abduktionshemmung zum Ausdruck gelangende Abbiegung des Schenkelhalses im Sinne der Adduktion. An andern Gelenken pflegen wir eine derartige Adduktionsverbiegung mit dem Ausdruck „varus" zu bezeichnen und in Anlehnung an diesen Sprachgebrauch möchte ich den Namen „coxa vara" oder auch „collum femoris varum" in Vorschlag bringen. Streng genommen passt ja allerdings die Bezeichnung nur für die Gruppe I, allein ich glaube, wir können sie mit demselben Rechte auch auf die andern ausdehnen, mit dem man z. B. als Pes varus einen Fuss bezeichnet, der neben der Adduktion noch alle möglichen andern Verkrümmungen aufweist. Mit der Wahl dieses Namens ist auch terminologisch die Lücke ausgefüllt, welche die Pathologie des Hüftgelenks hinsichtlich der Belastungsdeformitäten bisher aufwies. In analoger Weise müsste der Fall Wielath mit der starken Abduktionsstellung als Coxa valga bezeichnet werden.

Diagnose.

In typischen Fällen, bei einigermassen höheren Graden der Deformität ist für den, welcher das Bild schon einmal gesehen hat, oder überhaupt nur daran denkt, die Diagnose kaum zu verfehlen. Die charakteristische Anamnese und der allgemeine Habitus des Kranken machen schon den Verdacht rege, und eine systematische Untersuchung der Lageverhältnisse und der Bewegungsexkursionen des erkrankten Gelenkes wird in der Regel rasch Gewissheit verschaffen. Eine genaue, planmässig angelegte Untersuchung ist aber zur Sicherstellung der Diagnose absolut notwendig. Am besten schützt man sich vor Täuschungen, wenn man sowohl die Veränderungen in der gegenseitigen Lage der Teile, als die Störungen der Bewegung nach jeder Richtung zahlenmässig festzustellen sich gewöhnt. Je mehr Fälle ich zu untersuchen Gelegenheit hatte, um so mehr habe ich mich von der Zweckmässigkeit und Notwendigkeit eines derartigen Vorgehens überzeugt. Da die Funktionsstörungen fast ausschliesslich von messbaren Veränderungen bedingt

sind, so liefern uns die gewonnenen Zahlen gleichzeitig einen ziemlich sichern Anhaltspunkt für die vergleichende Beurteilung der Schwere des Einzelfalls. In letzter Zeit habe ich regelmässig folgende Punkte durch Längen- resp. Winkelmass möglichst genau zu bestimmen gesucht:

1) Umfang der Oberschenkel (Atrophie).

2) Relative Länge der Extremität, von der Spina ant. sup. zum Malleolus externus gemessen.

3) Absolute Länge, von der Trochanterspitze bis zum Malleolus externus gemessen.

4) Lageverhältnis des Trochanters zur Roser-Nélaton'schen Linie.

5) Grenzwinkel der Abduktion, bezogen auf die Längsachse des Körpers.

6) Grenzwinkel der Rotation nach innen, bezogen auf die Sagittalebene des Körpers.

7) Grenzwinkel der Aussenrotation, bezogen auf die Frontalebene des Körpers.

8) Flexions- und Extensionswinkel.

Erst die Durchführung dieser methodischen Messungen hat mich zur scharfen Trennung der oben geschilderten Gruppen veranlasst.

Bezüglich der einzelnen Masse ist zu erwähnen, dass bei gleicher absoluter Beinlänge, die Differenz in der relativen gewöhnlich mit dem für den Trochanterhochstand gefundenen Wert zusammenfällt, da die Entfernung von Spina und Malleolus in unserm Krankheitsbild nicht durch Contrakturstellungen (Flexion, Adduktion) wie bei andern Hüftgelenksaffektionen beeinflusst wird. Die Ergebnisse der Winkelbestimmungen stellen natürlich bloss Annäherungswerte dar; das genügt aber vollkommen, denn wenn die Störungen nicht einigermassen beträchtlich sind, so ist überhaupt die Abgrenzung gegen die Norm nicht mehr wohl möglich; die Masse, welche für die Diagnose verwertet wurden, wichen aber in meinen Fällen stets um so viel vom Normalen ab, dass ein Zweifel über die pathologische Beschränkung (oder Vermehrung bei der Aussenrotation) der gemessenen Exkursion nicht aufkommen konnte.

Hinsichtlich der Bestimmung des Flexionswinkels sei hier nochmals auf die häufige Notwendigkeit gleichzeitiger Aussenrotation hingewiesen.

Die für alle Gelenkuntersuchungen gültige Regel, zunächst mit vorsichtigen, kleinen Exkursionen zu beginnen, verdient auch für unsere Fälle Beachtung. Ebenso empfiehlt es sich, bei

abnormer Stellung lieber zunächst im Sinne einer Uebertreibung derselben die Bewegung zu versuchen, ehe man die Correktion anstrebt. Bei Vernachlässigung dieser Regeln kann es sonst passieren, dass man Unbeweglichkeit findet, wo sie gar nicht vorhanden ist. In der That ergab sich in einer meiner Krankengeschichten das merkwürdige Faktum, dass von zwei Beobachtern, welche denselben Kranken am gleichen Tage untersuchten, der eine völlige Ankylose diagnostizierte, während der andere Flexion, Adduktion und Aussenrotation als frei bezeichnet.

Bei der Prüfung der Abduktionsfähigkeit ist genau auf den Gleichstand der Spinae zu achten, da bei einseitiger Coxa vara die Abduktionshemmung durch starke Abduktion in der gesunden Hüfte und gleichzeitige Beckenverschiebung vollständig maskiert werden kann. Bei aktiver Spreizung der Beine ist dies sogar die Regel, wie ich mich bei jedem Fall von neuem überzeugen konnte.

Hinsichtlich der Differentialdiagnose dürfte es von Interesse sein zu erfahren, welche Diagnosen bei den in der Tübinger Klinik beobachteten Schenkelhalsverbiegungen vor der Müller'schen Publikation (und zum Teil auch noch nach derselben) gestellt wurden. Wie aus der schon erwähnten Thatsache sich erraten lässt, dass ich einen grossen Teil meines Materials einer Nachuntersuchung über die Resultate der Coxitisbehandlung verdanke, läuft die weitaus überwiegende Mehrzahl in unsern Journalen unter der Diagnose „Coxitis", die allerdings häufig durch Beisätze wie „incipiens" oder auch ein Fragezeichen modifiziert ist. Ein Fall (Glaunzinger) war als Epiphysenlösung, ein anderer (Diem) als Subluxatio anterior angesehen worden (aber beide auch mit Fragezeichen). Nur ein einziger Fall aus älterer Zeit und zwar zufällig gerade der älteste (Lamparter), bei dem die Deformität sehr hochgradig entwickelt ist, war schon im Jahr 1861 offenbar richtig erkannt und als „Deformitas coxae utriusque" diagnostiziert worden.

Die Möglichkeit einer Verwechslung mit chronischer Coxitis ist in der That auch naheliegend. Die Kranken kommen wegen der Schmerzen in der Hüfte; das Leiden ist allmählich entstanden; man findet hinkenden Gang und Bewegungsbeschränkung. Nun denke man sich dazu noch die beschränkte Untersuchungszeit in einem stark frequentierten Ambulatorium (und ambulatorische Kranke sind es ja meist), so ist es doppelt natürlich, wenn jemand, der nicht „auf Schenkelhälse dressiert" ist, eine Co-

xitis diagnostiziert. Vielleicht kommen dann die Patienten nach einigen Wochen oder Monaten noch einmal ohne wesentliche Aenderung ihres Zustandes, oder was häufiger ist, die Schmerzen lassen nach, sie kommen nicht mehr, und werden, wenn je Zweifel an der Diagnose bestanden, vergessen, und bleiben es, wenn nicht etwa eine Nachuntersuchung in grossem Massstab wie die erwähnte, sie uns wieder vor Augen führt.

In Fällen mit sehr ausgesprochener Schmerzhaftigkeit dürfte letztere zweifellos die Unterscheidung von einer entzündlichen Gelenkaffektion bedeutend erschweren; aber möglich bleibt sie trotzdem. Einmal ist im Gegensatz zur beginnenden Coxitis beim Collum varum die etwa vorhandene Aussenrotation niemals mit Abduktion verbunden; und es fehlen alle objektiven Entzündungserscheinungen. Sollte aber je einmal bei der ersten Exploration eine völlige Unbeweglichkeit in der Hüfte verbunden mit sehr heftigen Schmerzen sich präsentieren, dann haben wir einen Fingerzeig in der überraschend schnellen Wirkung einer Extensionsbehandlung, welche uns schon nach wenigen Tagen eine zuverlässige Untersuchung ermöglicht. Die definitive Entscheidung gründet sich im wesentlichen auf die Thatsache, dass das Bild der Krankheitsentwicklung, das uns die Anamnese liefert, sowie die Schmerzlosigkeit und Freiheit der Bewegungen in bestimmten Richtungen (bezw. innerhalb der vorhandenen Grenzen überhaupt) mit einer tuberkulösen Coxitis, welche etwa durch Pfannenwanderung zu so schweren Lageverschiebungen und einseitigen Bewegungshemmungen, wie wir sie zu beobachten pflegen, geführt hätte, sich in keiner Weise zusammenreimen lassen. Besonders charakteristisch sind in dieser Richtung die Fälle mit einseitig übernormaler Bewegungsexkursion.

Gegen Verwechslung mit Luxation schützt das Fehlen der pathognomonischen Stellung, sodann die freie Beweglichkeit in bestimmten Bahnen, welche entschieden für die Lage des Kopfes in der Pfanne spricht und endlich der Mangel eines ausreichenden traumatischen Momentes in der Anamnese.

In dem einen Falle (Glaunzinger), wo zunächst im Anschluss an ein vorangegangenes Trauma eine Epiphysenablösung angenommen worden war, wurde diese Diagnose umgestossen durch die auffallend rasche Wiederherstellung der Gehfähigkeit, vor allem aber durch

die nachträglich konstatierte Thatsache, dass die abnorme Stellung schon vor dem angeschuldigten Trauma bestanden hatte, und durch die ein Jahr später erfolgte spontane Erkrankung der andern Hüfte. Mit einer frischen Epiphysenlösung stimmen übrigens auch die charakteristischen Bewegungsstörungen unserer Fälle nicht überein.

Die einzige Abnormität, der gegenüber eine objektive Unterscheidung unmöglich sein dürfte, wäre eine mit Dislokation geheilte Schenkelhalsfraktur oder Epiphysenlösung. Aber das ist schliesslich im anatomischen Effekt auch nichts anderes, und hier muss ausschliesslich die Anamnese entscheiden.

Im floriden Stadium der Erkrankung kann noch eine Affektion differential-diagnostisch in Frage kommen, die sog. „nervöse Coxalgie" Wernhers. Bei ihr finden wir gleichfalls die rasche Besserung der Erscheinungen unter dem Einfluss des Zugverbandes. Aber eine exakte Bestimmung der Stellungs- und Bewegungsanomalien muss hier sofort über jeden Zweifel weghelfen.

Die von Schulz für den Müller'schen Resektionsfall aufgestellte Annahme des sekundären Hinzutretens einer „nervösen Coxalgie" scheint mir durchaus entbehrlich. Ich glaube vielmehr die zeitweilig unter bestimmten Bedingungen auftretenden Schmerzen als einen fixen Zug unseres Krankheitsbildes ansehen zu dürfen. Die andern Belastungsdeformitäten, mit denen sich ja auch sonst Analogien genug darbieten, das Genu valgum und vor allem der Plattfuss haben ja auch ihre eigenen, oft sehr heftigen Schmerzstadien. Ebenso scheint mir für die dann und wann beobachtete absolute Fixation des Hüftgelenks durch Muskelspannung der Hinweis auf den „kontrakten Plattfuss" eine durchaus befriedigende Erklärung zu bieten.

Vorkommen und Aetiologie.

Zunächst sei betont, dass nach den Ergebnissen der vorliegenden Untersuchung das Collum varum ungleich häufiger auftritt, als man bisher anzunehmen berechtigt war; so häufig dass es bei jeder zweifelhaften Hüftgelenksaffektion in den Kreis der diagnostisch in Betracht kommenden Möglichkeiten gezogen werden muss.

Um einen Begriff von der relativen Häufigkeit zu geben, erwähne ich, dass bei Gelegenheit der mehrgenannten Nachuntersuchung über die Resultate der Coxitisbehandlung sich das Verhältnis der tuberkulösen Coxitiden zu den im gleichen Zeitraum beobach-

teten Fällen von Schenkelhalsverbiegung wie 390 : 21 stellt. Begreiflicher Weise giebt diese Berechnung nur eine sehr bedingt zutreffende Vorstellung von der wirklichen Häufigkeit des Leidens. Denn zweifellos werden in Anbetracht der grössern Schwere der Erkrankung die im Lande vorkommenden Coxitiden der Klinik vollzähliger zuströmen, als die verbogenen Schenkelhälse.

Noch in anderer Weise versuchte ich Anhaltspunkte über die Häufigkeit der in Rede stehenden Deformität zu erhalten, nämlich durch Vergleichung mit den Zahlen der in derselben Zeit behandelten Fälle von Genu valgum. Mit Rücksicht auf die Sicherheit der Diagnose habe ich nur die letzten 5 Jahre berücksichtigt. Dabei stellte sich das Verhältnis folgendermassen:

Im Jahre	1889	5	Cox. var.	:	8	Fälle	von	Genu	valgum
„ „	1890	0	„	„ :	6	„	„	„	„
„ „	1891	4	„	„ :	8	„	„	„	„
„ „	1892	3	„	„ :	5	„	„	„	„
„ „	1893	7	„	„ :	15	„	„	„	„
1.I.—1.IV.	1894	3	„	„ :	5	„	„	„	„
von 1. I. 89 bis 1. IV. 94.		22	„	„ :	47	„	„	„	„

Gewiss ein höchst überraschendes Resultat. Ich kann nun nicht annehmen, dass wir Schwaben gegenüber den übrigen Bewohnern des Reiches mit einer besondern Prädisposition zur Verbiegung des Schenkelhalses gesegnet sein sollten (womit ich übrigens den Einfluss geographischer Verhältnisse keineswegs ganz in Abrede ziehen will). Viel wahrscheinlicher ist es, dass anderswo gerade so wie früher in der Tübinger Klinik, eine erkleckliche Anzahl von Schenkelhalsverbiegungen als mehr weniger dunkle Coxitisfälle in den poliklinischen Journalen versteckt liegen und um so eher unentdeckt bleiben konnten, als, wie schon oben betont, mit zwei oder drei, oft aber auch schon mit der ersten Konsultation die Beobachtung ihr Ende erreicht hat. Sollte es diesen Zeilen gelingen, der Diagnose „Coxa vara“ auch anderwärts zu ihrem Rechte zu verhelfen, so wäre ihr Zweck erfüllt.

Die Verteilung auf die Geschlechter anlangend, so entfallen von den 45 bisher bekannt gewordenen Erkrankungen 36 auf das männliche, 9 auf das weibliche.

Das Verhältnis zwischen einseitiger und doppelseitiger Erkrankung berechnet sich aus meiner Kasuistik auf 28 : 12; dazu addieren sich 2 weitere einseitige (Schulz, Strubel) und 3 doppel-

seitige (Lauenstein, Rotter, Strubel), so dass wir im ganzen auf die Proportion 30 : 15 kommen.

Es ist eingangs darauf hingewiesen worden, dass wir nach der Entstehungszeit zwei Gruppen von Coxa vara zu unterscheiden haben, die wir mit dem Genu valgum der Kinder und der Jünglinge in Parallele stellen können.

Bei der Erklärung des letzteren, des „statischen" Genu valgum, hat man von jeher den Einfluss des Berufes in hervorragendem Masse betont („Bäckerbein"). Selbstverständlich haben wir uns diese Frage, welche für die Pathogenese unserer Erkrankung zweifellos die gleiche Bedeutung hat, wie dort, ebenfalls vorgelegt. Von den 33, der statischen Gruppe angehörigen Patienten waren 19 landwirtschaftlich beschäftigt, weitere 2 sind Gärtner; ferner finden sich 2 Bierbrauer, 1 Müller, 1 Sägemüller, 1 Wagner, 1 Schlosser, 1 Schreiner, 1 Sattler, 1 Weber, 1 Bäcker und 1 Schüler. Hier offenbart sich ein scharfer Gegensatz gegenüber der von Mikulicz für das Genu valgum gegebenen Zusammenstellung, wo wir auf 90 Fälle nur drei Landleute zählen. Allein der Hauptgrund für diesen Gegensatz ist wohl in dem Umstand zu suchen, dass das Material der Tübinger Klinik überhaupt sich vorwiegend aus landwirtschaftlichen Bezirken rekrutiert. Wenn wir unsere Fälle von Genu valgum zusammenstellen, dann ist das bäuerliche Element auch in einem ganz andern Prozentsatz vertreten, als in jener Tabelle aus der grossstädtischen Klinik. Es liegt also kein Grund vor, der Beschäftigungsart für die Entwicklung der statischen Schenkelhalsverbiegung eine andere Rolle zuzuteilen, als für das Genu valgum.

Wenn einerseits die ätiologische Wichtigkeit der Belastungsverhältnisse allein schon durch das fast ausschliessliche Auftreten der Coxa vara in der Zeit des Uebergangs von der Schule zum Beruf, wo ziemlich unvermittelt grosse und vielfach einseitige Anforderungen an den Stützapparat der wachsenden Individuen gestellt werden, hinreichend dargethan wird, so ist doch andererseits ebenso sicher, dass dieses statische Moment für sich allein zur befriedigenden Erklärung aller der klinisch festgestellten Thatsachen nicht genügt. Hat Mikulicz für das Zustandekommen des Genu valgum neben der abnormen Belastung eine Verminderung der Knochenresistenz als notwendig angesprochen und das Vorkommen eines dazu führenden Prozesses, den er als rachitisch auffasst, anatomisch

nachgewiesen, so müssen wir für die Schenkelhalsverbiegung diese Forderung erst recht betonen. Denn wenn übermässige statische Inanspruchnahme für sich allein im Stande wäre, den Schenkelhals abzubiegen, so müssten wir in Anbetracht des ausserordentlich günstigen Angriffspunktes der deformierenden Kraft das Resultat dieser Abbiegung ungleich häufiger zu Gesicht bekommen, nicht bloss absolut genommen, sondern auch im Verhältnis zum Genu valgum.

Legen wir aber in Anlehnung an Mikulicz's Befunde den Nachdruck auf die Mitwirkung eines irritativen Prozesses (sagen wir einer „Spätrachitis") an der Epiphysengrenze, so bietet meines Erachtens das seltenere Vorkommen der Coxa vara im Vergleich zu X-Beinen der Erklärung keine Schwierigkeiten. Denn nach unsern sonstigen Erfahrungen über die Lokalisation pathologischer Vorgänge im wachsenden Knochen hat es durchaus nichts auffälliges, wenn ein Prozess der genannten Art mit Vorliebe da auftritt, wo die vegetative Thätigkeit des Gewebes am regsten ist, und dieser Ort ist am Femur die untere Epiphysengrenze, welche ja den grössten bevorzugten Teil des Längenwachstums vermitteln muss.

Ein direkter Beweis für die eben entwickelten Anschauungen ist zur Zeit nicht möglich, das einzig vorhandene sichere Präparat von Coxa vara statica (Müller) bietet keine Anhaltspunkte; ebenso wenig das mit Wahrscheinlichkeit hierher zu rechnende von Zeiss. In der weitaus überwiegenden Mehrzahl der von mir beobachteten Fälle waren durch die klinische Untersuchung keine Zeichen früherer Rachitis festzustellen; in gleicher Weise negativ ist auch durchweg das Resultat der anamnestischen Erhebungen; häufig geben die Patienten sogar an, dass sie sehr früh das Gehen erlernt und bis zum Einsetzen der bestehenden Krankheit in den Pubertätsjahren nie über eine Störung im Gebrauch ihrer Extremitäten zu klagen gehabt haben. Ganz dasselbe finden wir aber auch bei den mit Genu valgum behafteten jungen Leuten.

Dann und wann wird die Entstehung der Krankheit auf irgend ein Trauma oder eine grössere Anstrengung zurückgeführt. Nun ist es ja durchaus möglich, dass durch irgend welche mechanische Läsion eine örtliche Prädisposition für den hypothetischen Krankheitsprozess geschaffen wird, oder der schon vorhandene eine Steigerung erfährt, allein wir müssen bei der Würdigung solcher Angaben das leicht begreifliche Streben des Patienten, eine Ursache für sein Leiden zu finden, sowie die Thatsache, dass vielleicht erst

durch die Verletzung das Interesse des Kranken auf die vorher schon in geringem Grad affizierte Hüfte gelenkt wurde (z. B. im Fall Glaunzinger), wohl in Erwägung ziehen und wenn wir nicht selten ganz kurze Zeit nach der angeblich traumatisch bedingten Erkrankung der einen Hüfte ein spontanes Ergriffenwerden der zweiten beobachten, so müssen wir dahin kommen, dass wir den ätiologischen Wert der angeschuldigten Verletzung nicht allzu hoch taxieren.

Zusammenfassend möchte ich in Uebereinstimmung mit der schon von Müller geäusserten Ansicht, den Satz formulieren, dass die Verbiegung des Schenkelhalses im Jünglingsalter bedingt ist durch das Zusammenwirken der mehr weniger plötzlich gesteigerten statischen Anforderungen und eines die Resistenz des Knochengewebes herabsetzenden lokalen Prozesses (Spätrachitis Mikulicz); und beifügen, dass die relative Seltenheit der Coxa vara im Vergleich zu den Verbiegungen am Knie in der aus den physiologischen Verhältnissen resultierenden seteneren Lokalisation jener Ernährungsstörung am obern Femurende begründet ist.

Die Entstehung der Coxa vara infantum dürfte nach den Ergebnissen Lauenstein's ohne Zweifel der gewöhnlichen Rachitis des Kindesalters zur Last zu legen sein, wenn auch die Spuren derselben sich klinisch nicht in jedem Fall nachweisen lassen.

In dem Fall Haug (Cretin mit Thyreoideatrophie, Krankengesch. Nr. 22) dürfte vielleicht die bei Cretinenleichen mehrfach gefundene und von mir neuerdings als Folgeerscheinung der totalen experimentellen Schilddrüsenexstirpation beschriebene Veränderung der Epiphysenknorpel ätiologisch mit in Frage kommen.

Anatomie und Mechanik der Schenkelhalsverbiegung.

Das Material, welches meiner Untersuchung zu Grund liegt, ist ein rein klinisches und ich bin deshalb für die Diskussion der anatomischen Seite unseres Themas in der Hauptsache auf Spekulation angewiesen, bei der ich allerdings in den wenigen von andern gewonnenen und beschriebenen Präparaten eine wesentliche Unterstützung finde.

Man könnte es befremdlich finden, dass ich mich unter so bewandten Umständen überhaupt auf anatomische Erörterungen ein-

lasse; allein wenn wir uns auf Grund klinischer Erscheinungen zu einer rein anatomischen Diagnose — und rein anatomisch ist die Diagnose „Verbiegung" — berechtigt glauben, so hat das zur Voraussetzung, dass die am Lebenden beobachteten Störungen uns wenigstens über die Richtung der angenommenen Verkrümmung zu einer Vorstellung verholfen haben. Es scheint mir deshalb in unserm Fall durchaus erlaubt, auch ohne Messer Anatomie zu treiben.

Die geringsten Schwierigkeiten für die anatomisch-mechanische Erklärung bietet das allen Fällen von Coxa vara gemeinsame Symptom des Trochanterhochstandes. Da auf Grund des Gesamtbildes eine Luxation des Kopfes sowie eine Trennung in der Kontinuität des Schenkelhalses oder eine Dislokation der Pfanne ausgeschlossen ist, so bleibt für das Zustandekommen der Verschiebung des Trochanters nach oben gar keine andere Möglichkeit, als die, welche in den wenigen zur Autopsie gelangten Fällen als thatsächlich vorhanden erkannt wurde, die Abbiegung des Schenkelhalses nach unten, die Verkleinerung seines Neigungswinkels. Bei diesem Vorgang wird, wie die Abbildungen von Müller, Lauenstein, Schulz zeigen, die in der Norm nach oben konkave obere Kante des Schenkelhalses gestreckt oder in höheren Graden sogar nach oben konvex. Diese Streckung der obern Begrenzungslinie des Collum femoris führt zu einer Vergrösserung der Entfernung zwischen Kopf und Trochanterspitze (bei Müller von 3—4 auf 7 cm) und daraus erklärt sich ohne weiteres das bei unsern Kranken oft so auffallende Hervortreten der Trochanterpartie. Eine scheinbare Prominenz könnte übrigens auch schon durch den Hochstand allein bedingt sein, weil bei hinaufgerücktem Trochanter die Kontour der Weichteile von diesem zu der Crista ilei schräger gegen die Körperachse verläuft, als unter normalen Verhältnissen.

Mit der Annahme einer derartigen Richtungsänderung des Schenkelhalses wird auch die hochgradige Behinderung oder völlige Aufhebung der Abduktionsbewegung selbstverständlich. Denn der Gelenkkopf steht schon bei normaler Stellung (oder bei besonders hohen Graden der Deformität sogar bei leichter Adduktion) des Beins an der äussersten Grenze der Abduktion, es ist also nach dieser Richtung die Exkursion schon vollständig verbraucht, wenn der Fuss sich von der Mittellinie noch gar nicht entfernt hat, während für die entgegengesetzte Bewegung der ganze Umfang des Gelenkkopfs verfügbar ist.

Da aber, wie die Präparate von Müller und von Schulz darthun, gleichzeitig eine Verkürzung der untern Schenkelhalskante stattfindet, hier also der Gelenkkopf dem kleinen Trochanter stark genähert wird, so kann es sein, dass durch das Anstossen des letzteren am Becken eine Hemmung der Adduktion eintritt, ehe es zur Ausnützung der verfügbaren Strecke der Kopfperipherie kommt. In der Regel scheint das übrigens nicht der Fall zu sein, da ich eine Beschränkung der Adduktion nur selten zu notieren hatte.

Dass bei einem Hineintreten von einem Teil des obern Schenkelhalsumfanges in die Pfanne, wie es Müller für seinen Fall wohl mit Recht annimmt, eine teilweise Behinderung der Rotation zu Stande kommt, ist durchaus verständlich, zumal wenn wir noch das Vorkommen einer Verdickung des Schenkelhalses in der Richtung von hinten nach vorn (Schulz) in Betracht ziehen.

Fig. 1.

1/6 der nat. Grösse.

Für eine Beeinträchtigung der Flexion liegt dagegen kein Grund vor, da ja der Schenkelhals in der auf die Beugungsachse senkrechten Ebene (von vorn nach hinten) ähnlich gewölbt ist wie der Kopf.

Nicht so unmittelbar auf der Hand liegend ist die Deutung des in der überwiegenden Mehrzahl der Fälle (Gruppe II) konstatierten Symptoms, der vorwiegenden Aussenrotation.

Am leichtesten zugänglich für eine anatomische Erklärung scheinen mir immer noch die Fälle zu sein, in denen die Bewegung nach der einen Richtung, in diesem Fall also die Drehung zur Seite gar nicht behindert oder sogar über die Norm hinaus möglich ist. Um die Anschauung einigermassen zu erleichtern, habe ich mir ein Modell herstellen lassen, das in Fig. 1 photographisch wiedergegeben ist. Aus einem normalen Schenkelhals wurde senkrecht

zu seiner Achse ein Stück ausgesägt und durch einen Metallstab ersetzt, welcher an seinem Ende eine Kugel trägt. Letztere bewegt sich, durch eine Platte mit entsprechendem Ausschnitt festgehalten, in einer Aushöhlung im obern Ende des Schenkelschaftes, so dass die Richtung des Halses nach jeder beliebigen Seite hin verändert werden kann. Die Fixation in der gewünschten Stellung erfolgt durch eine von der Aussenseite her wirkende Schraube, welche die Kugel gegen die Platte anzupressen erlaubt.

Wendet man nun an diesem Modell den abgeknickten Schenkelhals gleichzeitig stark nach hinten (negativer Torsionswinkel nach Mikulicz) und giebt dann den beiden Oberschenkeln eine möglichst gleiche Stellung, so dass die Patellargelenkfläche gerade nach vorne sieht (cf. Fig. 1), so zeigt sich, dass auf der künstlich pathologischen Seite die knorpelige Gelenkfläche des Kopfes fast ganz in die Pfanne hineingetreten ist, während auf der normalen Seite noch ein grosser Teil derselben frei daliegt. Es ist also beim Geradstand der Beine auf der Seite des verbogenen Schenkelhalses schon die ganze, für die Innenrotation disponible Gelenkfläche des Kopfes ausgenützt, eine weitere Innenrotation nicht möglich. Man kann sich nun leicht vollends dazu denken, dass bei noch stärkerer Abknickung des Halses nach hinten ein Zustand resultieren muss, wobei trotz maximaler Innenrotation des Kopfes die Patellargelenkfläche nicht mehr nach vorne tritt.

Rotieren wir jetzt am Modell die beiden Schenkelköpfe so weit als möglich nach aussen, so muss naturgemäss die Vorderfläche des Schenkelschaftes auf der pathologischen Seite viel weiter nach auswärts zeigen, als auf der andern; es ist also die ganze Zone der Rotation, die wir ja am Lebenden nach der Stellung der Patella und des Fusses beurteilen, gewissermassen im Sinne der Aussenrotation verschoben.

Da aber durch die Abknickung nach hinten die Rückseite des Schenkelhalses eine beträchtliche Verkürzung erleidet, so liegt die Annahme nahe, dass ganz ähnlich wie bei starker Knickung nach unten die Adduktion, so hier die Aussenrotation gehemmt werden kann, ehe die zur Verfügung stehende Gelenkfläche ganz ausgenützt ist. Und das scheint bei unsern Kranken in der That auch der Fall zu sein, denn auch in den Fällen mit übernormaler Aussenrotation des Beines ist der totale Rotationswinkel gegenüber der Norm regelmässig etwas eingeschränkt.

Aus diesen Verhältnissen ergiebt sich der paradox klingende

Satz, dass eine faktisch gehemmte Aussen- und freie Innenrotation des Gelenkkopfes bei der Untersuchung (da wir eben nur nach der Stellung des Beines urteilen und die Gelenkenden selbst nicht sehen können) gerade umgekehrt als freie Aussen- und gehemmte Innenrotation imponiert (dass es sich mit der Ab- und Adduktion genau ebenso verhält, ist oben gezeigt worden).

Ein Blick auf die Abbildung unseres Modells erklärt auch ohne weiteres die Notwendigkeit einer stärkeren Aussenrotation bei der Beugung. Denkt man sich bei der dort wiedergegebenen Stellung der Teile eine Drehung des Schenkelhalses um die Frontalachse, d. h. eine Flexion des Hüftgelenks (auf dem eben projicierten Bilde würde das eine Verschiebung sämtlicher Punkte der Vorderfläche des Schenkelhalses gerade nach oben bedeuten), so muss in Bälde der Gelenkknorpel unter dem nach vorne sehenden Teil des oberen Pfannenrandes verschwinden, und dieser an der angrenzenden Halspartie anstossen. Rotiert man aber nun den Kopf nach aussen, so tritt wieder knorpelige Gelenkfläche seitlich aus der Pfanne heraus, die Lage des überknorpelten Kopfes zur Pfanne wird ähnlich der, wie sie auf der normalen Seite dargestellt ist, und die weitere Flexion ist damit möglich.

Zu der Abbildung sei noch bemerkt, dass die angenommene Verbiegung einem mittelschweren Fall der 2. Gruppe etwa entspricht indem die Innenrotation eben noch bis zum Geradstand möglich ist. Der Trochanterhochstand beträgt 3 cm, die Abknickung nach hinten entspricht einem Winkel der Schenkelhalsachse zur Querachse des Kniegelenks von — 31°, während dieser „Torsionswinkel" (Mikulicz) auf der gesunden Seite + 15° beträgt. Die Trochanterprominenz kommt im Bilde nicht so recht zum Ausdruck, weil durch ein Versehen des Mechanikers das Verbindungsstück etwas zu kurz geraten ist, dann aber auch deshalb, weil der künstliche Schenkelhals infolge seiner Richtung nach hinten etwas in Verkürzung projiciert ist.

Ich verhehle mir keineswegs die Mängel, welche einer solchen Untersuchung an einem Modell aus macerierten Knochen anhaften. So bleibt z. B. von vornherein die Hemmungswirkung der nicht knöchernen Teile des Gelenks völlig unberücksichtigt. Allein wir befinden uns über das Verhalten des Bandapparates bei der Coxa vara so absolut im Dunkel, dass wir vorläufig gar keinen Versuch machen dürfen, für die Erklärung der veränderten Mechanik mit seinem Einfluss zu rechnen. Das einzige in dieser Richtung etwa verwertbare Symptom, der plötzliche oft mit einem deutlichen Ge-

fühl des Anstossens verbundene Abschluss mancher Bewegungen, dürfte eher für eine stärkere Mitwirkung knöcherner Hemmungsapparate an den verbildeten Hüften sprechen. Unter allen Umständen aber können wir, wo es sich wie hier, nicht um mathematisch genaue Grenzbestimmungen, sondern nur um die Feststellung einiger grober Abweichungen in der Gelenkmechanik handelt, unbedenklich die gegenseitige Stellung der Gelenkflächen als ungefähren Massstab für die Grösse der nach der einen oder anderen Richtung noch möglichen Bewegung ansehen und wir sind dazu umso mehr berechtigt, wenn wie im vorliegenden Fall die experimentell am Schema gewonnenen Resultate mit den aus den klinischen Erscheinungen deducierten theoretischen Vorstellungen über den fraglichen Mechanismus sich so vollkommen decken.

Ich komme demnach zu dem Endergebnis, dass, wie die Adduktionshemmung bei der Coxa vara überhaupt einer Abknickung des Schenkelhalses nach unten ihre Entstehung verdankt, so die vorwiegende Aussenrotation bei den Fällen der Gruppe II durch eine Verkrümmung nach hinten (i. e. mit der Spitze des Knickungswinkels nach vorn) hervorgerufen wird.

Die anatomischen Belege für das thatsächliche Vorkommen einer solchen Abknickung des Schenkelhalses nicht bloss nach unten, sondern auch gleichzeitig nach hinten finden wir in den beiden Präparaten von Schulz (Hoffa) und Zeiss. Letzterer macht auch die Angabe, dass Wernher öfters eine solche Einknickung nach hinten beobachtet habe. Leider war mir letztere Arbeit nicht zugänglich.

Man könnte aus der Thatsache, dass wir in einzelnen Fällen den Trochanter nach vorne gerückt sehen, einen Einwand gegen die angenommene Abknickung nach hinten herleiten. Das lässt sich aber unschwer widerlegen. Bei der Verkrümmung nach hinten, deren Drehpunkt im Schenkelhals gelegen ist, beschreibt der Trochanter nur einen kleinen Kreisbogen nach hinten, während bei der zur Kompensation der Aussenrotation nötigen Einwärtsdrehung, welche um den Kopf als Centrum erfolgt, die Verschiebung nach vorne eine viel grössere ist; es kann also bezüglich der Trochanterstellung leicht zu einer Ueberkompensation kommen, so dass er bei der Normalstellung des Beines, welche eine maximale Innenrotation des Kopfes notwendig macht, sogar etwas nach

vorne gerückt erscheint. Das ist auch bei der an unserem Modell angenommenen Stellung der Fall.

Eine analoge Einknickung des Schenkelhalses nach vorne, welche zur Innenrotation des Fusses führen müsste (Gruppe III), ist bislang nicht beschrieben. Dagegen findet sich an dem Präparat von Zeiss eine andere Eigentümlichkeit, welche denselben mechanischen Effekt haben musste. Die Epiphyse ist nämlich der Diaphyse in der Art schräg aufgesetzt, dass die Gelenkfläche stark nach vorne gewandt ist. Jenes Präparat lehrt auch, dass die beiden Veränderungen, die Verdrehung der Epiphyse nach vorn und die Knickung des Halses nach hinten an ein und demselben Knochen vorkommen können und dann natürlich hinsichtlich des mechanischen Effektes einander direkt entgegenwirken müssen. Am Lebenden können wir darüber natürlich keinen Aufschluss erhalten, da wird uns nur die Resultante aus den verschiedenen Komponenten offenbar.

Vielleicht könnte man die Vorwärtsdrehung der Epiphyse als den Ausdruck eines Heilungsvorganges auffassen in dem Sinne, dass durch das Bestreben des Kranken dem Bein eine normale Stellung zu geben — und ein solches Bestreben scheint in den späteren Stadien, wo die Schmerzhaftigkeit nicht mehr ausgesprochen ist, in der That zu bestehen, denn wir finden sehr häufig, dass die vom Patienten gewöhnlich gewollte Beinhaltung der Grenze der Innenrotation entspricht — ein Zug im Sinne der Innenrotation gesetzt wird, der zu einem stärkeren Wachstum der Diaphyse an der Hinterseite des Halses und damit zu einer gewissen Kompensation der irreparablen Abknickung führt. Doch das ist nur eine Hypothese, welche die zweifellos zuweilen vorkommende spätere Abnahme der Aussenrotation erklären helfen könnte.

Dass in der inneren Struktur der Knochen mit der Zeit eine der veränderten Kraftrichtung entsprechende architektonische Umwandlung zu Stande kommt, wird durch die Präparate von Müller, Lauenstein und Schulz zur Evidenz dargethan. Fig. 2 zeigt die schematischen Frontalschnitte der bisher beschriebenen Präparate von Müller (II), Lauenstein (III), Schulz-Hoffa (IV) im Vergleich zu einem normalen Schenkelhals (I). Die Epiphysenlinien sowie die architektonische Struktur des Knochens sind durch Striche angedeutet.

Zuzugeben ist, dass aus der Annahme der beschriebenen Verkrümmungen sich nicht in jedem Einzelfalle alle Bewegungsstörungen

erklären lassen, so namentlich nicht die gelegentlich beobachtete stärkere Hemmung der Flexion und Extension. Allein ich glaube

Fig. 2 [1]).

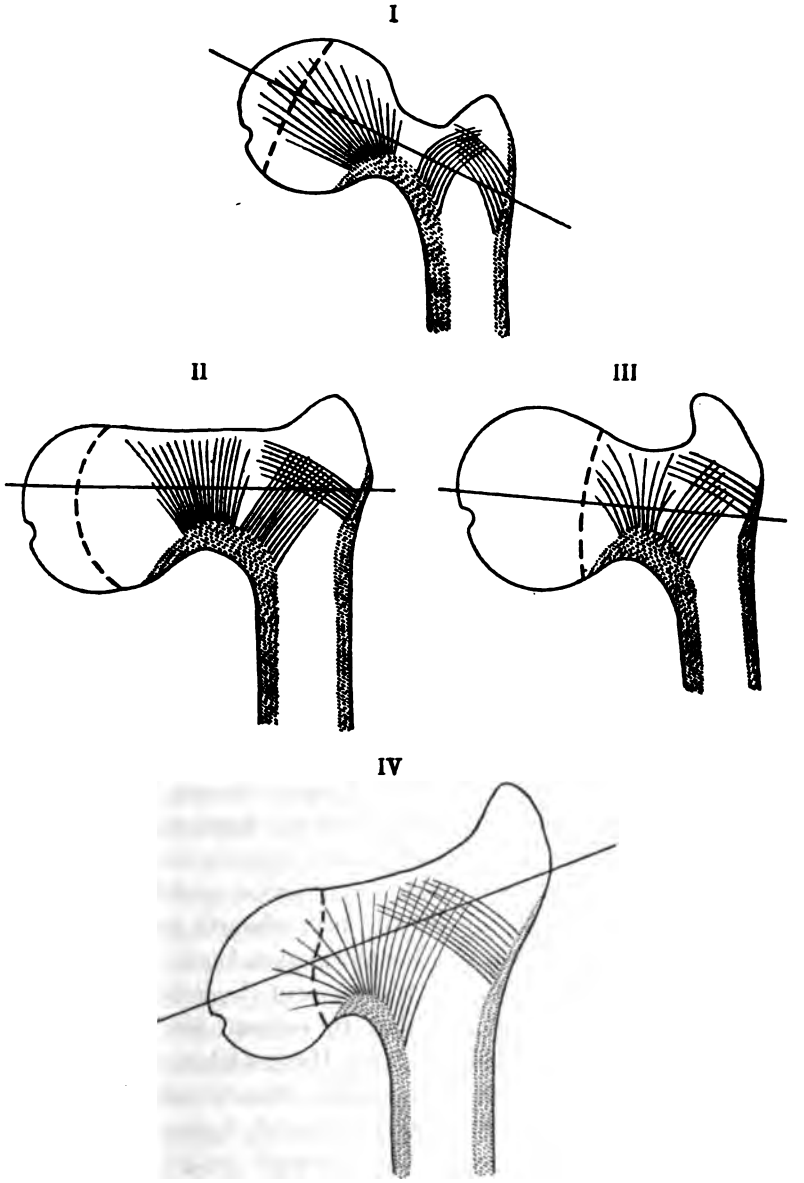

auch nicht, dass mit jenen beiden Hauptknickungen alle Möglich-

1) Nach Strubell l. c.

keiten der Deformation des oberen Femurendes erschöpft sind; ich erinnere in dieser Richtung nur an die durch den Druck bedingte Abflachung und Verbreiterung des Schenkelhalses, welche in den Präparaten von Müller und von Schulz wenigstens angedeutet ist, während sie bei Zeiss geradezu zu einer pilzhutähnlichen Ueberstülpung der Epiphyse über das Diaphysenende geführt hat.

Für den klinisch isoliert stehenden Fall Wielath (Krankengeschichte Nr. 9) müsste man zur Erklärung der abnormen Abduktion eine hochgradige Verbiegung des Schenkelhalses nach oben oder eine Verdrehung der Epiphyse nach oben annehmen. Bemerkenswert ist, dass gerade in diesem Fall, dessen Deutung als „Belastungsdeformität" kaum möglich sein dürfte, die Zeichen überstandener Rachitis am stärksten ausgesprochen sind. Uebrigens hat Lauenstein einen Schenkelhals mit einem Neigungswinkel von 146° gesehen.

Die ausserordentliche Uebereinstimmung in den Symptomen, der wir bei der überwiegenden Mehrzahl unserer Fälle begegnen, spricht dafür, dass schon unter normalen Verhältnissen Bedingungen vorhanden sind, welche zur Abknickung gerade in den beiden Richtungen nach unten und hinten prädisponieren.

Das Zustandekommen einer Abknickung des Schenkelhalses nach unten unter dem Druck der Rumpflast leuchtet unmittelbar ein und bedarf keiner weiteren Begründung. Auf einen Punkt möchte ich aber doch noch aufmerksam machen.

Zerlegt man die in senkrechter Richtung auf den Schenkelkopf wirkende Kraft nach dem bekannten Gesetz vom Parallelogramm der Kräfte in zwei Komponenten, deren eine (b, Fig. 3) in der Richtung des Halses wirkt, ihn also zu verkürzen strebt, während die andere rechtwinklig zur ersten gerichtete (c), ihn um seinen Ansatzpunkt am Schaft nach abwärts zu drehen sucht, so ergibt sich, dass die letztere, die abwärtsknickende Komponente (c) auf Kosten der ersteren um so grösser wird, je mehr der Neigungswinkel des Schenkelhalses sich dem R. nähert. Ihr Maximum erreicht diese niederdrückende Kraft bei Horizontalstand des Schenkelhalses; dann ist sie gleich der gesamten Schwerkraft, während der andere Teil 0 wird. In die Praxis übersetzt bedeutet dies, dass die Krankheit, wenn sie einmal begonnen, sich selbst die physikalischen Bedingungen für die weitere Verbiegung immer günstiger gestaltet.

Hat der Schenkelhals die Horizontale nach unten überschritten, dann geht allerdings ein Teil der abkrümmenden Kraft wieder verloren in Gestalt eines in der Richtung der abwärtssehenden Achse wirkenden Zuges [1]) (Ausziehung der oberen Kontour bei hohen Graden der Deformität).

Einen Beweis für das Wachsen der niederdrückenden Kraft mit der Richtungsänderung des Schenkelhalses sehen wir auch in der mit der Zeit im Knochen eintretenden Gegenreaktion, der bedeutenden Verstärkung des A d a m s'schen Bogens (vgl. die Abbildung bei M ü l l e r).

Fig. 8.

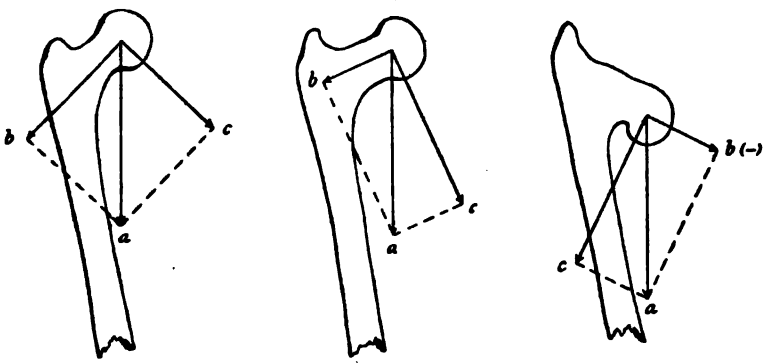

Um auch die Bedeutung der Muskelerschlaffung, welche in der Aetiologie der anderen Belastungsdeformitäten eine so grosse Rolle spielt, ihr Recht widerfahren zu lassen, sei darauf hingewiesen, dass bei dem sogen. „Bequemstehen", wobei das Becken an der Hüfte des feststehenden Beines mittelst des Bandapparates hängt, die Schwerpunktslinie weit nach innen vom Schenkelkopf herabläuft, die Kraft, welche den Schenkelhals nach unten zu biegen strebt, also an einem viel längeren Hebelarm angreift, als beim strammen Stehen auf beiden Beinen.

Welches sind nun die Momente, welche die V e r k r ü m m u n g d e s S c h e n k e l h a l s e s n a c h h i n t e n von Anfang an begünstigen? Wir haben soeben gesehen, dass der eine Teil (b) der am Schenkelkopf angreifenden Kraft in der Achse des Schenkelhalses drückt, diesen also in sich zusammenschieben würde, wenn es möglich wäre. Diese Kraft weist umso höheren Wert auf, je flacher

1) In Wirklichkeit verlaufen die Dinge natürlich nicht so ganz nach dem mathematischen Schema, das einen in sich starren nur an einer dem angenommenen Drehpunkt entsprechenden Stelle erweichten Schenkelhals voraussetzen würde.

der Schenkelhalswinkel ist und nimmt mit wachsender Neigung des Halses rasch ab. Sie kann also für eine Einknickung desselben nach hinten nur ganz im Anfang der Erkrankung mit von Bedeutung sein.

Ausserdem existiert aber noch eine zweite Kraft, welche auf den erweichten Schenkelhals im Sinne einer Annäherung des Trochanters gegen den Kopf einwirkt und die bei zunehmender Abknickung des Halses nach unten eher günstigere Bedingungen für diese Wirkung erhält, das ist der Zug der Muskeln, welche vom Becken quer zum Trochanter hinübergespannt sind. Diese querverlaufenden Muskeln setzen sich aber samt und sonders nach hinten vom Schenkelhals am Trochanter an, die Richtung ihres Zuges fällt nach hinten von der Achse des Schenkelhalses. Sie müssen also, einen Verlust der Festigkeit des Knochens vorausgesetzt, die hinter der Achse desselben gelegenen Partien im Sinne einer Verkürzung beeinflussen, während die nach vorne zu befindlichen ausgedehnt werden; daraus resultiert eine Verbiegung mit vorderer Konvexität. Dieser Effekt ist umso eher möglich, als eine direkte Gegenwirkung durch quere Muskeln an der Vorderseite des Schenkelhalses, welche bei einer Abknickung nach hinten über den nach vorne vorspringenden Winkel hinweg angespannt würden, fehlt, aus dem einfachen Grunde, weil es vorne solche Muskeln nicht gibt. Die „Einwärtsrotatoren" können die Abbiegung nach hinten nicht verhindern infolge der anatomischen Disposition ihrer Anheftungsstellen. Ihre Insertionspunkte werden vom Ursprung nur dann entfernt, wenn die Aussenrotation um das Centrum des Gelenkkopfes stattfindet, die Insertionspunkte also eine relativ grosse Bewegung in der Richtung von vorne nach hinten ausführen. Das Centrum für die hier in Frage kommende Aussenrotation (durch Rückwärtskrümmung des Schenkelhalses) liegt aber ja weit nach aussen vom Gelenk, also nahe dem Trochanter selbst, und deshalb ist die Exkursion jener Ansatzpunkte an der Trochanterspitze (Glutäus medius und minimus) und am kleinen Trochanter (Pectineus) nur unbedeutend, die betreffenden Muskeln kommen also gar nicht in Spannung, es kann also auch umgekehrt eine aktive Spannung derselben der Rückwärtsbiegung des Halses nicht wesentlich entgegenwirken.

Sehr beachtenswert scheint mir, dass wir bei einer gewissermassen plötzlich entstandenen Schenkelhalsverbiegung, der Fraktur mit Einkeilung des Halses in den Trochanter, häufig genau

die gleiche Abknickung nach unten und zugleich nach hinten vorfinden, wobei die letztere durch ein tieferes Eindringen der hinteren Schenkelhalswand in den Schaft erzeugt wird [1]).

Zu Gunsten der Annahme, dass unter normalen Verhältnissen der in der Richtung der Schenkelhalsachse wirkende Druck die hinter derselben gelegenen Partien in höherem Grade trifft, als die vorderen, möchte ich auch noch die Thatsache anführen, dass ich an mehreren normalen Schenkelhälsen, welche parallel ihrer Längsrichtung so durchsägt waren, dass man die obere Hälfte mit dem Trochanter wie einen Deckel abnehmen konnte, Systeme von Stützlamellen zu Gesicht bekam, welche sowohl vom Umfang des Trochanters als vom Kopf her gegen den Mittelpunkt der etwas konkav eingebogenen Hinterwand zusammenlaufen. Es muss dort also wohl ein Punkt sein, welcher der Stütze bedarf.

Für die Erklärung des ausnahmsweisen Zustandekommens der prävalierenden Innenrotation bieten sich so wenig Anhaltspunkte, dass ich mich auf Versuche in dieser Richtung lieber nicht einlassen will; bevor nicht der Zufall uns zu einem anatomischen Präparat von einem solchen Fall verhilft, scheint mir der Erfolg eines derartigen Wagnisses zu problematisch.

Die Therapie der Coxa vara

lässt sich mit wenigen Worten abhandeln. Bekommen wir die Kranken in einem frühen Stadium zur Behandlung, so haben wir die doppelte Aufgabe, einmal durch Beseitigung der mechanischen Schädlichkeiten die subjektiven Beschwerden zu lindern und der weiteren Zunahme der Deformität vorzubeugen, und zweitens durch allgemeine Massnahmen die Ausheilung des supponierten Erweichungsprozesses im Knochen zu unterstützen.

Der ersten Indikation wird in sehr vollständiger Weise genügt durch Anwendung der Bettruhe und in sehr schmerzhaften Fällen des Extensionsverbandes. Bei milderem Verlauf der Erscheinungen mag es ausreichen, wenn wir dem Kranken ein zeitweiliges Aussetzen der Arbeit und Schonung des afficierten Beines anraten. Ein Wechsel des Berufes, den wir wohl gerne manchmal vorschlagen möchten, wird aus sozialen Rücksichten (es handelte sich in unseren Fällen ja meist um Bauersleute) oft nicht möglich sein. Indes angesichts der Thatsache, dass ein grosser Teil unserer Patienten nach Ablauf des schmerzhaften Stadiums durch die weitere Ausübung

1) König. Spez. Chirurg. III, pag. 416.

ihres Berufs in keiner Weise geschädigt oder beschwert wird, kann man über die Berechtigung jenes Vorschlages überhaupt verschiedener Ansicht sein.

Unter den Massregeln, welche wir zwecks Abkürzung des Krankheitsprozesses im Knochen zu treffen haben, wäre in erster Linie die Beschaffung einer kräftigen Ernährung und hygienisch günstiger Aussenbedingung zu nennen. In dieser Richtung wird es freilich für die Mehrzahl jener Fälle, die nicht in die Klinik aufgenommen werden, beim frommen Wunsch bleiben. Von der Annahme einer Spätrachitis ausgehend, geben wir den Patienten Phosphorleberthran innerlich. Rotter hat in seinem Fall von der Massage einen günstigen Einfluss gesehen, desgleichen Czerny.

In abgelaufenen Fällen ist eine Therapie in der Regel nicht mehr nötig. Sie kann höchstens in Frage kommen bei sehr hohem Grad der Deformität (namentlich doppelseitiger), welche zu sehr beträchtlichen Störungen der Funktion und damit der Erwerbsfähigkeit geführt hat (cf. z. B. Fall Hilber). Da kann es sich um den Versuch handeln durch einen operativen Eingriff eine Besserung der Gebrauchsfähigkeit zu erstreben. Die Resultate von Müller und Hoffa beweisen, dass dieser Zweck durch die Resektion thatsächlich erreicht werden kann; aber es fragt sich, ob bei einem gesunden Gelenk die Resektion berechtigt ist, ein grosser Eingriff, der dabei im Einzelfall von vornherein keinerlei Garantie für eine erhebliche Besserung der Funktion darbietet.

Auf Grund der anatomischen Erwägungen über die Richtung der Verkrümmung und die mechanischen Bedingungen ihres funktionellen Effekts könnte man bei „reinen" Fällen den Versuch machen, durch Osteotomia subtrochanterica mit nachheriger Fixation des Beines in Abduktion und bei Gruppe II gleichzeitiger Innenrotation den Schenkelschaft zum Gelenkende in eine Lage zu bringen, durch welche der mechanische Effekt der Schenkelhalsverbiegung kompensiert wird. Praktisch erprobt ist übrigens dieser Vorschlag bis jetzt nicht.

In der überwiegenden Mehrzahl der Fälle dürfte eine der Verkürzung entsprechende Sohlenerhöhung die einzige und mitunter sehr wertvolle Massnahme bilden.

Resumé.

1) Es gibt am oberen Femurende eine den sog. „Belastungsdeformität" zuzurechnende Affektion, welche analog dem Genu valgum

infantum und adulescentium entweder in früher Jugend im Zusammenhang mit der gewöhnlichen Rachitis, oder (wie es in der Mehrzahl der Beobachtungen der Fall ist) in der Zeit der Pubertätsentwicklung als Folge der sog. Spätrachitis zur Ausbildung gelangt.

2) Diese „Belastungsdeformität" besteht in einer Abknickung des Schenkelhalses nach unten (Verkleinerung des Neigungswinkels) und in der Mehrzahl der Fälle auch nach hinten.

Entsprechend der Hauptknickung im Sinne einer Adduktion möchte ich den Namen „Coxa vara" in Vorschlag bringen.

3) Klinisch kennzeichnet sich die Erkrankung durch schleichenden Beginn mit Schmerzen und Hinken und bald auch mit gewissen Bewegungsstörungen, unter denen die Hemmung der Abduktion und Innenrotation besonders charakteristisch sind. Nach ½ bis 3 Jahren verschwinden die subjektiven Beschwerden.

4) Praktisch wichtig ist die Kenntnis des Krankheitsbildes einmal wegen des relativ häufigen Vorkommens, dann aber auch mit Rücksicht auf die naheliegende Möglichkeit der Verwechslung mit Coxitis tuberculosa und die auf einen derartigen diagnostischen Irrtum basierten therapeutischen Massnahmen (Resektion).

5) Die Therapie sei eine allgemein roborierende und antirachitische (Phosphor, Leberthran, Massage, gute Ernährung). Gegenüber der fertigen Verbiegung dürfte meist keine Therapie in Frage kommen, ausser der Kompensation der Verkürzung durch Sohlenerhöhung.

Anhang. Krankengeschichten.

I. Fälle aus der Bruns'schen Klinik.

a) Eigene.

1) Mathilde Schirm, 16 J. alt, von Betzingen. Das Leiden begann im Alter von 6½ Jahren. Angeblich kam Pat. eines Abends mit Schmerzen im rechten Bein nach Hause, nachdem sie oftmals hinter einander von einer kleinen Anhöhe herabgesprungen war. 6 Wochen später wurde ein Gypsverband angelegt. Nach einigen Tagen verschwanden die Schmerzen. Pat. geht, jedoch rechts hinkend. Nachher sei nichts Besonderes mehr passiert, das Hinken habe jedoch allmählich zugenommen. 1½ Jahre nach Beginn des Leidens wird das Mädchen in die chirurgische Ambulanz gebracht.

Status vom 27. X. 85. Kräftiges Mädchen. Ganz leicht hinkend. Bei aufrechter Haltung Hochstand der rechten Spina ant. sup. Ziemlich starke Lendenlordose. In der rechten Hüfte besteht leichte Flexions- und und Adduktionskontraktur. Weitere Flexion frei; Abduktion über den

Geradstand hinaus nicht möglich. Die rechte untere Extremität ist etwas auswärts rotiert. Eine Ausgleichung der Rotation ist nicht möglich. Der rechte Trochanter steht etwas weiter nach hinten und stark fingerbreit höher als der linke. Das Mädchen ist im übrigen gesund, klagt gar nichts. Leichte rhachitische Störungen.

Maasse: Spina ant. sup. — Mall. ext. rechts 58, links 60 cm
Trochanter maj. — Mall. ext., rechts 56, links 56 cm

Ordination: Erhöhte Sohle.

Nachuntersuchung 1893. Seit 1885 immer gesund gewesen. Bei grösserer Anstrengung treten bald Schmerzen auf. Status: Gesund aussehendes Mädchen. Leichtes Hinken rechts. Durch erhöhte Sohle wird das Hinken gebessert, doch nicht ganz beseitigt. Das rechte Bein steht leicht aussenrotiert; Rotation fast ganz aufgehoben. Abduktion nur bis zu 20° möglich. Flexion fast normal. Der rechte Trochanter ist stark prominent und überragt die Roser-Nélaton'sche Linie um zwei cm.

Masse: Spina ant. sup. — Mall. ext., rechts 78, links 80 cm.
Trochanter maj. — Mall. ext., rechts 75, links 75 cm.

Zeichen von Rhachitis sind nicht mehr nachweisbar. Im Knie geringe seitliche Wackelbewegungen möglich.

2) Friedrich Engel, 19 Jahre alt, Goldarbeiter aus Enzberg. Beginn des Leidens im Alter von 7½ Jahren mit Schmerzen in der rechten Hüfte. Schwellung habe nie bestanden. ½ Jahr nach Beginn des Leidens Consultation der chirurgischen Ambulanz. Danach habe er 3 Wochen zu Bett gelegen. Seither sei er immer herumgegangen; doch haben die ganze Zeit her Schmerzen beim Gehen bestanden sobald derselbe länger als ½ Stunde dauert. Namentlich beim Gehen auf glattem Boden seien die Schmerzen am stärksten, dann und wann auch bei lang dauerndem Sitzen mit gestrecktem Bein.

Nachuntersuchung. 1893. Seinem Alter entsprechend entwickelter mittelkräftiger Mann. Geringe Beckensenkung rechts. Geht mit geringem rechtsseitigem Hinken. Rechts ist die Abduktion unmöglich. Innenrotation hochgradig beschränkt, Aussenrotation nicht beschränkt. Flexion frei. Der rechte Trochanter überragt die Roser-Nélaton'sche Linie um 2 cm. Ingunialdrüsen beiderseits etwas geschwollen.

Maasse: Cirkumferenz des Oberschenkels, rechts 43,5, links 44,5 cm.
Spina ant. sup. — Mall. ext., rechts 85,5, links 87,5 cm.
Trochanter maj. — Mall. ext., rechts 82, links 82 cm.

3) Johann Rein, 22 Jahre alt, Bauer aus Gniebel. Untersucht am 27. XI. 93. Beginn der Erkrankung im 9. Lebensjahr mit beiderseits erschwertem Gang mit Hinken. Die Schmerzen waren nicht bedeutend. (1880 einmal in der Ambulanz). Seit Jahren hat Patient keinerlei Beschwerden mehr, er kann alle Lasten tragen, nur kann er nicht so rasch gehen wie andere Leute.

Status: Mittelkräftiger, ziemlich gracil gebauter Mann. Gang eigentümlich wackelnd, von einem Bein auf's andere fallend. Beide Beine etwas nach aussen rotiert. Innenrotation gehemmt. Abduktion gleichfalls stark beschränkt, Adduktion frei. Flexion möglich, rechts bis zu einem $<$ von 60°, links bis zu einem solchen von 80° mit Aussenrotation. Zwischen den hochgradig nach aussen vorstehenden Trochanteren und den Nates stark ausgesprochene Einziehung. Beide Trochanteren überragen die Roser-Nélaton'sche Linie, der rechte um 1½, der linke um 2½ cm.

Maasse: Cirkumferenz des Oberschenkels, rechts 40, links 42 cm.
Spina ant. sup. — Mall. ext., rechts 84, links 83 cm.
Trochanter — Mall. ext. rechts 81, links 81 cm.

4) Anton Ulmer, 11 Jahre alt, von Rottenburg. Erkrankte vor einem Jahr mit Schmerzen in der rechten Hüfte, welche nach dem Knie ausstrahlten. Damals I. 93 wurde er für einige Tage in die Klinik aufgenommen wegen Verdachts auf Coxitis; da jedoch objektiv nichts nachweisbar war, wieder entlassen, mit der Aufforderung, sich später wieder zu zeigen.

Nachuntersuchung. II. 94. Seit der Entlassung sei etwas Besserung eingetreten. Doch treten beim raschen Gehen immer noch Schmerzen auf; auch könne er nicht so rasch laufen, wie andere Jungen. Kann etwa ½—1 Stunde gehen.

Status: Schwächlicher, wenig entwickelter Junge. Stark ausgesprochenes rechtsseitiges Hinken. Der rechte Fuss wird stark auswärts rotiert. Bei maximaler Innenrotation bleibt die Sagittalebene des Knies immer noch um ca. 15° nach aussen rotiert. Aussenrotation nicht behindert, beiderseits ungefähr gleich. Abduktion stark beschränkt. Maximum etwa 10° (gegen ca. 60° links). Ganz geringe Flexionscontraktur (10°), welche durch die Lendenlordose ausgeglichen wird. Flexion nicht ganz soweit wie links, aber doch bis über den rechten Winkel möglich, jedoch nur unter sehr bedeutender Aussenrotation. Bewegungen innerhalb der angegebenen Grenzen völlig frei, nachdem die anfängliche Muskelspannung durch Zureden überwunden ist. Die rechte untere Extremität ist etwas atrophisch. Der Trochanter prominiert deutlich und überragt die Roser-Nélaton'sche Linie um 2 cm.

Maasse: Cirkumferenz des Oberschenkels, rechts 32,5, links 35 cm.
Spina ant. sup. — Mall. ext. rechts 70, links 72 cm.
Trochanter maj. — Mall. ext. rechts 66, links 66 cm.

5) David Kern, Bauer von Bronnweiler, 35 Jahre alt. Allmählicher Beginn des Leidens im 12. Jahr mit Schmerzen in der rechten Hüfte und im Knie. Lag nie zu Bett. Einmaliger Gypsverband. Dauer der Krankheit ½ Jahr.

Status vom 29. XI. 93. Kräftiger Mann. Die rechte untere Extremität ist etwas atrophisch; Gang leicht hinkend. Flexion beiderseits bis

zum stumpfen Winkel von 120° möglich. Abduktion rechts unmöglich, links bis zu 25° frei. Rotation ziemlich beschränkt, links nach beiden Richtungen, rechts nach innen. Rechts starke Prominenz der Trochanterpartie. Beide Trochanteren überragen die Roser-Nélaton'sche Linie um 3 cm.

Maasse:			
Cirkumferenz des Oberschenkels	rechts 40,	links 46 cm.	
Spina ant. sup. — Mall. ext.	„ 88,	„ 87,5	„
Trochanter maj. — Mall. ext.	„ 83,	„ 83	„

6) Friedrich Lamparter, von Pfalzgrafenweiler, war vom 26. I. bis 8. II. 61 in die Klinik aufgenommen, damals 16 Jahre alt. Als Kind gesund. Seine Extremitäten habe er ebenso gut brauchen können wie andere Kinder. Im Alter von 9 Jahren Masern. Vor 4 Jahren bemerkte Patient öfter Schmerzen in beiden Hüften mit Störungen der Bewegungsfähigkeit verbunden. Angeblich traten dieselben immer im Anschluss an Erkältung oder starke Anstrengung auf und verschwanden nach einigen Tagen wieder unter dem Einfluss der Ruhe. Seit 3 Jahren sind die Schmerzen konstant geblieben. Die Beine haben sich nach auswärts gedreht, die Oberschenkel seien langsam abgemagert; Patient fühlt, dass die Beine schwächer geworden seien. Das Allgemeinbefinden sei nie gestört gewesen. Im Laufe der letzten zwei Jahre verschiedene Kuren in Wildbad, welche vorübergehende Remissionen zur Folge hatten. Opodeldoceinreibungen, Blasenpflaster etc. ohne Erfolg. Beim Gehen nehmen die Schmerzen zu.

Status vom 26. I. 61. Pat. schlank, gross. Muskulatur der oberen Extremitäten gut entwickelt. Thorax gut entwickelt. Allgemeinbefinden gut. Beide unteren Extremitäten kühl anzufühlen; Oberschenkel etwas mager. Beim Gehen wackelt Pat. von einer Seite zur andern, indem er jedesmal die dem vorschreitenden Bein entsprechende Beckenseite hebt. Die Hüftgelenke werden sehr wenig bewegt. Betrachtet man den Pat. von vorn im Stehen und Gehen, so sind die Füsse stark nach aussen gedreht; er ist im Stande das soweit zu forcieren, dass Patellae und Zehen etwas nach hinten sehen. Beim Versuch die Schenkel nach innen zu drehen, bleiben doch die Patellae nach aussen und vorne gekehrt. Beugung in den Hüftgelenken kann Pat. in ausgiebigem Masse bewerkstelligen, wenn er dabei die Schenkel nach aussen rotiert. Beim Gehen Schmerzen von den Hüften bis zu den Knieen. Nirgends Rötung, Schwellung oder Hitze. Druck auf die Processus spinosi der Wirbelsäule nirgends schmerzhaft. Damals wurde die Diagnose auf: „Deformitas coxae utriusque" gestellt.

Nachuntersuchung. 29. III. 94. Pat. jetzt 49 Jahre alt, hat nach der Entlassung aus der Klinik das Kürschnerhandwerk gelernt, ist seit 20 Jahren Kürschner in Konstanz. Er fühlt sich heute noch nicht geheilt. Von Zeit zu Zeit immer noch Schmerzen in den Hüften. Kann nie grössere Strecken gehen, wird bald müde, kommt mit andern Fussgängern nicht mit.

Status: Sehr korpulenter, mittelgrosser Mann. Gang stark hinkend, ausgesprochener Entengang. Sitzen mit geschlossenen Beinen unmöglich; am besten geht es mit gekreuzten Beinen und gleichzeitiger starker Aussenrotation. — Knien nur mit gekreuzten Beinen möglich. Bücken normal möglich. Beide Beine stark aussenrotiert. Bei maximaler Innenrotation bleibt rechts noch ein Winkel von 50°, links ein solcher von 45° gegen die Sagittale; nach aussen ist die Rotation beiderseits soweit möglich, dass die Grosszehen etwas nach hinten von der Frontalebene zeigen. Adduktion beiderseits frei, Abduktion beiderseits bis zu einem Winkel von 15° möglich. Flexion beiderseits frei aber nur unter starker Aussenrotation, so dass die rechtwinklig gebeugten Unterschenkel die Körperachse unter einem Winkel von 75° kreuzen. Trochanterenprominenz nicht sehr ausgesprochen (starker Panniculus). Der rechte Trochanter überragt die Roser-Nélaton'sche Linie um 5, der linke um 4½ cm.

Maasse:					
Cirkumferenz des Oberschenkels,	rechts 42,	links 44	cm.
Spina ant. sup. — Mall. ext.	„ 92,	„ 92,5	„
Trochanter maj. — Mall. ext.	„ 90,	„ 90	„

7) Marie Reinhardt, aus Sondelfingen, 20 Jahre alt; nachuntersucht XI. 93. Hereditäre Belastung nicht nachweisbar. Schon während der Schulzeit bemerkte Pat., dass das rechte Bein kürzer wurde. Im Alter von 13 Jahren (1885) konsultierte sie die chirurgische Ambulanz. Schmerzen habe sie nie gehabt, konnte immer umhergehen. Als Kind habe sie sehr früh gehen gelernt.

Status vom XI. 93. Gesundes Mädchen von befriedigendem Ernährungszustand. Keine Zeichen von Rhachitis. Geringes rechtsseitiges Hinken. Abduktion beschränkt; Rotation in geringem Grade beschränkt; Flexion frei. Der Trochanter tritt rechts etwas stärker vor; er überragt die Roser-Nélaton'sche Linie um 3,5 cm. Keine Atrophie rechts.

Maasse:					
Cirkumferenz des Oberschenkels	rechts 47,	links 47	cm.
Spina ant. sup. — Mall. ext.	„ 80,	„ 83,5	„
Trochanter maj. — Mall. ext.	„ 76,5	„ 77	„

8) Matthäus Burkhardt, 18 Jahre alt, aus Brochenzell, Sattler. In seiner Kindheit soll Pat. immer gesund gewesen sein. Im Herbst 1888 (im Alter von 13 Jahren) habe er in der linken Hüfte leichte Schmerzen bekommen und allmählich immer weniger gut gehen können. Auf ärztliche Anordnung 14 Tage Bettruhe. Keinerlei äussere Veranlassung bekannt. Hereditäre Belastung nicht nachweisbar. Vom 10. II. bis 3. III. 1889 Aufnahme in die Klinik wegen Verdachts auf Coxitis.

Status vom 10. II. 89. Gesund und kräftig aussehender Knabe. Linkes Bein etwas atrophisch, ziemlich erheblich scheinbar verkürzt und um 45° nach aussen rotiert. Das Becken ist links etwas gehoben. Keine Flexion in der Hüfte. Die Beckenverschiebung durch Adduktion des linken Beins auszugleichen. Das linke Bein ist von der Spina bis zum

Mall. gemessen um 1 cm kürzer. Der Trochanter steht um 1½ cm über der Roser-Nélaton'schen Linie. Druck auf den Trochanter und Stoss auf die Fusssohle resp. aufs Knie nicht schmerzhaft in der Hüfte.

Nachuntersuchung. 16. XI. 93. Seit der Entlassung aus der Klinik sei Pat. immer schmerzfrei gewesen und ohne Beschwerden in seinem Beruf als Sattler thätig.

Status: Pat. von vollkommen gesundem Aussehen, guter Ernährung und kräftigem Körperbau. Leichtes Hinken rechts. Die Muskulatur beider Oberschenkel ziemlich gleich. Bei gewöhnlicher Haltung steht die linke Spina etwas höher, infolge leichter Adduktion. Diese Adduktion lässt sich ausgleichen; die volle Abduktion ist jedoch nicht möglich. Im übrigen sind die Bewegungen frei und in normaler Exkursionsweite möglich. Der Trochanter steht stark nach aussen hervor und überragt die Roser-Nélaton'sche Linie um 3 cm; hinter demselben eine ausgesprochene Einsenkung.

Maasse:					
Cirkumferenz des Oberschenkels	rechts	47	links	46,5	cm.
Spina ant. sup. — Mall. ext.	„	91,5	„	88	„
Trochanter maj. — Mall. ext.	„	84,5	„	84	„

9) Melchior Wielath, 17 Jahre alt, Schreiner von Biezenhofen, aufgenommen vom 31. X. bis 8. XI. 93. Die Eltern und 6 Geschwister des Patienten sind gesund. Patient hat in seiner Jugend die englische Krankheit gehabt und erst im dritten Jahr gehen gelernt. In seinem 13. Jahr habe er einmal 3 Tage zu Bett liegen müssen wegen Schmerzen im linken Oberschenkel und Unfähigkeit, das Bein zu gebrauchen. Nachher sei alles wieder gut gewesen. Vor 2 Jahren habe sich dieselbe Erkrankung wieder gezeigt ohne bekannte Ursache und habe 4 Wochen zu ihrer Heilung gebraucht. Im Frühjahr 93 stellten sich wieder Schmerzen in der linken Hüfte bei Bewegungen des Oberschenkels ein; Behandlung mit Bettruhe und Einreibungen. Seither hat Pat. eine Steifigkeit im Hüftgelenk und Schmerzen nach längerem Umhergehen.

Status vom 31. X. 93. Mittelgrosser, kräftig gebauter, junger Mann, in gutem Ernährungszustande. Stark hinkender Gang, mit hochgradiger Beckensenkung links. Das linke Bein in Hüfte und Knie flektiert und stark nach aussen rotiert. Die Bewegungen im Hüftgelenk sind nicht eigentlich schmerzhaft. Um etwaige Hemmung durch Muskelspannung auszuschliessen, wird in Narkose untersucht. Auch dann bleibt das Bein in stark flektierter, abducierter und aussenrotierter Stellung. Flexionskontraktur von 45°, weitere Flexion frei. Adduktion in gleicher Weise behindert, bei maximaler Adduktion bleibt eine Malleolendistanz von 30 cm. Während die Aussenrotation völlig frei ist, ist Innenrotation nicht bis zur Mittelstellung möglich. Innerhalb der Grenzen gehen die Bewegungen frei und glatt; der endliche Widerstand ist ein derber, leicht federnder. Die Trochanteren stehen beiderseits gleich hoch; ihre

Spitzen in der Roser-Nélaton'schen Linie. Eine reelle Verkürzung des linken Beins ist nicht vorhanden. 8. XI. Entlassen, da keine genügende Indikation zur Operation vorliegt („Coxa valga").

10) Martin Osswald, 14 Jahre alt, Schüler, aus Undingen, sucht wegen „Hüftleidens" das Klinik auf. Seit einem Jahr bemerkt Patient Schmerzen in der linken Hüfte, welche bis gegen das Knie hinabziehen. Dieselben treten auf beim Gehen und beim Aufstehen von einem Stuhl. Bei längerem Gehen ermüdet er rasch. Eine Veranlassung für sein Leiden ist ihm nicht bekannt. Die Intensität der Beschwerden hat seit dem ersten Auftreten nicht wesentlich zugenommen. Ins Bett nötigten ihn dieselben nie. Sonst immer gesund gewesen. Hereditäre Belastung nicht nachweisbar.

Status vom 4. XII. 93. Mässig entwickelter Junge. Hinkt deutlich mit dem linken Bein. Im Stehen eine Spur von Beckensenkung links. Der linke Trochanter prominiert deutlich und steht 1—1½ cm über der Roser-Nélaton'schen Linie. Das linke Bein ist wenig atrophisch. Es steht in geringer Aussenrotation, Innenrotation unmöglich, Aussenrotation leicht möglich bis zur Frontalstellung des Fusses (weiter als auf der gesunden Seite). Flexion frei, spitzwinklige Flexion jedoch nur mit ziemlicher Aussenrotation. Abduktion stark beschränkt, Adduktion frei. Keine Zeichen von Rachitis.

Maasse:					
Cirkumferenz des Oberschenkels	rechts	38	links	37	cm.
Spina ant. sup. — Mall. ext.	„	76,5	„	75,5	„
Trochanter maj. — Mall. ext.	„	70,5	„	70,5	„

11) Georg Glaunzinger, 20 J. alt, von Unterjesingen, früher Müller, seit 1½ Jahren Hausknecht in einer Wirtschaft. Bekam im Alter von 14 Jahren angeblich nach einer Lungentzündung Schmerzen in der linken Hüfte. Aeusserlich sei nichts zu bemerken gewesen. Pat. konnte stets seiner Arbeit nachgehen. Am 8. XII. 89 (im Alter von 16 Jahren) fiel er auf ebenem Boden, so dass er auf das unterschlagene rechte Bein zu sitzen kam. Er konnte nicht mehr allein aufstehen und liess sich zu Bett bringen. Am 10. XII. Aufnahme in die Klinik.

Status: Seinem Alter entsprechend entwickelter Mensch von befriedigendem Ernährungszustand; ist nicht fähig auf das linke Bein zu stehen. Linkes Bein gestreckt, aussenrotiert, so dass die äussere Fusskante die Unterlage berührt. Die Hüftgelenksgegend gegenüber der rechten Seite nur wenig sichtbar verändert. Am meisten auffallend ist eine Ausfüllung der Inguinalbeuge durch eine diffuse, leicht kugelige Anschwellung unterhalb des Ligament. Poupartii. Der Trochanter steht etwa um 1 cm nach oben und der Sp. ant. sup. näher. Bewegungen im Gelenk wegen der Schmerzen nicht ausführbar. Blutaustritte sind nicht zu konstatieren. 12. XII. In Narkose untersucht. Wahrscheinlichkeitsdiagnose auf Diductio epiphyseos gestellt. Die Aussenro-

tation auch in Narkose nicht auszugleichen. Zugverband in möglichst guter Stellung. In der Folge keine stärkere Schwellung. 22. XII. Die Aussenrotation und der Trochanterhochstand bleiben trotz der Extension persistent. Nach Aussage von Bekannten soll Pat. schon seit langer Zeit das linke Bein gewohnheitsmässig so stark auswärtsdrehen. — 9. I. 90. Erster Gehversuch an Krücken, das Bein wird schon aufgesetzt. — 12. I. Geht mit einem Stock. — 17. I. Geht ohne alle Hilfsmittel mit Aussenrotation und etwas Steifigkeit im Hüftgelenk. Entlassen.

13. VI. 91. Wiederaufnahme. Seit seiner Entlassung sei Pat. arbeitsfähig gewesen. Im August 1890 traten ohne bekannte Veranlassung Schmerzen in der rechten, bisher gesunden Hüfte auf, welche nach stärkeren Anstrengungen heftiger wurden. Pat. hat aber trotz allmählicher Zunahme der Beschwerden doch gearbeitet bis vor 5 Tagen, wo er wegen grösserer Schmerzhaftigkeit die Arbeit aufgab.

Status: Beide Beine gleichmässig nach aussen rotiert. Die Flexion ist in vollem Umfang erhalten, dagegen ist die Rotation nach innen und die Abduktion nur in minimalem Umfang ausführbar und zwar rechts eher noch weniger als links. Cirkumferenz des Oberschenkels 44 cm rechts, gegen 46 links. Bei der Besichtigung von hinten fällt auf, dass der rechte Trochanter stark vorspringt. Dabei ist derselbe wenig über die Roser-Nélaton'sche Linie hinaufgerückt. Distanz von der Spina zum Mall. ext. beiderseits 86½ cm. — 10. VIII. 91. Geht schmerzfrei; entlassen.

Nachuntersuchung XII. 93. Nach der Entlassung allmähliche Besserung. Seit Mitte 92 im Dienst als Hausknecht. Kann jede Arbeit verrichten. Nur nach starkem Laufen fühlt er am nächsten Tag Schmerzen in den Hüften. Das Bücken geht ihm etwas schwer.

Status: Kräftiger, gesund aussehender, sehr gut genährter junger Mann, von etwas untersetzter Gestalt und grobem Knochenbau. Eigentümlich wackelnder Gang; fällt von einem Bein förmlich aufs andere. Beide Beine sind auswärts rotiert. Innenrotation bis zur Parallelstellung der Füsse nicht möglich, dagegen Aussenrotation bis zur völligen Frontalstellung derselben. Flexion rechts frei, links bis zu einem Winkel von 100°, beiderseits jedoch mit gleichzeitiger Aussenrotation. Die Abduktion ist rechts fast Null, links etwas weniger beschränkt. Bei maximaler Spreizung der Beine wird eine Malleolendistanz von 40 cm erreicht, Adduktion in geringem Grade beschränkt. Pat. kann nicht mit geschlossenen Beinen auf einem Stuhl sitzen. Beide Trochanteren, besonders der rechte prominent, doch nicht so sehr auffallend wegen der reichlichen Weichteilbedeckung. Der rechte überschreitet die Roser-Nélaton'sche Linie um 7 (!) cm, der linke um 4½ cm.

Masse:	Cirkumferenz des Oberschenkels	rechts	44,	links	45 cm.
	Spina ant. sup. — Mall. ext.	„	88,	„	90 „
	Trochanter maj. — Mall. ext.	„	87,5	„	87 „

12) Gauss, 31 Jahre alt, Gärtner, aus Felldorf. Nachuntersucht X. 93. Das Leiden begann im Alter von 14 Jahren ganz allmählich mit Schmerzen und einem Gefühl von Schwere in der linken Hüfte. Dazu gesellte sich linksseitiges Hinken. Allmählich steigerten sich die Schmerzen so, dass er auch mit Stock nicht mehr gehen konnte. Im 15. Lebensjahr (1877) in ambulatorischer Behandlung. Darnach 1/4 Jahr Bettruhe. Bald darauf trat Besserung ein. Heute bestehen keinerlei Beschwerden mehr, Patient kann als Gärtner alle Arbeiten verrichten.

Status vom X. 93. Kräftiger, gesunder Mann; keine Zeichen früherer Rhachitis. Leichtes Hinken links. Mässige Atrophie des linken Beins. Flexion frei mit Aussenrotation. Aussenrotation frei, Innenrotation nur bis zum Gradstand möglich. Adduktion frei, Abduktion bis zu 1/4 R. möglich. Der linke Trochanter überragt die Roser-Nélaton'sche Linie um 1 cm.

Maasse:					
Cirkumferenz des Oberschenkels	rechts	49,5,	links	45,5	cm.
Spina ant. sup. — Mall. ext	„	93	„	90	„
Trochanter maj. — Mall. ext.	„	88	„	86	„

13) Josef Hilber, 16 Jahre alt, Bauer aus Schwandorf war vom 1. II. bis 21. II. 94 in die Klinik aufgenommen. Das Leiden begann vor 1 1/4 Jahren im linken Bein. Pat. giebt an, dass ihm das Gehen nicht mehr recht möglich gewesen sei, ohne dass jedoch ausgesprochene Schmerzen bestanden. Ein halbes Jahr später wurde auch die rechte Hüfte ergriffen. Patient bemerkte, dass er sich nicht mehr recht bücken, sowie dass er im Gehen mit andern nicht mehr mitkommen konnte. Im Anfang bestanden bei längerem Gehen Schmerzen im linken Knie, im letzten halben Jahr zeigten sich dieselben im rechten. Vor Beginn der Erkrankung habe er immer gut laufen können. Ans Bett war er nie gefesselt durch das Leiden.

Status: Wenig entwickelter Bursche mit schlechter Muskulatur. Keine Zeichen von überstandener Rhachitis. Der Gang ist eigenartig steif und watschelnd mit Ueberkreuzen der Beine. Im Stehen sind beide Beine stark aussenrotiert. Bei maximaler Innenrotation bildet die Sagittalebene des Beins zu der des Körpers immer noch einen Winkel von 25° rechts und 40° links. Die Aussenrotation ist frei und geht links etwas weiter als rechts. Abduktion beiderseits unmöglich. Auch mit Gewalt lassen sich die Beine nicht soweit in der frontalen Richtung von einander entfernen, dass man die Faust zwischen die Knieen einschieben könnte. Beim Versuch hiezu bemerkt man einen federnden Widerstand. Adduktion beiderseits völlig frei. Flexion rechts möglich bis zu einem stumpfen Winkel von 130° unter gleichzeitiger Adduktion von 30° und starker Aussenrotation; links geht die Flexion bis zu einem Winkel von 110° unter gleichzeitiger Adduktion von 10° und ebenfalls starker Aussenrotation. Beide Trochanteren sind stark prominent. Zwischen ihnen und

den Nates beiderseits stark ausgesprochene Einziehung. Der Trochanter major überragt die Roser-Nélaton'sche Linie rechts um 3½ links um 2½ cm. Geringer Grad von Genu valgum rechts. Pat. kann nur mit gekreuzten Oberschenkeln knien (vergl. Taf. VI. Fig. 6). Will er einen Gegenstand vom Boden aufheben, so lässt er dabei die Beine gestreckt, ähnlich wie der Soldat auf das Kommando „Rumpf vorwärts beugt!" und erzielt den gewünschten Effekt unter starker Inanspruchnahme der sehr biegsamen Lendenwirbelsäule. Beim Ersteigen einer steilen Treppe stellt er sich seitwärts vor die Stufen, setzt das treppabwärts sehende Bein vor dem andern weg seitlich auf die nächste Stufe und zieht das andere nach u. s. f. — Innerhalb der angegebenen Grenzen sind die Bewegungen in den Hüftgelenken frei und schmerzlos; die Hemmung ist eine plötzliche, leicht federnde.

Maasse:	Cirkumferenz des Oberschenkels	rechts	36,	links	36 cm
	Spina ant. sup. — Mall. ext.	„	84,	„	85 „
	Trochanter maj. — Mall. ext.	„	78½,	„	79 „
	Distantia intertrochanterica	„	28½ cm		
	Conjugata	„	14½ „		

14) Johann Diem, 16 Jahre alt, Wagnerlehrling von Sommersbach; in die Klinik aufgenommen am 1. X. 91. Keine hereditäre Belastung nachweisbar. Pat. früher immer gesund, bekam im December 1890 zeitweise Stechen in der linken Hüftgegend. Jedoch konnte er seine Arbeit dabei vollständig versehen. Das Stechen im Oberschenkel hielt an bis Mai dieses Jahres, verschwand dann; dagegen stellten sich jetzt Schmerzen im Knie ein. Von da an konnte Pat. nicht mehr arbeiten, und musste mit Stöcken gehen. Am 7. VI. 91 fiel er durch Ausgleiten eines seiner Stöcke zu Boden. Infolge davon heftige Schmerzen im Knie und in der Hüfte, so dass er zu Bett musste. Schon 8 Tage vor dem Fall hatte ein Arzt eine „Verschiebung" der Hüfte diagnosticiert. 8 Tage nach dem Fall konnte er wieder mit 2 Stöcken gehen. Am 28. VI. Aufnahme ins Spital zu Memmingen und 6 wöchentliche Behandlung mit Gewichtsextension. Daraufhin Gehen mit einem Stock möglich. Jedoch hinkt er noch immer und kann nur mühsam Treppen steigen.

Status: Kräftig gebauter, gesund aussehender Bursche. Deutlich hinkender Gang; das linke Bein erscheint verkürzt. Die dem Trochanter entsprechende Vorwölbung ist links stärker als rechts. Der Trochanter überragt die Roser-Nélaton'sche Linie um 3 cm, und steht etwas nach hinten. Das Bein steht in Aussenrotation; diese kann soweit forciert werden, dass der Fuss gerade nach der Seite sieht, dagegen ist die Innenrotation stark beschränkt, so dass es nicht gelingt, die Patella ganz nach vorn zu bringen. Abduktion nur etwa halbsoweit möglich wie auf der gesunden Seite, Adduktion nicht beschränkt. Flexion bis zum halben Rechten. Spontaner Schmerz besteht nicht, dagegen bei Bewegungen

Schmerz in der Leistengegend, der sehr heftig wird, wenn man die angegebenen Grenzen zu überschreiten sucht. Das linke Bein ist etwas atrophisch. Weichteilschwellung besteht nicht. Die Länge der Beine vom Trochanter zum Mall. ext. gemessen beiderseits gleich; von der Spina ant. sup. — Mall. ext. gemessen, ist das linke um 3 cm verkürzt. — Am 16. X. kann Pat. schon wieder aufstehen. — 22. XII. Entlassen. Im objektiven Befund hat sich nichts geändert. Dagegen sind die subjektiven Beschwerden bedeutend zurückgegangen. Pat. kann 1½ Stunden ohne erhebliche Schmerzen gehen. Der Gang ist, wenn auch hinkend, so doch (mit einem Stock) sicher und rasch. Während der ganzen Beobachtungszeit kein Fieber.

Nachuntersuchung 21. V. 94. Grobknochiger, wenig muskulöser Mensch. Beiderseits Plattfuss, rechts stärker als links. Das linke Bein ist aussenrotiert und kann nur bis zum Geradstand einwärts rotiert werden. Aussenrotation frei. Abduktion unmöglich. Flexion bis zum R. möglich. Gang links ausgesprochen hinkend. Der Trochanter überragt die Roser-Nélaton'sche Linie um 4,5 cm.

Maasse:		rechts	links	
	Cirkumferenz des Oberschenkels	51	45	cm
	Spina ant. sup. — Mall. ext.	97	92,5	„
	Trochanter maj. — Mall. ext.	69	89	„

15) Maria Kley, 22 Jahre alt, aus Dörrenstetten. Keine hereditäre Belastung nachweisbar. Das Leiden begann im Alter von 15 Jahren (1887) ohne bekannte Veranlassung mit stechenden Schmerzen im linken Hüftgelenk, welche bis in den Fuss ausstrahlten. Dabei bestand keine Schwellung. Pat. setzte ihre Arbeit (Feldarbeit) trotz der Schmerzen fort; nur im Frühjahr 88 lag sie einmal 14 Tage zu Bett ohne jedoch Besserung zu erzielen. Von da ab fortwährende Zunahme der Schmerzen, ohne dass äusserlich jemals etwas zu bemerken gewesen sei. Zwei Jahr nach Beginn des Leidens suchte Pat. die Klinik auf, woselbst sie vom 12. I. bis 31. I. 89 Aufnahme fand.

Status vom 12. I. 89. Kräftig gebautes, etwas blasses Mädchen. In der Rückenlage bei geradstehenden Becken wird das linke Bein adduciert, einwärts rotiert und leicht flektiert gehalten, der Adduktionswinkel beträgt nahezu ½ R, der Flexionswinkel etwa 20°, die Innenrotation ca. ¼ R. Beugung im Hüftgelenk frei. Druck aufs Gelenk schmerzlos. Ausgesprochene Atrophie der linken unteren Extremität. Der Trochanter überragt die Roser-Nélaton'sche Linie um 4 cm. Bei der Untersuchung in Narkose ist Beugung und Streckung frei, Abduktion und Aussenrotation bleibt unmöglich. Es wird die Diagnose auf Schenkelhalsverbiegung gestellt.

Nachuntersuchung. 23. I. 94. Seit der Entlassung aus der Klinik hat sich die Pat. nur noch mit Stricken und Nähen beschäftigt und ist

viel (darunter die letzten 26 Wochen) zu Bett gelegen wegen zahlloser Beschwerden an allen möglichen Körperstellen.

Status. Grosse, gut genährte, ziemlich kräftige Person. Ueber etwaige subjektive Beschwerden lässt sich kein Urteil gewinnen, da Pat. schwer hysterisch ist. Nichts von Rhachitis. Gang sehr vorsichtig mit leichter Schonung des linken Beins und Einwärtsrotation. Ausserdem besteht leichte Adduktion. Abduktion unmöglich, weitere Adduktion frei. Aussenrotation gleichfalls unmöglich. Wenn Pat. die Füsse neben einander stellen will, so wird die linke Beckenseite nach hinten geschoben, infolge kompensatorischer Aussenrotation des rechten Beines. Flexion ist völlig frei unter Beibehaltung der Innenrotation. Der linke Trochanter ist sehr stark prominent; hinter demselben typische Einziehung; er scheint um ein kleines nach hinten gerückt. Die Roser-Nélaton'sche Linie überragt er um 4 cm.

Maasse: Cirkumferenz des Oberschenkels	rechts	49,	links 45 cm.
Spina ant. sup. — Mall. ext.	„	90,	„ 86 „
Trochanter — Mall. ext.	„	84,5,	„ 84,5 „
Distantia intertrochanterica	„	35,5 cm.	

16) Friedrich Lacher, 18 Jahre alt, Bauer von Bisingen. Pat. war früher stets gesund. Im Herbst 1890 (im Alter von 15 Jahren) traten Schmerzen in der rechten Hüfte auf, welche bei vielem Gehen zunahmen. Im Laufe des Winters wurde auch die linke Hüfte schmerzhaft. Allmählich konnte Patient das rechte Bein in der Hüfte nicht mehr ordentlich beugen. Ende Juli 91 trat Patient mit dem rechten Bein in einen zwei Fuss tiefen Graben; er empfand sofort heftige Schmerzen, und konnte nur mit Mühe sich nach Hause schleppen. Nach 8tägiger Bettruhe suchte er die Ambulanz auf, wo ihm Jodoformleberthran verordnet wurde. 29. VIII. 91 Aufnahme. Seit dem Unfall kann Pat. auch das linke Bein nicht mehr beugen; auch macht dieses mehr Schmerzen als das rechte.

Status vom 29. VIII. 91. Bei dem im übrigen gesund aussehenden Patienten stehen beide Beine stark auswärts rotiert. Sie können weder aktiv noch passiv nach innen rotiert werden. Abduktion nur in beschränktem Umfang ausführbar, während die Beine fast in normalem Umfang passiv adduciert und flektiert werden können. Schmerzhaft sind die Bewegungen nicht. Der rechte Trochanter steht etwas höher. Beiderseits Gewichtsextension bis 21. IX. — 3. X. Entlassung. Patient kann ohne Stock schmerzfrei gehen, nur beim Bücken noch geringe Schmerzen in den Hüften. Temperatur während der ganzen Beobachtungszeit normal.

Nachuntersuchung. 20. I. 94. 2 Monate nach der Entlassung konnte Pat. ohne Stock mit nur geringen Schmerzen gehen, ein halbes Jahr später völlig schmerzfrei. Jetzt kann er alles arbeiten und bekommt Schmerzen nur noch beim Laufen auf weite Strecken.

Status: Gut entwickelter Bursche; keine Zeichen von Rhachitis.

Hinkt in geringem Grade mit dem rechten Bein. Beide Beine leicht aussenrotiert, lassen sich nur bis zum Geradstand nach innen drehen, während die Aussenrotation völlig frei ist. Flexion frei mit gleichzeitiger Aussenrotation. Adduktion frei, Abduktion beiderseits beschränkt; links wird ein Winkel von 25°, rechts ein solcher von 20° zur Körperachse erreicht. Trochanteren stark prominent, der rechte überragt die Roser-Nélaton'sche Linie um 1½ cm. Innerhalb der angegebenen Grenzen sind die Bewegungen frei und schmerzlos.

Maasse: Spina ant. sup. — Mall. ext. rechts 85, links 86,5 cm
Trochanter maj. — Mall. ext. „ 82, „ 82 „

17) Wilhelm Eppler, 18 Jahre alt, Bauer aus Thieringen. Das Leiden begann im Alter von 15 Jahren mit Schmerzen in der linken Hüfte beim Gehen. Allmählich wurden die Schmerzen stärker, doch war Pat. nie genötigt, das Bett zu hüten. Allmählich bemerkte er ein „Schwinden" und „Kürzerwerden" des Beins. Am 1. III. 92 suchte er die chirurgische Ambulanz auf. Damals wurde folgender Befund erhoben: Leichte Adduktion und Flexionsstellung. Trochanter etwas nach hinten und oben abgewichen, reelle Verkürzung 2 cm. Rotation nach aussen. Schlechter hinkender Gang. Genu valgum sinistrum. Therapie: Bettruhe, Leberthran. — 6. V. 92. Status idem, linkes Bein schwächer.

Nachuntersuchung. 22. I. 94. Zu jener Zeit seien auch nächtlicher Weile im Bett Hüftschmerzen aufgetreten. Jetzt treten bei längerem Gehen hauptsächlich Schmerzen im Knie auf, nach 2stündigem Gehen auch in der Hüfte. Langes Stehen ebenfalls schmerzhaft.

Status: Hochgewachsener, dabei nicht sehr kräftiger mässig entwickelter, ziemlich grobknochiger Bursche. Keine Zeichen überstandener Rhachitis. Starkes Hinken mit dem linken Bein. Letzteres hochgradig auswärts rotiert kann gar nicht nach innen rotiert werden. Aussenrotation bis zur Frontalstellung des Fusses möglich. Flexion frei aber nur unter starker Aussenrotation. Abduktion unmöglich; Adduktion nicht wesentlich beschränkt. Bewegungen in der Hüfte schmerzlos. Der linke Trochanter steht weit nach hinten am Becken und überragt die Roser-Nélaton'sche Linie um 4 cm. Linkes Bein etwas atrophisch. Mässiges Genu valgum und leichter Plattfuss links.

Maasse:					
Cirkumferenz des Oberschenkels	rechts	45,	links	43	cm.
Spina ant. sup. — Mall. ext.	„	92,	„	88	„
Trochanter maj. — Mall. ext.	„	86,5	„	85,5	„
Sohlenabstand			„	5	„
Kniebasisfemurwinkel			„	78°	
Kniebasistibiawinkel			„	90°	

(Vergl. Tafel IV. Fig. 1 und 2.)

18) Wilhelm Waidner, 17 Jahre alt, Gärtner, von Reutlingen. Das Leiden begann vor 2 Jahren mit Schmerzen in Hüfte und Knie, zuerst

rechts, später auch links. Beim Gehen steigerten sich die Schmerzen. Zeitweilig traten leichte Remissionen ein. Vom 8. III. 93 an befand sich Pat. in ambulatorischer Behandlung. Anfänglich wurden Jodoforminjektionen in die Hüftgelenke gemacht. Am 8. VI. 93 erfolgt Aufnahme in die Klinik wegen Zunahme der Beschwerden.

Status: Mässig entwickelter Bursche, von gesundem Aussehen. Muskulatur mangelhaft. Hände blau verfärbt. Haut der Extremitäten marmoriert. Keine Zeichen von Rachitis. Der Gang ist watschelnd. Pat. fällt förmlich von einem Bein aufs andere. Beide Beine stark auswärts rotiert. Die Innenrotation hochgradig beschränkt. Links lässt sich die Patella knapp nach vorne bringen, rechts bleibt bei maximaler Innenrotation immer noch ein Winkel von 20° zwischen der Sagittalebene des Beins und der des Körpers. Werden die Beine in Hüfte und Knie flektiert, so macht sich die Aussenrotation sehr stark bemerklich, indem der gehobene Unterschenkel das gestreckte Bein weit überkreuzt. Abduktion beiderseits beschränkt. Beide Trochanteren stark prominent, überragen die Roser-Nélaton'sche Linie rechts um ca. 1½, links um 1 Querfinger. Spina ant. sup. — Mall. ext. rechts 84,5, links 86 cm. Die Bewegungen in der Hüfte sind, soweit ausführbar, schmerzlos. Bettruhe. — 26. VI. Entlassen, ohne nennenswerte Veränderung des Zustandes.

Nachuntersuchung. 24. I. 94. Seit der Entlassung sei wesentliche Besserung eingetreten. Geht den ganzen Tag ohne Schmerzen seinem Geschäft im Garten nach. Nur das Bücken und Knien gehe nicht recht.

Status: Im allgemeinen Habitus ist keine wesentliche Aenderung eingetreten. Der Charakter des Ganges ist derselbe geblieben. Es besteht starke Aussenrotation der Beine, jetzt lässt sich auch die linke Patella nicht mehr ganz nach vorne bringen. Aussenrotation beiderseits bis zur Frontalstellung der Füsse möglich. Flexion beiderseits frei, doch nur mit starker Aussenrotation. Abduktion beiderseits stark beschränkt; bei gleichzeitiger starker Aussenrotation lässt sich eine Malleolendistanz von 40 cm erreichen, bei maximaler Innenrotation nur eine solche von 20 cm. Adduktion frei. Beide Trochanteren stark prominent. Zwischen ihnen und den Nates deutliche Einziehung. Die Trochanterspitze überragt die Roser-Nélaton'sche Linie beiderseits um 2½ cm. Das Becken macht einen sehr „platten" Eindruck. Pat. kann nicht mit geschlossenen Beinen auf einem Stuhl sitzen. Beim Knien muss er die Unterschenkel kreuzen (vgl. Taf. VI. Fig. 5).

Maasse: Spina ant. sup. — Mall. ext. rechts 87,5, links 88 cm.
Distantia intertrochanterica 32 cm
Conjugata 12 „

19) Georg Schlee, 20 Jahre alt, Bierbrauer, aus Altenstaig. Beginn des Leidens im 16. Jahr (Anf. 89) mit Schmerzen und Schwere in der linken Hüfte. Am 7. X. 89 wird in der Ambulanz folgender Befund er-

hoben: Links starke Aussenrotation, Flexion bis 30° möglich, sonst Unbeweglichkeit. Keine Schwellung. Pat. brauchte hierauf Soolbäder. — 30. V. 91. Die Beschwerden links verschwunden, dagegen rechts aufgetreten. Befund: Rechtsseitiges Hinken, Abmagerung des Beins; dasselbe steht in Adduktion und Aussenrotation, Bewegungen nicht möglich; wenig Schmerz. — 31. VIII. 91. Besserung. Starke Aussenrotation, Flexion schmerzhaft, Abduktion unmöglich, Trochanter hochstehend. Linke Hüfte gut, nur Innenrotation nicht ganz möglich.

Nachuntersuchung XI. 93. Im ganzen dauerte die Krankheit 2 Jahre, seither schmerzfrei.

Status: Kräftiger junger Mensch von blühendem Aussehen und gutem Ernährungszustand. Befund an den Hüftgelenken im wesentlichen wie am 31. VIII. 91. Rechts ist jetzt Flexion von 30° möglich. Links ausser der Innenrotation auch die Abduktion etwas beschränkt. Trochanter überragt die Roser-Nélaton'sche Linie rechts um 2,5, links um 1 cm.

Maasse:					
Cirkumferenz des Oberschenkels	rechts	41,	links	43,5	cm
Spina ant. sup. — Mall. ext.	„	93,	„	94,5	„
Trochanter maj. — Mall. ext.	„	90,	„	90	„

20) Victoria Kessler, 17 Jahre alt, von Hirrlingen, früher landwirtschaftlich beschäftigt, seit Beginn des Leidens Nähterin. Beginn des Leidens mit 15½ Jahren mit Schmerzen in der linken Hüfte. 14 Tage nach Beginn des Leidens suchte sie das chirurgische Ambulatorium auf (3. VIII. 1892), woselbst folgender Befund erhoben wurde: Auffallend grosses Mädchen mit starkem Knochenbau. Hinkender Gang mit nach aussen rotiertem Bein. Linke Hüftgegend etwas geschwollen. Rotation und Flexion schmerzhaft und wenig ausgiebig. Adduktion nicht schmerzhaft und ziemlich ausgiebig. Ruhe, Jodoformleberthran ordiniert. War sodann 13 Wochen im Spital ihres Heimatbezirks, aber nicht zu Bett. — 31. X. Status idem.

Nachuntersuchung. 25. I. 94. Auch jetzt noch treten bei kurz dauerndem Gehen Schmerzen auf, welche bei vielem Gehen sehr heftig werden. Früher konnte Pat. stundenweit ohne Ermüdung marschieren.

Status: Kräftiges, grobknochiges, sehr gut genährtes Mädchen von 180 cm Körperlänge. Keine Zeichen von Rhachitis. Im Stehen eine Spur von Beckensenkung links. Gang mit deutlichem linksseitigem Hinken. Das linke Bein steht nach aussen rotiert, so dass seine Sagittalebene zu der des Körpers einen Winkel von 15° bildet, und kann nicht weiter nach einwärts rotiert werden; nach auswärts kann das Bein so weit rotiert werden, dass seine Sagittalebene um ca. 15° nach hinten von der Frontalebene des Körpers sieht, also weit über die Grenzen der normalen Aussenrotation hinaus. Flexion frei, jedoch nur mit starker Aussenrotation, welche sich bei rechtwinkliger Beugung so steigert, dass der gleichfalls rechtwinklig gebeugte Unterschenkel die Körperachse unter einem

Winkel von 50° schneidet. Die Abduktion des linken Beins völlig unmöglich, Adduktion wenig beschränkt. Innerhalb der angegebenen Grenzen sind die Bewegungen frei und schmerzlos, keine Krepitation. Das rechte Hüftgelenk nach allen Richtungen frei beweglich. Beide Trochanteren erscheinen ziemlich prominent; der Eindruck wird beim Anblick von vorne noch dadurch gesteigert, dass die Beckenspinae einander auffallend nahe stehen. Ein deutlicher Unterschied in der Trochanterprominenz nicht erkennbar. Erschwerend für die Untersuchung ist die starke Weichteilbedeckung. Der linke Trochanter überragt die Roser-Nélaton'sche Linie um 1½ cm. Das linke Bein erscheint etwas schwächer.

Maasse: Cirkumferenz des Oberschenkels rechts 53, links 51 cm.
Spina ant. sup. — Mall. ext. „ 98, „ 96,5 „
Trochanter maj. — Mall. ext. „ 90,5, „ 90,5 „
Distantia interspinalis 21 cm.
Distantia intertrochanterica 34 „
Conjugata 20 „
Linksseitiges Genu valgum mässigen Grades:
Kniebasisfemurwinkel 72°
Aussenwinkel 162°

21) Gottlieb Friedrich Waiblinger, 16 Jahre alt, Bäcker, aus Tübingen. Seit einem Vierteljahr allmählich zunehmende Schmerzen in der linken Hüfte; früher angeblich immer gesund, hereditär nicht belastet. Da die Schmerzen beim Gehen immer stärker wurden, und Pat. hinken musste, legte er sich zu Bett, ohne jedoch hiedurch Besserung zu erzielen. Salicylmedication ohne Erfolg. — 25. X. 93. Aufnahme in die Klinik.

Status: Seinem Alter entsprechend entwickelter Bursche von mittlerem Ernährungszustand, bleicher Gesichtsfarbe. Gang stark hinkend. In der Rückenlage besteht leichte Lendenlordose, Aussenrotation und etwas Adduktion des linken Beins. Die Gegend der linken Hüfte etwas geschwellt, der Trochanter fühlt sich verdickt an. Schmerzpunkte in der Inguinalgegend und nach oben und hinten vom Trochanter. Bewegungen nur in geringem Grade ausführbar; besonders bei Rotationsversuchen starke Schmerzen. Extensionsverband. — 1. XI. Die Schmerzhaftigkeit des Gelenks völlig verschwunden, die Schwellung zurückgegangen. — 10. XI. Die Schwellung ist ganz verschwunden. Der Ernährungszustand gebessert. — 20. XI. Bewegungen in der Hüfte ziemlich frei, nur bei forcierter Rotation noch Schmerzen; es besteht noch starke Aussenrotation. — 11. XII. Intercurrentes Erysipel von einem Ekzem aus. — 20. XII. Erysipel abgelaufen. — 23. XII. Keine Schwellung der Hüfte mehr. Bei Rotation noch ganz geringe Schmerzhaftigkeit. Das Bein steht aussenrotiert, doch nicht mehr so stark wie zu Anfang. Abduktion ziemlich beschränkt. Flexion bis fast zum rechten Winkel möglich. Geht schmerzfrei. Entlassen.

Nachuntersuchung. 31. I. 94. Jetzt macht das Gehen keine Schmerzen in der Hüfte mehr, dagegen im Fussgelenk.

Status: Etwas gedunsen aussehender, blasser, wenig kräftiger Bursche. Starkes linksseitiges Hinken. Das linke Bein ist beträchtlich nach aussen rotiert. Bei maximaler Innenrotation bleibt der Winkel zwischen der Sagittalebene des Beins und der des Körpers immer noch ca. 35°. Aussenrotation leicht möglich bis zur Frontalstellung des Fusses. Abduktion völlig unmöglich, Adduktion etwas beschränkt. Flexion möglich bis zum Winkel von 100° aber nur mit sehr starker Aussenrotation. Innerhalb der angegebenen Grenzen sind die Bewegungen frei und schmerzlos. Um zu knieen, muss Patient entweder die Oberschenkel spreizen, oder die Unterschenkel kreuzen. Beim Sitzen auf einem Stuhl kann er die Beine nur schliessen bei starker Adduktion des rechten. Das linke Bein ist etwas atrophisch. Der Trochanter, mässig prominent, überragt die Roser-Nélaton'sche Linie um 2½ cm. Links besteht Pes valgus geringen Grades.

Maasse: Cirkumferenz des Oberschenkels rechts 41, links 36 cm.
Spina ant. sup. — Mall. ext. „ 82,5, „ 80 „

22) Leopold Haug, 30 J. alt, aus Hirschau. Pat. ist von Jugend an in der Entwicklung zurückgeblieben. Im 16. Lebensjahr Radikaloperation einer rechtsseitigen Leistenhernie. Seit dieser Zeit bestehen angeblich Schmerzen im rechten Bein und muss Pat. etwas hinken.

Status vom 26. III. 94. Stark in der Entwicklung zurückgebliebener Bursche von exquisit cretinistem Körperhabitus. Körperlänge 148 cm. Das Aussehen entspricht dem eines 14jährigen Jungen. Thyreoidea auf einen wallnussgrossen harten Knoten rechts und einen ebensolchen haselnussgrossen links reduciert (aufgenommen behufs Schilddrüsentherapie). Die Gliedmassen atrophisch. Der Gang rechterseits stark hinkend. Dabei ist das Bein etwas nach innen rotiert. Aussenrotation nicht ganz zum Geradstand möglich. Abduktion bis zu 15° frei. Flexion frei bis etwa zum rechten Winkel. Der Trochanter ist stark prominent und überragt die Roser-Nélaton'sche Linie um 3,5 cm, der linke Trochanter gleichfalls etwas prominent steht um 1 cm über derselben. Das linke Hüftgelenk ist gleichfalls in seinen Bewegungen etwas beschränkt. Aussenrotation von 45° möglich, Innenrotation bis zum Gradstand. Abduktion bis zu etwa 40°. Flexion frei bis knapp zum rechten Winkel. Bei maximaler Spreizung der Beine wird eine Malleolendistanz von 53 cm erreicht. Am meisten gestört wird Patient durch die Unmöglichkeit, sich ganz zur Erde zu bücken; er ist nicht im Stande einen kleinen Gegenstand (z. B. eine Sonde) vom Boden aufzunehmen.

Maasse: Cirkumferenz des Oberschenkels rechts 37, links 37 cm
Spina ant. sup. — Mall. ext. „ 74,5, „ 77 „
Trochanter maj. — Mall. ext. „ 70, „ 70 „

BEITRÄGE

ZUR

KLINISCHEN CHIRURGIE

MITTEILUNGEN AUS DEN KLINIKEN

ZU

BASEL BONN FREIBURG HEIDELBERG

TÜBINGEN ZÜRICH

Herausgegeben von

Dr **P. Bruns** Professor in Tübingen

Dr **V. Czerny** Professor in Heidelberg

Dr **P. Kraske** Professor in Freiburg

Dr **R. U. Kroenlein** Professor in Zürich

Dr **A. Socin** Professor in Basel

Dr **F. Trendelenburg** Professor in Bonn

Redigiert von

Dr **P. Bruns**

ZWÖLFTER BAND

Zweites Heft

MIT ABBILDUNGEN IM TEXT UND 7 TAFELN IN STEIN- UND LICHTDRUCK

TÜBINGEN 1894

VERLAG DER H. LAUPP'SCHEN BUCHHANDLUNG

DRUCK VON H. LAUPP JR. IN TÜBINGEN.

INHALT.

Seite

Aus der Tübinger chirurgischen Klinik.

VII. Zur Kropfbehandlung mit parenchymatösen Einspritzungen. Von Prof. Dr. C. Garrè, erstem Assistenzarzt der Klinik 321

Aus der Tübinger chirurgischen Klinik.

VIII. Ueber das Enchondrom des Hodens. Von Dr. H. Mohr . . . 333

Aus der Bonner chirurgischen Klinik.

IX. Untersuchungen über die Wanscher'sche Narkotisierungs-Maske. Von Dr. H. Dreeser, Privatdozent und Assistent des pharmakolog. Instituts zu Bonn 353

Aus der Tübinger chirurgischen Klinik.

X. Ueber multilokuläre Kiemengangcysten. Von Dr. K. Zöppritz. (Hierzu Tafel VII—VIII) 366

Aus der Bonner chirurgischen Klinik.

XI. Versuche über Knochenplombierung bei höhlenförmigen Defekten des Knochens. Von Dr. Stachow 389

Aus der Bonner chirurgischen Klinik.

XII. Zur Behandlung der queren Kniescheibenbrüche durch die Knochennaht. Von Dr. P. Hackenbruch, Spezialarzt für Chirurgie zu Wiesbaden, ehemaligem Assistenzarzt an der Bonner chirurg. Klinik 409

Aus der Heidelberger chirurgischen Klinik.

XIII. Beiträge zur Pathologie und Chirurgie der Gallenblasengeschwülste. Von Dr. A. Heddaeus 439

Aus der Tübinger chirurgischen Klinik.

XIV. Ueber Lupus-Carcinom. Von Dr. P. Steinhauser. (Hierzu Tafel IX) 501

Seite

Aus der Züricher chirurgischen Klinik.

XV. Experimentelle und klinische Studien über den Kopftetanus. Von Dr. Conrad Brunner, Privatdozent für Chirurgie. (Fortsetzung) 523

Aus der Bonner chirurgischen Klinik.

XVI. Ueber verkalkte Endotheliome im Unterhautbindegewebe. Von Dr. Georg Perthes, Assistenzarzt der Klinik. (Hierzu Tafel X—XIII) 589

AUS DER

TÜBINGER CHIRURGISCHEN KLINIK

DES PROF. DR. BRUNS.

VII.

Zur Kropfbehandlung mit parenchymatösen Einspritzungen.

Von

Prof. Dr. C. Garrè,
erstem Assistenzarzt der Klinik.

Von parenchymatösen Einspritzungen bei der Kropfbehandlung ist man in den letzten Jahren fast ganz zurückgekommen. Die Gründe hierfür liegen meines Erachtens weniger in der vervollkommneten Technik der Kropfoperation, wodurch die Mortalität auf einen minimalen Prozentsatz herabgedrückt wurde, als in den im allgemeinen wenig befriedigenden Erfolgen der bisher angewandten Injektionsbehandlung.

Wie weit wir auch die Grenzen für die operative Behandlung stecken mögen, es bleibt immer noch eine grosse Zahl von Fällen übrig, die aus diesem oder jenem Grunde sich nicht zur Operation eignen oder nicht operiert sein wollen. Für all diese steht uns aber einzig das Jodkalium innerlich und äusserlich zur Verfügung. Jeder von uns kennt jedoch die wenig zuverlässige und wenig intensive Wirkung dieses Mittels, das sogar bei bestimmten Kropfformen vollständig versagt. So ist es durchaus begreiflich, dass auch trotz der mannigfaltigen Operationsmethoden, die wir besitzen, der Wunsch

nicht erloschen ist, ein Mittel zu haben, das lokal appliciert, eine energische Verkleinerung der vergrösserten oder erkrankten Schilddrüse gefahrlos erzielt. Als der direkteste und wirksamste Weg der Applikation musste die Einspritzung ins Parenchym des erkrankten Organes selbst erscheinen. Aber keines der auf solche Art angewandten Mittel vermochte sich bisher dauernd in der Praxis einzuführen.

Die Einspritzungen von Jodtinktur in die Struma wurden zuerst von Sköldberg in Schweden (1856) gemacht, fanden aber erst durch die Empfehlung von Luton (1867) und Lücke (1868) allgemeine Verbreitung. Die Wirkung der Jodtinktur ist eine doppelte: neben der spezifischen Wirkung des Jods auf die Drüse, kommt es lokal zur Entzündung mit folgender Narbenbildung. Je nach der Grösse des Kropfes sind 3—20 Injektionen von ½—1 ccm oder mehr Tct. jodi oder Lugol'sche Lösung nötig, die entsprechend der lokalen Reaktion, die der einzelnen Einspritzung folgt, in kleineren oder grösseren Pausen gemacht werden. Die Indikationen sind ungefähr die gleichen, wie für die Jodbehandlung überhaupt. Während Lücke zunächst alle parenchymatösen Formen des Kropfes für die Jodinjektion geeignet hält, präcisiert Kocher bald die Indikationen etwas schärfer. Nach ihm ist das eigentliche Gebiet für die Anwendung der Lücke'schen Injektionen die Str. hyperplastica in ihrer diffusen und der tuberösen Form; sobald sich aber deutliche Knoten herausbilden, die durch ihre weiche Konsistenz sich als in der Degeneration weiter fortgeschrittene Stellen kennzeichnen (Str. haemorrhagica oder gelatinosa), dann ist nach Kocher mit den parenchymatösen Injektionen nichts mehr auszurichten, ebenso verhält es sich mit der Str. follicularis mollis und der Str. vasculosa. Er stellt die Jodeinspritzungen überdies in 2. Linie, indem er sie erst in ihr Recht treten lassen will, wenn die Salbenbehandlung und die innerliche Darreichung von Jod erfolglos geblieben sind.

Die Resultate gestalten sich verschieden. In der grösseren Zahl von Fällen erfährt der Kropf eine mehr oder weniger beträchtliche Schrumpfung, teilweise allerdings nur vorübergehender Natur, seltener ist kein Erfolg erzielt worden und endlich ist den Patienten durch diese Behandlungsart auch Schaden zugefügt worden, indem schwere Jodvergiftungen, heftige Strumitiden, Stimmbandlähmung etc. zu Stande kamen.

Soweit ich es aus den Litteraturangaben erschliessen kann, hat

kein einziger eine grössere Zahl von Jodeinspritzungen gemacht, ohne solche betrübende Erfahrungen.

Das Schlimmste aber ist, dass in direktem Anschluss an solche Jodeinspritzungen viele Patienten an Embolie zu Grunde gegangen sind. Heymann hat 16 solch plötzlicher Todesfälle aus der Litteratur zusammengestellt und Wölfler fügt noch 12 weitere hinzu. Das ist mehr als hinreichend, um eine Methode in Misskredit zu bringen!

Es ist begreiflich, dass man alsbald nach einem gleich wirksamen, aber weniger gefährlichen Mittel suchte, das die Jodtinktur ersetzen konnte. So rühmte Schwalbe den Alcohol absolutus, in der Annahme, dass das wirksame Prinzip der Jodtinktur nicht dem Jod, sondern dem Spiritus zuzuschreiben sei. Wenn auch eine Anzahl vorzüglicher Erfolge zu verzeichnen sind, so erwies sich doch im allgemeinen seine Wirkung als geringwertiger, als die des Jodes und doch nicht ohne Gefahr. Billroth und Lücke berichteten bald von je einem Todesfall.

Parona injicierte das schwach jodhaltige Mineralwasser von Salso maggiore (Aqua salso-jodica) zu $^1/_2$ gr 3—5mal und hat 22mal gute Erfolge gehabt.

In Frankreich und England wurden dann Ergotineinspritzungen erst subkutan, dann ins Kropfparenchym gemacht. Pepper (1877) scheint es zuerst angewandt zu haben. Auf den Kliniken von Billroth und Trendelenburg wurden Versuche damit gemacht, die aber zu keinem ermutigenden Ergebnis führten. Wölfler hat fast ausschliesslich Misserfolge und überdies Ergotinismus gesehen. Kloth berichtet aus der Bonner Klinik über einige mit Ergotin-Glycerin-Einspritzungen mühsam errungene Erfolge, hält aber nach seinen Experimenten nicht das Ergotin, sondern das Glycerin als die wirksame Substanz.

Weiter versuchte man es mit dem Arsen, nachdem Czerny bei malignen Lymphomen mit der Sol. arsen. Fowleri so günstige Wirkung gesehen hatte. Billroth scheint schon in der Züricher Klinik nach wenigen Versuchen davon abgekommen zu sein. Dann wurde 1882 das Mittel von Grunmach empfohlen. Er nimmt auf einen Teil Lig. Kal. arsenic. 3 Teile Aq. dest. und spritzt davon 2—3mal wöchentlich eine halbe Spritze ein. Auf 10 bis 12 Einspritzungen konnte er eine Abnahme des Halsumfangs von 2—4 cm erzielen. Dumont hat in 26 Fällen die Fowler'sche Lösung unverdünnt (zu 10 Tropfen) eingespritzt. Er sah wenig

Gutes davon und kommt zu dem Schlusse, dass die Solutio Fowleri gegen die bisher zu diesem Zwecke gebrauchten Mittel keine besondere Vorteile biete.

Das Eisenchlorid, das man schon viel früher zu Einspritzungen bei der Struma vasculosa gebraucht hatte, erwies sich als ein ausserordentlich gefährliches Mittel. Durch ausgedehnte Gerinnungen in Blutgefässen kam es zu tötlicher Embolie.

Szumann hat, gestützt auf Delbastailles Arbeit über die Wirkung der Osmiumsäure bei Geschwülsten das Mittel auch in einem Falle bei einem grossen Kropf mit Erfolg gebraucht. Er injicierte jeden Tag eine halbe Spritze 1%iger wässeriger Lösung von Ac. osmic. Wölfler hat in 3 Fällen diese Methode nachgeprüft und erzielte ebenfalls eine Verkleineruug des Kropfes. Sonst ist meines Wissens das Mittel nicht weiter angewandt worden. Der Umstand, dass die Haut an den Injektionsstellen leicht nekrotisiert, ist wenig geeignet der Methode neue Anhänger zu verschaffen.

Ferner hat Demme eine pulsierende Struma mit 24 Injektionen von je 1 mgr Strychnin zur Schrumpfung gebracht.

Endlich hat man es versucht mit Sublimat (O'Reilly), mit Carbolspiritus, mit Papajotin, mit Kal. hypermanganicum (Vohsen), mit Chromsäure (Heymann) und mit Jodoform (Boéchat, Lemaistre, v. Mosetig) — aber mit Ausnahme dieses letzteren ist über keines dieser Medikamente seither etwas weiteres bekannt geworden.

Das Jodoform ist zu Einreibungen und Einspritzungen gegen Kropf zuerst von Boéchat 1880 empfohlen worden. Nowaczek hat es in Cysten eingespritzt, und beim Parenchymkropf als Einreibungen und innerlich in Pillen verschrieben. 1884 empfahl in seiner Dissertation Thiroux die von Lemaistre angewandten parenchymatösen Einspritzungen von Jodoform. Nach einer Mitteilung von v. Mosetig aus dem Jahre 1890 scheint er selbst schon seit 1880 diese Art der Injektionsbehandlung bei Kröpfen mit Erfolg durchgeführt zu haben. Eine gleichzeitige Publikation von Rapper weiss ebenfalls günstiges über die Mosetig'sche Methode zu melden, besonders bei der Kombination von innerlichem Gebrauch von 2 gr Jodkal. p. die. Dury spricht sich auch günstig über die Wirkung des Jodoforms bei Kropf aus. In empfehlendem Sinne äussern sich ferner Wölfler in seiner Monographie über die chirurgische Behandlung des Kropfes und

König und Tillmanns in ihren Lehrbüchern, ohne sich aber auf eigene Versuche berufen zu können.

A priori dürfte man in der That am ersten etwas vom Jodoform erwarten, weil gerade die Jodpräparate in spezifischer Weise auf die drüsigen Organe und speziell die Schilddrüse einwirken. Diese theoretische Ueberlegung und das praktische Bedürfnis nach einem energisch wirkenden Kropfmittel veranlasste mich vor einigen Jahren auf v. Mosetig's Empfehlung das Jodoform zu parenchymatösen Einspritzungen bei Struma zu versuchen.

Im Verlauf von 2½ Jahren habe ich in der Tübinger chirurgischen Poliklinik 140 Strumen mit Jodoform-Einspritzungen behandelt, in der Weise, dass ich im allgemeinen die Methode v. Mosetig's befolgte.

Die Resultate dieser Behandlung fielen so überraschend günstig aus, dass ich glaube das Verfahren empfehlen zu dürfen. Die Möglichkeit der Durchführung der ambulanten Behandlung, ohne dass der Kranke in irgend einer Weise in seinem Berufe oder seiner gewohnten Lebensweise gestört wäre, die Einfachheit der Ausführung und die Ungefährlichkeit dürften dieser Kropfbehandlung wohl allgemein Eingang in der Praxis verschaffen.

Zur Einspritzung habe ich gewöhnlich folgende Lösung genommen: Jodoform 1,0, Ol. olivar., Aether sulf. āā 7,0 [1]). Die Flüssigkeit muss im Dunkeln, geschützt vor Licht, aufbewahrt werden. Wenn sich das Jodoform unter Einfluss des Lichtes zersetzt, bekommt die ursprünglich ganz hellgelbe durchsichtige Lösung durch freigewordenes Jod eine bräunliche Farbe; so darf sie nicht zur Verwendung kommen.

Als Injektionsspritze benütze ich die gewöhnliche Pravaz'sche Spritze, die in 5% Carbolwasser desinficiert wird.

Die Halshaut wird nun desinficiert, am einfachsten nach vorgängiger Entfettung mit einem mit Aether befeuchteten Wattebausch, und nachfolgender Abwaschung mit Sublimatlösung. Ich fixiere hierauf denjenigen Teil des Kropfes, in den ich die Injektion machen will zwischen den gespreizten zweiten und dritten Finger meiner linken Hand, indem ich hinter dem Patienten stehend, die

1) v. Mosetig gibt noch eine andere Formel für die Injektionsflüssigkeit, nämlich Jodoform 1,0, Aether 5,0, Ol oliv. 9,0. Aus dieser Lösung fällt das Jodoform nach Verdunstung des Aethers leicht aus. Ferner habe ich zwischendurch versuchsweise eine 5%ige Jodoformlösung in Ol. amyga. dulc. (nach Böhni) benutzt.

Struma gegen die Wirbelsäule drücke. Unter Vermeidung sichtbarer Hautvenen steche ich nun die Kanüle in raschem Stoss 2 bis 3 cm tief ins Kropfparenchym ein. Man lässt nun mit der linken Hand los, hält die Spritze ganz locker und fordert den Patienten auf eine Schluckbewegung zu machen. Steckt die Nadel wirklich in der Drüse, so bewegt sich die Spritze beim Schlucken entsprechend nach oben und unten mit. Nun wird der Inhalt der Spritze (1 ccm) langsam ins Gewebe entleert, die Kanüle herausgezogen und die kleine Stichöffnung, aus der vielleicht ein Tropfen Blut nachsickert, einfach abgewischt, oder mit einem Stückchen Pflaster (Zinkpflastermull) verschlossen.

Gewöhnlich spritze ich nicht mehr als die eine Pravaz'sche Spritze voll ein; öfter habe ich bei Wiederholung der Einspritzung 2 oder 3, selbst 4 ccm an verschiedenen Stellen eingespritzt.

Die Einspritzungen verursachen meist nur ganz unbedeutenden brennenden Schmerz, der jedenfalls dem Aether zuzuschreiben ist. Hie und da klagen die Pat. über Schmerzen im Ohr oder in den Zähnen, die ziemlich heftig sind, aber in wenigen Minuten sich verlieren. Einzelne klagen über eine gewisse Spannung im Hals, die bei Kopfdrehungen sich bemerklich macht und einen, höchstens zwei Tage anhält; andere fühlen sich einen halben oder einen Tag lang belästigt durch den widerwärtigen Jodoformgeschmack, den sie im Schlund haben.

Nur wenige von den 140 Kranken liessen sich durch diese Unbequemlichkeiten veranlassen die Kur vorzeitig abzubrechen. In einem einzigen Falle habe ich die Einspritzungen sistiert, weil die Patientin jedesmal einen krampfartigen Hustenanfall bekam.

Das ist aber auch alles von unangenehmen Zufällen, was ich bei den über 1000 Einspritzungen gesehen habe. Kein plötzliches Erblassen, keinen Ohnmachtsanfall — nichts von jenen gefürchteten Zeichen, wie sie bei Jodtinktur-Einspritzungen oft vorgekommen sind, habe ich zu konstatieren, ebensowenig irgend welche üble Folgezustände, wie Jodoformvergiftung, Strumitis etc. Soweit meine Erfahrung reicht, kann ich also die parenchymatösen Jodoforminjektionen beim Kropf als völlig gefahrlos bezeichnen. Auch v. Mosetig hat bei vielen hunderten von Einspritzungen gar nichts unangenehmes erlebt. Wenn wir auch mit der Möglichkeit rechnen, dass trotz aller Sorgfalt die Jodoformlösung einmal in eine Vene eingespritzt wird, so dürften hieraus wohl kaum unangenehme Folgen wie beim Jod erwachsen, denn es ist erwiesen, dass man eine

Spritze voll 10% Jodoformäther ohne Schaden einem Hunde intravenös einspritzen kann.

Ich selbst habe, um allfälligen Einwendungen zu begegnen einem kräftigen Kaninchen von 4½ k Gewicht die für die Kropfeinspritzungen präparierte Jodoformlösung intravenös injiciert. Auf die erste Spritze (1 ccm) trat keine Reaktion ein, als ich kurz darauf die 2. Spritze ganz rasch in die Vene entleerte, wurde das Tier taumelig, wie betrunken (Aetherwirkung); die Herzkontraktionen blieben unverändert, Cornealreflex war verhanden. In weniger als 2 Minuten aber hatte es sich soweit erholt, dass es munter umhersprang. Eine Thrombosierung der Vene ist nicht eingetreten. In dieser Hinsicht ist also auch für unsere Patienten nichts zu fürchten. Das dem Kaninchen eingespritzte Quantum übersteigt aber auf das Körpergewicht umgerechnet um das zehnfache die übliche Dosis für den Menschen, so dass wir ohne Sorge bis zu 4 ccm injicieren dürfen.

Die Einspritzungen habe ich in der Regel alle 2—5 Tage, ausnahmsweise alle Tage, nicht selten je in 8 Tagen wiederholt; bestimmend für diese Termine waren jeweilen äussere Verhältnisse. Die Zahl der notwendigen Injektionen schwankt zwischen 3 und 16; aus 50 Fällen rechne ich einen Durchschnitt von 7 Einspritzungen. Demnach würde die Behandlungszeit im Mittel 3—4 Wochen in Anspruch nehmen. Bei meinen Kranken variiert aber die Behandlungszeit in weiten Grenzen, je nach den Pausen, die ich oder die Patienten entsprechend den äusseren Verhältnissen eintreten liessen: Pausen von 2 Tagen bis zu 3 Wochen.

Eine strenge Auswahl für die zur Injektionsbehandlung bestimmten Kranken wurde nicht getroffen, denn ich wollte erst die Methode auf ihre Leistungsfähigkeit prüfen. Immerhin blieben von vorneherein ausgeschlossen die malignen Formen, die reinen Cysten und die isolierten grossen cystisch kolloiden Knoten, bei denen hinsichtlich der Indikation zu einem operativen Eingriff kein Zweifel obwalten konnte.

Die grosse Mehrzahl der behandelten Kropfpatienten standen im Alter von 10—30 Jahren; 72 im 2. und 40 im 3. Jahrzehnt.

Die Endresultate der Behandlung konnte ich bei 87 Patienten erheben. Sie gestalten sich so, dass 51mal eine bedeutende Verkleinerung, d. h. Verminderung des Halsumfanges von 2 bis zu 7 cm, 26mal eine geringe Verkleinerung, das ist 2 cm und weniger erzielt wurde. Im ganzen hätte ich also in 77 Fällen von 87, das ist

in fast 90% überhaupt einen Erfolg zu verzeichnen. 6mal konnte keine Abnahme des Halsumfanges und 2mal musste sogar eine Zunahme verzeichnet werden. Ich wiederhole, um die obigen Zahlen ins richtige Licht zu stellen, dass keine strenge Auswahl der in Behandlung genommenen Patienten getroffen wurde.

Zur Illustration des eben Angeführten will ich einige Beispiele anführen.

Paul H., 19 Jahre, Str. colloid. fibrosa, Gleichmässige Vergrösserung beider Lappen, durchsetzt von harten Knoten, Pulsation, Stridor und strumöse Sprache. H.U. gleich 43 cm; 6 Einspritzungen von 1 ccm, Jodoformlösung, nach 8 Wochen H.U. gleich 38 cm. Atmung frei. Patient ist militärdiensttauglich.

Therese R., 14 Jahre, Str. colloides vasculosa. H.U. gleich 43 cm. 14. Nov. bis 20. Dez. sieben Injektionen. H.U. gleich 39 cm. Vom 20 Dez. ab in 3—4wöchentlichen Zwischenräumen je 3—4 ccm Injektion. H.U. gleich 37 cm. Die starke Pulsation und das Schwirren der Arterien der Struma ist kaum mehr zu fühlen.

Konrad K., 14 Jahre. Str. hyperplast. nodos. Stridor. H.U. gleich 42 cm. Elf Injektionen vom 24. II. 93 bis 26 Jan. 94. Bedeutende Besserung schon nach der 5. Injektion, Stridor verschwunden, H.U. 37½ cm Str. normal.

Marie Th., 22 Jahre. Str. parenchym. part. cyst. Recidiv nach Enucleation einiger Knoten. H.U. 41 cm. 17 Einspritzungen. H.U. 38 cm. Nachuntersuchung nach ½ Jahr ergibt H.U. 34 cm.

Karoline G., 23 Jahre. Str. colloid. diffus. H.U. 41 cm. Nach 15 Einspritzungen 38 cm.

Julius F., 18 Jahre. Str. parench. diff. H.U. 43 cm. Ungt. Kal. jod. erfolglos! Nach 10 Injektionen H.U. 39 cm.

Anna F., 17 Jahre. Str. hyperplast. Atembeschwerden. H.U. gleich 38½ cm, vom 5. II. bis 14. III. 94, 7 ccm. Injektion. H.U. gleich 33½ ccm. Atmung frei, Schilddrüse normal.

Gustav R., 38 Jahre. Str. colloid., diffus durchsetzt von Knoten. H.U. 44 cm. Auf Einspritzungen von je 2 ccm. H.U. 39 cm.

Magd. L., 22 Jahre. Str. parench. H.U. gleich 40 cm. Nach der dritten Injektion H.U. gleich 37½ cm.

Stud. H., 21 Jahre. Str. gelatinosa. H.U. 45 cm. 10 Injektionen in 8 Wochen nach der dritten Injektion H.U. 41½ cm. Endresultat. H.U. 38½ cm

Von ausserordentlich promptem Erfolg waren die Jodoformeinspritzungen bei den folgenden Patienten, bei denen z. T. schon auf eine Injektion eine merkliche Verkleinerung der Struma eintrat.

Sophie F., 38 Jahre. Str. hyperplast. nodosa. Kurzatmigkeit; H.U.

40 cm. Injektion eine Spritze, nach 10 Tagen H.U. 37½ cm. Pat. fühlt sich bedeutend erleichtert.

Max E., 22 Jahre. Str. colloid. nodos. H.U. 41 cm. 2 Einspritzungen. Nach 4 Monaten H.U. 34 cm!

Fritz K., 11 Jahre. Str. hyperplast. Stridor. H.U. gleich 33½ cm. Injektion am 22. IV. eine Spritze. Am 14. V. H.U. gleich 30½ cm. Atmung frei.

Louise B., 38 Jahre. Str. colloid. H.U. 42 cm. Nach 3 Einspritzungen innert 2 Wochen H.U. 37½ cm.

Bei solchen Fällen, wie die letztgenannten, trat dann gewöhnlich ein Stillstand in der Verkleinerung ein und die folgenden Einspritzungen wirkten lange nicht so auffallend.

Bei den nachfolgenden Fällen handelte es sich um retrosternale Strumen, bei denen infolge von Trachealkompression Stridor bestand; bei diesen war natürlich durch Feststellung des Halsumfangs kein Massstab für den Erfolg zu gewinnen. Die subjektive Erleichterung der Kranken, das Verschwinden der stridorösen Atmung und die Verkleinerung der ins Jugulum hereinragenden Tumoren waren unzweideutige Zeichen für die günstige Wirkung der Injektionen.

Louise Br., 16 Jahre. Str. retrosternalis. Atembeschwerden, keuchende Atmung in der Ruhe, Trachea komprimiert. In 5 Wochen wird mit 6 Einspritzungen bedeutende Besserung erzielt, Atmung ist völlig frei, der Stridor verschwunden.

Joseph K., 8 Jahre. Str. retrostern. Trachealkompression. Nach 2 Injektionen von 1,0 und 0,5 Jodoformäther auffallende Besserung.

Jakob M., 14 Jahre. Str. retrostern., grosser Knoten im Jugulum, der sich hinters Sternum fortsetzt, Trachea komprimiert Stridor. In 11 Wochen 11 Einspritzungen. Nach der 6. Injektion bedeutende Besserung, der Knoten ist auf die Hälfte verkleinert, Atmung frei, der Pat. fühlt sich bedeutend erleichtert.

Die obigen Beispiele dürften genügen um zu zeigen, in welch eklatanter Weise die parenchymatösen Einspritzungen von Jodoform auf die Struma einzuwirken vermögen, und zwar z. T. in Fällen, wo Einreibungen mit Jodkalisalbe erfolglos versucht worden sind. Recidive kommen bei der Jodoformbehandlung allerdings auch vor; ich habe deren 4 zu konstatieren, doch fallen sie bei einer solch leichten und ungefährlichen Behandlungsmethode nicht allzuschwer ins Gewicht. Wenn auch lange nicht alle Fälle in diesem Masse reagierten, so könnte ich doch fast durchwegs schon nach den ersten 3 oder 5 Einspritzungen eine Reduktion des Halsumfanges

von 2—3 cm feststellen. Andererseits aber will ich nicht verschweigen, dass in 26 Fällen trotz 10 und mehr Injektionen der Halsumfang bloss um 1 oder 2 cm geringer wurde.

Einige 40 Patienten, bei denen die Behandlung vor $^1/_2$—1 Jahr oder länger abgeschlossen war, konnte ich in den letzten Wochen nachuntersuchen. Ich war erstaunt, in der Mehrzahl der Fälle nicht nur den dauernden Erfolg der Behandlung konstatieren zu können, sondern oft auch eine Nachwirkung des Jodoforms durch noch weitere Reduktion des Halsumfangs nach Beendigung der Kur.

Fragen wir, welche Kropfformen am besten auf die parenchymatösen Jodoformeinspritzungen reagieren, so müssen zweifellos die weichen Kröpfe in erster Linie genannt werden: die einfache Struma hyperplastica, wie die Struma follicularis mollis. Bei diesen Formen wirkt übrigens auch Jodsalbe zuweilen recht gut; sie kommen aber als reine hyperplastische und rein folliculäre Formen gar nicht häufig vor — wenigstens in einer poliklinischen Sprechstunde nicht. Weitaus die Mehrzahl der von mir behandelten Fälle waren Strumen in mehr oder weniger fortgeschrittener kolloider Degeneration. Entweder waren die Lappen durchsetzt von grösseren oder kleineren Knoten, von derb fibröser bis zu fast fluktuierender Konsistenz (hämorrhagisch kolloide Form), oder die Lappen fühlen sich körnig und prall an (Str. gelatinosa). Es waren Kröpfe von ganz beträchtlicher Grösse dabei, mit Halsumfang von 45 cm. Die Wirkung der Jodoformeinspritzungen waren in diesen Fällen oft überraschend prompt und der Erfolg ein nachhaltiger.

Bei der Struma vasculosa ist eine Verkleinerung nicht so rasch zu erzielen; sie bleibt aber nicht aus, wenn man auch bis zu 16 Injektionen gehen muss.

Das sind, so weit ich es übersehen kann, die Kropfformen, bei denen sich die Jodoformbehandlung erfolgreich erwiesen hat.

Ausserordentlich schätzenswert war mir endlich die Jodoformtherapie in einigen Fällen, wo nach Enucleationen und halbseitiger Exstirpation Recidive auftraten, bei denen wegen Gefahr des Myxödems ein zweiter operativer Eingriff abgelehnt werden musste.

Die Indikationen für diese Methode umfassen demnach ein weit grösseres Gebiet der Kropfformen, als die für die alten Jodeinspritzungen nach der Formulierung von Kocher.

In welcher Weise das Jodoform auf das Kropfparenchym wirkt und wie das hyperplastische, sowie das degenerierte Gewebe zur Rückbildung gelangt, das mag seine Erklärung finden in der Wir-

kungsweise des Jodoform im Körper überhaupt. Müller vertritt in seinem „Beitrag zum chemischen Verhalten des Jodoforms" die Ansicht, dass dasselbe unzersetzt im Körper resorbiert werde, während fast allgemein angenommen wird, dass das Jodoform sich innerhalb des Körpers zersetzt und Jod abspaltet. L. v. Stubenrauch kommt in seiner Arbeit: „Das Jodoform und seine Bedeutung für die Gewebe" zu der Schlussfolgerung, dass das Jodoform auf die Gewebe des Körpers nur dann wirkt, wenn es zersetzt sei. Seine mikroskopischen Untersuchungen bezüglich der lokalen Wirkungen der Jodoformeinspritzungen in Nieren- und Leberparenchym liessen ihn einen fettigen Entartungsprozess in den Epithelien erkennen. Somit dürfen wir wohl auch einen gleichen Vorgang als Ursache der Rückbildnng der Struma annehmen.

Mag es sich um spezifische Jod- oder Jodoformwirkung handeln, jedenfalls erzeugen die Jodoformeinspritzungen keine Entzündungsherde, keine Narbenbildung im Gewebe und keine Verwachsungen und Adhäsionen der Kapsel mit der Umgebung. Das ist für eine event. später doch notwendig werdende Operation von Bedeutung. Ich habe dies bei zwei Kropfexstirpationen mit Vergnügen bestätigen können, im Gegensatz zu den widerwärtigen operativen Verhältnissen, die bei einem vorgängig mit Jodtinktur behandelten Kropf sich finden.

Nach alledem glaube ich, dass sich die parenchymatösen Jodoformeinspritzungen leicht in der Praxis einführen werden, denn bei der Gefahrlosigkeit der Methode, der Möglichkeit ambulanter Behandlung und der bequemen Anwendungsweise, werden dieselben sicher eine willkommene Bereicherung unserer Therapie bilden.

Litteratur.

Bean. Northwestern Lancet 1885.

Billroth. Jahresbericht 1860—76, pag. 207—213.

Boéchat. Korrespondenzbl. für Schweizer Aerzte 1880.

Bowens. Centralbl. für Chirurg. 1884.

Caghill. The hypodermic treatement of bronchocele by ergotine. Lancet 1877. Bd. II. pag. 158.

Deininger. Ueber die Nachteile der Jodbehandlung des Kropfes. Bayr. ärztl. Intell.-Blatt 1875, pag. 261.

Demme. Jahresbericht aus dem Jenner'schen Kinderspital. Bern 1879.

Dumont. Ueber die Wirkung parenchymatöser Arsenikinjektionen bei Kröpfen. Korrespondenzbl. für Schweizer Aerzte 1884.

Dury. Annales de la soc. méd. chir. de Liége. VI. 92. Ref. deutsche Medicinalzeitg. 1893. pag. 761.

Flashar. Allgem. med. Centralztg. 1878.

Flatau. Inaug.-Dissert. Berlin 1882.

Frey. Wiener med. Presse. Ref. v. therap. Monatshefte 1891.

Grunmach. Ueber die Behandlung der Kröpfe mit parenchymatösen Arsenikinjektionen. Berliner klin. Wochenschr. 1882.

Heath. Med. times and Gaz. 1878 Okt. 12.

Heymann, P. Deutsche med. Wochenschr. 1890. Verhandlg. der 62. Vers. deutscher Naturforscher und Aerzte 1889.

Kloth, A. Zur Behandlung der Strumen. Inaug.-Dissert. Bonn 1885.

Kocher. Zur Pathologie und Therapie des Kropfes. Deutsche Zeitschr. für Chirurg. 1874. 4. Bd.

Kurz. Verhandlg. der 62. Versammlg. deutscher Naturf. u. Aerzte 1889.

Luton (Reims). Injections irritantes dans les tissus malades. Arch. gén. de méd. 1867 Okt.

Lücke. Berliner klin. Wochenschr. 1868. Nr. 25 u. 52. Sammlg. klin. Vorträge v. R. Volkmann 1870.

v. Mosetig-Moorhof. Wiener med. Wochenschr. 1882.

— Die Behandlung des weichen Kropfes mit parenchymatösen Injektionen von Jodoform. Wiener med. Presse 1890.

Nowaczek. Wiener med. Presse 1878.

Obalinski. Zur Kropfbehandlung. Centralbl. für Chir. 1884. p. 140.

O'Reilly. The Lancet. 1892. 2. IV.

Parona. Riv. chir. di Bologna 1871.

Pepper. Boston med. und surg. Journ. 25. Okt. 1877.

Rapper, F. Deutsche med. Wochenschr. 1891.

Rossander, C J. Die Jodbehandlung für Struma. Nord. med. Arch. Bd. XVI. 1884.

Schmidt, Moritz. Ueber die Behandlung von parenchymatösen Kröpfen. Deutsche med. Wochenschr. 1884.

Schwalbe. Archiv für pathol. Anatomie. Bd. 54. p. 88.

Sköldberg, S. E. Struma behandlad medelst insprutning med jodtinktur. Hygiea 1856. p. 306.

Störk, K. Beiträge zur Heilung des Parenchymkropfes. Erlangen 1874.

Szumann. Berliner klin. Wochenschr. 1884.

Thiroux. Contribution à la therapeutique du goitre. Thèse de Paris 1884.

Vohsen. Verh. der 62. Versammlg. deutscher Naturf. u. Aerzte 1889.

Wölfler. Die chirurg. Behandlung des Kropfes. 3. T. p. 24.

AUS DER

TÜBINGER CHIRURGISCHEN KLINIK

DES PROF. DR. BRUNS.

VIII.

Ueber das Enchondrom des Hodens.

Von

Dr. **H. Mohr.**

Der Knorpel als Bestandteil von Mischgeschwülsten des Hodens ist häufig beobachtet worden, am häufigsten bei Kystomen, wo er in der Mehrzahl der Fälle vorkommt, seltener bei Sarkomen und Carcinomen. In vielen Fällen nimmt er die Hauptmasse des Tumors ein, so dass der charakteristische Bestandteil des Tumors nur bei mikroskopischer Untersuchung kenntlich wird. Dagegen sind reine Enchondrome des Hodens äusserst selten, so dass Kocher [1]) im Jahre 1887 nur 8 solche Beobachtungen sammeln konnte. Es sind das nach Kocher's Definition solche Tumoren, welche ausser Knorpel keine Gewebsneubildung enthalten, welche häufig einen selbständigen Charakter annimmt. Selbst unter den als reine Hoden-Enchondrome veröffentlichten Fällen finden sich eine Anzahl, welche dieser Definition nicht entsprechen.

Es dürfte daher von Wert sein, einen in der Bruns'schen Klinik kürzlich vorgekommenen Fall von reinem Hodenenchondrom des näheren zu beschreiben.

1) Th. Kocher. Die Krankheiten der männlichen Geschlechtsorgane. Deutsche Chirurgie. Liefg. 50 b.

Patient, Holzhauer, 47 Jahre alt, aufgenommen 30. XI. 93, war bisher immer gesund. Sein Vater starb an Knochenfrass, die Mutter an Lungenentzündung, ein Bruder an Schwindsucht. Vor 7 Wochen wurde durch Schmerzen in der rechten Inguinalgegend die Aufmerksamkeit des Patienten auf seinen rechten Hoden gelenkt, der ihm grösser und härter als der linke erschien. Von da ab sei der rechte Hoden rasch aber schmerzlos grösser geworden.

Status praesens: Untersetzt gebauter Mann mit gutem Ernährungszustand. Der rechte Hoden ist eine kugelige, fast orangengrosse Geschwulst von völlig glatter Oberfläche und knorpelharter, gleichmässiger Konsistenz umgewandelt. Nur entsprechend dem Schwanz des Nebenhodens fühlt sich der Tumor etwas weicher an. Die Haut des Scrotums nicht verändert. Die Geschwulst im Scrotum leicht verschieblich, Samenstrang nicht verdickt, Palpation der Geschwulst schmerzlos. In der rechten Inguinalgegend ist eine Kette indurierter, mässig vergrösserter Lymphdrüsen zu fühlen.

Am 5. XII. Operation in Aethernarkose. Rechtsseitige Kastration. Seitlicher Schnitt durch die Haut des Scrotums von der Basis bis zur Raphe. Auslösen des glatten Tumors aus dem lockeren Zellgewebe. Das nicht verdickte Vas deferens wird hoch oben durchtrennt, der übrige Samenstrang in zwei Portionen unterbunden und durchtrennt. Drainage der Wundhöhle durch ein Knopfloch nach unten und hinten. Hautnaht mit Seide, trockener, aseptischer Verband.

9. XII. Heilung per primam. Patient wird mit einem Suspensorium entlassen. Die nach ½ Jahr vorgenommene Nachuntersuchung ergab,

Fig. 1. Fig. 2.

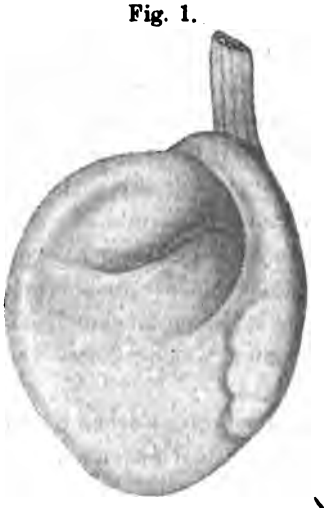

dass Pat. seit der Operation gesund und recidivfrei geblieben ist.

Der exstirpierte Tumor (vgl. Fig. 1) ist nirgends mit der Tunica albuginea,

welche ihn völlig umschliesst, verwachsen, von regelmässig ovoider Form mit dem dicken Ende nach unten und misst im vertikalen grössten Durchmesser 5,6, im horizontalen 4,9, im sagittalen 4,3 cm. Seine Konsistenz ist überall gleichmässig knorpelhart, seine Oberfläche an einzelnen Punkten vollkommen glatt, an anderen mit stecknadelknopf- bis linsengrossen, flachen Erhebungen versehen. Im übrigen lässt seine Oberfläche dieselben hirnwindungenähnlichen Züge erkennen, welche auch die Schnittfläche zeigt.

Auf der Schnittfläche (vergl. Fig. 2). präsentiert sich, in ihrer ganzen Ausdehnung gleichmässig, ein Konvolut von massenhaften rundlichen und länglichen, verzweigten und gewundenen Querschnitten von ca. 1—5 mm Durchmesser, ähnlich dem Schnitt durch eine acinöse Drüse, von rötlichweisser und stellenweise gelblicher Färbung, glänzendem Aussehen und knorpelharter Beschaffenheit. Zwischen diesen einzelnen Knochenbälkchen verlaufen Züge spärlichen Bindegewebes, bald dicker, bald so zart, dass die einzelnen Bälkchen sich unmittelbar zu berühren scheinen. Die Konsistenz ist auf der ganzen Schnittfläche gleichmässig hart.

Auf der vorderen äusseren Fläche des Tumors, ungefähr der Höhe des Nebenhodenkopfs entsprechend und von ihm am äusseren Rand der Geschwulst schräg hinablaufend, liegt, von der Albuginea überzogen, ein etwa wallnussgrosser Tumor von lipomähnlicher Konsistenz, welcher sich leicht auf der Unterlage verschieben lässt. Der Durchschnitt zeigt drüsig-lappigen Bau. Die Albuginea ist nirgends verdickt, Nebenhoden und Samenstrang liegen an normaler Stelle und sind von normaler Konsistenz und Gestalt.

Die mikroskopische Untersuchung (frische Hämatoxylin-Carminschnitte) ergibt: Die Knorpelsubstanz besteht aus hyalinem, zellreichem Knorpel, dessen Zellen meist rundlich, seltener unregelmässig gestaltet und im allgemeinen von bedeutender Grösse sind. Die meisten haben eine Kapsel und 1—2, seltener mehr Kerne. Einzelne Zellen tragen im Innern wasserhelle, vakuolenähnliche Pünktchen, kleiner wie die Kerne. Die Grundsubstanz verschwindet an den schmäleren und anscheinend jüngeren Bälkchen oft fast vollkommen. Die Zellen gehen an der Peripherie der Knorpelsubstanz kontinuierlich in die umgebenden bindegewebigen Septen über, indem die Zellen immer mehr zusammenrücken, und ihre Kerne sich mehr und mehr den Bindegewebssepten parallel stellen. Zugleich geht die Hämatoxylinfärbung der Knorpelgrundsubstanz allmählich in die Färbung des Bindegewebes über. Centrale Erweichung des Knorpels ist nur an wenigen Punkten minimal angedeutet.

Die Bindegewebssepten haben meistens nur $^1/_5$—$^1/_{10}$ der Breite der Knorpelbälkchen, sind an einzelnen Stellen in geringem Masse kleinzellig infiltriert und zeigen kernreiches, stellenweise wucherndes, an anderen Stellen in Verschleimung übergehendes Bindegewebe. Die Gefässe der Schicht sind relativ zahlreich und teilweise stark erweitert. Spärliche atrophische Hodenkanälchen, zwischen dem Bindegewebe verlaufend, sind

hier und da noch zu erkennen. In etwa einem Drittel der Präparate finden sich an wenigen Punkten cystisch erweiterte, an Umfang nur den kleinsten der Knorpelbälkchen auf dem Durchschnitt gleichkommende Hodenkanälchen, deren Wandepithel in lebhafter Wucherung begriffen ist, sodass die kleineren Cysten ganz ausgefüllt werden; die grösseren zeigen im Centrum schleimige Entartung der Zellen und teilweise rein schleimige Substanz. Die Wand bildet eine einzellige Cylinderepithellage, nach dem Centrum zu werden die Zellen immer grösser und flacher, ähnlich dem Bilde des Rete Malphigii. Einzelne Cysten zeigen Ausbuchtung der Wände und teilweise völlige Abschnürung von Wandstücken. Im ganzen tritt diese Cystenbildung in so spärlichem Masse auf und so sehr der Knorpelbildung gegenüber zurück, dass sie als sekundär anzusehen ist und damit die Diagnose des Tumors auf reines Enchondrom des Hodens zu stellen ist. Die Untersuchung des drüsig-lappigen Tumors, entsprechend dem Nebenhodenkopf sitzend, ergibt teilweise fettig degeneriertes Hodengewebe.

Gehen wir nun daran, die Kasuistik des reinen Hodenenchondroms aus der Litteratur zusammenzustellen, so erwächst daraus eine nicht geringe Schwierigkeit, dass die Ansichten der Autoren, ob reines Enchondrom, ob Mischgeschwulst, oder gar nur accidentelle Knorpelbildung vorliegt, über manche Fälle auseinandergeht. Im ganzen lassen sich, wenn man Kocher's Definition zu Grunde legt, einschliesslich des vorliegenden Falles wohl 12 Fälle zusammenstellen. Sie sollen im Folgenden einzeln angeführt werden.

Von den 8 Fällen aus der grundlegenden Arbeit Dauvé's [1]) welche dieser als reine Enchondrome auffasst, erkennt Kocher 5 als solche an, nämlich die Beobachtungen von Paget, Zambaco, Dauvé, Verneuil und L'honneur. Die 3 übrigen Fälle Dauvé's (Richet, Sonon, Cooper) sind Kombinationsgeschwülste mit Kystom und Carcinom.

Der Fall von Paget [2]), der an Lungenmetastasen zu Grunde gegangen ist, bietet besonderes Interesse dar.

Er betrifft einen 37jährigen Mann, welcher 2 Jahre vor der Operation einen heftigen Schlag gegen den rechten Hoden erhält. In der Folge stetige Volumzunahme des Hodens. Semikastration mit Entfernung des Samenstrangs bis zum Leistenring. Der entfernte Tumor ist ovoid, 7 cm lang, 5½ cm dick. Tunica albuginea und vaginalis ein wenig verdickt und adhärent. Die Schnittfläche des Tumors zeigt eine Zusammensetzung aus cylindrischen und knotigen Knorpelfragmenten von 1—3 mm Breite,

1) Mémoires de la societé de Chir. Paris 1865.

2) Medico-chirurg. Transactions. T. 38.

umgeben von festem Bindegewebe. An einzelnen Stellen ist eine dünne Samenkanälchen führende Schicht von Hodengewebe zwischen Tumor und Albuginea erhalten. Oberhalb dieser Geschwulst liegt eine zweite kegelförmige, aus ähnlichen aber kleineren Knorpelstücken wie die erste gebildet und weiter oberhalb dem Verlauf des Samenstrangs entlang eine ganze Reihe knorpeliger Knoten.

Im folgenden Monat allgemeine Kachexie des vorher blühenden Mannes, Dämpfung über den Schlüsselbeinen und rechts hinten unten über der Lunge. Nach kurzer Zeit plötzlicher Tod.

Sektionsbefund: Von der Operationsnarbe aus gehen zwei erweiterte, mit knorpeligen Massen gefüllte Lymphgefässe zu einer hühnereigrossen Drüse, deren Durchschnitt ein fibrocartilaginöses Gerüst zeigt mit Höhlen, welche klare Flüssigkeit enthalten. In das Lumen der V. cava inf., welche mit dieser Drüse fest verwachsen ist, ragt ein knorpeliger Zapfen hinein. In den 5 kgr schweren Lungen eine Unmasse von knorpeligen Knoten, die übrigen Organe frei von Metastasen.

Weniger genau ist Zambaco's Beobachtung.

P., 23 Jahre alt, bemerkte nach einem Schlag gegen den rechten Oberschenkel Anschwellung des rechten Hodens, verbunden mit Schmerzen, welche nach einigen Tagen wieder verschwanden. In der Mitte der Hinterfläche des Hodens ist ein kleiner harter Tumor zu fühlen. Der durch Kastration entfernte Hoden zeigt auf der ganzen Schnittfläche knorpeliges Aussehen und ist im Bereich des Tumors an der Hinterfläche gleichmässig hart, in den übrigen Teilen weicher und von kleinen, Graaf'schen Follikeln ähnlichen Cysten durchsetzt.

Dauvé beobachtete folgenden Fall.

Mann, von 26 Jahren, von kräftiger Konstitution. Keine Infektion, kein Trauma des Hodens vorausgegangen. Juni 59 bemerkte Pat. einen harten schmerzhaften Knoten am äusseren unteren Teil des rechten Hodens, welcher von da an bis März 61 ununterbrochen aber schmerzlos zu solcher Grösse wuchs, dass Pat. durch die Schwere der Geschwulst belästigt. Die Geschwulst misst 11 cm in die Länge, 8 cm in die Breite, ist eiförmig, von glatter Oberfläche, oben von festerer Konsistenz wie unten, wo sich mehrere weiche schmerzhafte Stellen durchfühlen lassen, im übrigen indolent, undurchsichtig. Samenstrang verdickt, bei Druck schmerzlos.

Kastration mit Entfernung des Samenstrangs am 5. III. 61. Gewicht der Geschwulst 310 gr. Die oberen zwei Drittel des Hodens sind in eine Menge von rundlichen, länglichen und gewundenen Knorpelknoten, durch rötliches Bindegewebe von einander getrennt, umgewandelt. Das untere Drittel ist weicher, teilweise fettig entartet, mit weniger reichlichen Knorpelmassen durchsetzt. Die Albuginea verdickt, Samenstrang an der

Durchschneidungsstelle gesund, mit dem Nebenhoden verwachsen. Der Nebenhoden repräsentiert eine weiche, graue, mit dem Haupttumor durch eine teilweise vereiterte bindegewebige Schicht fest verwachsene Masse. Seinen Kopf bildet ein von kolloiden und bindegewebigen Massen durchsetzter nussgrosser Knorpelknoten. Die weiche Masse des Nebenhodens zeigt mikroskopisch massenhafte degenerierte Knorpelzellen und fettige Entartung. Die Knorpelzellen des Haupttumors sind meistens dreikernig, einzelne grössere und unregelmässige Zellen bis zehnkernig. Die Knorpelbälkchen, 4—5 mm breit, lassen sich nicht aus dem Bindegewebe herausschälen. Von normaler Hodensubstanz nichts zu sehen, keine Cysten.

In der 2. Woche nach der Operation Entwicklung eines rapide wachsenden fungösen Tumors am Schnittende des Samenstranges, dann Meteorismus, Fieber, Erbrechen, Oedeme der linken unteren Extremität, Schmerzen in der Hüfte und im Bauch, zunehmende Kachexie, nach 3 Monaten Tod.

Die Sektion ergibt Schwellung und teilweise Vereiterung der Lymphdrüsen des Unterleibs. Abscess zwischen Psoas und Hinterfläche der linken Niere. Mit dem Duodenum verwachsen und in dasselbe perforiert ein zweiter faustgrosser Abscess zwischen Aorta und Duodenum. Mikroskopisch lässt der Inhalt der Abscesse einzelne Knorpelzellen und massenhafte, den Kernen des Hodenenchondroms sehr ähnliche glänzende Körperchen erkennen. Die Geschwulst am Samenstrang zeigt im Mikroskop dieselben Enchondromtrümmer wie die Abscesse im Bauch, in noch reichlicherer Anhäufung. Vas deferens und Prostata intakt. A. und V. spermatica bindegewebig verödet und verdickt, Lymphgefässe und Lymphdrüsen in ihrer Umgebung geschwellt und teilweise vereitert.

Verneuil[1]) berichtete über folgende Beobachtung.

Bei einem 45jährigen Manne hatte sich vor 5 Jahren nach einem Schlag gegen den linken Hoden ein kleiner, harter, auf Druck schmerzhafter Knoten entwickelt, welcher im Verlauf von 3 Jahren unter immer heftigeren Schmerzen bis zu Eigrösse heranwuchs. Während die Schmerzen zeitweilig verschwanden, wuchs der Tumor rapide unter neuerdings wieder auftretenden, lanzinierenden anfallsweisen Schmerzen.

Der rechte Hoden bildet einen ovoiden Tumor, 12—13 cm hoch, 8 cm breit, bis zum Leistenring reichend, auf Druck fast schmerzlos, ausser an einem Punkte der Vorderfläche, welcher sich weich anfühlt. Der übrige Tumor überall von knorpelharter Konsistenz, an der Innenseite einige leichte Unebenheiten, die Haut unverändert, Samenstrang nicht verdickt, Inguinaldrüsen nicht geschwollen.

Kastration. Gewicht des Tumors 400,0. Die Blätter der Tunica vaginalis bilden an einzelnen Stellen schwartige, bis 3 mm dicke Verwachsungen, an anderen mit seröser Flüssigkeit gefüllte Höhlen. Scro-

1) Dauvé. Mémoires de la societ. de chir. Paris 1865.

tum, Samenstrang und Nebenhoden zeigen ähnliche Verwachsungen mit den benachbarten Teilen. Die Albuginea nicht verdickt und verwachsen, zwischen ihr und dem Tumor eine drüsige, in fettiger Entartung begriffene Schicht alten Hodengewebes von 2—6 mm Dicke. Der eigentliche Tumor besteht aus fünf kugeligen durch gegenseitigen Druck etwas deformierten Knoten von 3—4 cm Durchmesser, die Zwischenräume zwischen den einzelnen Knoten sind ausgefüllt durch mehr oder weniger festes, von teilweise degenerierten Samenkanälchen durchzogenes Bindegewebe, welches an einzelnen Stellen weiche Stellen zeigt. Diese bestehen aus wuchernden, teils in unregelmässigen Haufen zusammengeballten, teils in Erweichungshöhlen flottierenden Epithelien. Die sehr harten Knoten werden von rötlich-weissen oder gelblichen, von Bindegewebe durchzogenen und in unregelmässigen Figuren auftretenden Knorpelstücken zusammengesetzt. Der 5. untere Knoten zeigt eine centrale, nussgrosse Erweichungshöhle mit zerfetzter, aus degeneriertem Knorpel bestehender Wand und homogenem, zähem, gelbgrünlichem Inhalt, der im Mikroskop keine Eiterkörperchen, aber neben Fetttröpfchen massenhafte helle Knorpelkerne erkennen liess.

Die Operationswunde heilte normal, jedoch traten bald Lungensymptome auf, welche 5 Mon. nach der Operation zum tötlichen Ausgang führten.

Der Fall von L'honneur[1]) ist folgender.

Ein 24jähriger Soldat hatte vor 3 Wochen eine Vergrösserung des linken Hodens bemerkt, die er auf eine Verletzung beim Turnen zurückführte. Der gänseeigrosse Tumor wuchs in den folgenden Monaten rasch heran. Nach ½ Jahr Umfang von 12—13 cm in der Länge, 10 in der Breite, glatte Oberfläche, gleichförmig elastische Konsistenz, bedeckende Haut verschieblich. Samenstrang bis zur Inguinalgegend verdickt.

Kastration. Gewicht der Geschwulst 485 gr. Albuginea stark verdünnt, nicht verwachsen. Zwischen ihr und dem Tumor auf der ganzen Vorderfläche desselben eine 1—2 mm dicke Schicht von erhaltenem Hodengewebe. Die Oberfläche des Tumors zeigt knorpelharte Konsistenz und regelmässige Lappung, ebenso der Durchschnitt. Am oberen und unteren Ende zwei mit der Hauptmasse durch einen Strang verbundene, abgeplattete Knorpelknoten von 2—3 cm Durchmesser. Die Farbe des Durchschnitts gelblich, die einzelnen Knorpelinseln durch rötliche, stellenweise sehr dicke Bindegewebszüge von einander getrennt, von teilweise fast knöcherner Konsistenz. Im Centrum des Schnittes grössere Lappen von gelblicher Farbe, in der Peripherie eine Unmasse von polyedrischen kleinen Knorpelstücken von weisslich-gelber Färbung. Zahlreiche Samenkanälchen im Bindegewebe, welches dem Corpus Highmori zu immer mehr an Konsistenz gewinnt und stellenweise verknöchert. In der Masse des Tu-

1) Gazette d'hôpital. Octob. 1861.

mors einzelne kleine Schleimcysten, 2—3 mm im Durchmesser haltend. Die mikroskopische Untersuchung ergibt das Vorhandensein von Knorpel in den Samenkanälchen, im Bindegewebe, in den Cysten, teilweise in Erweichung.

Einen kongenitalen Fall von reinem Hodenenchondrom hat C. O. Weber[1]) mitgeteilt.

Bei der Geburt hatte der linke Hoden die Grösse eines Taubeneis. 14 Monate nach der Geburt ergab die Punktion nur einen Tropfen klarer, schleimiger Flüssigkeit, hiernach Abscessbildung.

Kastration. Innerhalb der Albuginea ein grosser Abscess, massenhafte fettig entartete Knorpelzellen enthaltend und von der zerfallenden Wand des Tumors begrenzt. An der vorderen Wand der Albuginea noch fettig entartetes Knorpelgewebe erhalten. Der Rest der Geschwulst, von der Grösse eines Hühnereis ist im wesentlichen Enchondrom, welches gegen die Oberfläche zu in fettiger Degeneration begriffen ist, während in der Tiefe noch vollkommen milchweisse Knorpelmassen mit hyaliner Grundsubstanz und centraler Verknöcherung liegen. Sie gehen zum Teil in rötliches weicheres Knochengewebe über, in dessen Zellen und Grundsubstanz massenhafte Pigmentmassen eingelagert sind. Von ursprünglichem Hoden und Nebenhoden keine Spur mehr zu finden.

Ueber einen von Monod und Terrillon[2]) zu den reinen Enchondromen, von Kocher[3]) zu den Fibrochondromen gerechneten Fall berichtet Poinsot[4]).

Bei dem 4jährigen Pat. seit einiger Zeit Anschwellung des linken Hodens. Derselbe ist gänseeigross, ovoid, von glatter Oberfläche, gleichmässig hart, ausgenommen eine fluktuierende Stelle an der Vorderfläche, indolent. Inguinaldrüsen nicht geschwollen, Samenstrang intakt. — Kastration. Gewicht des Tumors 150 gr. An der oberen vorderen Seite ein kleiner weicher Tumor, Nebenhoden in der kranken Partie völlig aufgegangen. Auf der Schnittfläche erscheinen einzelne, durch Bindegewebe getrennte blauweisse Knorpelfragmente von verschiedener Grösse. Die Knorpelzellen gross, unregelmässig, 1, 2 und mehrkernig. An einer Stelle fast reines Bindegewebe. — Nach 7 Monaten ist bei gutem Allgemeinbefinden eine Resistenz im linken Hypochondrium und einige Knoten in der Fossa iliaca zu fühlen. Bald darauf Kachexie, Ascites, Dyspnoe und Husten, Fieber. Kein Recidiv an der Operationsstelle. Tod 8 Monate nach der Operation.

Die Sektion ergibt: Samenstrang bis 4 cm über der Narbe intakt, dann beginnt ein fester, harter, anscheinend von mehreren indurierten

1) Allgem. med. Centralzeitung 1860.
2) Traité des Maladies du Testicule. Paris 1889.
3) Kocher. Deutsche Chirurgie. Bd. 50 b.
4) Bulletins et Mémoir. de la soc. de chir. Paris 1878.

Lymphdrüsen gebildeter Strang. Induration sämtlicher Lymphdrüsen der Umgebung. In der stark vergrösserten Milz mehrere Knorpelknoten, darunter ein faustgrosser. In den Lungen eine Menge von nuss- bis linsengrossen Knoten. Mikroskopisch Myxochondrom.

Einen ebenfalls von Monod und Terrillon zu den reinen Formen gerechneten Fall veröffentlichte Th. Anger [1]).

Der 43jährige Pat. wurde durch Kastration von einem umfangreichen Enchondrom des linken Hodens befreit. Die Schnittfläche zeigt starke Bindegewebsentwicklung, der Vorderfläche des Tumors liegt der stark abgeplattete ausgedehnte Hoden auf, vom Tumor durch eine bindegewebige Schicht getrennt. 2½ Jahre nach der Operation ist der Pat. recidivfrei, von gutem Aussehen, keine Drüsenschwellungen in der Fossa iliaca.

Das Gleiche gilt von dem (von Kocher nicht erwähnten) Falle Demarquay's [2]).

Pat., 34 Jahre alt, erlitt vor 15 Monaten eine Quetschung des Hodens durch einen Pferdehufschlag, darauf starke Entzündung und bleibende Schwellung, welche stossweise, von lebhaften Schmerzen begleitet, zunimmt. Kastration. Gewicht des Tumors 1 kg, senkrechter Durchmesser 40 cm, querer 29 cm. Der Tumor füllt die ganze Albuginea aus und ist aus teils kleineren, in gefässreichem Bindegewebe liegenden zerstreuten Knorpelstücken, teils grösseren, unregelmässigen, nach verschiedenen Richtungen gewundenen Knoten zusammengesetzt. An einer Stelle eine geronnenes Blut und halbfeste Zerfallsmassen enthaltende Erweichungscyste des Knorpels. Pat. konnte nicht weiterhin beobachtet werden.

Zwei weitere Fälle erwähnt Kocher, der eine betrifft ein Präparat der Züricher, der andere ein solches der Göttinger Sammlung.

Das Züricher Präparat zeigt auf dem Durchschnitt mehrere grosse, bis wallnussgrosse Knoten ohne scharfe Zeichnung, der Hauptknoten im Rete testis, im oberen Teil eine grössere Cyste mit bröckelig zerfallenem Inhalt, Nebenhode und Samenstrang frei, dagegen eine Lymphdrüse vollständig knorpelig entartet. Metastasen traten auf.

Der Göttinger Tumor enthält hyaline, knorpelige Durchschnitte, welche ohne bestimmte Grenzen in das sie trennende und umschliessende, opakere, weissliche oder gelbliche Gewebe übergehen. Während in dem Knorpelgewebe in wenig getrübter Grundsubstanz grosse, ovale und runde scharfrandige Knorpelzellen oft mit sehr deutlicher Kapsel zu sehen sind, einen sehr deutlichen, stark gekörnten, ovalen oder eckigen Kern enthaltend, wird gegen die gelbliche Umgebung zu die Grundsubstanz körniger, die Zellen undeutlicher, kleiner, in die Länge gestreckt, um endlich in ein kernreiches, gestreiftes

1) Bulletins et Mém. de la soc. de Chir. Paris 1878. p. 235.
2) Union médicale 1862. Nr. 28.

Zwischengewebe mit länglichen Zellen überzugehen. Der Tumor fühlt sich in toto derb elastisch an. Durchschnitte von Samenkanälchen sind nur an der Oberfläche der hyalinen Knorpelmassen zu sehen, wo diese eine gelbliche Färbung annahm, um dann ohne scharfe Grenze in die umschliessenden Bindegewebszüge überzugehen. Während im eigentlich hyalinen Knorpel gar nichts mehr von Samenkanälchen zu sehen war, erschienen in jener gelblichen Randpartie ovale und etwas unregelmässige Lumina mit streifigem, körnigem Inhalt, oft wie durch aneinander stossende kleine Epithelzellen in Felder geteilt, stellenweise Fettkrystallnadeln einschliessend. Die Lumina zeigen keine andere Wand, sondern ein einziger Zug von Knorpel und körnigem Grundgewebe und kleinen unregelmässigen Knorpelzellen zog sich zwischen denselben hin, um nach aussen in die grösseren Bindegewebszüge überzugehen. Der Nebenhoden intakt.

Weiterhin gehört vielleicht nach Monod und Terrillon ein von F. Parker [1]) veröffentlichter Fall zu den reinen Enchondromen (Originaltext nicht zugänglich). Unsichere und wahrscheinlich nicht reine Fälle sind die von Zambionchi [2]) (ungenügende Beobachtung), von E. Cruveilhier und de Mounoir [3]) (wahrscheinlich Mischgeschwulst mit embryonalen Zellen), von Adam [4]) (Kombination mit Kystom).

Ein von D. Giordano [5]) beschriebener Fall zeigt den übrigen Fällen sehr ähnliche Symptome, jedoch wurde weder Operation noch Sektion vorgenommen. In einem zweiten von demselben Autor veröffentlichten Fall ist der Symptomenkomplex ebenfalls dem der vorhergehenden Fälle sehr ähnlich, die mikroskopische Untersuchung ergibt jedoch an einigen Stellen auf der Grenze zwischen Knorpel und Bindegewebe massenhafte sarkomatöse Zellen. Giordano, welcher den Tumor zu den reinen Enchondromen zählt, hält diese Zellen für embryonale Knorpelzellen und Fibroblasten indem er sich auf Rindfleisch's [6]) Theorie beruft. Monod und Terrillon dagegen rechnen diese Formen schon zu den Uebergangs- und Mischgeschwülsten. —

Auf Grundlage der im Vorstehenden angeführten 12 Beobach-

1) Enchondroma, deposit of bone in testis, small cyst. Transactions of the South Carolin. med. association 1883.

2) Bulletins de la soc. anatomique 1874.

3) Ibid. 1873 und J. Marion. Historique, généralisation, prognostic de l'enchondrome du testicule Thèse de Paris 1886.

4) Adam. Essai sur l'enchondrome du testicule. Thèse de Paris 1878.

5) La Tunica chirurgica. Nr. 11. 1893.

6) E. Rindfleisch. Abhandlung über histologische Pathologie.

tungen von reinem Enchondrom des Hodens will ich versuchen, die wichtigsten Punkte bezüglich dieser seltenen Geschwulstform zusammenzufassen.

Ich beginne mit den pathologisch-anatomischen Verhältnissen. Die Form der Geschwulst ist eine gleichmässige, meist ovoide, mit dem dickeren Ende nach unten, die Oberfläche in der Mehrzahl der Fälle, wie auch in dem unserigen, abgesehen von einzelnen flachen Warzen und Erhebungen gleichmässig glatt, seltener mit grösseren Höckern und Knollen besetzt, die Konsistenz, wenn nicht sekundäre Erweichungen eingetreten sind, gleichmässig knorpelhart, die Grösse zwischen 11 und 5 cm in der Höhe und 8 und 4 cm in der Breite schwankend, die Schwere des Tumors 150 bis 500 gr. Nur in Demarquay's Fall wog die Geschwulst 1 kg und war 40 cm hoch und 29 cm breit.

Die äussere Haut und das Scrotum bleibt meist unverändert und ohne Verwachsungen, sie ist höchstens bei grossen Tumoren etwas verdünnt und varicös.

Die Tunica vaginalis bleibt ebenfalls in der Regel ohne Veränderung, in einzelnen Fällen fand man sie verdickt und mit Albuginea und Scrotum verwachsen, selten (Verneuil) bildet sie dicke bindegewebige Schwarten und einzelne mit Serum gefüllte Höhlen. Die meist unveränderte Albuginea ist fast immer leicht abziehbar von der Geschwulst. Unter ihr findet sich häufig eine nur ein oder mehrere mm dicke Schicht normalen oder fettig degenerierten Hodengewebes noch erhalten, das meist flächenförmig auf dem Tumor, und zwar immer nur an seiner Vorderfläche sich ausbreitet, seltener, wie in unserem Falle, einen cirkumskripten weichen Tumor bildet, noch seltener ganz fehlt.

Der Samenstrang blieb in 9 von 12 Fällen intakt, einmal jedoch nur bis 4 cm oberhalb der Operationswunde, im anderen, besonders in den mit sehr schnell eintretenden allgemeinen Metastasen verlaufenden Fällen bildete er bis zum Inguinalkanal eine Kette von knorpelig entarteten Lymphdrüsen. Manchmal bestehen zwischen ihm und dem Nebenhoden und dem Tumor mehr oder weniger feste Verwachsungen, in anderen Fällen dehnt die rasch wachsende Geschwulst ihn sowohl wie den Nebenhoden stark aus.

Der Nebenhoden bleibt ebenfalls meist frei, nur bei dem kongenitalen Enchondrom (Weber) war nichts mehr von ihm zu finden und nur einmal (Dauvé) repräsentierte er eine mit Samenstrang und Haupttumor fest verwachsene, graue, teilweise vereiterte

Masse mit einem erweichenden Knorpelknoten in seinem Kopfe. Auf dem Durchschnitt erscheint die Neubildung in zwei Formen, entweder als ein oder mehrere bis wallnussgrosse Knoten, welche ohne scharfe Grenze in das sie umgebende Bindegewebe übergehen (3 Fälle) oder häufiger als massenhafte, rundliche, ovale, längliche und gewundene Knorpeldurchschnitte von mehreren Millimetern im Durchmesser, welche durch spärliches, rötliches Bindegewebe, aus welchem sie sich leicht herausschälen lassen, getrennt werden (7 Fälle). Der Knorpel selbst ist milchweiss, bläulich, gelblich oder rötlich gefärbt, je nachdem Kalkablagerungen, Verfettungen oder andere regressive Metamorphosen Platz gegriffen haben. Nur in 2 Fällen (L'honneur, Weber) fanden sich auch in den Bindegewebszügen einzelne Knorpelzellenreihen. Im übrigen ist der Schnitt infolge der verschiedenen sekundären Veränderungen, welche der Knorpel eingeht, selten (so in unserem Falle) auf der ganzen Schnittfläche gleichmässig gestaltet.

Mikroskopisch findet man dementsprechend auch in ursprünglich reinen Enchondromen alle möglichen Uebergänge von reinem Knorpel zu schleimiger Erweichung, Zerfall und Auflösung. Besonders bei den grossknotigen Formen, aber auch, entgegen der Meinung Kocher's [1]) (wie z. B. in unserem Fall), bei den ästigen und verzweigten Formen findet man, dass der Knorpel fast unmerklich allmählich in das dazwischenliegende Bindegewebe übergeht. Im Centrum der einzelnen Knoten ist der Knorpel meist hyalin, oft sehr zellreich, mit rundlichen, seltener unregelmässigen Zellen, welche 1 bis mehrere, selten (Dauvé) bis 10 Kerne enthalten, und teilweise eigene Kapsel haben. C. O. Weber fand in seinem Falle stellenweise massenhaftes, in Knorpelzellen und Grundsubstanz eingelagertes Pigment.

Gegen die Peripherie der Knorpelknoten zu werden die Zellen immer glatter, kleiner und länger, die Grundsubstanz erscheint allmählich streifig, und noch weiter nach aussen findet so ein allmählicher Uebergang zu fibrillärem, embryonalem oder verschleimtem Bindegewebe statt.

Ueber die Entstehungsweise und die Art der Ausbreitung des Knorpels in solchen Fällen gehen die Meinungen auseinander. Virchow [2]) schloss gerade aus diesem allmählichen Uebergang, dass das Bindegewebe die Matrix des Knorpels, ähnlich dem Perichon-

1) Deutsche Chirurgie. Bd. 50 b.

2) Die krankhaften Geschwülste. Bd. 1 und sein Archiv. Bd. 8.

drium sei. Durch das den Hoden treffende Trauma in entzündliche Wucherung versetzt, bildet es massenhafte Fibroblasten, welche durch Abscheidung von Intercellular- und Kapselsubstanz zu Knorpelzellen sich umbilden. Dabei wird die Drüsensubstanz teils auseinandergeschoben, teils atrophiert sie.

Billroth[1]), Monod und Terrillon dagegen führen die Entstehung des Knorpels auf verirrte, embryonale Knorpelkeime zurück, welche infolge irgend einer Reizung zu wuchern anfangen. Diese Keime stammen entweder von den protovertebralen Keimblättern oder von der Chorda dorsalis und gelangen zu einer Zeit in den Hoden, wo er der Wirbelsäule anliegt, eine Auffassung, welche in dem Vorkommen von knorpeligen Tumoren in Organen, welche sich im Embryonalstadium in ähnlicher Umgebung befinden wie der Hoden, z. B. in der Parotis, eine Stütze findet.

Dauvé endlich erklärt die Entstehung des Knorpels durch eine vielleicht vererbbare Prädisposition zu knorpeliger Diathese.

Für die Knorpelentwicklung bei der zweiten Form der Hodenenchondrome, der ästigen und verzweigten Knorpelwucherung nimmt Virchow ebenfalls direkte Entstehung aus den Bindegewebszügen an und damit scheint der mikroskopische Befund in unserem Falle übereinzustimmen. Obgleich sich die einzelnen Knorpelbälkchen leicht aus dem Bindegewebe loslösen liessen, fand sich doch mikroskopisch derselbe unmerkliche Uebergang von Knorpel zu Bindegewebe wie in den oben beschriebenen grossknotigen Formen, dagegen nirgends, wie es Billroth bei diesen Formen nachwies, findet sich eine Schicht erst von Spindelzellen in einer schleimigen Substanz, und nach aussen eine Schicht abgeplatteter Zellen zwischen den Knorpelkolben und der Wand. Billroth deutet diesen Befund als die in den Kanal hineingestülpte, den Knorpelzapfen überziehende Wand eines Kanälchens. Die Knorpelmassen befinden sich hiernach in solchen Fällen (Paget, L'honneur, Demarquay) jedenfalls oft innerhalb von Lymphgefässen und vielleicht auch von Samenkanälchen des Hodens. Ob aber, wie Paget, Curling und Wartmann annehmen, der Knorpel in solchen Fällen von Epithel dieser Kanälchen nun auch abstammt, scheint bei der Zusammenhangslosigkeit der Wand, welche allerdings in unserem Falle wohl makroskopisch, nicht aber mikroskopisch vorhanden war, unwahrscheinlich.

1) Zur Entwicklungsgeschichte des Hodencystoids. Virchow's Archiv Bd. 8. S. 433.

Verneuil[1]) fand denn auch in Fällen, wo sich der Knorpel innerhalb von erweiterten Samenkanälchen befand, keine Spur von Uebergängen zwischen Knorpel und Wandepithel, und Queckett[2]) und Verneuil sahen die Wandungen solcher Kanälchen wohl in einzelnen Fällen verdickt und mit einzelnen Resten von Drüsenepithel besetzt, häufiger aber nur durch einen mit platten Zellen besetzten Bindegewebsstreifen gebildet, ähnlich der Wand eines Lymphgefässes, während die epithelialen Zellen ganz verschwunden waren.

Für das Eindringen von Knorpelmassen in Lymphgefässe spräche nach Virchow's Ansicht weiterhin der Ausgangspunkt der Erkrankung vom Rete testis. Durch primäre Knorpelentwicklung an dieser Stelle müsste der Lymphstrom bedeutend gehemmt und damit die Bildung von Erweiterungen sehr begünstigt werden. Wenn aber einmal Varicositäten entstanden sind, so kann ein Hineinwachsen des Knorpels in die Gefässe oder Lymphräume leicht erfolgen, wie denn auch dieser Prozess beim Chondrokystom des Hodens ungewöhnlich häufig ist.

Was die Bindegewebsschicht zwischen den Knorpelknoten anlangt, so finden sich in ihr alle Formen von Bindegewebe, häufig (wie auch in unserem Falle) stellenweise Anhäufung von Fibroblasten von sarkomatösem Aussehen, besonders in den jüngeren Partien der Geschwulst. Nach Rindfleisch[3]) trifft man in dieser Wachstumsperiode zwischen Knorpel und Bindegewebe massenhafte sarkomatöse Zellen auch bei reinen Enchondromen, wogegen Monod und Terrillon derartige Tumoren schon zu den Uebergangsformen zählen (so der Fall von Giordano). Das Bindegewebe kann so stark wuchern, dass es an einzelnen Stellen allein ohne jeden Knorpel besteht (Poinsot). Im übrigen zeigt es auf dem Durchschnitt häufig teilweise Verschleimung, zahlreiche Lumina erweiterter Blut und Lymphgefässe und meist nur spärliche, nach Virchow jedoch nie fehlende Reste von Hodenkanälchen; in grösserer Anzahl waren sie nur einmal noch erhalten (Göttinger Präparat).

Von regressiven Veränderungen kommen am häufigsten Erweichungscysten des Knorpels vor, welche besonders in den ältesten Knoten auftreten, während schnell gewachsene und frühzeitig entfernte Tumoren (wie z. B. der unserige) oft keine Spur von Er-

1) Bulletin de la soc. de chirurg. Paris 1861.
2) Medico-chirurg. Transactions. T. 36.
3) Vorlesungen über patholog. Histologie.

weichung zeigen. Diese besteht in einer myxomatösen, seltener fettigen Entartung im Centrum der Knoten und bildet bis nussgrosse Cysten, welche von zerfetzten, aus degenerierenden Knorpelzellen bestehenden und mit zahlreichen Vorsprüngen gegen das Lumen bedeckten Wänden begrenzt sind und glasig muköse oder auch grüngelbliche eiterähnliche Massen (Verneuil) oder geronnenes Blut (Demarquay) und trockene Zerfallsmassen (Züricher Fall) enthalten. Seltener werden sie von einem Netzwerk noch stehengebliebener Knorpelleisten durchzogen. Gewöhnlich wird der im Bereich des Rete testis liegende Knorpel zuerst ergriffen, selten zuerst der Nebenhoden (Dauvé) und die vorderen Partien des Tumors (in C. O. Weber's Fall vielleicht als Folge einer Probepunktion). Mikroskopisch enthält der Inhalt der Cyste keine Eiterkörperchen, dagegen massenhafte Kerne von Knorpelzellen und fettigen Detritus.

Streng zu scheiden sind von diesen Bildungen kleine, 2—3 mm im Durchmesser haltende Cystchen, welche in der Bindegewebsschicht liegen, und nach Kocher durch Erweiterung von Samenkanälchen, nach Monod und Terrillon durch Wucherung und cystische Entartung von präexistierenden Epithelkeimen entstehen, jedenfalls aber den Bildungen bei beginnendem Hodenkystom sehr ähnlich sind. Ihre Wand hat den Bau einer Schleimhaut. Zambaco, welcher sie in den vorderen Teilen der Geschwulst beobachtete, vergleicht sie mit Graaf'schen Follikeln, Verneuil beschreibt sie als wuchernde, teils in unregelmässigen Haufen zusammengeballte, teils in Erweichungshöhlen flottierende Epithelien, und so fanden sie sich auch in unserem Falle, von einer einzelligen Cylinderzellenschicht umgeben, mit schleimiger Degeneration im Centrum, nur mikroskopisch sichtbar. Sie waren 3mal unter 12 Fällen vorhanden. Ferner kommen von Verneuil als Kystes lacunaires bezeichnete kleine Cystchen vor, deren epitheliale Oberfläche aus einer einzigen Lage von glatten Zellen besteht, wahrscheinlich erweiterte Lymphgefässe.

Centrale Verkalkung und Verknöcherung in den Knorpelknoten wurde nur in dem kongenitalen Enchondrom (Weber) beobachtet, dagegen war in L'honneur's Falle die Bindegewebsschicht teilweise verknöchert, und zwar am ausgesprochensten im Bereich des Corpus Highmori.

Der Ausgangspunkt der Geschwulst liegt wahrscheinlich im Rete testis. Dafür spricht, dass der Nebenhoden fast immer intakt bleibt, dass die grössten und anscheinend ältesten Knoten sich meist

im Bereich des Rete finden und hier auch am ersten erweichen, dass schliesslich, wenn überhaupt noch Hodensubstanz vorhanden ist, dieselbe immer nur an der Vorderfläche des Tumors liegt. In den Formen, welche durch ein Konvolut von ästigen und verzweigten Knorpelwucherungen in gleicher Weise in allen Teilen der Geschwulst gebildet werden, ist, wie auch in unserem Falle, der Ausgangspunkt allerdings schwierig zu bestimmen.

Metastasenbildung kommt wohl hauptsächlich durch die Lymphbahnen zu Stande und zwar meist ausgehend vom Rete testis. Hier wird das Hereinwachsen und Hereinbrechen von Knorpelmassen durch die nach Virchow's Ansicht hauptsächlich an dieser Stelle stattfindende Erweiterung der Lymphgefässe begünstigt werden müssen. In denjenigen Fällen jedoch, wo innerhalb kurzer Zeit Lungenmetastasen auftraten, fand die Infektions-Einschleppung auf dem Blutwege statt. In einem solchen Falle sah Paget die V. cava inf. mit einer knorpelig-degenerierten Lymphdrüse verwachsen und in ihr Lumen einen Knorpelzapfen hereinragen. Metastasen in Lymphdrüsen und Lymphgefässen traten 4mal auf, teils kontinuierlich von der Operationsnarbe bis zum Inguinalkanal und weiter entlang dem Samenstrange sich fortsetzend, teils nur einzelne Drüsen ergreifend.

Lungenmetastasen fanden sich 3mal in der Form von massenhaften in der ganzen Lunge zerstreuten grösseren und kleineren Knoten, welche sich einmal als Myxochondrome erwiesen. In dem bekannten Falle von Paget wogen die beiden Lungen 11 1/2 Pfund. Metastasen in anderen inneren Organen sind seltener, so der Brust- und Bauchwirbelsäule anliegende grosse Abscesse, welche mikroskopisch sehr reichliche Knorpelzellenkerne enthalten und in die Därme perforieren können, ferner Abscesse und Knorpelknoten in der Fossa iliaca, in Milz und Niere, die in einem Falle durch die Bahn der Vasa spermatica zu Stande kamen. Die Metastasenbildung gleicht also im wesentlichen der der malignen Tumoren. —

Aetiologie. In 5 Fällen ging eine äussere Verletzung, meist ein Schlag oder Stoss gegen den Hoden oder eine Quetschung durch Fall auf denselben der Entwicklung der Geschwulst voraus. Ob in diesen Fällen immer ein wirklicher ätiologischer Zusammenhang zwischen Trauma und Geschwulstentwicklung besteht, muss dahin gestellt bleiben. Als wahrscheinlich dürfte er gelten in einigen Fällen, in denen sich sehr bald nach der Verletzung ein sehr harter und schmerzhafter Knoten im Hoden entwickelte, oder in

einem anderen Falle, in welchem dem Trauma eine bedeutende entzündliche Anschwellung folgte, welche anhielt, und sich in einzelnen, sehr schmerzhaften Attaquen vergrösserte. Einmal führte, angeblich eine zweite, ein Jahr nach der ersten eintretenden Verletzung eine Beschleunigung des Wachstums herbei. J. Müller und Virchow sind der Ansicht, dass die Verletzung, analog z. B. der Gelenktuberkulose, indem sie zu Entzündung führt, die Wucherung des Knorpels anrege.

Vorausgegangene syphilitische, gonnorhoische oder anderweitige Orchitiden waren niemals nachzuweisen.

Das Lebensalter der Patienten lag, abgesehen von einem kongenitalen Enchondrom (C. O. Weber) und von Poinsot's 4jährigem Patienten, zwischen dem 24. und 47. Jahre. —

Symptome und Verlauf. Die Affektion beginnt besonders in den Fällen, in denen ein Trauma vorausging, mit allmählicher oder plötzlicher Schwellung des Hodens, mit oder ohne Schmerzen, welche bald wieder verschwinden oder in Zwischenräumen auftreten können, selten dagegen anhalten. Manchmal, und so auch in unserem Falle, bemerken die Patienten erst durch Zufall eine Volumzunahme des Hodens, welche meist nur durch ihr Gewicht und ihre Grösse in späteren Zeiten der Wachstumsperiode dem Patienten unbequem wird. Diese ist von sehr verschiedener Dauer, 1½, 4, 6 Monate, 2, 5 Jahre werden angegeben, am kürzesten ist sie in den nachher mit Metastasen verlaufenden Fällen. Auffallend ist in unserem Falle die ungewöhnlich kurze Wachstumszeit von angeblich nur 7 Wochen vor Eintritt in die Klinik. Hie und da werden Schmerzen im Kreuz und Reissen in der Inguinalgegend geklagt, oft ohne gleichzeitige Schmerzen im Tumor. Manchmal kommt es nun nach sehr langsamen Wachstum plötzlich, oft unter lebhaften Schmerzen zu einer bedeutenden Vergrösserung der Geschwulst, oft zu einer Volumsverdoppelung in wenigen Wochen. Selten fehlen auch in dieser Periode die Schmerzen vollständig. Das Allgemeinbefinden ist gewöhnlich gut, höchstens durch die Schmerzen beeinflusst.

Auf der Höhe des Wachstums ist der gewöhnliche Befund folgender: In dem fast immer unveränderten Scrotum liegt, meist leicht in ihm verschieblich, ein ovoider Tumor, mit dem dicken Ende nach unten gerichtet, mit dem spitzen Ende nur selten den Inguinalkanal erreichend, überall von gleichmässig harter Konsistenz, nur an einzelnen Stellen weicher, lipomweich bis fluktuierend

sich anfühlend. Die Oberfläche des Tumors erscheint meist völlig glatt oder doch nur in sehr geringem Masse uneben, seltener lassen sich grössere Knollen durchfühlen. Druck ist fast immer schmerzlos, ausgenommen die weicheren Stellen, welche in einigen Fällen charakteristischen Hodenschmerz zeigen. Der Nebenhoden ist meist schwer durchzutasten, der Samenstrang fühlt sich gewöhnlich normal an, selten verdickt und verhärtet. Die Affektion ist immer einseitig.

Im weiteren Verlauf traten in fünf Fällen Metastasen auf und zwar viermal bestimmt erst nach der Operation, nämlich in Verneuil's Fall sehr bald nach der Kastration, bei Dauvé's Patienten 3 Wochen, bei Paget's Beobachtung einen Monat und bei Poinsot's Fall acht Monate nach der Exstirpation. Die Metastasen traten in den beiden letzten Fällen ziemlich plötzlich unter akuten peritonitischen Erscheinungen auf. Nach der Operation ist in diesen Fällen das Allgemeinbefinden in der ersten Zeit meist noch gut, dann treten unter zunehmender Cachexie und oft unter Fieber die Metastasensymptome auf, und nach sehr verschiedener Dauer, nach 5 Wochen (Paget), nach 3 Monaten (Dauvé), 5 Monaten (Verneuil), 8 Monaten (Poinsot) erfolgt der tötliche Ausgang.

Die Lungenmetastasen boten von klinischen Symptomen Dyspnoe, Dämpfung über den Clavikeln und hinten unten, Rasselgeräusche und verlängertes Exspirium an denselben Stellen, Husten. Als frühestes Zeichen von Metastasen in den Bauchorganen wurden Kreuzschmerzen beobachtet, später Meteorismus, Ascites, Erbrechen, Schmerzhaftigkeit des Abdomens, einigemale war an den betreffenden Stellen vermehrte Resistenz durchzutasten. Recidiv an der Operationsstelle trat nur in einem Falle auf (Dauvé), und zwar schon nach 7 Tagen, sodass es sich hier offenbar um ein kontinuierliches Recidiv handelt.

Von den metastasenfreien Fällen wurden 6 nach der Operation überhaupt nicht mehr oder zu kurz beobachtet, und nur in Anger's Fall war der Patient 2½ Jahre nach der Operation noch vollkommen recidivfrei. Die Nachuntersuchung unseres Falles, ein halbes Jahr nach der Kastration, ergab, dass bisher keine Metastasen und kein Recidiv auftraten.

Die Lebensdauer der Patienten von der ersten bemerkbaren Entwicklung der Geschwulst an betrug also in den Fällen mit Metastasen noch im besten Fall 5½ Jahre (Verneuil), etwas über

2 Jahre bei Paget's und Dauvé's Kranken, nur 9 Monate bei Poinsot's Beobachtung. —

Die Diagnose des Hodenenchondroms ist dann zu stellen, wenn man es mit einem im Scrotum verschieblichen, voluminösen, ovoiden, ziemlich rasch wachsenden Tumor mit glatter, seltener knolliger Oberfläche und knorpelharter, elastischer Konsistenz zu thun hat, welcher bei Druck schmerzlos und nur ausnahmsweise spontan schmerzhaft ist, welcher fernerhin keine Wirkung auf das Allgemeinbefinden ausübt und Samenstrang und Nebenhoden unverändert lässt.

Differentialdiagnostisch konnten zunächst Hydrocele und Hämatocele mit stark verdickten Wänden in Betracht kommen; allein bei beiden erreicht die Konsistenz nur sehr selten die Knorpelhärte des Enchondroms und ist dann jedenfalls über allen Teilen der Geschwulst gleichmässig, wodurch sich die Enchondrome mit erweichten Stellen von selbst ausschliessen. Schliesslich entscheidet der Verlauf und in zweifelhaften Fällen die Probepunktion, welche mehrmals bei Enchondromen gemacht wurde. Der Troikar drang nur sehr schwer ein, und es wurden immer nur einige Tropfen Blut entleert. Hodenkystome haben immer eine bedeutendere Anzahl von fluktuierenden Stellen wie die Enchondrome mit stellenweiser Erweichung, und es fehlt die Knorpelhärte an den übrigen Teilen. Die Probepunktion entscheidet auch hier.

Eher könnten Verwechslungen mit Sarkomen und Carcinomen des Hodens eintreten. In allen Fällen wird das für die Diagnose Ausschlaggebende die auffallende Härte der Geschwulst sein. —

Die Prognose der Enchondrome überhaupt wurde von älteren Autoren, so Cruveilhier, Lebert, Dolbeau als immer oder fast immer günstig angenommen und das Enchondrom als lokal verlaufende gutartige Geschwulst betrachtet, aber schon Virchow erklärte, dass nach seinen Erfahrungen der schöne Traum von der absoluten Gutartigkeit der Enchondrome zu Ende sei. Er hält die weichen Formen meist für bösartiger wie die harten und den Hoden wegen seines Reichtums an Blut und Lymphgefässen für besonders geeignet zur Verschleppung von Knorpelkeimen.

Unsere Kasuistik ergibt, dass von 7 überhaupt nach der Operation noch weiterhin beobachteten Fällen 5 zu Metastasenbildung und tötlichem Ausgang führten (Verneuil, Paget, Dauvé, Poinsot, Züricher Fall) und zwar zu Metastasen fast immer in den

ersten Monaten nach der Operation. Ausserdem erfolgte in Dauvé's Beobachtung ein kontinuierliches Recidiv in der Operationswunde. Es muss also für die Hodenenchondrome in der grossen Mehrzahl die Prognose als ebenso infaust wie für die andern malignen Neubildungen gestellt werden. Auch bei Anger's Beobachtung, bei der übrigens eine genauere mikroskopische Diagnose nicht angegeben wurde, dürfte die recidivfreie Zeit von 2½ Jahren und noch weniger die eines halben Jahres in unserem Falle völlig die absolute Gutartigkeit der Fälle beweisen. Von dieser schlechten Prognose sind auch die Fälle, in welchen starke Bindegewebsentwicklung oder gar Cystenbildung mit epithelialer Wucherung vorhanden war, nicht auszunehmen.

Im übrigen ist schon durch den häufigen Uebergang auch von ursprünglich reinen Formen in Mischgeschwülste und durch die oft erst in späteren Stadien auftretende Kombination mit malignen Tumoren die schlechte Prognose verständlich. —

Da die Prognose, wie wir eben ausgeführt haben, bei den Hodenenchondromen ebenso ungünstig ist wie bei den eigentlichen malignen Neubildungen, so müssen hier auch dieselben Grundsätze bezüglich der Therapie wie bei den letzteren Geltung haben. Die einzige Aussicht für die radikale Heilung gewährt offenbar eine möglichst frühzeitige Kastration, wobei vom Samenstrang ein möglichst grosses Stück mit zu entfernen ist. In der That endeten diejenigen Fälle sämtlich tötlich, wo die Kastration erst sehr lange Zeit nach dem ersten Auftreten von Symptomen eines Hodentumors gemacht wurde (Paget und Dauvé nach 2 Jahren, Verneuil nach 5 Jahren). Dagegen blieben L'honneur's und Demarquay's Patienten, welche 3 Wochen resp. 15 Monate nach Auftreten der ersten Symptome operiert wurden, am Leben; nur Poinsot's Kranker, bei dem die Operation kurze Zeit nach dem Auftreten der Krankheit vorgenommen wurde, ist an Metastasen zu Grunde gegangen. Auch unser Fall, wo der Patient 7 Wochen nach den ersten Symptomen operiert wurde, scheint dafür zu sprechen, dass möglichst frühzeitige Operation vielleicht einigermassen gegen Metastasen schützt.

AUS DER

BONNER CHIRURGISCHEN KLINIK

DES PROF. DR. TRENDELENBURG.

IX.

Untersuchungen über die Wanscher'sche Narkotisierungs-Maske[1]).

Von

Dr. H. Dreser,

Privatdocent und Assistent des pharmakolog. Instituts zu Bonn.

Seitdem an Stelle des Chloroforms die leichter flüchtigen Anästhetica Bromäthyl, Aether und Pental häufig angewandt werden, genügt die einfache Esmarch'sche Maske nicht mehr, da bei ihrem Gebrauch sich diese leichter verdampfenden Flüssigkeiten zu rasch verflüchtigen, ohne dass ihre Dämpfe in der Einatmungsluft denjenigen Konzentrationsgrad erreichen, wie er zur Erzielung einer chirurgisch brauchbaren Narkose erforderlich ist. Zur Beseitigung dieses Missstandes bedient man sich in der chirurgischen Praxis zweierlei Arten von Masken, bei welchen trotz aller sonstigen Verschiedenheiten wenigstens das Prinzip, wonach die erforderliche höhere Konzentration der anästhesierenden Dämpfe bewirkt wird, dasselbe ist und instinktiv zur Konstruktion der beiden Arten geführt hat.

Sowohl die Julliard'sche wie die Wanscher'sche Maske schaffen vor den Respirationsöffnungen des Patienten eine nicht

1) Die Versuche wurden zum Teil bei Gelegenheit von Operationen in der Bonner chirurgischen Universitäts-Poliklinik, zum grösseren Teil in dem Bonner pharmakologischen Institut angestellt.

zu kleine Vorkammer, in deren Binnenraum durch die Wärme der Exstirpationsluft eine beschleunigte Verdunstung des Betäubungsmittels vermittelt wird, so dass bei der nächsten Inspiration dessen Dämpfe in genügender Konzentration in die Lunge gelangen.

Bedingt das hierbei notwendige längere Verweilen der Ausatmungsluft unter der Maske und ihre unmittelbare Wiedereinatmung eine derartige Luftverschlechterung vor Nase und Mund des Kranken, dass dieses Narkoseverfahren als bedenklich angesehen werden muss?

Abstrahiert man von den einander widersprechenden Angaben der „klinischen Erfahrung", so bleibt nur übrig die Zusammensetzung der geatmeten Luft mit thunlichster Genauigkeit festzustellen und nach physiologischen Gesichtspunkten zu beurteilen.

Methodisches. Die Analyse der aus der Maske abgesaugten Luft geschah mit Hilfe des von Hempel für die technische Gasanalyse angegebenen Apparates [1]). Eine besondere Besprechung verdient noch die Absorption der Dämpfe, welche leicht von Alkohol aufgenommen werden wie Hempel 1891 für die im Leuchtgas enthaltenen Dämpfe nachgewiesen hat [2]). Ich nahm die Absorption der Dämpfe des Aethers und Bromäthyls in der mit absolutem Alkohol beschickten „Aethylenpipette" Hempel's [3]) vor mit der Vorsicht den Alkohol ebensowenig wie die Schwefelsäure an die Gummiverbindung der Verbindungskapillare gelangen zu lassen. Dass der Alkohol das zu analysierende Gas durch seine Tension etwas ausdehnt, erkennt man leicht, wenn man zur Probe 100 cc reine Luft in die Alkoholpipette übertreibt; bei dem Zurücksaugen findet man regelmässig etwas über 100 cc (100,4 vielleicht), man verschliesst das Messrohr und befeuchtet durch Neigen die Wände desselben mit dem Sperrwasser (als solches dient, besonders bei Aether, konzentrierte ClNa-Lösung); die geringe in dem Gase vorhandene Menge Alkoholdampf wird vom Wasser völlig absorbiert und nach dem Ablaufen (2 Minuten) kann man wieder die ursprüngliche Zahl, 100 cc, ablesen. Dass die Bestimmung der Aether- und Bromäthyldämpfe mittelst Alkohol in ausreichender Genauigkeit geschieht, zeigen folgende methodische Versuche, bei welchen eine genau abgemessene Luftmenge, 50 cc, mit äthergesättigtem Wasser in einem geeigneten kugelförmigen Gefäss geschüttelt

1) Vergl. Walther Hempel. Gasanalytische Methoden. 2. Aufl. 1890. S. 21—44.

2) Walther Hempel und L. M. Dennis. Ueber die volumetrische Bestimmung der dampfförmigen Kohlenwasserstoffe. Bericht der deutschen chem. Gesellschaft zu Berlin 1891. 1162.

3) Gasanalyt. Methoden. S. 182.

wurde; das dabei von der Luft aufgenommene Quantum Aetherdämpfe wurde nach dem Zurücksaugen in Hempel's Messrohr gemessen, dann wurde mehrmals die äther- oder bromäthyldampfhaltige Luft in die Alkoholpipette übergeführt und darin geschüttelt, bis nach dem Zurücksaugen sich keine Abnahme des Volums mehr zeigte; die Beseitigung der Alkoholdämpfe geschah durch Benetzen der Innenwand des Messrohrs mit dem Sperrwasser.

Zum Belege teile ich folgende mit Aether- und Bromäthyldampf ausgeführte Analysen mit.

Nr.	Luft cc	Luft und Aetherdampf cc	Luft wieder von Aetherdampf befreit cc	Nr.	Luft cc	Luft und Bromäthyldampf cc	Luft wieder von Bromäthyldampf befreit cc
I	50,0	59,8	50,2	I	50,0	59,2	50.0
II	50	56,8	50,1	II	50	56,6	50,2
III	50	65,4	50,2	III	50	58,6	50,1
IV	50	60,2	50,0	IV	50	56,0	50,2
V	50	63,8	50,2	V	50	56,6	50,0
VI	50	62,2	50,2	VI	50	64,4	50,3

Beobachtungen über Bromäthylnarkosen mit Hilfe der Wanscher'schen Maske bei Operationen hatte ich Gelegenheit in der Zahl von 24 anzustellen. Hiebei wurde ein Modell benutzt, welches in der Gegend des Mundstückes einen Schwamm trägt, auf welchen das Bromäthyl aufgegossen wird. Meist war die Narkose ungefähr binnen einer Minute erreicht, alsdann wurde rasch eine Gasprobe durch Absaugen mittelst einer gegliederten Glasrohrleitung entnommen, die zwischen Nasenwinkel und Gummirand der Maske zuvor eingebracht worden war. Da sich manche Patienten zuerst stark sträubten, ist der luftdichte Abschluss durch die Maske sicher öfters nicht vollständig gewesen, welcher Umstand mit an der ziemlich starken Ungleichmässigkeit in der Zusammensetzung der Luft schuld war, wie sie sich aus den folgenden 24 Gasproben von Bromäthylnarkosen ergab.

Nr.	BrC_2H_5 vol.%	CO_2 %	O_2 %	Bemerkungen
I	8,0	2,2	12,4	nach 1—1½ Minuten abgesaugt
II	8,2	3,0	10,6	„ 1—1½ „ „
III	4,2	12,0	7,1	„ 3—4 „ „
IV	6,8	2,2	14,6	„ 1—1½ „ „
V	4,0	2,2	16,2	„ 30—40 Sekund. „
VI	6,2	3,3	13,0	
VII	5,4	2,4	14,7	
VIII	2,4	1,6	18,4	„ 20 „ „
IX	5,0	2,2	14,6	

Nr.	BrC_2H_5 vol.%	CO_2 %	O_2 %	Bemerkungen
X	6,8	2,2	13,0	nach 55 Sek. — 1 Min. „
XI	7,7	2,9	13,2	
XII	4,0	2,2	16,4	„ 30—40 Sek. „
XIII	12,0	2,6	11,6	„ 30—40 Sek. sträubt sich sehr.
XIV	4,0	3,2	13,4	„ 2 Min.
XV	7,2	3,8	10,6	„ 1 „ „ „ „
XVI	9,6	2,9	11,8	„ 1½—2 „
XVII	10,6	2,6	12,6	„ 35—45 Sek.
XVIII	12,8	2,8	7,4	„ 35—45 „ sträubt sich heftig.
XIX	7,2	2,8	12,8	„ 50—55 „
XX	7,8	2,2	12,8	„ 55 „
XXI	2,4	2,6	16,4	„ 1 Min. — 1 Min. 10 Sek.
XXII	13,8	1,8	12,8	„ 80 Sek.
XXIII	10,0	2,8	10,4	
XXIV	14,6	1,9	13,1	„ 1 Min.

Für Bromäthyl betrugen die beobachteten Grenzwerte 2,4 bis 14,6%. Für Kohlensäure schwankten sie nur mit einer Ausnahme meist zwischen 2 und 3%. Sehr erhebliche Schwankungen wies dagegen wieder der Sauerstoff auf zwischen 7,1% und 18,4%, am häufigsten waren Werte zwischen 12% und 14%.

Dieses bei Operationen gesammelte kasuistische Material über die vorkommenden Grenzwerte und die häufigsten Mittelwerte wurde erweitert durch methodische Atmungsversuche mit der Wanscher'schen Maske, am Gesunden ohne Narkotikum, wobei der Vergleich zwischen dem subjektiven Befinden unter der Maske im bewussten Zustande und den objektiven durch die Gasanalyse ermittelten Zahlen sehr erwünscht kam.

Versuche am Gesunden ohne Narkotikum. An ruhig Sitzenden wurden nach ½, 1 und 2 Minuten langem Atmen unter der Wanscher'schen Maske (Grossmann'sches Modell) Gasproben abgesaugt und folgende Zusammensetzung gefunden.

Nach ½ Minute Dr. A. K.		Nach ½ Minute St. K.		Nach ½ Minute H. D.	
CO_2 = 5,8%;	O_2 = 13,6%	CO_2 = 5,3%;	O_2 = 13,9%	CO_2 = 5,0%;	O_2 = 15,4%
5,6	13,8	5,5	14,3	6,2	13,6
6,2	13,5	5,8	14,0	6,6	12,3
6,0	13,9	4,8	15,4	7,6	11,8
5,4	14,2	5,4	14,4	6,0	14,2
5,6	14,0	5,6	14,6	6,3	12,9
Nach 1 Minute		Nach 1 Minute		Nach 1 Minute	
CO_2 = 7,2%;	O_2 = 9,7%	CO_2 = 6,5%;	O_2 = 12,5%	CO_2 = 6,6%;	O_2 = 11,6%
6,4	10,6	5,6	13,6	6,8	10,6
6,2	11,2	6,2	12,6	6,2	12,6
6,9	10,1	6,2	12,8	6,6	11,8
7,0	9,8	6,8	11,2	7,6	9,8
7,0	9,8	6,6	12,2	7,4	10,6

Nach 2 Minuten		Nach 2 Minuten		Nach 2 Minuten	
$CO_2 = 6{,}2\%$	$O_2 = 9{,}6\%$	$CO_2 = 7{,}8\%$	$O_2 = 8{,}8\%$	$CO_2 = 6{,}4\%$	$O_2 = 10{,}4\%$
7,2	6,4	7,8	9,4	6,8	10,6
7,6	6,0	7,7	7,1	7,0	8,8
7,8	5,0	8,8	5,8	8,2	6,0
7,0	8,0	8,0	6,6	7,8	7,4
6,0	10,8	8,2	6,4	7,0	9,5

Wenn auch in den vorstehenden Versuchen solch erhebliche Verschiedenheiten wie bei den Bromäthylnarkosen nicht mehr vorkamen, so waren bei derselben Person und derselben Versuchszeit die Unterschiede doch grösser als man hätte erwarten sollen, wofür bei genauerer Beobachtung sich als Ursache ergab, dass die Falten, welche der Gummibeutel der Wanscher'schen Maske bildete, im einen Falle etwas tiefer, im anderen etwas weniger tief in den Binnenraum der Maske hereinragten und dementsprechend den Luftvorrat verkleinerten oder vergrösserten.

Da es mir nach den bei den Bromäthylnarkosen angestellten Versuchen geschienen hatte, dass beim Sträuben des Patienten besonders leicht Sauerstoffverarmung eintrat, veranlasste ich Herrn Drd. Stöck, an sich Versuche über den Einfluss der Muskelanstrengung anstellen zu lassen, in der Weise, dass er Hantelübungen ausführte und während derselben ½ und 1 Minute lang unter der Maske aus- und einatmete. Da das Gewicht der Hanteln 12 Kilo betrug und die beim Heben und Senken durchlaufene Hubhöhe 1,25 Meter, so wurde bei jedem einzelnen Hub mit den Hanteln eine äussere Arbeit von 12 mal 1,25 = 15 Kilogrammmeter geleistet, da ferner pro halbe Minute 8—9 solcher Hübe erfolgten, entsprach dies einer Arbeitsleistung von 120—135 Kilogrammmeter in ½ und 240—270 pro ganze Minute.

In der Ruhe wurde folgende Zusammensetzung der Maskenluft gefunden.

Nach ½ Minute in der Ruhe		Nach 1 Minute in der Ruhe	
$CO_2 = 4{,}4\%$	$O_2 = 16{,}0\%$	$CO_2 = 5{,}8\%$	$O_2 = 13{,}4\%$
5,9	14,4	5,6	13,2
6,2	13,8	6,9	11,9
N. ½ M. bei 120—135 Kgm. Arb.		Nach 1 M. bei 240—270 Kgm. Arb.	
$CO_2 = 8{,}2\%$	$O_2 = 10{,}6\%$	$CO_2 = 8{,}0\%$	$O_2 = 9{,}4\%$
7,9	9,7	8,9	11,0
7,2	11,4	7,0	10,4
6,2	12,5	6,6	11,4
6,8	11,0	7,4	10,0
		8,2	7,6

Aus allen diesen methodischen Versuchen ergibt sich zunächst, dass schon sehr rasch beim Atmen unter der Wan-

scher'schen Maske eine recht erhebliche Verarmung der geatmeten Luft an Sauerstoff eintritt; sie war bereits nach einer halben Minute so stark, dass, wie leicht zu demonstrieren, das Licht einer brennenden Kerze darin erlischt. Besondere Analysen der Luft eines Raumes, in welchem ein Licht erloschen war, ergaben neben einem CO_2-gehalt von 3,6—4,6% noch einen O_2-gehalt von 16,3—15,4%.

Nach einer Minute langem Atmen unter der Wanscher'schen Maske war der Partiardruck des Sauerstoffs auf ungefähr die Hälfte des normalen Atmosphärendruckes gesunken, was nach P. Bert's bekannten Untersuchungen bereits die Grenze ist, wobei üble Allgemeinerscheinungen sich zu zeigen anfangen. Nach 2 Minuten langem Atmen fanden sich mehrmals nur noch 5—6% Sauerstoff, was sehr unangenehme Beklemmungszustände mit Herzklopfen und starker Dyspnoe hervorrief, so dass man froh war, als die Versuchszeit von 2 Minuten um war; die Vergleichung mit den CO_2- und O_2-Zahlen anderer Versuche ergab, dass nicht etwa der hohe CO_2-gehalt, sondern nur der Sauerstoffmangel die Ursache dieses mit cyanotischer Verfärbung des Gesichts oder auch leichtem Schwindelgefühl verbundenen erstickungsartigen Zustandes war. Dass unter solchen Umständen ein halbbewusstloser Patient, der sich noch sträubt, um aus diesem bedenklichen Zustand sich zu befreien, gerade durch diese Muskelanstrengungen seine Lage noch verschlimmern muss, geht aus den an Herrn Stöck ausgeführten Versuchen sehr klar hervor, bei welchen, besonders im letzten mit nur 7,6% O_2, heftige Dyspnoe bestand.

In den Tierversuchen Cl. Bernard's trat bei gleichzeitiger Absorption der Kohlensäure der Tod ein, wenn der Gehalt des Atemraumes an Sauerstoff auf 3—5% gesunken war, in Versuchen von W. Müller bei 1—5%, in denen von Stroganow bei 3 bis 4% O_2, in den Versuchen von Friedländer und Herter bei 3,8—2,1%. Nach den eingehenden Untersuchungen der beiden letzteren Autoren erzeugte eine Verminderung des Sauerstoffgehaltes auf 12,7% bereits etwas Dyspnoe und eine beginnende Reizung der vasomotorischen Centra, die sich zunächst in einer noch unerheblichen Steigerung des arteriellen Blutdrucks kundgab, bei Atmung eines Luftgemisches mit nur 5,1% O_2 aber 43 mm Quecksilber über den normalen Wert betrug. Die Atmung einer Luft mit nur 7,5% O_2 rief in diesen Tierversuchen ausgesprochene Dyspnoe hervor.

Wie man sieht, bietet die Benutzung der Wanscher'schen

Maske eine unwillkommene Möglichkeit die schon lange aus Tierversuchen bekannten Zustände des Sauerstoffmangels binnen wenigen (1—2) Minuten am Menschen zu reproducieren. Man hätte mindestens bei den vielfachen Empfehlungen der Wanscher'schen Maske eine Angabe erwarten dürfen, wie oft dieselbe frisch gelüftet werden müsse, zumal jeder leicht einen Versuch an sich selbst anstellen kann unter Anwendung der einfachen Vorsichtsmassregel der Prüfung mit einem brennenden Licht (natürlich nicht in der noch ätherdampfhaltigen Maske), ein Verfahren, das jeder halbwegs intelligente Arbeiter benutzt, der im Begriff steht, in einen Brunnenschacht hinabzusteigen und sich vorher überzeugt, ob er in dem Raum auch atmen kann.

Ebensowenig wie über den Sauerstoff- und Kohlensäuregehalt finden sich Angaben über den Aetherdampfgehalt wie er in der Wanscher'schen Maske vorkommen kann. Besonders wichtig für die Lungen der Patienten sind diejenigen Konzentrationen der Aetherdämpfe, welche auf die Schleimhaut des Respirationstraktus irritierend einwirken. Durch Mischung stark ätherdampfhaltiger Luft, hergestellt mittelst Durchsaugen von Luft durch ein mit Aether beschicktes Geissler'sches Kaliapparätchen, mit wechselnden Mengen gewöhnlicher Luft wurden in einem Gummibeutel verschiedenerlei Konzentrationen hergestellt. Von jeder solchen Mischung nahmen sofort 2—3 Personen tiefe Probeatemzüge, notierten ihr Urteil über die Empfindung im Kehlkopf, d. h. ob „erträglich" oder „reizend zum Husten" oder ob „irrespirabel"; alsdann wurde unmittelbar darauf eine Probe zur Analyse abgesaugt und deren Aetherdampfgehalt bestimmt. Im ganzen wurden 18 derartige Versuche angestellt.

I. 6,4% Aetherdampf: Bei zwei Personen mässig, bei einem dritten nur schwach zum Husten reizend.

II. 8,8%: Alle drei „irrespirabel"; schneidendes Gefühl im Kehlkopf.

III. 9%: Alle drei „irrespirabel", Zusammenziehen der Glottis.

IV. 7,2%: Reizt zum Husten, kann nicht öfter geatmet werden.

V. 8,6%: „Irrespirabel".

VI. 6,4%: Mässig reizend, bei zwei Personen erträglich.

VII. 7,4%: Reiz zum Husten.

VIII. 7,0%: Reizend.

IX. 3,8%: Gut erträglich, leicht zu atmen.

X. 4,8%: Erträglich.

XI. 3,6%: Ohne Belästigung.

XII. 2,6%: Keinerlei Belästigung.

XIII. 4,4%: Gut erträglich.
XIV. 5,2%: Gut respirabel.
XV. 5,4%: Gut respirabel.
XVI. 5,8%: Nur wenig empfindlich.
XVII. 6,2%: Keine erhebliche Belästigung aber mässig reizend.
XVIII. 6,4%: Mässig reizend, wird mehrfach geatmet bald unbequem.

Hiernach wäre im wachen Zustande 7 Vol. % Aetherdampf wohl als die zur Einleitung der Narkose zulässige obere Grenze anzusehen, da in dieser Konzentration der Aetherdampf schon zum Husten zu reizen anfängt. Die reflektorische Abwehrbewegung des Hustens ist ein nicht misszuverstehendes Zeichen des Organismus, dass das dampfförmige Anästhetikum in allzu hoher Konzentration in die Lunge gelangt ist, so dass es dort als lokale Schädlichkeit wirkt; wenn nun der Patient zunächst durch das „Einschleichen" mit geringen Aetherdampfkonzentrationen soweit betäubt ist, dass er nicht mehr mit Reflexbewegungen reagiert, so leistet dieser Zustand der Wirkung der konzentrierten Dämpfe auf das Lungengewebe gerade Vorschub, denn während im wachen Zustande durch reflektorischen Glottisverschluss dafür gesorgt ist, dass „irrespirable" Gase und Dämpfe in die feinsten Luftwege eindringend dort keinen Schaden anrichten, sollte beim Narkotisierten gerade der Arzt darüber wachen, dass die Lunge nicht malträtiert werden kann. Verstärkt man dagegen durch Schütteln des Aethers in dem Gummibeutel der Maske die Konzentration der Aetherdämpfe ad maximum um schnell eine volle Narkose zu erzielen, so dürften es die Pat. wohl nur dem Umstande, dass diese gefährlichen Konzentrationen hoffentlich nicht allzulange einwirken und unterhalten werden, zu danken haben, dass sie gewöhnlich mit leichteren Bronchialreizungen davonkommen.

Eine raschere Verdampfung des Aethers ist durch die höhere Temperatur in der Maske, die nach 1 Minute oft schon 31° C. beträgt, gefördert. Versuche über den Aethergehalt in der Maske beim Menschen waren mir deshalb nicht möglich, weil unter den Bonner Operateuren niemand mehr die Wanscher'sche Maske zur Aethernarkose benutzt. Ich musste deshalb eine künstliche Atmung mit der Maske vornehmen, die in der Art bewerkstelligt wurde, dass eine oben mit Tubus versehene Glasglocke in geeignet temperiertem Wasser auf und abgehend eine Luftmenge von 500 cc, der mittleren Grösse des Atemzuges eines Erwachsenen, bei Temperaturen von 20—31° C. hin- und hertrieb durch ein mittelst

Gummidichtung mit dem freien Rand der Maske verbundenes Glasrohr; aus einem T-Ansatz wurde die Luft zur Gasanalyse entnommen. Die hierbei erhaltenen Zahlenwerte schwankten in sehr weiten Grenzen, je nachdem das Absaugen am Ende der Exspiration ohne Schütteln das in den Binnenraum des Gummibeutels der Maske gegossenen Aethers oder unter Schütteln am Ende einer Inspiration erfolgte. Ich füge hier als Beleg an eine tabellarische Uebersicht der in der Wanscher'schen Maske beobachteten Aetherdampfmengen.

	Temp.	Vol.% Aetherd.	Bemerkungen
I	31,5° C.	34,0	kräftig geschüttelt.
II	19,2	6,2	ohne Schütteln.
III	20,4	6,6	„ „
IV	19,5	6,4	„ „
V	19,8	6,8	„ „
VI	19,8	7,0	„ „
VII	20,4	28,6	tüchtig geschüttelt.
VIII	20,8	29,4	geschüttelt.
IX	20,7	23,2	mässig geschüttelt.
X	21,4	31,2	reichlich Aether eingegossen, mässig geschüttelt.
XI	21,8	27,8	mässig geschüttelt.
XII	21,4	28,4	mässig geschüttelt.
XIII	31,0	14,8	ohne Schütteln.
XIV	31,0	15,7	„ „
XV	26,0	7,4	„ „
XVI	26,5	22,8	geschüttelt.
XVII	22,5	4,0	ohne Schütteln, am Ende der Exspiration.
XVIII	23,7	11,6	mässig geschüttelt, Ende der Inspiration.
XIX	22,5	8,6	ohne Schütteln, Ende der Exspiration.
XX	22,3	18,4	geschüttelt am Ende der Inspiration abgesaugt.

Man sieht hieraus wie ausserordentlich verschieden die Aetherdampfmengen sind, mit welchen man in der Wanscher'schen Maske zu thun bekommt; dem Minimum von 4% stehen Maxima von 34 und 31% gegenüber, die also mehr als das Vierfache der eben nicht mehr erträglichen Grenze von 7% betragen. Irgend eine Möglichkeit die Menge des Aetherdampfes zu bestimmen und für den Patienten zu regulieren ist ausser der Analyse nicht gegeben.

Die vorstehenden Experimente und Untersuchungen bei dem Gebrauch der Wanscher'schen Maske ergeben, dass dieselbe eigentlich jede Minute frisch gelüftet werden müsste, damit die Patienten keine Luft zu atmen gezwungen sind, die im wachen Zustand sicherlich eine ziemlich starke Dyspnoe hervorrufen würde.

Höchstens für die kurzdauernden Bromäthylnarkosen könnte die Wanscher'sche Maske mit noch leidlicher Sicherheit angewandt werden, jedoch kommt es auch hierbei, besonders beim Sträuben des Patienten, leicht zu Werten für den Sauerstoff, die bereits unter den halben Partiardruck desselben in der Atmosphäre gesunken sind.

Dass aber auch für die kurze Bromäthylnarkose die Julliard'sche Maske immer noch bessere Resultate ergibt, als die Wanscher'sche, zeigen die in diesen Beiträgen, Bd. X, S. 421 publicierten und an dem Tübinger poliklinischen Material des Herrn Prof. Garrè erhaltenen Zahlen, die sich auf die Julliard'sche Maske ohne umgelegtes Handtuch beziehen.

Der von den Anhängern der Wanscher'schen Maske gegen die Julliard'sche mit dem Handtuch umhüllte Maske erhobene Vorwurf des luftdichten Abschlusses und behinderten Luftwechsels ist, wie die Versuche zeigen, die an ruhig Sitzenden ohne Narkotikum natürlich präziser angestellt werden konnten, vielmehr im vollen Umfang gerade der Wanscher'schen Maske zur Last zu legen. Dass der Patient unter der Julliard'schen Maske durch seine Atmung selbst eine ganz ansehnliche Ventilation bewirkt, habe ich bereits früher aus den Temperaturen unter der Julliard'schen Maske erwiesen, die höchstens 30° C. betrugen (nach 11 Minuten langem Liegen mit umhülltem Handtuch blieb die Temperatur auf 29° C.). Für den einsichtigen Leser würde dieser nochmalige Hinweis auf das Bd. X, S. 414 Gesagte genügen; zum Ueberfluss habe ich neuerdings noch direkt den Binnenraum der Julliard'schen mit einem nassen Handtuch umhüllten Maske mit einem empfindlichen Wassermanometer verbunden, wobei unter dem Einfluss der Respiration eben nur eine schwache Bewegung an den Menisken des Wassermanometers aber keine ablesbare Verschiebung wahrzunehmen war, als Beweis dafür, dass beim Atmen die Luft unter den das Gesicht nur locker umschliessenden Rändern der Julliard'schen Maske ohne irgend erheblichen Widerstand hin- und herpassiert.

Folgende an einem etwas geräumigeren Modell der Julliard'schen Maske, als das in Tübingen benutzte, angestellten Versuche zeigen ausserdem den Einfluss der Umhüllung mit einem nassen Handtuch.

	Aetherdampf	CO_2	O_2	Bemerkungen
I	13,8	1,8	14,0	Osteotomie b. Genu valgum.
II	9,6	1,6	15,8	Ektropium.

	Aether-dampf	CO_2	O_2	Bemerkungen
III	7,3	1,9	16,4	Drüsenexstirpation.
IV	3,6	2,4	17,2	„
V	16,4	1,8	13,4	„
VI	8,8	2,2	15,7	Ulcus cruris, Transplantation.
VII	6,8	2,5	14,5	Amput. phalang. I digit med.
VIII	10,6	1,8	15,4	Kniegelenksresektion.
IX	2,4	2,2	16,4	seit 25 Min. nicht mehr aufgegossen, nach längerem Liegenlassen.
X	13,6	1,7	14,9	10 Min. nach dem Aufgiessen.
XI	6,6	1,4	17,0	5 Min. nach dem Aufgiessen.
XII	7,3	1,9	16,2	1 Min. nach dem Aufgiessen.
XIII	9,4	1,6	14,0	Ulcus cruris.
XIV	4,9	2,3	16,8	ders. 5 Min. nach dem Aufgiesen.
XV	14,4	2,2	11,2	Auskratzung einer tuberkul. Phalanx.

Die Umhüllung mit einem nassen Handtuch bewirkt offenbar einen viel erheblicheren Gehalt der Binnenluft an Aether, im Maximum 16,4%, jedoch sinkt dieser direkt nach dem Aufgiessen hohe Prozentgehalt wohl ziemlich bald; meist war aber der Aetherdampfgehalt kurz nach dem Aufgiessen noch über 7%, also für einen noch bei Bewusstsein Befindlichen sicher zu gross. Die Narkose trat allerdings rascher ein. Auch war bei der Umhüllung mit dem nassen Handtuch der Kohlensäuregehalt durchschnittlich etwas höher (1,4—2,4%) und der Sauerstoffgehalt niedriger (17,2—11,2%), als ich ihn bei dem Verfahren ohne Umhüllung in Tübingen gefunden hatte. Aber auch nach langem Liegen der Julliard'sch Maske gaben trotz des nassen Handtuchs die Zahlen für den Sauerstoff und die Kohlensäure viel weniger zu Bedenken Anlass, als die binnen einer Minute bei den Bromäthylnarkosen mit der Wanscher'sche Maske gefundenen, die sich natürlich bei weiterem Liegenlassen rapide verschlimmert hätten.

Eine weitere Ursache für den etwas niedrigeren Sauerstoffgehalt gegenüber den früher gefundenen Zahlen ist darin zu finden, dass der Binnenraum der zuletzt benutzten Maske wesentlich grösser war als bei der früheren; die von dem freien Rand umschlossene Gesichtspartie war bei beiden Modellen gleich gross und betrug nach einer früheren Messung 780 cc; von dem Binnenraum der früher benutzten Maske = 1400 cc blieben also noch 620 cc übrig. Ein Atemzug von 500 cc sog daher 80% frische Luft unter die Maske herein (500 : 620 = 80%). Das zuletzt benutzte Modell hatte einen Binnenraum von 2100 cc, das Gesicht des Patienten liess dann

ungefähr übrig 2100—780 = 1320 cc; unter diesen Umständen kann natürlich ein Atemzug von 500 cc nur 37,8% der Maskenluft erneuern (500 cc : 1320 cc = 37,8%). Das nasse, die Maske umgebende Handtuch wird, da seine Poren wohl weniger durchlässig sind, als im trockenen Zustand eher noch darauf hinwirken, den Binnenraum von 1320 cc zu verstärken, wodurch allerdings der Aethergehalt und damit die Raschheit der anästhesierenden Wirkung wesentlich erhöht werden.

Die Kohlensäurewerte, welche bei den Bromäthylnarkosen, selbst bei Anwendung der Wanscher'schen Maske, vorkamen, waren in der Regel nicht hoch genug, um eine vollständige Stauung der Kohlensäureausscheidung zu bedingen. Da nach G. Strassburg's Bestimmungen mittelst des Aerotonometers die mittlere Kohlensäurespannung des venösen Herzblutes 5,4% einer Atmosphäre beträgt, so ist auch bei CO_2-werten von 3% immer noch ein wenn auch langsameres Abströmen der Kohlensäure aus dem venösen Blute der Art. pulmonalis in die Lungenalveolenluft gewährleistet. Dagegen zeigt sich in den Versuchen ohne Narkotikum oft schon nach ½ Minute langem Atmen unter der Maske eine CO_2-spannung, die 5,4% häufig übertrifft, bei gleichzeitiger Arbeitsleistung wurde sogar einmal nach 1 Minute 8,9% CO_2 gefunden. Es macht den Eindruck, dass unter der Einatmung der anästhesierenden Dämpfe die Kohlensäureausscheidung gewöhnlich etwas vermindert ist gegenüber der Norm. Günstiger sind allerdings die Verhältnisse bei der Julliard'schen Maske zumal wenn diese ohne Umhüllung angewandt wird. Dann schwankte der Kohlensäuregehalt zwischen nur 1,7 und 1,2%, 1% CO ist ungefährlich, denn nach den beim Bau des Gotthardtunnels gemachten Erfahrungen konnten die Arbeiter in der 1% CO_2 haltenden Luft stundenlang intensiv arbeiten ohne schädliche Folgezustände.

Da von den Gegnern der Julliard'schen Maske immer und immer wieder von einer durch CO_2-retention gemischten Narkose geredet wird, sei nochmals auf die schon einmal von mir betonte, aus Wilh. Müller's Versuchen sich ergebende Widerlegung und einfache Rechnung hingewiesen [1]), wonach die hierzu erforderliche Zeit 66 Minuten betragen würde, sowie ferner auf die in der bekannten Experimentaluntersuchung von Friedländer und Herter [2]) stehende Bemerkung, dass erst bei 25% CO_2 ein (chirurgisch offen-

1) Diese Beiträge. Bd. X. S. 417.

2) Zeitschrift für physiolog. Chemie. Bd. II. S. 103.

bar noch nicht brauchbares) Stadium der Narkose nach der Einwirkungsdauer von 1—2 Stunden erst eintrete. Alle beobachteten CO_2-Werte waren dazu viel zu niedrig.

Es ergibt sich somit, dass unter den gegenwärtig üblichen Aetherisierungsverfahren das Julliard'sche ohne Unlegung eines Tuches immer noch die günstigsten Resultate liefert; das als wünschenswert zu erstrebende Ziel wäre allerdings die Betäubung mit Aetherdampfmischungen von regulierbarem und konstant zu erhaltendem Gehalt, denn dasselbe, was die Maximaldose bei internen Medikamenten bedeutet, dasselbe bedeutet ein bestimmter, nicht zu überschreitender Partiardruck bei den Inhalationsanästheticis.

AUS DER

TÜBINGER CHIRURGISCHEN KLINIK

DES PROF. DR. BRUNS.

X.

Ueber multilokuläre Kiemengangcysten.

Von

Dr. **K. Zöppritz,**

früherem Assistenten der Klinik.

(Hierzu Taf. VII—VIII).

Unsere Kenntnis der pathologischen Verhältnisse, die durch abnorme Entwicklung oder Rückbildung der Kiemenbogen geschaffen werden, stammt erst aus neuerer Zeit. Wenige Jahre nach der Entdeckung der Kiemengänge beim menschlichen Embryo durch Rathke im Jahre 1827 wies Ascherson auf die Bedeutung der Kiemenspalten für die Entstehung der angeborenen Halsfisteln hin. Dass dieselben aber auch in Beziehung stehen zu manchen Cystengeschwülsten des Halses sprach Roser als erster im Jahre 1864 aus und lenkte dadurch die Aufmerksamkeit der Chirurgen und pathologischen Anatomen auf das interessante und bis dahin noch so wenig erforschte Kapitel der „Geschwülste der Kiemenspalten", wie Virchow diese Tumoren zuerst bezeichnet hat, hin.

Seitdem haben sich namhafte Autoren — ich erwähne nur Virchow, Lücke, Schede, Neumann, Baumgarten, aus neuester Zeit Gussenbauer — eingehend mit der Entwicklung und histologischen Beschaffenheit der Kiemengangge-

schwülste und angeborenen Halsfisteln beschäftigt und manchen dunklen Punkt aufgeklärt.

Zu den Geschwülsten, die ihren Ausgang von Resten der Kiemenbogen und Kiemenspalten nehmen, gehören die branchiogenen Cysten am Halse mit serösem oder atheromatösem Inhalt und die branchiogenen Carcinome. Im Nachstehenden sollen uns nur die Cystengeschwülste beschäftigen. Soweit ihr Inhalt breiiger Natur ist, werden dieselben als „dermoide" oder auch „tiefe Atherome des Halses" bezeichnet; der letztere Ausdruck rührt her von der Aehnlichkeit ihres Inhalts mit dem der typischen Atherome, die ihre Entstehung der Retention des Sekretes in den Talgdrüsen verdanken; seine Zulässigkeit wird von Manchen bestritten, da die beiden Cystenformen, abgesehen von der Gleichartigkeit ihres Inhalts in gar keiner Beziehung zu einander stehen. Die Zugehörigkeit dieser atheromatösen Cystengeschwülste am Halse zu der Klasse der Kiemengangcysten ist allgemein anerkannt. Anders verhält es sich mit den serösen Cysten. Diese können ja ausser von Kiemengangresten ihren Ursprung auch vom Lymphgefässsystem oder von versprengten Schilddrüsenkeimen nehmen und sind dann in einem Falle als cystische Lymphangiome, im andern als aberrierte Strumacysten zu bezeichnen. Deshalb kann bei der Klassificierung der serösen Halscysten nur die mikroskopische Untersuchung im einzelnen Falle, vielleicht auch noch ihr Sitz und die chemische Beschaffenheit ihres Inhalts massgebend sein.

Differentialdiagnostisch ist hauptsächlich die Epithelauskleidung der Cyste und die Natur ihres Inhalts zu beachten. Beim Cystenkropf finden wir entsprechend seiner Abstammung von Strumagewebe ein einschichtiges kubisches oder cylindrisches Epithel, als Inhalt eine verschiedentlich gefärbte seröse vielleicht auch kolloide Flüssigkeit, und ausserdem wohl in den meisten Fällen noch eine die Cyste umschliessende Kapsel von mehr oder weniger normalem Schilddrüsengewebe. Beim Lymphangioma cysticum dagegen haben wir ein Endothel, bestehend aus einem einfachen Lager glatter Zellen; der Hohlraum ist erfüllt von einer Flüssigkeit, die oft unverkennbar die Kriterien der Lymphe an sich trägt, und vielfach lässt sich noch eine Kommunikation mit dem benachbarten Lymphgefässsystem nachweisen, oder aber ist die einfache Cyste mit der kavernösen Form des Lymphangioms kombiniert.

Die Innenwand der branchiogenen Cysten trägt entweder mehrschichtiges Plattenepithel oder Cylinder- event. Flimmerepithel, an

dem sich manchmal die Charakteristica der äusseren Haut, beziehungsweise der Schleimhaut erkennen lassen, je nachdem die Cyste dem ektodermalen oder entodermalen Blatt des Kiemenbogens entstammt. In seltenen Fällen finden sich auch beide Epithelarten mit ihren Uebergängen in einer Cyste nebeneinander. Der Inhalt ist entweder flüssig und unterscheidet sich dann kaum von dem des gewöhnlichen Cystenkropfes oder er hat die Beschaffenheit des Atherombreies.

Die Litteratur bezüglich der Kiemengangcysten ist in den letzten Jahren bedeutend angewachsen und doch ist nicht zu leugnen, dass die Histogenese mancher hieher gehöriger Geschwulstformen noch sehr im Dunkeln liegt. Bis zum Jahr 1887 konnte Richard[1]) in seiner Arbeit „Ueber die Geschwülste der Kiemenspalten" aus der Litteratur 21 Fälle branchiogener Cysten teils seröser, teils atheromatöser Natur zusammenstellen, deren Wandung mikroskopisch genauer untersucht worden war; dazu kamen 7 neue Fälle, 6 aus der Bruns'schen Klinik, 1 aus der Privatklinik von Prof. Socin und Dr. Burckhardt in Basel; unter denselben befinden sich 2 Fälle von vereiterten Cysten.

In neuester Zeit wurden wieder mehrere Arbeiten über unseren Gegenstand veröffentlicht, von denen besonders die von Schnitzler[2]) und Gussenbauer[3]) hervorzuheben sind.

Schnitzler stellt aus dem Material der ersten chirurgischen Universitätsklinik in Wien 10 zum Teil von ihm selbst mikroskopisch untersuchte Fälle von Dermoidcysten zusammen, deren Inhalt aus typischem Atherombrei bestand, Gussenbauer führt 11 Fälle von branchiogenen Cystengeschwülsten auf, die teils von ihm privatim, teils in der Prager Klinik im Verlauf der letzten Jahre beobachtet worden waren; dieselben betrafen teils atheromatöse, teils seröse Cysten, bei den meisten ist der histologische Bau ebenfalls durch die mikroskopische Untersuchung genauer festgestellt worden.

Auch in der Bruns'schen Klinik kam seit der Veröffentlichung von Richard wieder eine Anzahl hierher gehörender Cystengeschwülste zur Operation; doch glaube ich auf eine Beschreibung jedes einzelnen dieser Fälle verzichten zu können, da sie von dem gewöhnlichen Typus nicht abweichen. Um so interessanter in jeder

1) Diese Beiträge. Bd. III. Heft 2.

2) Schnitzler. Beiträge zur Kasuistik der branchiogenen Fisteln und Cysten. Wien 1890.

3) Ein Beitrag zur Kenntnis der branchiogenen Geschwülste. Beiträge zur Chirurgie. Festschrift für Billroth 1892.

Beziehung ist der nachstehende Fall einer cystischen Kiemengangsgeschwulst.

Es handelt sich um einen der seltenen Fälle multilokulärer branchiogener Cysten, von welcher Gattung ich in der mir zu Gebot stehenden deutschen Litteratur nur 5 ähnliche Fälle beschrieben finde.

Auch Senn[1]) erwähnt in seiner Zusammenstellung der Kasuistik 4 Beobachtungen mehrkammeriger Cysten; von diesen ist nur eine, aber auch nicht genauer histologisch untersucht, weshalb ich diese 4 Fälle nicht weiter berücksichtigen werde. Vielleicht ist noch Schnitzler's Beobachtung 5 hierher zu rechnen, die eine grössere Anzahl drüsenähnlicher cystischer Tumoren betraf, deren Inhalt aus Plattenepithelien, Fett und Cholestearinkrystallen bestand; es könnte sich also um Dermoide gehandelt haben. Da jedoch die Wandungen der Cysten nicht untersucht wurden, möchte ich sie nicht unbedingt in die Reihe der multilokulären branchiogenen Cysten aufnehmen.

Es sind also bisher nur 5 sichere Beobachtungen von multilokulären Kiemengangcysten veröffentlicht worden, auf die ich im folgenden näher eingehen werde; die sonst in der Litteratur gegebenen Beschreibungen sollen nur in soweit berücksichtigt werden, als sie irgend welche Beziehungen zu unserem eigenen Falle zu bieten scheinen.

Unser Fall ist folgender:

Marie D., aus Zepfenhahn, 34 Jahre alt, trat am 16. November 92 in die chirurgische Klinik ein. Eltern gesund, Geschwister hat Patientin nicht. Seit 6 Jahren ist sie verheiratet und hat in dieser Zeit vier normale Kinder geboren. Sie erinnert sich nicht jemals krank gewesen zu sein. Im Frühjahr 1880 bemerkte Patientin — sie war damals 22 Jahre alt — in der oberen Partie der rechten Supraclaviculargrube ein erbsengrosses, unter der Haut verschiebliches Knötchen; dasselbe wuchs ohne Beschwerden zu verursachen, langsam aber stetig gegen das Ohr hin und hatte noch im Herbst desselben Jahres die Grösse eines Hühnereies erreicht. Ein Vierteljahr nach dem Auftreten des ersten wurde ein zweites Knötchen hinter dem Ohr bemerkt, das sich nach der Schlüsselbeingrube hin ausdehnte. Die beiden Tumoren wuchsen langsam heran. Im Jahre 1887 — in ihrem ersten Wochenbett — wurde sie auf eine dritte Geschwulst aufmerksam, die sich zwischen dem Schlüsselbein und dem zuerst in der Supraclaviculargrube aufgetretenen Knoten entwickelte. Die-

1) Senn. On branchial cysts of the neck. Chicago 1884.

selbe zeichnete sich im Vergleich zu den beiden anderen durch rasches Wachstum aus. In diesen 12 Jahren hat Patientin nie über irgend welche besondere Beschwerden seitens der Tumoren zu klagen gehabt. Namentlich war sie im Atmen oder Schlucken nie behindert, ebensowenig war die Bewegung des Kopfes nach irgend einer Richtung beeinträchtigt. Von ähnlichen Missbildungen in der Familie ihrer Mutter oder ihres Vaters konnte Pat. nichts erfahren.

Status praesens. Pat. ist eine geistig aufgeweckte Frau von kräftigem Körperbau, gutem Ernährungszustand und gesundem Aussehen. Die ganze rechte Halsseite wird eingenommen von einem kindskopfgrossen Tumor (vgl. Tafel VII), der vom Ohr bis über das Schlüsselbein reicht, vorne bis zur Mittellinie, nach hinten bis zum Processus coracoideus resp. drei querfingerbreit bis hinter das Ohr sich erstreckt. Der Kehlkopf ist nicht dislociert, beim Schlingakt bewegt sich die Geschwulst nicht; die Haut über derselben ist vollkommen unverändert und verschieblich. Der Tumor ist durch eine querverlaufende Einschnürung in eine gänseeigrosse obere, und ziemlich über mannsfaustgrosse untere Hälfte geteilt; beide Abschnitte fluktuieren deutlich, ohne dass eine Kommunikation zwischen ihnen nachgewiesen werden könnte. An der hinteren und unteren Grenze, sowie vorne neben dem Kehlkopf sind bis kastaniengrosse, derbe, zum Teil glatte, zum Teil höckerige Gebilde durchzutasten, die gegen die Hauptgeschwulst verschieblich sind. Die einen fühlen sich wie stark vergrösserte Lymphdrüsen, die andern wie sehr prall gefüllte Cysten an; deutliche Fluktuation liess sich bei den letzteren wegen ihrer tiefen Lage nicht feststellen. Subjektive Beschwerden von Seiten des Tumors fehlten durchaus.

Die Probepunktion mit der Pravaz'schen Spritze, die am oberen und unteren Pol der grossen fluktuierenden Geschwulst vorgenommen wurde, fördert eine gelbliche klare Flüssigkeit zu Tage, die, wie mikroskopisch nachgewiesen, zahlreiche Cholestearintafeln und stark gekörnte Lymphkörperchen in geringer Anzahl enthält.

Die Diagnose wird mit Wahrscheinlichkeit auf ein cystisches Lymphangiom gestellt; in Betracht kommen noch branchiogene Cysten.

Die Operation wird von Herrn Prof. Dr. Bruns in der Chloroformnarkose ausgeführt. Der Hautschnitt verläuft parallel dem Rand des rechten Kopfnickers über die Kuppe des unteren Geschwulstabschnittes. Nach Durchtrennung der Haut, des Unterhautzellgewebes und der oberflächlichen Muskulatur kommt man ähnlich wie bei einem Cystenkropf auf dünne, bindegewebige Schichten; dieselben werden stumpf abgelöst, worauf eine transparente Cystenwand vorliegt. Die stumpfe Ausschälung der grossen Cyste gelingt über Erwarten leicht und ohne nennenswerte Blutung; nur an einzelnen Stellen, die streifenförmigen Verdickungen in der Wand entsprechen, ist grössere Mühe und Vorsicht nötig, da hier eine festere Verwachsung mit dem umgebenden Bindegewebe besteht. Im

Zusammenhang mit der grossen Cyste werden mehrere kleinere in ihrer Wandung sitzende und zwei grössere, die mit der ersteren verwachsen sind, entfernt. Hierauf wird der Schnitt schräg nach oben hinten gegen das Ohrläppchen verlängert und der obere Tumor samt einer Anzahl kleinerer mit ihm zusammenhängenden Cystchen stumpf ausgelöst. Der zwischen den beiden grossen Tumoren gelegene Raum wird ausgefüllt durch eine Menge kleiner, linsen- bis kirschgrosser Cystchen und einen ebenfalls kirschgrossen massiven Knoten, die miteinander exstirpiert werden. Um die buchtige Wundhöhle zu glätten, werden auch mehrere erbsengrosse Lymphdrüsen weggenommen, dagegen bleiben die seitwärts vom hinteren Rand des Kopfnickers gelegenen, oben erwähnten festen Teile zurück, da ihre Herausnahme die Wundverhältnisse zu sehr kompliciert hätte. Auffallend waren zahllose kleinste bis linsengrosse Cystchen, die über die ganze Wundfläche zerstreut, im Bindegewebe eingebettet lagen. Von ihrer Beseitigung wurde Abstand genommen, da sie voraussichtlich nicht gänzlich gelungen wäre. Die ziemlich buchtige ca. 20 cm lange Wundhöhle, in deren Tiefe die noch von bindegewebigen Schichten bedeckten grossen Gefässstämme liegen, wird von einem vorderen, unteren Knopfloch aus drainiert, die durchtrennten Muskeln mit drei Catgutnähten vereinigt, die Hautwunde durch 22 Seidenknopfnähte geschlossen und durch aseptischen Deckverband geschützt.

Die Heilung war kompliciert durch Eiterung, die zur vorzeitigen Entfernung einzelner Nähte und mehrmaliger Wiedertrennung der verklebten Wundränder nötigten; dabei war jedoch das Allgemeinbefinden befriedigend. Am 5. Jan. 93 konnte Pat. mit nahezu geschlossener gut granulierender Wunde entlassen werden.

Die zuerst ausgeschälte grosse Cyste ist von unregelmässig kugeliger Gestalt und hat die Grösse einer starken Mannsfaust; ihr grösster Umfang beträgt 27 cm, ihr kleinster 23 cm, der längste Durchmesser $10^1/_2$ cm. Der Balg ist durchscheinend, von zahlreichen Gefässen durchzogen, circa 1 mm dick; er zeigt mehrere seichte Furchen entsprechend denen er verdickt erscheint. Der Inhalt ist flüssig von dunkelschwarzbrauner Farbe, ganz ähnlich der im gewöhnlichen Cystenkropf sich vorfindenden Flüssigkeit. Die Farbenveränderung des Cysteninhalts — bei der Probepunktion war derselbe noch hellgelb und klar — rührt jedenfalls von Blutbeimischung her, die sich ihrerseits wieder durch eine Gefässverletzung beim Einstich erklärt. In der Wandung dieser Hauptcyste sitzen mehrere kleine bis haselnussgrosse Cystchen, die ebenfalls flüssigen, teils klaren bernsteingelben, teils den oben besprochenen schwarzbraunen Inhalt aufweisen. Eine Kommunikation mit der Hauptcyste scheint nicht zu bestehen. Mit dieser und auch unter sich hängen zwei grössere Cysten durch ausgedehntere Verwachsungen zusammen, dieselben gleichen an Gestalt und Grösse einem kleinen Paradiesapfel. Die eine enthält eine hell-

gelbe klare Flüssigkeit; der Inhalt der andern ist derselbe wie der der Hauptcyste. Letztere steht, wie sich beim Aufschneiden des Balges ergibt, durch ein kreisrundes Loch, dessen Durchmesser 7 mm beträgt mit der Hauptcyste in offener Verbindung. Die Kommunikationsöffnung liegt in einer haselnussgrossen, taschenförmigen Ausbuchtung der Hauptcyste, die gegen das Lumen der letzteren durch eine klappenartige Wandduplikatur unvollständig abgeschlossen und teilweise mit papillären Wucherungen ausgefüllt ist. In der Nähe der Kommunikationsöffnung stossen alle drei Cysten zusammen, wodurch eine leistenförmige Verdickung in dem Cystenbalg entsteht, die an einer Stelle zu einem mandelgrossen Knoten anschwillt. Durch einen Einschnitt auf diesen Knoten wird ein spaltförmiger Hohlraum eröffnet, der mit papillären Wucherungen vollkommen erfüllt ist. Ganz ähnliche kleinere Knoten finden sich auch sonst unter der Masse der exstirpierten Tumoren. Die zweite grosse Cyste bietet ebenso wie eine Anzahl kirsch- bis wallnussgrosser entsprechend ähnliche Verhältnisse.

Die Dicke der einzelnen Cystenwandungen ist verschieden, beträgt aber, abgesehen von den Verwachsungsstellen, nirgends mehr als 1 mm. Die Innenfläche hat im ganzen das Ansehen einer serösen Haut; sie ist jedoch nicht überall glatt, sondern zeigt stellenweise verschiedenartige Exkrescenzen. Dieselben bestehen teils in vereinzelten sandkorngrossen, warzenförmigen Knötchen, teils in den vorhin erwähnten beetartigen, zottigen Wucherungen, die bis zu 1 mm hoch sind. Während die warzenförmigen Erhebungen sich fast ausschliesslich in den grössten Cysten finden, kommen die papillären Wucherungen hauptsächlich den kleinen und kleinsten zu. Quer durch das Lumen einzelner grösserer Cysten ziehen sich sehnenartige Stränge, die wohl die Ueberreste von Wandungen kleiner Cysten darstellen, aus denen die grossen durch Konfluktion entstanden sind. Die Cystenflüssigkeit ist reich an Eiweiss und Cholestearin.

Die mikroskopische Untersuchung ergab folgenden Befund. Frische mikroskopische Präparate, die durch Abstreichen der Innenwand der Cysten erhalten und in physiologischer Kochsalzlösung untersucht wurden, enthielten sehr viele Cholestearintafeln, Fettkörnchenkugeln und Detritus, Leukocyten und rote Blutkörperchen in geringer Menge, ausserdem sah man zusammenhängende Platten polygonaler und einzelne Exemplare länglich runder Zellen; diese letzteren sind bedeutend grösser und haben ganz die Form eigentlicher Pflasterzellen. Flimmerepithel konnte nirgends nachgewiesen werden. Dieselben morphologischen Bestandteile fanden sich auch im flüssigen Cysteninhalt. Das Material für die histologische Untersuchung wurde in Alkohol gehärtet und dann in Celloidin eingebettet. Die Mikrotomschnitte mit Pikrokarmin und Hämatoxylin-Eosin gefärbt.

Der Balg der grossen Cysten bietet mikroskopisch einige Besonderheiten, weshalb ich ihn etwas ausführlicher beschreiben möchte. Das

bindegewebige Stroma der Cystenwand geht in der Peripherie ohne deutliche Abgrenzung in das lockere nerven- und gefässreiche Zellgewebe der Umgebung über, das stellenweise auch mikroskopisches Fettgewebe enthält. Die Gefässe sind mehr oder weniger obliteriert. Hier, wie auch in der eigentlichen Wand, fallen mikroskopisch kleine Anhäufungen von Lymphzellen auf, die ganz das Ansehen der Malpighi'schen Körperchen haben und fast immer auch um die kleinen Gefässe gruppiert sind. Die Wandung der Cyste selbst besteht aus festgefügtem, welligem Bindegewebe, das in den Spaltlücken mehr oder weniger zahlreiche Bindegewebszellen von typischem Charakter enthält. In der Peripherie zeigt es deutlich lamellöse Anordnung, in den centralen Schichten verlaufen die Fasern regellos durcheinander, streckenweise sind sie sogar radiär gerichtet. Vereinzelt treten subepitheliale Unebenheiten auf, die sich durch besonderen Zellenreichtum auszeichnen; an anderen Stellen wieder finden sich grosse Riesenzellen und Fibroblasten gleichende Formen in den centralen Schichten des Stromes zerstreut.

Von den Lymph- und Bindegewebszellen durch ihre Form und Grösse verschieden, sind polygonale, Epithelzellen ähnliche Zellen, die sich an wenigen Stellen im gewöhnlichen Bindegewebe aber auch in den mikroskopischen Rundzellenanhäufungen zu kleinen Nestern vereinigt vorfinden. Vielleicht ist die Annahme gerechtfertigt, dass sie die ersten Anlagen zu sekundären Cystchen bilden. Gefässe treten im eigentlichen Cystenbalg nur spärlich auf, in den innersten Partien fehlen sie ganz. In das Lumen hinein ragen warzige, makroskopisch eben noch zu erkennende Exkrescenzen (s. makroskopische Beschreibung), die aus knäuelartig aufgerolltem Bindegewebe bestehen und mit dem Stroma der Wandung direkt zusammenhängen.

Der Epithelbelag der Innenwand ist bis auf einzelne minimale Reste verloren gegangen, doch ist an diesen noch deutlich zu erkennen, dass er aus einem mehrschichtigen Plattenepithel von geringer Mächtigkeit bestand, dessen oberste Lagen von grossen Pflasterzellen gebildet wurde. Stratum corneum und Papillarkörper oder sonstige der äusseren Haut zukommende Eigentümlichkeiten konnten nirgends nachgewiesen werden. Auch viele der kleineren Cysten zeigen im ganzen dasselbe Verhalten wie die oben besprochenen grossen; nur ist die Epithelauskleidung kein deutliches Plattenepithel sondern erinnert an ein mehrschichtiges kubisches. Die Zellen sind sehr klein und werden in einzelnen Cysten direkt überlagert von kernlosen hyalin aussehenden Schollen, welche die Zellform teilweise noch erkennen lassen und den Inhalt der Cyste ausmachen. Diese Cystchen liegen in grösserer Anzahl dicht beisammen in lockeres Gefäss- und fettreiches Bindegewebe eingebettet. Auch hier finden sich wieder kleinere und grössere Anhäufungen lymphatischen Gewebes. Stellenweise kommt es zur Bildung ausgesprochener Follikel, zu denen

feine Gefässe verlaufen, die ihrem ganzen Habitus nach als Lymphgefässe zu bezeichnen sind.

Eine zweite Kategorie von Cysten ist dadurch bemerkenswert, dass von ihrer Innenwand eine Unmasse papillomartiger Wucherungen ausgehen und in das Lumen der Cyste hineinragen. Zu dieser Art gehören mehrere bis kirschgrosse derbe Knoten, die ganz von diesen Exkrescenzen erfüllt sind und ausserdem nur noch in verschwindender Menge abgestossene, stark gequollene und granulierte Epithelzellen und körnigen Detritus enthalten. Meist sind es jedoch mikroskopische Cystchen, die in grösserer Anzahl von einer gemeinsamen, dicken Schicht lockeren Zellgewebes umschlossen, selbst nur durch einen schmalen Bindegewebssaum von einander getrennt sind, so dass man unter dem Mikroskop den Eindruck eines weitmaschigen Netzes erhält. Die gemeinsame Kapsel ist reich an Gefässen und lymphatischen Elementen. Der Epithelbelag dieser Cystchen ist zum weitaus grössten Teil nicht mehr nachweisbar, da wo er noch zu erkennen ist, besteht er im allgemeinen aus einer anscheinend einschichtigen Lage kubischer oder cylindrischer Zellen; nur an einzelnen Stellen ist das Epithel mehrschichtig und setzt sich dann zusammen aus platten langgezogenen Zellen, die direkt auf dem bindegewebigen Stroma aufsitzen.

Namentlich tritt das Plattenepithel gegenüber dem Cylinderepithel deutlich hervor an einer kurzen Strecke der Scheidewand zwischen zwei Cystchen, indem auf der einen Seite einschichtiges hohes, auf der andern aber mehrschichtiges Platten-Epithel vorhanden ist, an Stelle des letzteren tritt aber an den übrigen Partien desselben Hohlraumes in allmählichem Uebergang ebenfalls hohes Epithel.

Wie schon bemerkt, sind alle diese Cystchen durch papilläre Wucherungen ausgezeichnet, die jedoch gegenüber dem sonstigen Inhalt an Masse zurückstehen. Je nach der Richtung, in der die Papillen getroffen sind, zeigen sie die mannigfaltigsten Verhältnisse. Zum Teil liegen sie frei im Lumen der Cyste, zum Teil lässt sich an ihnen der Uebergang in die Wandung direkt verfolgen. Sie erscheinen verschieden nach Form und Grösse: Entsprechend der Längsachse getroffen stellen sie mehrfach dendritisch verzweigte Gebilde dar, während sie auf dem Querschnitt sich als kreisrunde Scheiben präsentieren. Zwischen diesen beiden Schnittrichtungen finden sich natürlich alle Zwischenstufen, wodurch das Bild ungemein kompliciert, und namentlich auch die Bestimmung der epithelialen Ueberkleidung dieser Auswüchse sehr erschwert wird. Soweit zu konstatieren, besteht die erste Anlage der einzelnen Papille in einer cirkumskripten Epithelwucherung, ausgehend von dem Belag der Cystenwand, in die dann weiter ein bindegewebiges Gerüst ebenfalls von der Wunde aus hineinwächst. Dementsprechend bestehen die Papillen aus einem bindegewebigen Stroma, dem, wie an den reinen Quer- und Längsschnitten zu erkennen, überall ein einschichtiges Epithel aufsitzt, das von sehr

schönen hohen, pallisadenförmig angeordneten Cylinderzellen gebildet wird. Das bindegewebige Stroma befindet sich vielfach im Zustand schleimiger Entartung, die teilweise soweit vorgeschritten ist, dass nur noch ein Epithelzellenring von dem ganzen Querschnitt übrig geblieben ist. Ausser diesen Auswüchsen enthalten die Cysten abgestossene Epithelzellen, die manchmal noch in langen Streifen zusammenhängen und verhältnismässig gut erhalten sind, dann mächtig aufgequollene, stark granulierte Zellen von runder Gestalt und feinkörnigen Detritus. In einzelnen Hohlräumen findet sich eine homogene kolloidähnliche Masse, die in einem Fall als schmaler Streifen der Wand anliegt, während der übrige Raum von dem gewöhnlichen Inhalt erfüllt ist.

Absolut lässt sich die erste Art von Cysten, zu der sämtliche grosse gehören, von der zweiten nicht trennen; so war ja bei der Beschreibung der Hautcyste eine ausgesprochene beetartige Wucherung von demselben Charakter, der den Exkrescenzen der Cysten zweiter Kategorie eigen ist, zu erwähnen. Der Hauptunterschied besteht in der Verschiedenheit des Epithels: dort, wenigstens bei den grossen Cysten, ausgesprochenes mehrschichtiges Plattenepithel, hier einschichtiges Cylinderepithel. Doch lässt sich auch dieser Unterschied nicht streng aufrecht erhalten: wir haben ja gesehen, dass neben dem hohen auch Plattenepithel vorkommt. Im allgemeinen ist die Behauptung gerechtfertigt, dass der Belag der Cystenwandungen da, wo sich papilläre Wucherungen vorfinden, aus hohen, im übrigen aber aus platten Zellen besteht.

Von besonderm Interesse ist das Verhältnis des lymphadenoiden Ge-

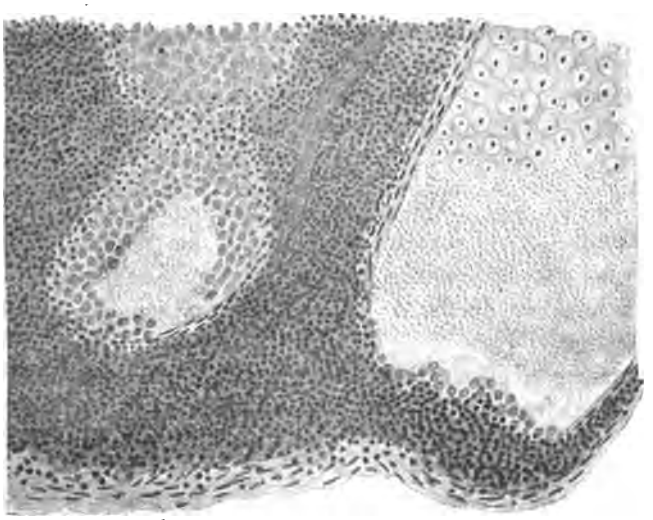

webes zu den Cysten. Meistens sind die lymphatischen Elemente nur in mikroskopischen Streifen und Häufchen in das Bindegewebe des Cysten-

balgs eingelagert. An einzelnen Stellen kommt es aber, wie oben erwähnt, zur Bildung wirklicher Follikel, die an gefärbten Schnitten schon mit blossem Auge zu erkennen sind. Und eben in diesen Follikeln liegen mehrere kleine bis stecknadelkopfgrosse Cystchen, die, wie aus einer grösseren Anzahl von Schnitten ersichtlich, von einer mächtigen Lage lymphatischen Gewebes rings umschlossen sind. Die grösseren dieser Hohlräume sind gegen das lymphatische Gewebe durch eine schmale Zone in seinen Fasern konzentrisch angeordneten Bindegewebes abgegrenzt, auf dem gegen das Lumen hin noch eine mehrschichtige Lage kleiner, platter, polygonaler Zellen aufsitzt; bei den kleineren Cystchen ist diese trennende Bindegewebsschicht nicht deutlich, doch ist auch bei den grösseren Cysten diese Scheidewand nur an denjenigen Schnitten zu erkennen, die den Hohlraum nahe oder gerade in seinem grössten Durchmesser getroffen hatten. Die ersten und auch wieder die letzten Schnitte die durch die Follikel gingen, zeigten an der betreffenden Stelle überhaupt nur Lymphkörperchen, und erst allmählich kamen die epithelähnlichen Zellen mitten in dem lymphatischen Gewebe zum Vorschein, dabei war eine deutliche Abgrenzung der einen Zellart gegen die andere erst mit dem Auftreten des Bindegewebssaums möglich; dieser selbst nahm bis zum grössten Durchmesser der Cyste mehr und mehr an Breite zu. Alle diese Einzelheiten erklären sich von selbst, wenn die Cyste, wie wohl mit Recht angenommen wird, Kugel- oder Ellipsoidgestalt hat. Auch diese Cystchen sind erfüllt von feinkörnigem Detritus und den oben erwähnten aufgequollenen Zellen.

Die mitexstirpierten Lymphdrüsen zeigten vollkommen normalen Bau. Einige der Tumoren, die zuerst als vergrösserte Drüsen imponiert hatten, stellten sich als jene derbe Knoten, erfüllt von papillären Wucherungen, heraus.

Betreffs der Diagnose kann kein Zweifel obwalten, dass wir es wirklich mit einem der Fälle multilokulärer branchiogener Cysten zu thun haben. Der makroskopischen Erscheinung nach kämen nur noch cystische Lymphangiome in Betracht, bei denen sich in ähnlicher Weise abgeschlossene multiple Hohlräume bilden. Gegen dasselbe spricht aber durchaus die Art der epithelialen Auskleidung der Cysten.

An unsere Beobachtung reihe ich die folgenden 5 Fälle mehrkammeriger Kiemengangcysten an, deren Wandung und Inhalt eingehend untersucht ist.

Beobachtung von Lücke[1]).

Dieselbe betrifft ein 17jähriges Mädchen, die seit ihrem 14. Lebensjahr an einer Geschwulst der linken Halsgegend litt. Der Tumor reichte

1) Ueber Atheromcysten der Lymphdrüsen. Archiv f. kl. Chir. Bd. I. 1860.

vom Kieferwinkel bis zur Höhe des Ringknorpels und war mit dem Processus styloideus und der Vena jugularis communis verwachsen. Der Tumor hatte die Gestalt einer hypertrophischen Lymphdrüse, war von einer dichten Bindegewebskapsel umschlossen und fluktuierte deutlich. Er bestand aus einer Anzahl von Hohlräumen, deren Inhalt die Beschaffenheit des Atherombreies hatte; dieselben lagen in einem derben Parenchym eingebettet, das aus lymphadenoidem Gewebe bestand. Die Wandungen der Hohlräume waren mit warzenförmigen Erhebungen besetzt, die ebenfalls von Drüsenparenchym gebildet wurden und mit Plattenepithel überkleidet waren, das ein feiner Bindegewebssaum von dem Drüsengewebe trennt. Lücke erklärte den Tumor nach seinem Befund für eine Lymphdrüse in der sich eine mehrkammerige Atheromcyste gebildet hatte.

Von den 4 Fällen branchiogener Cysten, die Zahn [1]) beschreibt, gehört sein Fall 1 als mehrkammerige Cyste hierher; ihm war damals nur die eine ähnliche Beobachtung von Lücke bekannt.

Patient war ein 17jähriger Bauernbursche, der seit 3 Jahren einen Tumor der rechten Submaxillargegend hatte. Bei der Aufnahme mass die Geschwulst in der Quere 15 cm, in der Höhe 10 cm; sie fluktuierte deutlich. Der Tumor bestand aus drei grösseren Cysten, die von einer gemainsamen lockeren Bindegewebshülle umschlossen waren, ohne miteinander zu kommunicieren. Die Innenfläche der Cysten ist ausgezeichnet durch mehrere grössere und kleinere warzige Prominenzen, in denen sich zum Teil wieder Hohlräume finden; die innere Oberfläche dieser sekundären Cystchen zeigt eine ganz ähnliche Beschaffenheit wie die der Muttercyste. Der Cysteninhalt besteht aus Plattenepithelien, Cholestearinkrystallen und Fetttröpfchen. Die bindegewebige Cystenwand ist reich an Rundzellenanhäufungen, die in den centralen Schichten Lymphfollikeln ähnlich sehen. In das Lumen der Cyste ragen den keulenförmigen Zungenpapillen ähnliche Auswüchse hinein. Dieselben sind wie die ganze Innenwand mit einer dicken Lage geschichteten Plattenepithels überkleidet.

Beobachtung von Samter [2]). Es handelt sich um einen Tumor in der linken Supraclaviculargrube.

Patient wurde erstmals im Juni 1886 und 5½ Monate darauf wegen eines lokalen Recidivs zum zweiten Mal operiert. Er starb aber trotzdem infolge ausgedehnter Metastasenbildung in Brust- und Bauchhöhle. Die zuerst exstirpierte Geschwulst von unregelmässig eiförmiger Gestalt war von einer lamellösen Bindegewebsschicht umgeben, unter welcher bohnen-

1) Ueber 4 Fälle von Kiemengangcysten. Deutsche Zeitschrift für Chirurgie. Bd. XXII.

2) Ein Beitrag zur Lehre von den Kiemenganggeschwülsten. Virchow's Archiv. 112. Bd. 1888.

grosse buckelförmige Unebenheiten durchzufühlen waren. Der ganze Tumor bot das Gefühl kleinwelliger Fluktuation. Mit dem oberen Pol der Hauptgeschwulst hing ein kirschgrosser Tumor von gleichem Aussehen durch einen Bindegewebsstrang zusammen. Die Hauptgeschwulst bestand aus einer Menge ungleich grosser Cystchen, deren ziemlich wasserklarer und dünnflüssiger Inhalt spärliche Plattenepithelien und wenig rote und weisse Blutkörperchen aufwies. Die Auskleidung der Cysten bestand aus epithelartigen Zellen, die grösstenteils viereckig, platt, seltener spindelförmig oder rund waren. Vereinzelt fanden sich auch grosse vielkernige Zellen, ähnlich denen des Riesenzellensarkoms.

Samter unterscheidet nach der Auskleidung drei Kategorien von Cysten. Die erste hatte deutlichen Epithelbelag und war durch grosse Mannigfaltigkeit ihrer Zellformen und deren Anordnung ausgezeichnet. Das Epithel war ein- oder mehrschichtig, kubisch oder cylindrisch; oder aber waren diese beiden Zellformen kombiniert mit unregelmässig runden oder vieleckigen Zellen, die dann eine basale Schicht bildeten; anderen Orts setzte sich die unterste Epithellage aus spindelförmigen Zellen zusammen, auf denen eine Schicht platter, breiter sass; einzelne Partien zeigten den Aufbau mehrschichtigen Flimmerepithels, doch fehlten die Cilien; auch plötzliche Uebergänge von kubischem zu hohem Cylinderepithel kamen vor. Bezüglich des Verhältnisses von Epithel zur bindegewebigen Wand war zu bemerken, dass sich einerseits mikroskopische Einsenkungen des Epithels ins Stroma fanden, andererseits in diesem Epithelzellen vereinzelt oder in grösseren Haufen zusammenlagen. Letztere Erscheinung fasst Samter als direktes Vorstadium einer neuen Cyste auf.

Die zweite Kategorie von Cysten trägt in ihrer reinsten Form anstatt Epithelien bläschenförmige, meist scharfe runde oder ovale kernlose Gebilde von hyalinem Aussehen und sehr wechselnder Grösse (ihr Durchmesser beträgt das ein- bis dreifache von dem der Lymphkörperchen). Sie färben sich meist weder mit basischen noch mit sauren Anilinfarbstoffen und bilden eine einfache zuweilen auch eine doppelte Lage. Der Inhalt dieser Cysten ist fein gekörnt, ihre Form spaltförmig bis rund. Vereinzelt stehen sie mit dünnwandigen Gefässchen in Verbindung, die Samter als Lymphgefässe anspricht; sie finden sich auch sonst im Stroma.

Als dritte Kategorie von Cysten bezeichnet Samter solche, in denen über den Epithelien, die der zweiten Kategorie eigentümlichen Gebilde liegen. In der Cystenwand fanden sich ausser mikroskopischen Fettträubchen Anhäufungen lymphoider Zellen regellos im Bindegewebe zerstreut. Die sekundäre Geschwulst am Halse war faustgross und unterschied sich von der zuerst entfernten nur durch das gleichzeitige Vorhandensein von Atherom- resp.

Cholesteatomcysten. Auch die Metastasen wichen in ihrem Bau nicht von den Halstumoren ab, namentlich fehlte jedes Merkmal einer malignen Neubildung.

Nach Samter's Beschreibung haben wir in den Cysten erster Kategorie das Bild des proliferierenden Cystenadenoms, ausgehend von Kiemengangscysten vor uns, während er die Cysten, die mit den erwähnten hyalinen Gebilden ausgekleidet sind, als cystische Lymphangiome auffasst. Die dritte Art erklärt er so, dass lymphangiomatöse und Adenocysten ineinander perforiert seien. Die sekundäre Geschwulstbildung in Brust und Bauchhöhle findet nach seiner Meinung ihr Analogen in der Bildung von Metastasen, wie man sie wohl schon bei gutartigen Ovarialcysten beobachtet hat.

Beobachtung von Bruns-Richard [1]).

H. M., 7 Monate alt. Gleich nach der Geburt fielen am Hals zwei Geschwülste auf, die eine taubeneigross, die andere etwas kleiner. Bei der Aufnahme wird die mittlere und rechte Halsseite von einem gänseeigrossen aus zwei Höckern bestehenden Tumor eingenommen, der deutlich fluktuiert. Nach links reicht er beinahe bis zum linken Kiefer, nach rechts bis zum Rand des Kopfnickers, nach oben bis zum Unterkiefer, nach unten hängt er noch über das Sternoclaviculargelenk. Bei der Operation stellt es sich heraus, dass sich der Tumor aus kleinen Hohlräumen zusammensetzt, die durch eine dicke Schicht soliden Zwischengewebes geschieden sind. An eine totale Exstirpation war unter diesen Umständen nicht zu denken und man begnügte sich mit der Excision eines Stückchens zum Zweck der mikroskopischen Untersuchung. Die Cystenflüssigkeit enthielt zahlreiche farblose Blutkörperchen in fettigem und körnigem Zerfall und einzelne hohe Flimmerzellen. Die Hauptmasse des excidierten Geschwulststückchens macht ein lockeres feinfaseriges, zell- und gefässreiches Bindegewebe aus, welches teilweise nach dem Typus des Schleimgewebes gebaut ist. In dem Bindegewebe liegen die kleinen Cystchen; ihr Epithel ist ein hohes Flimmer- oder niederes Cylinderepithel.

Beobachtung von Gussenbauer [2]).

Patient litt seit seinem 27. Jahr an einer Cystengeschwulst der linken Halsseite. Die vor der Exstirpation eingeleitete Behandlung: Incisionen mit nachfolgender Einführung von Charpiewicken resp. Eichenholzstäbchen hatte trotz öfterer Wiederholung keinen dauernden Erfolg, so dass sich Pat. endlich in seinem 57. Jahre zur Radikaloperation entschloss. Gussenbauer entfernte die Cyste mit den bedeckenden Gewebsschichten und fand zu seinem Erstaunen in derselben ausser krümmeligen Massen und

1) L. c. S. 34.
2) L. c. S. 259.

einer geringen Menge trüber Flüssigkeit eines der therapeutisch angewandten Eichenholzstäbchen von 3 cm Länge und 1/2 cm Breite, das nach der Anamnese ca. 24 Jahre lang in der Cyste eingeschlossen gelegen haben musste, ohne dass es dem Patienten, der nicht einmal etwas davon wusste, besondere Beschwerden gemacht hatte.

Die Untersuchung ergab ausser einer grossen mehrere kleine im Bindegewebe eingebettete Cysten, die sämtlich mit Epithel ausgekleidet waren. Die kleineren Cystenräume sind, wie aus Serienschnitten ersichtlich, vollkommen von lymphatischem Gewebe umschlossen, ohne mit dem grossen Hohlraum zu kommunicieren. Gussenbauer nimmt dementsprechend an, dass sich die erwähnten Cysten im Lymphdrüsengewebe entwickelt haben, eine Anschauung, die durch die Untersuchung der an verschiedenen Stellen in Form von Follikeln und Drüsen vorhandenen Anhäufungen lymphoider Elemente befestigt wird: er fand nämlich vielfach im lymphatischen Gewebe epitheloide konzentrisch geschichtete Zellen, die sich durch ihren Habitus und ihr Verhalten gegenüber von Färbemitteln von den umgebenden unterschieden, ohne dass sie gegen letztere abzugrenzen waren; stellenweise gleichen sie Epithelzellen vollkommen. Aehnliche Veränderungen waren auch in den peripheren Follikeln wohlausgebildeter Lymphdrüsen und lymphatischem Gewebe der grossen Cystenwand nachzuweisen: mitten in Follikeln konnte er Nester von epitheloiden und Epithelzellen erkennen, deren Formen ineinander übergingen. Bei den kleineren Cystchen besteht die Auskleidung der Innenwand aus einer einfachen Lage glatter Zellen, bei den grösseren ist das Epithel mehrschichtig, ausserdem sind ihnen auch papillenartige Wucherungen eigen, die mit geschichtetem Plattenepithel überzogen sind. Im Cystenraum selbst finden sich zahlreiche Lymphzellen.

Gussenbauer kommt nun zu dem Schluss, dass die Entwicklung dieser epidermoidalen Zellen und weiterhin der Cysten im lymphatischen Gewebe selbst vor sich ging, namentlich auch mit Rücksicht darauf, dass er bei der Operation über der Vena jugularis interna, deren Scheide mit entfernt worden war, keine isolierten Lymphdrüsen vorfand. Die Möglichkeit abnormer Anlage will er allerdings nicht von der Hand weisen. Doch scheint ihm die Frage nicht unberechtigt, ob nicht das Lymphdrüsengewebe dem Entoderm entstamme.

Betrachten wir nun diese 6 Fälle im Vergleich miteinander. Was zunächst den Zeitpunkt betrifft, in dem die Tumoren zuerst bemerkbar wurden, so entspricht er der bei branchiogenen Cysten überhaupt gemachten Erfahrung, dass sie in ihrer Entwicklung zwar an kein Lebensalter gebunden sind, in der weitaus grössten Mehrzahl aber im Verlauf der ersten drei Dezennien in Erscheinung treten; in diesem Zeitraum wieder scheint die Zeit vom Beginn der

Pubertät bis zum Abschluss des Wachstums besonders bevorzugt. In einem von unseren Fällen (Richard) war die Geschwulst angeboren, in zweien (Lücke, Zahn) wurde die Entstehung im 14., in einem im 22. (unser eigener) und endlich in einem (Gussenbauer) im 27. Lebensjahre bemerkt. Samter macht keine Altersangabe. Wir können uns demnach nicht erlauben, das Lebensalter in Beziehung zu der multiplen Entwicklung der Cysten zu bringen.

Ihrem Ursprung nach verteilen sie sich, so weit hierüber ein Urteil gestattet ist, auf alle drei Kiemengänge, in deren Bereich Cystengeschwülste zur Ausbildung kommen. Lücke's und Gussenbauer's Cysten entwickelten sich im linken oberen Halbdreieck und waren jedesmal mit dem Processus styloideus verwachsen, in dem Falle von Zahn war der Sitz die rechte Submaxillargegend, während Richard's Tumor an der mittleren und rechten Halsseite in der Höhe des Kehlkopfes sass, bei Samter's Beobachtung war die linke, bei unserer die rechte Supraclaviculargrube und die ganze rechte Halsseite von der Geschwulst eingenommen. Legen wir die Einteilung Schede's zu Grunde, so würden die Fälle Lücke, Zahn und Gussenbauer dem 2., der Fall Richard's dem 3., Samter's Fall dem 4. Kiemengang entsprechen. Bezüglich unserer eigenen Beobachtung ist die Entscheidung nicht so einfach, da bei der enormen Ausdehnung vom Ohr bis zum Processus coracoideus, nur die immerhin ungenauen anamnestischen Angaben zu verwerten ist.

Ueber die Zahl der Cysten in jedem Fall lassen sich auch nur annähernde Angaben nicht machen; doch erscheint auch nach dieser Richtung hin, soweit sie nach den Beschreibungen der anderen Autoren ermessen lässt, unser Fall besonders ausgezeichnet zu sein, indem geradezu unzählbare kleinste Cystchen vorhanden waren. Die Grösse der einzelnen Hohlräume ist ebenso verschieden wie ihre Gestalt: wir sehen sie von mikroskopischer Kleinheit bis zur Grösse einer Mannsfaust sich entwickeln, vom einfachen Spalt alle Formen bis zu annähernder Kugelgestalt annehmen.

Wenden wir uns nun zur Betrachtung von Inhalt und Wandung. Im allgemeinen spricht man von atheromatösen, serösen und mucösen Cysten, eine Unterscheidung, die nicht streng durchzuführen ist, einmal weil alle Uebergänge vom dicken Atherombrei bis zum wasserklaren Serum vorkommen und dann auch, weil der Cysteninhalt verschiedene Umwandlungen eingehen kann, je nachdem die

Epithelzellen der fettigen oder schleimigen Degeneration anheimfallen. Atheromatösen Charakter hatten die Cysten von Lücke, Zahn und Gussenbauer, während Samter und Richard den Inhalt ihrer Cysten als serös bezeichnen. Die weitaus grösste Anzahl der Cysten in unserem Falle, darunter alle grösseren, haben rein serösen Inhalt, dessen Farbe zwischen bernsteingelb und dunkelbraun (jedenfalls durch Blutbeimischung bedingt) schwankt; die Flüssigkeit enthält Epithelzellen, Leukocyten und rote Blutkörperchen in geringer Anzahl, Fettkörnchenkugeln, Detritus und Cholestearinkrystalle. Eine Anzahl der kleinen Cystchen sind ihrem mikroskopischem Inhalt nach zu den atheromatösen zu zählen; ihr Lumen ist ganz erfüllt von stark granulierten Zellen und feinkörnigem Detritus. Hierher gehören vor allem die mitten in Lymphfollikeln gelegenen Cystchen, eine Thatsache, welche mit dem Befund von Zahn und Gussenbauer, die im Lymphdrüsengewebe auch nur atheromatöse Cysten fanden, vollkommen übereinstimmt. Eine eigene Stellung nahmen diejenigen Hohlräume ein, welche die erwähnten hyalinen Schollen und colloidähnlichen Massen enthalten.

Bei der Besprechung der Wand wäre zunächst der Epithelbelag zu berücksichtigen. Unter unseren 6 Beobachtungen finden wir 3mal geschichtetes Plattenepithel (Lücke, Zahn, Gussenbauer), 1mal (Richard) Cylinder resp. Flimmerepithel und 2mal (bei Samter und in unserer Beobachtung) beide Epithelarten neben einander. Die beiden letzten Fälle sind besonders interessant; der von Samter einmal durch die mancherlei Kombinationen, zu denen wir die verschiedensten Zellarten vereinigt finden, dann aber auch durch die von ihm erwähnten bläschenförmigen kernlosen Gebilde von hyalinem Aussehen, wie sie bis jetzt nur von Wegner in einem Fall von Makroglossie beschrieben worden sind. Samter's Beschreibung nach haben diese Gebilde grosse Aehnlichkeit mit den von mir in einigen Cysten gefundenen hyalinen Schollen, die die Zellenkontouren teilweise noch erkennen lassen und sich mit Pikrokarmin gleichmässig gelb färben. Ich kann mich jedoch nicht entschliessen, sie als eine besondere Art von Zellen zu betrachten, möchte sie vielmehr für eine eigentümliche Degenerationsform des Epithels halten, für deren Ursache ich aber auch keine Erklärung weiss. Auch unser Fall zeigt das Nebeneinander von Platten und Cylinderepithel, er hat aber noch das besondere, dass sich beide Zellformen in einem und demselben Hohlraum finden.

Dass wir bei den Kiemengangscysten das eine Mal Platten- das andere Mal cylindrisches Epithel finden, kann man sich zunächst mit der Annahme erklären, dass die mit Plattenepithel ausgekleideten Cysten der äusseren, die mit cylindrischem ausgestatteten der inneren Kiemenfurche entstammen. Die ersten werden dementsprechend unter gewissen Umständen die charakteristischen Merkmale der äusseren Haut: Hornschicht, Rete Malpighi, Haarfollikel, Talg- und Schweissdrüsen aufweisen, während die Innenwand der zweiten Art event. Aehnlichkeit mit den Schleimhäuten hat. Die typischen Erkennungszeichen sind aber äusserst selten vorhanden. So ist bis jetzt noch keine Kiemengangscyste beobachtet worden, deren Oberfläche den Typus der Schleimhaut auch nur annähernd nachgeahmt hätte. Auch die Art des Epithels ist für den einen oder anderen Ursprung nicht unter allen Umständen massgebend. Wenn die Behauptung auch gerechtfertigt ist, dass Cysten mit cylindrischem (Flimmer)Epithel der inneren Kiemenfurche entstammen, so kann nicht mit der gleichen Sicherheit aus dem Vorhandensein von Plattenepithel auf die Entstehung aus dem ektodermalen Blatte geschlossen werden, da Pharynx und Oesophagus statt des embryonalen Flimmerepithels in der späteren Zeit ja Pflasterepithel haben; die Möglichkeit einer ähnlichen Zellmetamorphose wird man also auch für die Kiemengangcysten des endodermalen Blattes nicht absolut von der Hand weisen können.

Diese Betrachtungen führen uns auf diejenigen multilokulären Cysten, von denen die einen geschichtetes Platten- die anderen Cylinderepithel tragen. Diese Erscheinung kann man sich nach den obigen Ausführungen so zurechtlegen, dass die Cysten im ersten Fall dem ektodermalen, im zweiten dem entodermalen Blatt ihren Ursprung verdanken, oder aber muss man annehmen, dass beide Kategorien von der inneren Kiemenfurche abstammen, und dass dann bei den einen die Metamorphosierung des Cylinderepithels in Plattenepithel vor sich gegangen ist, bei den anderen nicht.

Besondere Erwähnung verdient noch das von uns beobachtete gleichzeitige Auftreten von Platten- und Cylinderepithel in einer Cyste. Auf dieses Vorkommen wurde zuerst von Neumann und Baumgarten [1]) hingewiesen auf Grund je einer Beobachtung. Namentlich deutlich war dieses Nebeneinander der beiden Epithelarten in dem Fall von Baumgarten. In der Hauptsache bestand der Belag der Cystenwand aus cylindrischen (Flimmer-)Zellen,

1) Langenbeck's Archiv. Bd. 20.

zwischen denen auch Becherzellen eingeschaltet waren. Daneben fand sich mehrschichtiges Plattenepithel, das oft ohne erkennbare Grenzen in das cylindrische überging. Auch bei Halsfisteln wurde von Roth und von Zahn je in einem Falle Platten- und Flimmerepithel nebeneinander gefunden.

Mit der Erklärung dieser auffallenden Thatsache hat sich Schnitzler [1]) eingehender beschäftigt, dessen Arbeit ich nachstehendes entnehme. Nach ihm sind 3 Hypothesen möglich, von denen aber noch keine bewiesen ist. Vorauszuschicken ist, dass die Kontroverse, ob normaler Weise auch beim Embryo der Säuger die äussere und innere Kiemenfurche mit einander kommunicieren oder nicht, noch nicht definitiv entschieden ist. Besteht die Kommunikation, so ist die Möglichkeit vorhanden, dass die Anlage der Cyste sich an einer Stelle bildet, wo das Plattenepithel der äusseren in das Cylinderepithel der inneren Kiemenfurche übergeht. Aber auch wenn man eine Kommunikation unter normalen Verhältnissen nicht annimmt, kann man sich doch eine solche durch pathologische Momente entstanden denken; oder endlich lässt sich die Erscheinung so erklären, dass ektodermal und entodermal die Vorbedingungen zu späterer Cystenbildung gegeben sind, und dass bei deren nachheriger Entwicklung die dicht beisammenliegenden Cysten miteinander konfluieren.

Bezüglich der Innenfläche der Wandung wäre noch der warzigen papillären Wucherungen zu gedenken, die wir bei Lücke, Zahn, Gussenbauer und in besonders starker Ausbildung in unserem Fall finden; Samter spricht nur von mikroskopischen „enforcements epitheliaux", während Richard flachpapilläre Auswüchse des Bindegewebes erwähnt, die sich gegen die Cyste hin erstrecken. Die papillären Wucherungen, die Lücke und Gussenbauer erwähnen, bestehen im Einklang mit der ausgesprochenen lymphatischen Natur der Wandungen ihrer Cysten aus lymphadenoidem Gewebe, und sind beidemale mit dem gleichen geschichteten Plattenepithel wie die Cysteninnenfläche überkleidet. Zahn vergleicht die Protuberanzen seiner Cyste mit den keulenförmigen Zungenpapillen; auch sie haben einen Belag von Plattenepithel; andere von ihm gefundene warzige Prominenzen enthalten kleine Cystchen. In unserem Falle haben wir zweierlei Arten zu unterscheiden, die einen sind warzenförmige Auswüchse des Bindegewebes der Wand, die andern verdanken ihre Entstehung allem

1) L. c. S. 31.

Anschein nach Wucherungsprozessen des Epithels und zeigen exquisit papillären Bau; sie bestehen ebenfalls aus einem Gerüst von Bindegewebe und sind mit hohem einschichtigem Cylinderepithel überkleidet. Auffallend ist, dass bei diesen Papillen das bindegewebige Gerüst der schleimigen Entartung anheimfällt, die Epithelzellen aber sehr resistent sind, während sonst überall die Zellen der Degeneration verfallen. Diese Papillen verleihen den mikroskopischen Bildern eine ganz merkwürdige Aehnlichkeit mit denen, wie man sie beim Kystoma ovarii proliferum papillare zu sehen gewohnt ist.

Wir kommen nun zur Beschreibung der eigentlichen Cystenwandung. Dieselbe ist in allen Fällen ausgezeichnet durch einen grösseren oder geringeren Reichtum an lymphoidem Gewebe; ausserdem finden sich Blut- und Lymphgefässe in mehr oder weniger grosser Anzahl, teilweise auch Nerven- und Fettgewebe. Hier will ich nur auf das Verhältnis des lymphatischen Gewebes zu den Cysten näher eingehen; die übrigen Bestandteile des Balgs bieten kein besonderes Interesse.

Des Vorkommens lymphatischer Elemente in den Wandungen branchiogener Cysten finden wir in einer grossen Anzahl von Beobachtungen Erwähnung gethan; meistens sind es nur unregelmässige Anhäufungen von Rundzellen; seltener kommt es zur Ausbildung eigentlicher Lymphfollikel. Auffallend ist, wie Schnitzler hervorhebt, dass solche immer fehlen, wo von Haaren und Talgdrüsen die Rede ist, so dass man mit einer gewissen Berechtigung diejenigen Fälle, in denen sich Follikel finden, auf entodermalen Ursprung zurückführen darf.

Ausgebildete Lymphfollikel fanden Zahn, Gussenbauer und wir; Lücke's Cysten entwickelten sich in einer Lymphdrüse selbst. Samter und Richard sprechen nur von regellosen Rundzellenanhäufungen; besondere Beachtung verdient der Fall von Lücke, Gussenbauer und unser eigener, da in allen drei, in unserem allerdings nur vereinzelt, die Cysten sich mitten in eigentlichen Lymphdrüsen resp. Lymphfollikeln entwickelten. Schon Lücke hat die Frage aufgeworfen, ob nicht vielleicht gewisse Dermoidcysten am Halse zu Lymphdrüsen in Beziehung stehen und seitdem sind manche Erklärungsversuche betreffs des Vorkommens von Lymphfollikeln in den Cystenwandungen gemacht worden. Von einigen Autoren wurde auf die histologische Aehnlichkeit der Cystenwandungen mit dem Bau der Tonsillen und Zungenbalgdrüsen hingewiesen, so dass man bei der Bildung der follikelhaltigen Cysten-

wand an einen ähnlichen Vorgang denken kann, wie er bei der Entwicklung der genannten Organe, die ja ebenfalls entodermalen Ursprungs sind, stattfindet. Auch die Histogenese der Thymus [1]) könnte man als Analogon anführen; dieselbe entwickelt sich aus einer soliden Epithelwucherung, die bei den Säugern hauptsächlich von der dritten Schlundspalte ausgeht, diese ersten epithelialen Anlagen der Drüsen schnüren sich von dem Mutterboden ab und werden im Verlauf ihrer weiteren Entwicklung von bindegewebigen Elementen durchwachsen, in denen sich dann die Lymphfollikel bilden. Sollten die Follikel in den Cystenwandungen nicht in gleicher Weise zu Stande kommen können? Gussenbauer sucht sich auf Grund seines Befundes den Vorgang so zu erklären, dass er eine Entwicklung der Cysten aus dem lymphoiden Gewebe selbst annimmt, wobei er eine Umwandlung epitheloider Zellen in entodermale Epithelzellen voraussetzt. Deshalb auch die Frage, ob nicht das lymphadenoide Gewebe entodermalen Ursprungs sei.

Besprechen wir nun noch kurz die Genese der multilokulären Cysten. Für die Entstehung der branchiogenen Cysten überhaupt kommt in Betracht: 1) Extra- oder intrauteriner Verschluss einer primären vollständigen oder unvollständigen Halsfistel. 2) Teilweises Bestehenbleiben des Lumens eines Kiemengangs. 3) Einstülpung von Epithelkeimen, die durch Proliferation und nachfolgenden Zerfall von Zellen den Anlass zu Cystenbildung geben können. Für die Erklärung der Genese multilokulärer Cysten ist vielleicht die Entdeckung von Roth [2]) und Ribbert [3]) nicht ohne Bedeutung. Roth fand bei einer Kiemengangfistel acinöse Drüsen, deren Ausführungsgänge mit Würfel- und Cylinderepithel ausgekleidet waren, und ähnlich erwähnt Ribbert in der Beschreibung einer äusseren und unvollständigen Kiemengangfistel mehrfache Verzweigungen des Fistelkanals, die einen Belag von cylindrischem oder unregelmässig rundem Epithel hatten. Nach diesem Befund wäre an die Möglichkeit zu denken, dass durch Verschluss der Ausführungsgänge dieser Drüsen oder Kanalverzweigungen die Vorbedingungen für die spätere Entwicklung zahlreicher Cysten gegeben wurde.

Ein anderer einfacherer Entstehungsmodus ist denkbar durch multiple Abschnürung von Epithelkeimen. Diese Art der Entwicklung will Gussenbauer nicht anerkennen und zwar gerade

1) Hartwig. Entwicklungsgeschichte des Menschen.
2) Roth. Virchow's Archiv. Bd. 72.
3) Ribbert. Ibid. Bd. 90.

mit Rücksicht auf die ausgedehnte Verbreitung lymphoiden Gewebes in den Cystenwänden, weil er sich nicht denken kann, dass sich dasselbe nachträglich um alle diese multiplen disseminierten Epithelkeime bilden sollte. Er neigt vielmehr zu der Ansicht hin, dass sich die Cyste in den schon vorher zerstreut vorhandenen und nach seiner Auffassung wahrscheinlich dem Entoderm entstammenden Lymphfollikeln und Lymphdrüsen entwickeln. Gussenbauer scheint zu dieser Annahme besonders auch deswegen zu kommen, weil er bei seinen Cysten keine scharfe Abgrenzung zwischen Epithel und lymphatischen Elementen fand. Einzelne meiner Bilder gleichen nun vollkommen den von Gussenbauer gegebenen Abbildungen und Beschreibungen; ich glaube aber diese als das Produkt von Tangentialschnitten auffassen zu müssen, da ich an anderen Schnitten, die dieselbe Cyste wieder getroffen haben, das Epithel durch einen deutlichen Bindegewebssaum abgegrenzt fand. Mit der Auffassung Gussenbauer's scheint mir die Erscheinung nicht ganz vereinbar, dass diese Epithelialcysten in den Lymphdrüsen und Follikeln bisher nur am Hals, im Bereich der Kiemengänge gefunden wurden; würde das Lymphoidgewebe wirklich dem Entoderm entstammen, so wäre doch nicht recht einzusehen, warum sich nicht auch einmal Atheromcysten z. B. in den Inguinal- oder Mesenterialdrüsen finden sollten.

Doch der Zweck dieser Arbeit ist nicht eine Kontroverse über Hypothesen zu eröffnen, sondern durch die Beschreibung unseres Falles mit zur Lichtung des Dunkels beizutragen, das noch immer über der Histogenese der branchiogenen Tumoren herrscht.

Zum Schlusse bleibt mir die angenehme Pflicht zu erfüllen, Herrn Dr. Roloff, Assistenzarzt am pathologischen Institut, für die liebenswürdige Unterstützung zu danken, die er mir bei meinen histologischen Untersuchungen zu Teil werden liess.

Erklärung der Abbildungen auf Tafel VIII.

Fig. 1. Ca. 20fache Vergrösserung (mit Lupe gezeichnet).
Isolierter Knoten, der aus zahlreichen mit papillären Wucherungen erfüllten Hohlräumen besteht; letztere sind umschlossen von einer gemeinsamen Bindegewebsschicht, das Blutgefässe (Ol g.) und Anhäufungen lymphatischer Elemente (le) enthält.
hg. Homogene kolloidähnliche Massen. Bei pl. mehrschichtiges Plattenepithel, auf der Strecke c—y dagegen kubisches und

cylindrisches Epithel, mit dem auch die Papillen und die übrigen Hohlräume überkleidet sind.

Die Papillen zeigen die mannigfachsten Veränderungen.

s. Von einem Epithelring umschlossene Detritusmassen.

p. Querschnitt einer Papille, deren Bindegewebsgerüst noch erhalten ist.

Fig. 2. (Ocul. 3. Obj. V) veranschaulicht hauptsächlich das Nebeneinander von Platten- und Cylinderepithel. Die Zeichnung entspricht im ganzen der Partie pl. — ub der Fig. 1. Der Querdurchmesser des Hohlraums ist aus Platzmangel verkleinert. Die Zeichnung ist, was die Epithelien betrifft, etwas schematisiert.

O. = obliteriertes Gefäss.

p. beginnende Papillenbildung.

pa. pb. Querschnitt gut erhaltener Papillen; pa mit Gefässquerschnitt. q. Flachschnitt durch den Epithelbelag einer Papille, von oben gesehen.

pl. Papille, deren Gerüst schleimig entartet ist.

pd. Papillenquerschnitt, bestehend aus einem Epithelsaum, der das in Detritus umgewandelte Gerüst umschliesst.

AUS DER

BONNER CHIRURGISCHEN KLINIK

DES PROF. DR. TRENDELENBURG.

XI.

Versuche über Knochenplombierung bei höhlenförmigen Defekten des Knochens [1]).

Von

Dr. **Stachow.**

In der Sitzung der niederrheinischen Gesellschaft für Natur- und Heilkunde vom 22. Juni 1892 stellte Herr Dr. Dreesmann, Assistenzarzt am St. Johannishospital zu Bonn einige Patienten vor, an denen höhlenförmige Defekte des Knochens durch Ausfüllung mit Gypsbrei zur Heilung gebracht waren. Weitere günstige Mitteilungen über dieses Verfahren konnten in den Beiträgen zur klinischen Chirurgie gemacht werden. Den Heilungsverlauf bei derartigen Füllungen kennen zu lernen, das geeignetste Material für dieselben und die Art zu füllen in der passendsten Modifikation herauszufinden, wurden nachfolgende Versuche angestellt.

---

1) Nachfolgende Arbeit ist als Lösung einer von der medicinischen Fakultät der Universität Bonn gestellten Preisaufgabe eingereicht am 26. April 1893. Die Aufgabe war folgendermassen gestellt: Es soll durch Experimente an Tieren festgestellt werden, auf welche Weise sich kleinere höhlenförmige Defekte am Knochen am besten mit einer festen Masse so ausfüllen lassen, dass die Füllungsmasse einheilt und sich zu dem Knochen so verhält, wie eine Zahnplombe zu dem plombierten Zahn.

Dieselben wurden durchweg an Schafen vorgenommen, da kleinere Tiere wegen der zarteren Verhältnisse ihres Knochenbaues nicht geeignet erschienen, und grössere aus naheliegenden Gründen nicht in Betracht kommen konnten. Es standen zu diesem Zwecke vier Tiere zur Verfügung. Leider war es nicht möglich dieselben in ständiger sorgfältiger Kontrolle zu halten. Sie mussten einem Händler auf Wartung übergeben werden. Auf Rechnung der dadurch notwendigen häufigen Transporte und der sehr wenig sorgfältigen Pflege, die den Tieren geworden ist, kann wohl ein grosser Teil der Frakturen und Eiterungen gesetzt werden, die im Laufe der Versuche eintraten.

Was das Material anbelangt, mit dem die Versuche vorgenommen wurden, so musste dasselbe folgenden Bedingungen genügen:

1. Es musste vollständig aseptisch gemacht werden können.
2. Es durfte nicht resorbierbar sein.
3. Es musste ein plastisches Material sein, das sich in die Winkel und Spalten des Defektes hineinpressen liess, so dass es dieselben vollkommen ausfüllte.
4. Es musste diese plastischen Eigenschaften bei gewöhnlicher Temperatur besitzen. Geschmolzenes Zinn z. B. war aus diesem Grunde ungeeignet, weil es, mit den Körpersäften in Berührung gebracht, spritzte, wie dieses auch der eine damit vorgenommene Versuch lehrte.
5. Durfte die Anwendung desselben keine besonderen Handfertigkeiten erfordern, oder die Anwendung von Maschinen nötig machen, wie dieses z. B. beim Hineinhämmern von Blei oder Zinnstücken in die Knochenhöhlen erforderlich gewesen wäre.
6. Musste die Plombe eine homogene Masse ausmachen und nicht aus einzelnen Bröckeln bestehen, da sonst die Festigkeit keine genügende wäre.
7. Musste das Material in kurzer Zeit eine genügende Härte erreichen.
8. Durfte es keine Vergiftungen machen können.

Allen diesen Anforderungen schienen nur drei Substanzen zu genügen: es ist der Gyps, das Cement und das Kupferamalgam.

Was den Gyps anbetrifft, so wurde derselbe der schnelleren Erhärtung wegen als stark dicklicher Brei angerührt, dem überdies aus demselben Grunde Alaun zugesetzt wurde.

Das Cement wurde teils trocken als Pulver in die Höhle hineingepresst, teils als Brei hineingefüllt. Das Kupferamalgam wurde

erhitzt, zerrieben, dann zu Kügelchen geknetet und diese in die Höhlen hineingepresst.

Diese drei Materialien gelangten dann auch fast ausschliesslich zur Verwendung. Nur eine Füllung wurde, wie schon erwähnt, mit geschmolzenem Zinn versucht, und einmal gelangte Guttaperchazahnkitt zur Verwendung, welches Material aber wieder verlassen wurde, da es in den nicht trocken genug herzustellenden Höhlen nur schwer haften blieb.

Um bei der Beschreibung der Versuche Wiederholungen zu vermeiden, soll das den meisten derselben Gemeinsame vorausgeschickt werden. Die Narkose der Tiere wurde mit Aether vorgenommen, verlief stets durchaus ruhig und wurde gut vertragen. Die Tiere wurden an drei Beinen gefesselt, während das zur Operation ausersehene Bein frei blieb. Dasselbe wurde geschoren, rasiert und mit Terpentinöl, Wasser, Seife und Sublimat desinficiert. Der Schnitt wurde an den Hinterbeinen auf der inneren Seite mitten über dem Knochen geführt, während er an den Vorderbeinen mehr gegen die vordere Kante desselben gemacht wurde, was die Gestalt des Knochens bedingte. Der Schnitt durchtrennte Haut, Fascie und Periost gleichzeitig. Letzteres wurde mit dem Elevatorium abgehoben und mit den übrigen Weichteilen durch Haken zur Seite gehalten. Hierauf wurde mit Hammer, Meissel und Hohlmeissel der Defekt angelegt, derselbe mit dem betreffenden Material gefüllt und die Wunde nach vorhergehender Desinfektion durch Catgutnähte geschlossen. Darauf wurde ein Gypsverband angelegt. Dieses war der gewöhnliche Verlauf der Operationen. Abweichungen davon werden bei dem betreffenden Versuch beschrieben werden.

A. Versuche an aseptischen Wunden.

1. Füllungen mit Gyps.

Versuch 1. 13. Dez. 92. Versuchsobjekt Schaf 1. Hinterbein rechts, Tarsus. Es wird Esmarch'sche Blutleere hergestellt und die Konstriktion dicht über dem Fussgelenk (Sprunggelenk) angelegt. Freilegen des Knochens. Das Periost wird in der Breite von 1 cm und der Länge von 5 cm reseciert. Mit dem Hohlmeissel werden darauf zwei Löcher in den Tarsus gebohrt und die zwischen den beiden Löchern stehengebliebene Brücke mit dem Meissel weggeschlagen. Es entsteht so ein Defekt von etwa 15 mm Länge und 5 mm Breite, der bis in die Markhöhle hinein sich in die Tiefe erstreckt. Die Markhöhle wird darauf ausgeräumt und auch nach oben und unten das Mark auf eine Strecke von etwa 5 mm von den Enden des Defektes entfernt, so dass letzterer eine ⊥för-

mige Gestalt erhält. Derselbe wird, nachdem die gelockerte Konstriktion erneuert war, mit Gypsbrei gefüllt, welcher mit einem Löffelchen hineingefüllt und gepresst wird. Besondere Aufmerksamkeit wurde darauf verwandt, dass sich keine Luftblasen in ihm bildeten. Schliessen der Wunde. Dauer der Operation 1¼ Stunde.

Heilungsverlauf: 22. Dez. 92 Verbandwechsel. Ganz geringes Oedem über dem Huf. Die Wunde ist ganz per prim. int. verheilt. Die Catgutfäden sind noch nicht vollständig resorbiert. Narbe glatt, verschieblich. Verband mit gestärkter Gazebinde. Das Tier braucht das Bein fast vollständig wie ein normales. — 11. Jan. 93. Vollständige Heilung per prim. int. Die Narbe ist verschieblich, sie wird durch einen Heftpflasterstreifen geschützt. Normaler Gebrauch des Beins. — Befund 10. April 93. Narbe glatt, verschieblich. Knochenhöhle durch Granulationsgewebe, Markhöhle durch neugebildeten Knochen ausgefüllt.

Versuch 2. 6. Febr. 93. Versuchsobjekt Schaf 1. Vorderbein rechts, Carpus.

Freilegen des Knochens durch einen 5 cm langen Schnitt. In den Carpus wird ein ca. 3 cm langer, 5 mm breiter Defekt gesetzt, der in seiner ganzen Länge die Markhöhle eröffnet. Die Ränder derselben sind steil. Ausfüllen des Defektes mit Gypsbrei. Nach dem Erhärten des Gypses wird die Plombe noch ein wenig geglättet. Schluss der Wunde. Dauer der Operation ½ Stunde.

Heilungsverlauf: 13. Febr. 93. Wunde per prim. int. geheilt. Narbe lineär, glatt, verschieblich. Das Bein wird nur wenig geschont. — 4. März Der Knochen etwas aufgetrieben. Wunde per prim. int. geheilt. Narbe verschieblich. — Befund 10. April. Narbe glatt, verschieblich, am oberen Ende derselben eine Fistel und dort adhärent. Die Fistel führt auf die Stelle des Defektes. Der Knochen ist ein wenig aufgetrieben. Die Plombe liegt lose in der Höhle, die sie nur zur Hälfte ausfüllt, von Granulationen umgeben. Die Markhöhle nach oben und unten abgeschlossen.

Versuch 3. 15. Dez. 92. Versuchsobjekt Schaf 2. Hinterbein links, Tarsus.

Nach Anlegen einer Konstriktion wird ein ca. 8 cm langer, 2 cm breiter Hautlappen mit oberer Basis auf der Innenseite des Beines umschnitten, lospräpariert und nach oben umgeschlagen. Fascie und Periost werden durch einen gleich langen Schnitt gespalten, das Periost abgehoben. Am oberen Ende der Wunde wird ein Defekt hergestellt von der Gestalt einer halben Bohne, Länge desselben im Niveau der Knochenoberfläche ca. 15 mm, in der Tiefe ca. 5 mm, Breite 5 mm. Der Defekt eröffnet nicht die Markhöhle. Derselbe wird mit dem Paquelin ausgebrannt und mit Gypsbrei gefüllt. Das Periost wird mit Catgutnähten aneinander geheftet, darüber die Hautwunde durch Naht geschlossen. Dauer der Operation ¾ Stunden.

Heilungsverlauf: 22. Dez. 92. Verbandwechsel, mässig starkes Oedem über dem Huf, der Hautlappen ist an den Rändern angeheftet, doch zeigt er eine braunrote Verfärbung, ist trocken, anscheinend gangränös. Die Catgutfäden sind nur wenig resorbiert. Das Bein wird mässig geschont. Verband mit gestärkter Gazebinde. — 28. Dez. Necrosis cutis trocken, kein Oedem, Verband mit gestärkter Gazebinde. — 11. Jan. 93. Unter dem grössten Teil des gangränösen Hautlappens hat sich neue Epidermis gebildet, so dass der gangränöse Lappen grösstenteils abgehoben und entfernt werden kann. Stärkegazeverband. Das Bein wird wie ein normales gebraucht. — 18. Jan. Wunde am oberen Ende, soweit die nekrotische Haut abgestossen war, vollständig vernarbt. Am unteren Ende liegt das nekrotische Gewebe noch fest auf. Im Bereich desselben sind die Catgutfäden unverändert. Verband mit gestärkter Binde. — 28. Jan. Der gangränöse Hautlappen hat sich vollständig abgestossen. Unter demselben hat sich neue Epidermis gebildet. Schutzverband. — 13. Febr. Narbe glatt, verschieblich. Beim Zusammenkoppeln der Beine platzt dieselbe an einer kleinen Stelle auf; Naht, Verband mit gestärkter Binde. — 4. März. Wunde per prim. int. geheilt. Narbe verschieblich. — Befund 10. April: Narbe glatt, mässig verschieblich, flächenhaft. Die Stelle der Plombe ist mit Periost überzogen. Der Defekt durch solide knöcherne Masse ausgefüllt. Man erkennt denselben daran, dass an seiner Begrenzung nach dem Knochen hin ein schmaler schwarzer Saum erscheint, der sich mikroskopisch aus Pigment bestehend erweist. Der Knochen erscheint ein wenig aufgetrieben.

Versuch 4. 18. Febr. 93. Versuchsobjekt Schaf 2. Vorderbein links, Carpus.

Durch einen 5 cm langen Schnitt wird der Knochen blossgelegt. Es wird ein ca. 2,5 cm langer, 5 mm breiter Defekt hergestellt, der die Markhöhle eröffnet. Füllung desselben mit Gypsbrei. Vereinigung der Wundränder. Dauer der Operation $^3/_4$ Stunden.

Heilungsverlauf 2. März: Wunde per prim. int. geheilt. Befund 10. April: Narbe glatt, linear, verschieblich. Der Knochen nicht aufgetrieben. Die plombierte Stelle von Periost überzogen. An der Stelle des Defektes eine seichte Grube, darunter Knochengewebe.

Versuch 5. 17. Dez. 92. Versuchsobjekt Schaf 3. Hinterbein links, Tibia.

Ein 6 cm langer Schnitt legt die Tibia frei. Es wird ein ca. 15 mm langer, 5 mm breiter Defekt in den Knochen gemeisselt, von dachförmiger Gestalt, ohne die Markhöhle zu eröffnen. Ausfüllen desselben mit Gypsbrei. Schluss der Wunde.

Heilungsverlauf 28. Dez.: Wunde per prim. int. geheilt. Verband mit gestärkter Binde. — 12. Jan. Fraktura tibiae. Gypsverband. — 28. Jan. Die Fraktur ist konsolidiert, doch zeigt sich auf der Aussenseite die

Haut durch Spitzen der Frakturenden durchstochen. Die Wunde wird wenig erweitert, die Knochenspitzen mit der Luer'schen Hohlmeisselzange abgebissen. Schluss der Wunde durch Naht, Gypsverband. — 4. Febr. Die Fraktur ist vollständig konsolidiert. Die Wunde per prim. int. geheilt. Narbe lineär, gut verschieblich, die Wunde an der Aussenseite des Unterschenkels ist grösstenteils per prim. int. geheilt, am unteren Wundwinkel per granulationem. Schutzverband. — 13. Februar. Starke Callusbildung an der Frakturstelle. Narben glatt, lineär, verschieblich. Befund: Das Präparat durch Verschulden des Metzgers abhanden gekommen.

Versuch 6. 17. Dez. 92. Versuchsobjekt Schaf 3. Hinterbein links, Tarsus.

Anlegen einer Konstriktion um den Unterschenkel. Die bedeckenden Teile über dem Tarsus werden mit 8 cm langem Schnitt gespalten. Mit einem hohlmeisselförmigen Bohrer werden 3 Löcher in den Tarsus eingebohrt, die je 2 cm voneinander entfernt sind. Sie eröffnen die Markhöhle nicht. Die Knochenbrücken zwischen diesen Löchern werden mit dem Meissel entfernt und der Defekt bis in die Markhöhle vertieft. Das Knochenmark wird im Bereich des Defektes entfernt. Beim Ausmeisseln splittert die nach vorn sehende Wand des Defektes. Die Höhle ist oben 4 cm lang, 5 mm breit. Füllung des Defektes mit Gypsbrei. Vereinigung der Wunde. Dauer der Operation $^3/_4$ Stunden.

Heilungsverlauf 18. Dez.: Wunde per prim. int. geheilt. Verband mit gestärkter Binde. — 28. Jan. Vollständig per prim. int. geheilt. Narbe lineär, glatt, gut verschieblich. — 13. Febr. Aussehen der Narbe unverändert. Die Sehnen und Bänder des Beines, besonders der Zehen und des Fesselgelenkes sind schlaff, so dass das Tier in der Gebrauchsfähigkeit des Gliedes behindert ist, besonders die Zehen nicht recht zu setzen vermag. Das Bein wird nicht geschont, ist nirgends empfindlich. — Befund 10. April: Narbe verschieblich, glatt, lineär. Der Knochendefekt mit Granulationen und wenigen Gypsbröckeln ausgefüllt. Die Markhöhle vollständig an der Stelle des Defektes verknöchert. In der Tiefe des Defektes ein wenig Eiter.

Versuch 7. 14. März 93. Versuchsobjekt Schaf 3. Vorderbein rechts, Radius.

Freilegen des Knochens durch einen 5 cm langen Schnitt. Ein Defekt von ca. 2 cm Länge, 7 mm Breite und geringer Tiefe wird hergestellt. Derselbe hat muldenförmige Gestalt. Er wird mit Gypsbrei gefüllt. Die Wunde wird nach Unterbindung mehrerer stark spritzender Gefässe geschlossen. Dauer der Operation $^1/_2$ Stunde. — Befund 10. April: Narbe glatt, lineär, verschieblich, am unteren Ende adhärent. Von dort aus führt eine Fistel auf die plombierte Stelle. Dieselbe stellt sich dar als ein seichter Defekt, mit Granulationen angefüllt.

Versuch 8. 14. März 93. Versuchsobjekt Schaf 3. Vorderbein rechts, Carpus.

Freilegen des Knochens durch ca. 5 cm langen Schnitt. Es wird ein erbsengrosser Defekt hergestellt, der die Markhöhle eröffnet. Derselbe wird mit Gypsbrei gefüllt. Schluss der Wunde nach Unterbindung einiger Gefässe. Dauer der Operation ½ Stunde. — Befund 10. April: Narbe glatt, linear, verschieblich. Die Catgutfäden noch nicht völlig resorbiert. Der Defekt mit Granulationen angefüllt, zwischen denen noch einige Gypsbröckel liegen. Die Markhöhle an der Stelle des Defektes fast vollständig verknöchert.

Versuch 9. 2. März. Versuchsobjekt Schaf 3. Vorderbein links, Radius.

Ein etwa 4 cm langer Schnitt legt den Knochen frei. Es wird im Knochen ein kahnförmiger ca. 2 cm langer, 5 mm breiter Defekt hergestellt, der die Markhöhle nicht eröffnet. Einige spritzende Gefässe werden unterbunden, der Defekt mit Cementbrei ausgefüllt, doch fällt die Füllung infolge erneuter heftiger Blutung wieder heraus. Darauf Füllung des Defektes mit Gypsbrei nach vorheriger Säuberung der Wunde. Dauer der Operation ½ Stunde. — Heilungsverlauf 14. März: Wunde per p. int. geheilt. Befund: Präparat vom Metzger nicht abgeliefert.

Versuch 10. 2. März. Versuchsobjekt Schaf 3. Vorderbein links, Carpus.

Der Carpus wird durch einen ca. 5 cm langen Schnitt freigelegt. Es wird ein etwa 2½ cm langer, 5 mm breiter Defekt angelegt, der bis in die Markhöhle reicht. Derselbe wird mit Gypsbrei gefüllt, was erst gelingt, nachdem die ziemlich heftige Blutung aus der Markhöhle durch Anlegen einer Konstriktion oberhalb des Radiocarpalgelenkes und Kauterisation der Markhöhle mit siedendem Wasser gestillt war. Schluss der Wunde. Dauer der Operation ½ Stunde.

Heilungsverlauf 14. März: Wunde per prim. int. geheilt. Verband mit gestärkter Gazebinde. — Befund 10. April: Narbe glatt, linear, verschieblich. Die Stelle des Defektes ist von verdicktem Periost überzogen. Der Defekt nicht völlig durch die Plombe ausgefüllt, sie bleibt unter dem Niveau der Knochenoberfläche etwas zurück. Der Gyps ist bröckelig, mit schwarzem Pigment durchsetzt. Die Markhöhle ist nach oben und unten durch Knochenbildung abgeschlossen. Zwischen der Plombe und der Knochenwand findet sich noch etwas von dem eingestäubten Jodoform. Knochen nicht aufgetrieben.

Versuch 11. 13. Februar. Versuchsobjekt Schaf 4. Vorderbein rechts, Radius.

Der Radius durch ca. 5 cm langen Schnitt freigelegt. Es wird ein 1,2 cm langer, 7 mm breiter Defekt hergestellt, der die Markhöhle er-

öffnet. Ausfüllung desselben mit Gypsbrei. Vereinigung der Wundränder. Dauer der Operation ½ Stunde. — Befund 4. März: Die Wunde ist vollständig per prim. int. geheilt, die Narbe über der Unterlage verschieblich. Eine Verdickung des Knochens ist äusserlich nicht zu fühlen. Die Haut wird gespalten und mit sämtlichen Weichteilen vom Knochen abpräpariert. Die plombierte Stelle ist von etwas verdicktem Periost vollständig bedeckt. Der Knochen ist in der Gegend der Plombe etwas aufgetrieben. Nach Spaltung des die Plombe bedeckenden Periostes zeigt sich, dass dieselbe aus Gyps von der Härte, dass er gut mit dem Messer geschnitten werden kann, besteht. Die Plombe liegt lose in dem Defekt und kann leicht herausgenommen werden. Die Wand der Knochenhöhle ist mit Granulationen bedeckt. Die Form der Höhle ist die einer Mulde. Etwas oberhalb der plombierten Stelle finden sich am Knochen mehrere kleine von Periost überzogene Höcker. Es ergibt sich, dass dieselben aus Gyps bestehen, der bei der Operation aus Zufall dorthin geraten ist.

Versuch 12. 27. Februar. Versuchsobjekt Schaf 4. Vorderbein links, Radius.

Freilegen des Knochens durch etwa 5 cm langen Schnitt. Zwei spritzende Gefässe werden unterbunden. Ein Defekt wird angelegt 2,2 cm lang, 7 mm breit, mit etwas unregelmässigen Rändern. Derselbe eröffnet die Markhöhle. Füllung desselben mit Gypsbrei. Vereinigung der Wundränder. Dauer der Operation ½ Stunde. — Befund 4. März: An der plombierten Stelle eine Fraktur. Die Hautwunde ist bis auf den oberen Wundwinkel per prim. int. geheilt. Die Narbe ist verschieblich. Die Haut wird in der Linie der Narbe gespalten. Unter derselben liegt das obere Stück des frakturierten Knochens, das nach vorn dislociert ist. Der untere Abschnitt des Knochens ist an der Frakturstelle nach hinten dislociert. Das Gewebe in der Gegend der Frakturenden ist zerfetzt und blutig imbibiert, auch liegen hier einige Blutcoagula. Die Frakturenden sind von Periost entblösst. Die Fraktur geht durch die Stelle der Plombe und auch diese ist zerbrochen. Einige Bröckel derselben finden sich im Gewebe. Das im unteren Frakturende befindliche Ende des Defektes ist mit einem Blutcoagulum bedeckt, in seinem Grunde befinden sich Stückchen der Plombe. Am oberen Frakturende ist das Verhalten des Defektes und der Plombe dasselbe wie am unteren. Etwa 2—3 mm weit oberhalb resp. unterhalb des Defektes findet sich leicht sich zerbröckelnder Gyps in der Markhöhle. An dem zurückgezogenen Periost sind keine Verdickungen zu bemerken, ebensowenig Auftreibungen des Knochens. Das Tier ging plötzlich am Nachmittag des 4. März ein, nachdem es sich noch am Morgen desselben Tages vollkommen wohl befunden haben soll. Die Sektion hatte kein positives Ergebnis.

Versuch 13. 27. Februar. Versuchsobjekt Schaf 4. Vorderbein links, Carpus.

Nach Freilegen des Carpus durch einen ca. 5 cm langen Schnitt wird ein 1,5 cm langer, 7 mm breiter Defekt gesetzt, der fast in seiner ganzen Ausdehnung die Markhöhle eröffnete. Ein Versuch der Kauterisation durch Eingiessen von Alkohol in den Defekt und Anzünden desselben misslingt. Ebenso gelingt die Füllung des Defektes mit Gypsbrei nicht sogleich, da die hineingebrachte Masse wegen einer stärkeren Blutung aus der Markhöhle nicht fest hineinzupressen ist. Die Masse muss wieder entfernt werden. Die Blutung wird durch Hineinpressen eines mit heissem Wasser getränkten Läppchens in den Defekt gestillt. Darauf gelingt es, den Defekt mit Gypsbrei zu füllen. Schluss der Wunde. Dauer der Operation ½ Stunde.

Befund 4. März: Die Wunde ist per prim. int. geschlossen, die Narbe linear, glatt, verschieblich. Auf der Stelle der Plombe zeigt sich das Periost mit der Fascie verwachsen. Es hat sich ganz über die Plombe hinübergeschoben und bedeckt dieselbe vollständig, ist über der Plombe und in deren Umgebung verdickt. Am hinteren medialen Rande des Defektes ist das Periost dem Knochen adhärent und nur mühsam von demselben abzupräparieren. Am vorderen lateralen Rande des Defektes ist das Periost dem Knochen nur aufliegend und tritt erst 7 mm von demselben entfernt mit letzterem in Verbindung. Dementsprechend zeigt der Knochen hier einen Defekt von unregelmässiger Gestalt und unregelmässigem Grunde, der bei der Anlage des Defektes durch Absprengen eines Knochensplitters mit dem abrutschenden Meissel entstanden ist. Die Gypsplombe ist von der Härte, dass sie mit dem Messer geschnitten werden kann, ist in den oberen Schichten rötlich gefärbt und sitzt fest im Knochen. Ihr Niveau erreicht nicht ganz die Ränder des Defektes. Der Knochen zeigt keine Auftreibungen. In der Markhöhle finden sich 2—3 mm weit nach oben und unten vom Defekt Gypsbröckel.

2. Füllungen mit geschmolzenem Zinn.

Versuch 14. 22. Dez. 92. Versuchsobjekt Schaf 1. Hinterbein links, Tibia.

Freilegen des Knochens. Es wird in die Tibia ein Defekt gemeisselt ca. 6 cm lang, 5 mm breit, der die Markhöhle eröffnet. Diese wird ausgeräumt, mit dem Meissel erweitert. Füllung des Defektes mit geschmolzenem Zinn nach möglichster Austrocknung der Höhle. Es bleibt nur im Boden derselben ein Zinnkeil festhaften; das übrige Material spritzt heraus und wird ziemlich weit umhergeschleudert. Es wird versucht, die Höhle durch erneutes Vollgiessen mit Zinn vollständig zu füllen. Der Versuch gelingt zunächst, doch fällt diese zweite hineingegossene Portion bei dem Versuch, ein den Defekt überragendes Stück derselben im Niveau der Knochenoberfläche abzumeisseln, in toto heraus. Die Weichteile sind ziemlich stark kauterisiert. Der Defekt wird deswegen nicht weiter ausgefüllt. Schluss der Wunde. Dauer der Operation 1 Stunde.

Heilungsverlauf 23. Dez.: Fraktura tibiae. Gypsverband. — 11. Jan.

An der Bruchstelle starke Kallusbildung. Die Wunde ist per prim. int. geheilt. Gypsverband. — 28. Jan. Die Fraktur der Tibia ist konsolidiert, doch zeigt sich am unteren Winkel der Narbe eine Fistel. Die Sonde dringt hindurch auf den Knochen. Mit der Pinzette werden einige nekrotische Gewebsfetzen und etwas Zinn entfernt. Zum Zweck ausgiebiger Säuberung wird die Haut durch einen kurzen Schnitt gespalten. Es lässt sich nun die ganze Zinnplombe mit etwas Granulationen umgeben herausziehen. Ausspülen mit Sublimat. Gypsverband. — 13. Februar. Wunden vollständig geschlossen. Narbe glatt, lineär, am unteren Ende wenig adhärent. Starker und fester Kallus. — Befund 10. April: Narbe glatt, lineär, am unteren Drittel adhärent, sonst verschieblich. Starker Kallus. Von der Höhle ist nur eine seichte Grube vorhanden, mit Narbengewebe ausgefüllt.

3. Füllungen mit Guttaperchazahnkitt.

Versuch 15. 16. Dez. 92. Versuchsobjekt Schaf 2. Hinterbein links, Tarsus.

Freilegen des Knochens durch Lappenbildung cf. Versuch 3. Am unteren Ende des Tarsus wird eine Höhle hergestellt von der Gestalt einer halben Bohne. Länge des Defektes im Niveau der Knochenoberfläche ca. 15 mm, in der Tiefe etwa 5 mm, Breite 5 mm. Derselbe eröffnet die Markhöhle. Der Defekt wird mit Tupfern so gut wie möglich ausgetrocknet und mit Guttaperchazahnkitt gefüllt. Dauer der Operation 20 Minuten.

Heilungsverlauf cf. Versuch 3. — Befund 10. April: Aussehen der Narbe cf. Versuch 3. Der Knochen an der Stelle der Plombe wenig aufgetrieben, vom Periost überzogen. Beim Durchsägen des Knochens ergibt sich, dass die Plombe fest im Knochen sitzt und die Höhle vollständig ausfüllt. An der Stelle, von der aus die Plombe eingefüllt war, befindet sich ein ca. 3 mm dicker Knochensaum, der die Knochenhöhle vollständig abschliesst, so dass die Plombe vollständig von Knochen umgeben ist. Dieser letztere neugebildete Knochen zeigt Hyperämie, ist aber ganz solide. Die Markhöhle ist nach unten hin zum Teil, nach oben fast vollständig durch Knochenbildung abgeschlossen. Die Plombe selbst ist noch plastisch.

4. Füllungen mit Cement.

Versuch 16. 6. Febr. 93. Versuchsobjekt Schaf 1. Vorderbein rechts, Radius.

Freilegen des Knochens durch etwa 5 cm langen Schnitt. Es wird ein ca. 2,5 cm langer, 5 mm breiter Defekt im Radius gesetzt. Derselbe ist kahnförmig, etwa 5 mm tief und eröffnet an einer Stelle die Markhöhle. Der Defekt wird mit Cementpulver ausgefüllt, das, durch die Körpersäfte angefeuchtet, erhärtet. Schluss der Wunde. Dauer der Operation $^3/_4$ Stunden.

Heilungsverlauf 13. Febr.: Wunde per prim. int. geheilt. — Befund 10. April: Narbe glatt, verschieblich, lineär. Plombe von Periost bedeckt, ein wenig bröckelig, füllt die Höhle vollständig aus. Markhöhle ist intakt, zeigt keine Veränderungen. Knochen nicht aufgetrieben.

Versuch 17. 18. Febr. 93. Versuchsobjekt Schaf 2. Vorderbein links, Radius.

Der Knochen wird durch einen ca. 5 cm langen Schnitt freigelegt. Ein unregelmässig gestalteter Defekt von ca. 2 cm Länge und ca. 5 mm Breite eröffnet die Markhöhle. Füllung desselben mit Cementpulver. Beim Ausspülen der Wunde mit Sublimat wird die obere Schicht der Plombe mit fortgespühlt. Sie wird durch Ausfüllen mit Gypsbrei ersetzt. Reinigung der Wunde. Vereinigung der Wundränder. Dauer der Operation ¾ Stunden.

Heilungsverlauf 2. März: Wunde per prim. int. geheilt. Fraktura radii. Gypsverband. — Befund 10. April: Narbe glatt, lineär, verschieblich. Zwischen den beiden Frakturenden noch keine völlige Konsolidation. Die Plombe sitzt mitten in der Kallusmasse, ist bröckelig. Die Markhöhle nach oben durch Verknöcherung abgeschlossen, unten setzt sich das Mark unverändert an die Plombe an.

Versuch 18. 4. Febr. 93. Versuchsobjekt Schaf 3. Hinterbein rechts, Tarsus.

Der Tarsus wird durch ca. 4 cm langen Schnitt freigelegt. Ein Defekt wird gesetzt ca. 2,5 cm lang, 8 mm breit. Derselbe eröffnet die Markhöhle. Der Defekt wird mit Cementpulver gefüllt und dieses stark hineingepresst. Schluss der Wunde.

Heilungsverlauf 13. Febr.: Wunde per primam int. geheilt. Narbe glatt, lineär, verschieblich. Fraktura tarsi an der Operationsstelle. Gypsverband. — 4. März. Fraktur noch gar nicht konsolidiert, starke Beweglichkeit, sehr wenig Kallus. Aus einer Fistel an der Stelle der Fraktur lassen sich mit dem scharfen Löffel Gewebsfetzen und Cementbröckel entfernen. Irrigation. Gypsverband. — 14. März. Die Fraktur ist noch nicht konsolidiert. Aus einer Fistel entleert sich einiger Eiter. Es gelingt mit dem scharfen Löffel ein Stück der Plombe durch die Fistel zu entfernen. Irrigation. Gypsverband. — Befund 10. April: Narbe glatt, lineär, verschieblich. Am unteren Ende derselben eine Fistel; die Narbe dort adhärent. Fraktur konsolidiert. Starke Auftreibung des Knochens. Die mediale Hälfte des Kallus besteht aus weichem Granulationsgewebe mit Bröckeln der Plombe. In der Mitte derselben ein kleiner Sequester. Von diesem aus führt ein etwa 5 cm langer Gang nach aussen. Die Wand des Ganges schwarz-grau verfärbt durch eingelagertes Cement.

Versuch 19. 4. Febr. 93. Versuchsobjekt Schaf 3. Hinterbein rechts, Tibia.

Ueber der Tibia spaltet ein ca. 4 cm langer Schnitt die bedeckenden Teile. Es wird ein ca. 2,5 cm langer, 8 mm breiter, muldenförmiger Defekt angelegt. Derselbe eröffnet die Markhöhle nicht. Füllung desselben mit Cementpulver. Vereinigung der Wundränder. Dauer der Operation $^3/_4$ Stunden.

Heilungsverlauf 13. Febr.: Wunde per primam int. geheilt. Narbe glatt, lineär, verschieblich. — 4. März. Aus einem Stichkanal neben der Narbe des Schnittes entleert sich auf Druck ein wenig Eiter. Irrigation. Gypsverband. — Befund 10. April: Narbe glatt, lineär, in der Mitte derselben eine Fistel. Knochenhöhle mit Granulationen und Cementbröckeln ausgefüllt.

Versuch 20. 19. Dez. 92. Versuchsobjekt Schaf 4. Hinterbein rechts, Tibia.

An der Tibia wird nach Freilegung des Knochens ein Defekt gesetzt von 3 cm Länge und 5 mm Breite. Derselbe eröffnet die Markhöhle. Nachdem letztere ausgeräumt, wird der Defekt mit Cementbrei ausgefüllt. Dauer der Operation 1 Stunde.

Heilungsverlauf 28. Dez.: Wunde per prim. int. geheilt. Kein Oedem. Verband mit gestärkter Gazebinde. — 29. Dez. Gestern auf dem Heimweg, als das Tier aus dem Wagen sprang, Fraktura tibiae. Die Wunde ist aufgeplatzt. Das obere Knochenfragment von Periost entblösst steht vor, in demselben die Cementplombe, von der ein kleiner Teil abgebröckelt und leicht zu entfernen ist. Starke Dislocatio ad longitudinem. Gypsverband. — 11. Jan. An der Frakturstelle reichliche aber weiche Kallusbildung. Bei einer Bewegung des Tieres bricht der Kallus wieder. Die Plombe ist sehr hart und fest im Knochen. Die Stelle der Fraktur ist am unteren Ende der Plombe. Hervorstehende Spitzen der Frakturenden werden mit der Luer'schen Hohlmeisselzange entfernt, einige zwischen die Frakturenden eingeklemmte Gewebsfetzen werden mit der Schere reseciert. Die Wunde wird mit Jodoformgaze ausgestopft. Gypsverband. — 28. Jan. Die Fraktur ist konsolidiert. Der Knochen liegt bloss und das obere Frakturende mit der Plombe ist nicht in den Kallus eingeschlossen, scheint nekrotisch zu sein. Gypsverband. Vor wenigen Tagen hat das Tier ein Lamm geworfen. 13. Febr. Die Wunde ist geschlossen bis auf eine nicht ganz 1markstückgrosse Stelle, in welcher das nekrotisch aussehende obere Frakturende des Knochens mit der Plombe liegt. Dort ist die Haut adhärent, an den adhärenten Rändern mit Borken bedeckt. Der Kallus sehr fest und sehr ausgedehnt. Verband mit gestärkter Gazebinde. — 23. Febr. Aussehen der Wunde unverändert. Das nekrotische Knochenstück mit der sehr festen Plombe darin, liegt frei zu Tage. Die Haut ist adhärent. Es gelingt nicht, dieses Knochenstück mit der Sequesterzange herauszuziehen. Ein grosser Teil desselben lässt sich mit der Luer'schen Hohlmeisselzange entfernen. Um das nekro-

tische Ende vollständig zu beseitigen, wird die Wunde nach oben hin erweitert. Das nekrotische Knochenstück, etwa 2½—3 cm des oberen Frakturfragmentes, wird mit Hammer und Meissel so weit wie möglich entfernt. Ein weiteres Stück desselben lässt sich dann noch mit der Sequesterzange herausbefördern. Der Callus ist sehr stark und fest. Schluss der Wunde, soweit angängig, durch Naht. Gypsverband. Dauer der Operation ¾ Stunden.

Befund 4. März: 50pfennigstückgrosse Wunde führt in eine gut haselnussgrosse Höhle, die mit einem Jodoformgazetampon ausgestopft ist. Die Haut ist an den Wundrändern adhärent; von aussen ist eine starke Verdickung des Knochens zu fühlen. Die Tibia ist um mehr als 2 cm verkürzt, im mittleren Drittel ad axin dislociert, der nach vorn offene Winkel beträgt 160°. Der Callus ist 6 cm lang, 4 cm breit und ebenso dick, geht cirkulär herum. In demselben befindet sich die oben erwähnte Höhle. Dieselbe ist 2,3 cm lang, 1,6 cm breit und 1 cm tief, und ist mit Granulationen ausgekleidet. In der Tiefe derselben befindet sich ein kleiner Sequester. Der Knochen ist vollständig fest. Nach dem Durchsägen des Callus findet es sich, dass die ursprünglichen Frakturenden nebeneinander in dem Callus eingeheilt sind. Das obere Frakturende liegt mehr in der Peripherie des Callus. Das untere ist ringsum von Callusmassen umgeben. In demselben findet sich ein kleines Stück der ursprünglichen Plombe einliegend.

Versuch 21. 19. Dezember. Versuchsobjekt Schaf 4. Hinterbein rechts, Tarsus.

Der Tarsus wird freigelegt, in demselben ein ca. 5 cm langer 5 mm breiter Defekt gesetzt, der die Markhöhle eröffnet. Letztere wird ausgeräumt und mit dem Meissel durch Abmeisselung der inneren Schichten der Knochensubstanz erweitert. Die Höhle wird mit siedendem Oele kauterisiert. Nach gehöriger Austrocknung wird sie mit Cementbrei gefüllt. So gut wie möglich wird die durch den Cement ziemlich verschmierte Wunde gesäubert, dann geschlossen. Dauer der Operation ½ Stunde.

Heilungsverlauf 28. Dez.: Wunde per prim. int. geheilt. Verband mit gestärkter Gazebinde. — 28. Jan. In der Narbe öffnen sich zwei Fisteln und lassen sich aus denselben einige nekrotische Fascienfetzen entfernen. Irrigation. Gypsverband. — 13. Febr. Die Wunde ist noch nicht vollständig geschlossen, sie ist mit Borken bedeckt. Irrigation. Verband mit gestärkter Gazebinde. — 23. Febr. Die Wunde ist noch immer an einigen Stellen nicht geschlossen und von diesen aus mit der Sonde die Plombe zu fühlen. Einige Gewebsfetzen werden entfernt. Irrigation. Verband mit gestärkter Binde.

Befund 4. März: Das untere Drittel der Wunde ist per prim. int. geheilt, in den oberen zwei Drittel sind noch drei Fisteln, die auf die Plombe führen und wenig Eiter secernieren. Die Narbe ist hier nur

wenig gegen die Unterlage verschieblich, im unteren Drittel besser. Nach Spaltung der Narbe zeigt sich, dass die Plombe vom Periost nicht bedeckt ist. Letzteres ist an den Rändern des Defektes adhärent, wenig verdickt und lässt sich leicht zurückschieben. Die Oberfläche der Plombe liegt im Niveau der Knochenoberfläche, ist mit dicklichem Eiter bedeckt, nach dessen Entfernung die Oberfläche der Plombe nicht ganz glatt erscheint. Der Knochen selbst zeigt in seiner äusseren Kontour keine Veränderungen. Nach oben und unten überragt die Plombe nur sehr wenig die Länge des Defektes, indem sie sich in die Markhöhle hinein erstreckt. Anlegen von Querschnitten mit der Säge. Härten in Alkohol, nach vorherigem Ausspülen in fliessendem Wasser. Entkalken in 5% HCl.

Bei mikroskopischer Untersuchung erweist sich der Knochen unverändert und ohne jede Reaktion. Am Rande der Höhle, dem die Plombe angelegen hatte, ist ein sehr feiner, körniger Raum bemerkbar, über dessen Natur und Bedeutung nichts näheres zu eruieren ist. An den übrigen mikroskopisch untersuchten Präparaten von Versuch 12, 13 und 25, bei denen der makroskopische Befund ein ähnlicher war, war der mikroskopische Befund genau der gleiche, wie bei diesem Präparat.

5. Füllungen mit Kupferamalgam.

Versuch 22. 11. Jan. 93. Versuchsobjekt Schaf 2. Hinterbein rechts, Tibia.

Die Tibia wird durch einen ca. 4 cm langen Schnitt freigelegt. In derselben wird ein ca. 1 cm langer 5 mm breiter Defekt, der die Markhöhle nicht eröffnet, hergestellt; derselbe hat etwa muldenförmige Gestalt. Füllung des Defektes mit Kupferamalgam. Schluss der Wunde. Dauer der Operation ½ Stunde.

Heilungsverlauf: 18. Jan. Wunde per primam int. vollständig geschlossen. Verband mit gestärkter Gazebinde. — 13. Febr. Narbe linear, glatt, verschieblich. Vollständig normaler Gebrauch des Beines. — 23. Febr. Wallnussgrosse fluktuierende Geschwulst in der Narbengegend. Incision; es entleeren sich ca. 30 ccm Eiter und mit diesem die Amalgamplombe in einem Stück. Irrigation. Tamponade mit Jodoformgaze. Verband mit gestärkter Gazebinde. — 4. März. Wunde granuliert. Geringer Eiterbelag. — Befund 10. April: Narbe glatt, der Defekt im Knochen nur noch als seichtes Grübchen bemerkbar, in demselben Narbengewebe.

Versuch 23. 11. Januar. Versuchsobjekt Schaf 2. Hinterbein rechts, Tarsus.

Nach Freilegung des Knochens durch etwa 4 cm langen Schnitt wird ein Defekt hergestellt, lang ca. 1 cm, breit 5 mm. Derselbe eröffnet die Markhöhle; letztere wird mit dem Hohlmeissel erweitert. Füllung des Defektes mit Kupferamalgam. Naht.

Heilungsverlauf: 18. Jan. Wunde per prim. int. geschlossen bis auf

eine kleine Stelle am oberen Wundwinkel, welche granuliert. Narbe verschieblich. Verband mit gestärkter Binde. — 13. Febr. Narbe lineär, glatt, verschieblich. — 23. Febr. Fluktuierende Geschwulst in der Narbengegend. Incision. Es entleeren sich ca. 20 ccm Eiter. Die Plombe sitzt fest im Knochen. Irrigation. Tamponade. Verband mit gestärkter Binde. — 4. März. Wunde granuliert, geringer Eiterbelag; eine Fistel führt auf die fest im Knochen sitzende Plombe. — Befund 10. April: Narbe glatt, verschieblich, am unteren Ende derselben eine Fistel. Um dieselbe ist die Narbe adhärent. Die Plombe ist im oberen und unteren Teil vom Periost bedeckt. Die Fistel führt auf die Mitte der Plombe. Diese selbst sitzt fest im Knochen und füllt den Defekt vollständig aus. Die angrenzenden Partien der Markhöhle zeigen keine Veränderungen.

Versuch 24. 18. Januar. Versuchsobjekt Schaf 2. Vorderbein rechts, Radius.

Der Radius wird auf eine Strecke von ca. 5 cm blossgelegt. Es wird im Knochen ein ca. 2 cm langer, 5 mm breiter Defekt gesetzt, der an einer Stelle die Markhöhle eröffnet. Derselbe hat etwa bohnenförmige Gestalt. Füllung des Defektes mit Kupferamalgam. Schluss der Wunde.

Heilungsverlauf 28. Januar: Wunde per primam intent. geheilt. — 13. Februar. Narbe lineär, glatt, verschieblich. — 23. Februar. An der Stelle der Narbe Schwellung und Fluktuation. Nach Incision entleeren sich ca. 15 ccm Eiter. Die Sonde kommt auf den Knochen, in dem die Plombe fest eingekeilt sitzt. Letztere ist glatt. Irrigation. Tamponade mit Jodoformgaze. Gypsverband. — 4. März. Wunde granuliert. Geringer Eiterbelag. — Befund 10. April: Narbe glatt, verschieblich. Plombe teilweise mit Periost bedeckt, überragt etwas den aufgetriebenen Knochen. Sie lässt sich leicht herausheben. Es zeigt sich, dass unter derselben eine Spur von Eiter sich befindet. Die Wand der Höhle von Granulationen ausgekleidet. Markhöhle nach oben und unten abgeschlossen.

Versuch 25. 13. Februar. Versuchsobjekt Schaf 4. Vorderbein rechts, Carpus.

Nach Freilegen des Knochens durch einen ca. 5 cm langen Schnitt wird ein 1,5 cm langer 7 mm breiter Defekt gesetzt, der fast in seiner ganzen Ausdehnung die Markhöhle eröffnet. Nach Austrocknung des Defektes Füllen desselben mit Kupferamalgam. Vereinigung der Wundränder. Dauer der Operation ½ Stunde. — Befund 4. März: Die Wunde ist mit Borken bedeckt. Nach Abheben derselben zeigt sich, dass die untere Hälfte der Wunde per prim. int. geheilt ist; am oberen Ende granuliert sie und ist dort noch nicht völlig geschlossen. Eine dort befindliche Fistel führt auf die plombierte Stelle im Knochen. Bei Druck entleert sich aus dieser Fistel etwas Eiter. Die Haut ist an dieser Stelle wenig adhärent, im übrigen gut verschieblich. Die Weichteile werden in

der Linie der Narbe gespalten und im Zusammenhange mit der Haut vom Knochen abpräpariert. Das Periost ist an den Rändern des Defektes adhärent und stark verdickt. Die Plombe liegt im Niveau des Randes des Defektes, ist glatt auf der Oberfläche, mit wenig Eiter bedeckt. Der Knochen zeigt keine Veränderungen.

B. Versuche an inficierten Wunden bezw. sekundäre Füllungen.

Versuch 26. 18. Febr. 93. Versuchsobjekt Schaf 1. Vorderbein links, Carpus.

Freilegen des Carpus durch ca. 5 cm langen Schnitt. Ein muldenförmiger Defekt von etwa 2 cm Länge, 5 mm Breite wird hergestellt. Derselbe eröffnet die Markhöhle nicht. In denselben wird Eiter von einem Lymphdrüsenabscess in der Axilla geeimpft. Einlegen eines Gazestreifens in die Wunde. Die Wundränder werden durch einige Catgutnähte leicht gegen einander gezogen. Dauer der Operation 20 Minuten.

23. Febr. Die Wundränder sind vollständig verklebt, stark gerötet und infiltriert. Dieselben werden wieder auseinandergezogen. Die Wunde mit Sublimat irrigiert und mit Jodoformgaze tamponiert. — 27. Febr. Herausziehen des Tampons. Sublimatirrigation der mit Eiter belegten Wunde. Ausstopfen mit Jodoformgaze. Verband. — 2. März. Die Wunde ist mit Eiter belegt, wird irrigiert. Die adhärenten Wundränder werden umschnitten und excidiert, die Wunde mit dem scharfen Löffel ausgekratzt, darauf mit siedendem Oele kauterisiert. Füllung des Knochendefektes mit Gypsbrei nach vorheriger Ausstäubung mit Jodoformpulver. Vereinigung der Wundränder durch Naht. Gypsverband. — 4. März. Das Bein wird stark geschont. In der Gegend der Wunde Schwellung. — 16. März. Die Wunde ist aufgeplatzt, die Wundränder sind dem Knochen adhärent, der Knochen liegt in der Wunde bloss, in demselben liegt lose die Plombe, die leicht herausgenommen werden kann. Sie ist von Granulationen emporgehoben. Gypsverband. — Befund 10. April: Narbe adhärent, flächenhaft, mit Borken bedeckt. Unter der Haut in der Umgebung der Wunde drei stecknadelkopfgrosse Abscesse, in deren Mitte sich ein Gypsbröckelchen befindet. Die Knochenhöhle hat sich mit Granulationsgewebe angefüllt.

Als Gegenstück zu diesem Versuch wurde der folgende unternommen, bei dem der Defekt nicht gefüllt wurde, sondern durch Granulation zur Heilung kam.

Versuch 27. 18. Februar. Versuchsobjekt Schaf 1. Vorderbein links, Radius.

Freilegen des Knochens; es wird ein Defekt von 1,5 cm Länge, 5 mm Breite hergestellt, der die Markhöhle nicht eröffnet. In denselben wird von demselben Eiter wie in Versuch 26 geimpft. Einlegen eines Gazestreifens. 3 Catgutnähte legen die Wundränder lose gegen einander. Dauer der Operation 20 Minuten.

23. Febr. Das Bein wird sorgfältig vom Tier geschont, das während der letzten Tage sehr schlecht gefressen haben soll. Abnahme des Verbandes; derselbe ist stark durchblutet. Das Bein ist mässig geschwollen. Das Gewebe in der Gegend der Wunde stark gerötet und infiltriert. Die Wunde ist fast vollständig verklebt. Dieselbe wird wieder eröffnet, mit Sublimat irrigiert und mit Jodoformgaze tamponiert. Eine kleine Wunde auf der Aussenseite des Unterschenkels, entstanden durch Abrutschen des Hohlmeissels beim Anbohren des Knochens, wobei der Hohlmeissel von innen nach aussen durchgestochen hatte, ist mit einem Blutcoagulum verstopft, derb infiltriert. Das Coagulum wird entfernt, die Wunde mit dem Skalpel erweitert, irrigiert, tamponiert. Gypsverband. — 27. Febr. Das Tier soll viel besser gefressen haben. Das Bein wird weniger geschont. Die mit Eiter belegte Wunde wird mit Sublimat irrigiert. Ausstopfen mit Jodoformgaze. Gypsverband. — 2. März. Das Tier schont das Bein wenig, soll gut gefressen haben. Herausnahme des Tampons. Die Wunde ist mit Eiter belegt, wird irrigiert, tamponiert. Verband. — 4. März. Die Wunde granuliert gut, geringer eitriger Belag. — 16. März. Wunde in guter Granulation.

Befund 10. April: Die Narbe ist adhärent, flächenhaft, mit Borken bedeckt. Die Knochenhöhle ist mit Granulationen angefüllt.

Versuch 28. 18. Januar. Versuchsobjekt Schaf 2. Vorderbein rechts, Carpus.

Der Knochen wird durch ca. 5 cm langen Schnitt blossgelegt. In demselben wird ein ca. 2 cm langer, 5 mm breiter Defekt gesetzt. Derselbe eröffnet an einer Stelle die Markhöhle. Er wird mit einem Streifen desinficierter Gaze ausgestopft. Gypsverband. Dauer der Operation 1/2 Stunde. — 28. Januar. Die Wunde zeigt gute Granulationen; dieselben werden mit dem scharfen Löffel entfernt. Die Knochenwunde wird freigelegt, Sekret aus derselben auf Nährgelatine geimpft; der Knochendefekt wird mit dem Paquelin ausgebrannt. Füllung des Defektes mit Kupferamalgam. Irrigation. Vereinigung der Wundränder durch Naht. Gypsverband. Dauer der Operation 40 Minuten.

Heilungsverlauf 13. Febr.: Wunde per prim. int. geheilt. Narbe glatt, linear, verschieblich. Um dieselbe Schwellung und anscheinend Fluktuation. Keine Empfindlichkeit. Verband mit gestärkter Binde. Auf der Nährgelatine ist nichts gewachsen. — 23. Febr. In der Gegend der Narbe Fluktuation. Das Bein wird sehr geschont. Oedem an und über dem Huf. Incision auf der Stelle der fluktuierenden Schwellung. Es entleeren sich ca. 20 ccm Eiter. Die Sonde stösst auf die Plombe, die sich rauh anfühlt. Mit dem scharfen Löffel ist dieselbe leicht aus dem Knochen in Bröckeln zu entfernen. Irrigation. Tamponade mit Jodoformgaze. Gypsverband. — 4. März. Wunde in Granulation. Eiterbelag gering. — Befund 10. April: Narbe glatt, der Defekt im Knochen mit Granulationen ausgefüllt.

Durch vorstehende Versuche dürfte die Möglichkeit, höhlenförmige Defekte im Knochen durch Plomben zu füllen, erwiesen sein. Falls der Prozess der Einheilung nicht durch Komplikationen gestört wird und die Füllung mit aseptischem Material in eine keimfreie Höhle erfolgt, ist die Reaktion von Seiten des Knochens eine sehr geringe. Das Periost schiebt sich über die Plombe und schliesst dieselbe durch Bildung einer Knochenbrücke vollständig ein. Es dürfte sich empfehlen das Periost über der Plombe durch Catgutnähte zu vereinigen. Zu einem gleichen Resultate führten die Versuche von Mayer [1]), welche unter Sonnenburg's Leitung ausgeführt und nach Beendigung vorstehend beschriebener Versuche veröffentlicht wurden.

Was das Füllungsmaterial anbelangt, so hat Gyps die auf ihn gesetzten Hoffnungen insofern nicht erfüllt, als er in nicht allzulanger Zeit resorbiert und durch Knochenneubildung ersetzt wird. Immerhin ist er aber als ein geeignetes und bequemes, sozusagen temporäres Füllungsmaterial zu bezeichnen. Seine Verwendbarkeit ist analog der des decalcinierten Knochens, eines Materials, welches bekanntlich Senn für diese Zwecke zu verwenden empfahl. Vor letzterem hat Gyps den Vorzug einer im Anfang grösseren Härte voraus.

Füllungen mit Cement haben sich bewährt. Bei guter Einfüllung als Brei füllt es den Defekt gut aus und erreicht eine grosse Härte. Plomben durch in Pulverform eingefüllten Cement hergestellt bleiben bröckelig und werden nicht zu einem einheitlichen festen Keil. Allerdings hat Cement mehrere Nachteile, welche die Möglichkeit seiner Anwendung sehr beeinträchtigen. Er ist nicht plastisch genug und wird zu langsam hart. Diese Eigenschaften sind der Grund, dass bei seiner Anwendung die Wunden leicht durch ihn verunreinigt werden. Eine stärkere Blutung macht seine Verwendung aus denselben Gründen ganz unmöglich.

Guttaperchazahnkitt hat sich an der einen mit ihm hergestellten Plombe gut bewährt, bleibt aber weich und plastisch. Seine Einfüllung ist nur in trockene Höhlen möglich, woraus sich die beschränkte Anwendbarkeit von selbst ergibt.

Sehr zu empfehlen ist das Kupferamalgam. Dasselbe ist sehr schön plastisch. Seine Anwendbarkeit ist eine leichte, die Härte, die dasselbe erlangt, ist eine grosse. Seine Anwendung wird durch Blutung nicht beeinträchtigt, da man mit ihm die blutende Markhöhle einfach zustopfen kann.

1) Deutsche med. Wochenschr. Nr. 19. 1893.

Was nun die Indikationen zur Füllung höhlenförmiger Defekte anbelangt, so dürften dieselben wohl nur verhältnismässig selten gegeben sein. Die erste Vorbedingung ist aseptisches Material und vollständig keimfreie Höhle. Letzteres zu erreichen dürfte aber in den meisten Fällen sehr schwierig, oft wie es scheint, unmöglich sein. Handelt es sich von vornherein um nicht infektiöse Prozesse, z. B. um Defekte, wie sie nach der Entfernung von Enchondromen der Phalangen zurückbleiben, so stellt das Verfahren allerdings eine dankenswerte Bereicherung der Therapie dar.

Schwieriger liegen die Verhältnisse, wenn es sich um Defekte handelt, wie sie nach operativer Behandlung der tuberkulösen Knochencaries zurückbleiben, oder nach Sequestrotomien sich darstellen. Hier handelt es sich darum, eine inficierte Höhle keimfrei zu machen. Das Verfahren hat im Austupfen, Auslöffeln und Ausmeisseln zu bestehen. Oft auch wird eine energische Anwendung des Thermokauters angezeigt sein. Auch die Kauterisation mit siedendem Wasser oder siedendem Oele wird vielfach Verwendung finden können und den Vorteil haben, dass die siedende Elüssigkeit in alle Nischen des Defektes hingelangen kann. Das von Dreesmann angegebene Verfahren besteht darin, dass die Höhle mit Wasser oder Oel gefüllt wird und dieses durch Hineintauchen des glühenden Paquelin eine Zeit lang im Sieden erhalten wird. Manchmal mag es gelingen auf diesen Wegen des infektiösen Prozesses Herr zu werden, oft aber wird das Bemühen ein vergebliches sein. Ob dann bei sehr energischer Kauterisation der entstehende Brandschorf nicht das Gelingen der Füllung in Frage stellen würde, ist eine weitere Frage.

Immerhin ist also ein Versuch mit der Knochenplombierung in geeigneten Fällen zu empfehlen, in Fällen, bei denen es sich um nicht infektiöse Prozesse handelt, oder wo man der Infektion Herr zu werden Aussicht hat und der betreffende Defekt nicht allzu gross ist. Der Verschluss der Höhle durch die Plombe wird dann den Heilungsverlauf abkürzen und wahrscheinlich auch vor lokalen Recidiven einigermassen sicherstellen, da die etwa zurückbleibenden Tuberkelbacillen nach der Füllung und nach der Heilung der Knochenhöhle durch prima intentio weniger günstige Bedingungen finden, als in einer mit Granulationen ausgekleideten unter Eiterung langsam heilenden Knochenfistel. Bei dem Plombieren mit Kupfer-

amalgam wird auch die chemische Einwirkung der Plombe auf die Tuberkelbacillen vielleicht nicht ohne Bedeutung sein.

Ferner machen für einzelne Fälle noch die kosmetisch besseren Resultate, die man durch diese Methode erzielen kann, dieselbe empfehlenswert, da die sonst vielfach nach Knochenerkrankungen zurückbleibenden entstellenden, adhärenten und eingezogenen Narben durch sie vermieden werden können.

Es erübrigt mir noch die angenehme Pflicht, den Herren Assistenzärzten der chirurgischen Klinik, besonders aber Herrn Dr. Dreesmann vom St. Johannishospital für die so häufig geleistete liebenswürdige Unterstützung bei Ausführung der Versuche meinen verbindlichsten Dank auszusprechen.

AUS DER

BONNER CHIRURGISCHEN KLINIK

DES PROF. DR. TRENDELENBURG.

XII.

Zur Behandlung der queren Kniescheibenbrüche durch die Knochennaht.

Von

Dr. P. Hackenbruch,

Spezialarzt für Chirurgie zu Wiesbaden,
ehemaligem Assistenzarzt der Bonner chirurg. Klinik.

Für die Behandlung der Kniescheibenbrüche hat die neuere Zeit uns eine ganze Reihe von Methoden gebracht, welche in verschiedenster Weise die Heilung dieser Verletzung möglichst ohne bleibende Funktionsstörung erstreben. So sehr auch das Urteil über den Wert der verschiedenen Behandlungsmethoden auseinandergeht, darin stimmen die gewonnenen Erfahrungen überein, dass sie uns die grosse Abhängigkeit der Resultate der Behandlung von der Weite und Grösse des die Fraktur der Kniescheibe begleitenden Kapselrisses und von dem Zustande des gesamten Streckapparates des Kniegelenks gezeigt haben. Bleibt der Streckapparat abgesehen von dem Kniescheibenbruch einigermassen intakt, so sind die Resultate auch bei breiterer Diastase der Fragmente und Bildung einer breiten ligamentösen Vereinigung derselben mitunter bessere als bei geringer Diastase und stärker geschädigtem Streckapparat.

Meine Absicht ist es, zunächst die zum Verständnis dieser Thatsachen erforderlichen anatomischen Verhältnisse

kurz auseinanderzusetzen, sodann die neueren Methoden der Behandlung von Kniescheibenbrüchen und zwar sowohl die der frischen, als auch die der veralteten, beziehentlich der Refrakturen, kurz zu erwähnen und endlich auf Grund von 29 Beobachtungen von Patellafrakturen aus der Bonner chirurgischen Klinik von Ende des Jahres 1882 bis 1893 und deren Resultate, die Indikationen zur Knochennaht bei den Kniescheibenbrüchen zu erörtern und nach Möglichkeit festzustellen.

Der Musc. quadriceps streckt das Kniegelenk nicht lediglich mit Hilfe der Patella und des Ligament. patellae prop., sondern zum Teil auch ohne Mitwirkung dieser Teile. Nach Hyrtl inserieren nämlich nicht alle Fasern der Sehne des Extensor cruris quadric. an der Kniescheibe, „die oberflächlichsten von ihnen ziehen sub forma einer breiten Aponeurose, welche vorzugsweise dem äusseren und inneren Vastus angehört, über die Kniescheibe weg, um teils die vordere Wand der Kniegelenkskapsel zu verstärken, teils in die Fascie des Unterschenkels überzugehen". Ferner entspringen von der vorderen Fläche des unteren Femurendes zwei oder mehrere dünne vom Musc. vastus medius bedeckte und ihm eigentlich angehörige Muskelstreifen, welche sich in die obere Wand der Kniegelenkskapsel verlieren und dieselbe, wenn sie sich kontrahieren, anspannen. Da nun die fibröse Kniegelenkskapsel, welche in mässiger Entfernung über den überknorpelten Femurcondylen entspringt, sich an den rauhen Umfang beider Schienbeinknorren ansetzt, so wird eine Spannung dieser Kapselteile bei einer eventuell eintretenden vikariierenden Hypertrophie der M. subcrurales wohl eine mehr oder minder grosse Kraft im Sinne der Streckung äussern können.

Nach König wird ferner auch durch Verwachsung der Kniescheibe mit den Condylen des Femur, falls keine gleichzeitige Verwachsung zwischen Femur und Tibia stattfindet, die Streckung im Kniegelenk nicht ganz aufgehoben, indem die von den seitlichen Teilen des Quadriceps auf den Unterschenkel übergehende Aponeurose noch einen Teil der Streckbewegung vermittelt, eine Bewegung, die sich mit der Zeit kräftiger ausbilden könne.

Gut ausgebildet und so zum Teil die Streckbewegung im Kniegelenk vermittelnd fanden sich diese Fasern, welche der Vastus intern. zu den Seiten der Cruralfascie sendet, in einem Falle von ligamentös verheilter Patellafraktur, welchen v. Bergmann am 11. Mai 1891 gelegentlich einer Sitzung der freien Vereinigung der

Chirurgen Berlins vorstellte. Bei einer Diastase von 11 cm war der Patient im Stande, kleine Streckbewegungen auszuführen, ohne dass das untere Fragment dem Zuge des Quadriceps folgte. Die Möglichkeit dieser kleinen aktiven Streckbewegung erklärte v. Bergmann einerseits durch die seitlichen, zur Cruralfascie hinziehenden Fasern des Vastus intern. hervorgebracht, andererseits bewerkstelligt durch einen vom Tensor fasciae latae ausgehenden bindegewebigen Streifen, den die Bildhauer gewöhnlich so stark darstellten, dass man glaube, sie erdichteten da noch einen Muskel an der äusseren Seite des Oberschenkels; dieser bindegewebige Streifen besitze ebenfalls an dem Aussenrande der Patella vorbei Verbindungen mit der Cruralfascie.

Das anatomische Untersuchungsergebnis einer ligamentös verheilten Patellafraktur, welche bei einer Diastase der Fragmente von 6—9½ cm (in maximaler Ausdehnung) ihrem Träger bei dessen Lebzeiten eine aktive Streckung bis zu 170° und eine Beugung bis zu 45° ermöglichte, hat Brunner mitgeteilt. An der Aussenseite des Kniegelenks befand sich ein stark vorspringender Sehnenstreif in der Fascia lata, während das untere Fragment der Patella dicht an der Tibia lag; beide Fragmente waren durch eine fibröse Zwischenmasse, welche dicht an den Fragmenten ¾ cm, in der Mitte 4 mm Dicke besitzt, verbunden. Das Ligt. patellae propr. war um 4 cm gegen das der anderen Seite geschrumpft, während gleichzeitig eine abnorm starke Entwicklung des Ligt. ileo-tibiale und der seitlichen Kapselpartien auffiel. Die relativ günstige Funktion des Kniegelenks bei Lebzeiten des Trägers erklärt Brunner wohl mit Recht einerseits beruhend auf der Schrumpfung des Ligt. patellae prop. und der Retraktion der Fasern des Quadriceps, wodurch die lange Zwischenmasse teilweise kompensiert sei, andererseits bedingt durch die eingetretene kompensatorisch wirkende Hypertrophie der seitlichen Reservestreckapparate.

Ein Gegenstück zu diesem Präparat von Brunner bietet eine Beobachtung von Körte bei einer Refraktur eines ligamentös geheilten Patellabruches, welche eine Verheilung mit einer fibrösen Zwischenmasse von 7—9 cm unter gleichzeitiger Atrophie der Streckmuskulatur bei entsprechend ganz ungenügender Funktion zur Folge hatte. Bei der anatomischen Untersuchung ergab sich eine fibröse Zwischenmasse von etwa 3 mm Dicke und eine mässige Schrumpfung des Ligt. patellae prop., während sich aussen seitlich von den Patellafragmenten „ein stärkerer Sehnenstreif eingewebt" fand.

Von einem gänzlichen Fehlen der Kniescheibe ohne besondere Funktionsstörung des Kniegelenks berichtet Honeker, indem er Rudolphi und Froriep erwähnt, welche je einen Fall beobachtet haben, wobei der Mangel der Patella keine nachteiligen Folgen für das Gehen gehabt haben soll.

Desgleichen berichtet Ménard von dem angeborenen Mangel beider Kniescheiben bei einem 4½jährigen Knaben, wobei sich kaum funktionelle Störungen beobachten liessen, während Kummer bei zwei Fällen von Totalexstirpation der cariös erkrankten Patella bei zwei Erwachsenen eine vollkommene Gehfähigkeit ohne merkliche Behinderung der Beweglichkeit beobachtete.

Was nun die an frischen Querfrakturen der Patella geübten und vorgeschlagenen Behandlungsmethoden anbetrifft, so sind sie so zahlreich geworden, dass eine vollständige Aufzählung derselben den Rahmen dieser Arbeit weit überschreiten würde. Es sollen im folgenden daher nur die neueren gebräuchlichen Methoden kurz aufgeführt werden.

Während in früherer Zeit einfache Contentivverbände nebst Hochlagerung der Extremität auf einem Planum inclinatum mit oder auch ohne gleichzeitige Kompression zur Beförderung der Resorption des Hämarthros, dann das Malgaigne'sche Verfahren nebst seinen vielfachen Abänderungen (Charrière, Trélat, Wutzer, Duplay, Stimson, Bruns u. A.) meist in Anwendung stand, haben bekanntlich v. Volkmann (1873), Lücke (1875) und Schede (1877) die Punktion des Hämarthros zuerst ausgeführt, womit letzterer eine Ausspülung des Kniegelenks mit einer Carbollösung verband und darauf die beiden Fragmente durch dachziegelförmig sich deckende, nach Art der Testudo verlaufende Heftpflasterstreifen aneinander zu fixieren gesucht, worauf nach einer Flanelleinwicklung ein knapper Gypsverband, der nach einigen Tagen erneut wird, angelegt wurde.

Ganz kürzlich hat J. Wolff[1]) gelegentlich einer Vorstellung geheilter Patellabrüche seitens Korsch bei gewissen, nicht zu weit diastatischen Patellafrakturen die Anlage eines knapp umschliessenden Gypsverbandes empfohlen nach einer Methode, wie sie in ähnlicher Weise schon von Jaesche in Nishni-Nowgorod und von Mazzoni geübt sei. Das Verfahren besteht darin, dass man „während der Anlegung des Gypsverbandes mittels zweier Finger des Assistenten die Fragmente krampfhaft fest — bis zur vollkommenen

1) Deutsche med. Wochenschr. 1893. Nr. 46. p. 872.

Berührung — aneinander gedrückt halten lässt, bis der Gyps rings um die eingegypsten Finger des Assistenten erstarrt ist".

Masing hat einige Fälle von querer Kniescheibenfraktur mittels eines eigenen Gummizügelverbandes behandelt. Dieser Verband ist ähnlich in seiner Anlage und Wirkung demjenigen Verfahren, welches in Fall Nr. 16 der Tabelle in der Bonner Klinik bei einem gering klaffenden Kniescheibenbruch zur Anwendung kam. Es besteht im wesentlichen darin, dass das obere Fragment durch ein längliches, quer oberhalb der Condylen des Femur befestigtes, derbes Gummistück, an dessen beiden Enden Gummizüge angebracht sind, nach Kreuzung dieser Gummizüge auf der Wade und nach Befestigung auf der Fusssohle nach unten gezogen wird; dieser Zug wird willkürlich so weit getrieben, dass die Fragmente zur Berührung kommen.

Bei der Behandlung mit Contentivverbänden machte man nun allgemein die Beobachtung, dass durch die längere Immobilisation eine Atrophie des Quadriceps eintrat, welche die Funktion in sehr störender Weise beeinträchtigte. Tilanus war der erste, welcher (auf dem ersten Kongress der französischen Chirurgen) aus diesem Grunde die frühzeitige Anwendung der Massage empfahl und die Fixation des Gelenkes ganz aufgab. Für die frühzeitige Massagebehandlung traten ferner noch Mezger, V. Wagner, Chaput, William T. Bull u. A. ein, während gleichzeitig aber auch besonders bei weit diastatischen Brüchen eine Fixation der Fragmente gegeneinander durch die Malgaigne'sche Klammer oder ihr ähnliche Instrumente erstrebt wurde.

Während nun durch die Massagebehandlung der in Rede stehenden Brüche der Atrophie der Streckmuskulatur entgegengearbeitet und in geeigneten Fällen dadurch relativ günstige funktionelle Resultate erzielt wurden, liess diese Behandlungsweise bei anderen Fällen wieder im Stiche, sodass die Nahtversorgung der Patellafraktur wieder mehr Anhänger gewann. Jedoch suchte man in Anbetracht der Gefahren, welche eine Eröffnung des Kniegelenks im Gefolge haben könnte, mit mehr oder weniger subkutanen resp. extraartikulären Methoden der Patellanaht eine möglichst gute Coaptation und spätere Funktion zu erreichen.

Hier ist zuerst v. Volkmann zu nennen, welcher schon im Jahre 1868 mit einer stark gekrümmten Nadel einen Silberdraht durch das Ligt. patellae propr. dicht an der Patellaspitze und dann einen zweiten Silberdraht durch den Ansatz der Strecksehne an das

obere Fragment durchführte; beide Drähte wurden dann über Jodoformgazebäusche, welche eine Druckgangrän der Haut sowie ein Aufkanten der Fragmente verhindern sollten, fest zusammengedreht, bis die Fragmente aneinander lagen.

Kocher ging nach der Schilderung König's direkter vor, indem er nach Punktion des Hämarthros eine mit einem Silberdraht armierte Nadel, nachdem vorher zwei kleine Längsschnitte am oberen und unteren Rand der Patella gemacht worden sind, unter den beiden Fragmenten mit Benutzung der beiden kleinen Incisionen als Ein- und Ausstichöffnungen durchführte und dann die beiden Drahtenden über einer Krüllgazerolle auf der Kniescheibe zusammendrehte, so dass der mittlere Bogen des Drahtes auf die knorpelige Fläche der Fragmente innerhalb des Gelenkes zu liegen kommt.

Barker stösst womöglich innerhalb der ersten 24 Stunden nach einer queren Patellafraktur ein schmalschneidiges Messer dicht an der Patellaspitze in der Mittellinie durch das Ligt. patellae propr. ins Gelenk; durch diese kleine Wunde wird eine gestielte Nadel ins Gelenk eingeführt und unterhalb der Fragmente dicht hinter dem oberen Rand durch die Quadricepssehne ausgestochen. Dann wird die Nadel mit einem Faden (Seide oder Draht) armiert und mit demselben durch die zuerst angelegte Wunde durchgezogen. Darauf wird von derselben Wunde aus die Nadel nochmals unarmiert vor den Fragmenten eingeführt und oberhalb der Patella an derselben Wunde wieder herausgeführt, wo sie das eine Ende des Fadens aufnimmt und an der unteren Wunde wieder herausleitet, sodass der eingelegte Faden eine Schleife bildet, deren Enden aus der unteren Wunde heraushängen. Im Gelenk etwa befindliches Blut wird nach Möglichkeit durch die Wunden herausgepresst. Darnach wird zur Coaptation der Fragmente die Fadenschlinge unterhalb der Patellaspitze fest zusammengeknüpft und die Enden kurz abgeschnitten, wonach sich die Ränder der kleinen Hautwunde von selbst über dem Knoten zusammenlegen. Aseptischer Verband und leichte Hochlagerung der Extremität. Aufmerksam macht Barker besonders noch darauf, dass der Faden der vorderen Knochenfläche der Fragmente dicht anliege und nicht viel Bindegewebe mitfasse, weil er sich dann leicht lockere. Den Faden selbst lässt man einheilen; derselbe hat in 4 Fällen keinerlei Beschwerden gemacht.

Ein allgemein bekannt gewordenes und durch gute Erfolge ausgezeichnetes Verfahren subkutaner Naht der Patellafragmente

hat ferner Ceci angegeben; derselbe durchbohrte die Patellafragmente mit einem eigens konstruierten geöhrten Knochenpfriem von kleinen Hautschnitten aus so mehrfach, dass nach Zusammendrehung des Silberdrahtes der letztere in Form einer 8 geschlungen ist. Die Drahtenden werden so fest angezogen, dass die Bruchflächen sich innig berühren, dann zusammengedreht, kurz abgeschnitten und das zusammengewundene Ende versenkt.

Auch Axford durchbohrt die Bruchstücke und zwar ohne besondere Incision der Haut mittels zweier langen dünnen Bohrer, die je einen Draht nachziehen; die Drähte werden über der Patella, nach Punktion des Hämarthros und nach möglichster Beseitigung der interponierten Weichteile, wozu gegebenen Falles ein ins Gelenk gestossenes Tenotom benutzt wird, über aufgelegten Gazestreifen zusammengedreht. Lassen sich die Fragmente durch Fingerdruck in der Narkose nicht zusammenbringen, so schlägt Axford vor, die Mobilisierung des unteren Fragmentes nach v. Bergmann vorauszuschicken.

W. Andersson sticht nach Ablauf von etwa 8 Tagen nach frischem Kniescheibenbruch zwei lange spitze Stahlnadeln oberhalb und unterhalb der Bruchspalte quer durch, so dass dieselben dicht dem Knochen anliegen und in der präpatellaren fibrösen Ausbreitung der Quadricepssehne ihren Halt finden. Darauf werden die Nadeln bis zur innigen Berührung der Fragmente gegeneinander gezogen und in dieser Stellung durch Aufspiessen eines Korkes auf der einen und Drahtumschnürung auf der anderen Seite fest gehalten. Die Nadeln selbst werden nach 3 Wochen entfernt.

In ähnlicher Weise verläuft das Verfahren von Robson [1]), welcher eine lange Stahlnadel mit Glasknopf (Tuchnadeln der Damen) durch die Sehne des Quadriceps dicht am oberen Rande des oberen Fragmentes sticht und eine zweite solche Nadel quer dicht unterhalb der Patellaspitze durch das Ligt. patellae propr., worauf beide Nadeln durch Fadenachtertouren bis zur Aufhebung der Diastase gegeneinander befestigt werden; darüber kommt ein Heftpflasterverband. Entfernung der Nadeln nach 3 Wochen.

Während besonders in der neueren Zeit die soeben kurz erwähnten, mehr oder weniger subkutanen Nahtmethoden bei Behandlung der queren Patellabrüche in Anwendung gezogen wurden, haben andere Chirurgen (insbesondere Lister, Trendelenburg, Mac Ewen, Lucas-Championière) die blutige

1) Deutsche med. Wochenschr. 1891. Nr. 8. S. 303.

Naht der Patella mit breiter Eröffnung des Gelenkes ausgeführt. Das Verdienst zum ersten Male unter antiseptischen Cautelen die blutige Naht eines frischen subkutanen Kniescheibenbruches mit günstigem Erfolge ausgeführt zu haben gebührt Lister (1877). Im Februar des Jahres 1878 führte Trendelenburg als einer der ersten in Deutschland die gleiche Operation mit ausgezeichnetem Erfolge aus.

Die Operationsmethode von Trendelenburg ist bis jetzt dieselbe geblieben, wie sie zu Anfang war; nur wurde in den letzten Jahren keine Drainage mehr angewandt, sondern die unteren beiderseitigen Wundwinkel des nach oben leicht konvexen queren Bogenschnittes etwas offen gelassen; ferner wurde nach der Operation in neuerer Zeit immer frühzeitiger mit den ersten Bewegungen begonnen als in Trendelenburg's ersten Fällen. In dem zuerst von Trendelenburg operierten Fall (1878) konnte die Knochennaht erst 6 Wochen nach der Verletzung zur Ausführung kommen, da der Patient nicht früher in die Klinik kam; später wurde die Operation gewöhnlich in der zweiten Woche nach der Verletzung ausgeführt. In den ersten Tagen nach der Verletzung zu operieren hält Trendelenburg wegen der ödematösen Schwellung nicht für praktisch; er wartet immer ab, bis das Oedem im Verschwinden begriffen ist und die Gewebe sozusagen wieder trocken geworden sind. Die Naht der Patellafragmente selbst wird stets durch vorher geglühte und dadurch auch mehr biegsam gemachte Eisendrähte vollzogen und zwar werden die beiden in jedes Fragment mittels eines Knochenpfriems gebohrten Kanäle so gelegt, dass die Spitze des Pfriems dicht vor der knorpeligen Kante der Fragmente hervorkommt, und nach Anlage und Schnürung der Drahtnaht sowie nach Coaptation der Bruchstücke der Draht die Gelenkfläche der Condylen des Femur daher nicht berühren kann. Die Drahtnähte werden immer kurz abgeschnitten und ihre Enden umgelegt, so dass sie vollständig einheilen können. Dem Schluss der Hautwunde folgt die Anlage eines Krüllgazeverbandes, worauf die Extremität durch einen Spahnschienen-Gazeverband in Streckstellung für die erste Zeit immobilisiert und leicht hochgelagert wird.

Seit November des Jahres 1882 bis jetzt sind in der Bonner chirurgischen Klinik im ganzen 29 Fälle von Kniescheibenbrüchen, von denen 12 schon in der Inaug.-Dissert. von Pletzer (Bonn 1888) veröffentlicht worden sind, zur Beobachtung gekommen; dieselben sind am Schlusse tabellarisch zusammengestellt. Von diesen

29 Fällen waren 21 frische subkutane Querfrakturen, von den übrigen 8 waren 2 frische komplicierte, 4 veraltete und 2 Refrakturen.

Die blutige Naht der Fragmente mit vorher geglühtem Eisendraht bei breiter Eröffnung des Gelenkes wurde in 25 Fällen vorgenommen und zwar wurde bei den letzten 12 Fällen (zeitlich seit Dez. 1889) keine Drainage des Kniegelenks mehr in Anwendung gezogen, sondern nur, wie schon oben erwähnt, die unteren Wundwinkel des Bogenschnittes innen sowie aussen nicht ganz zugenäht.

Der Heilverlauf war in allen Fällen ein völlig reaktionsloser mit Ausnahme von 3 Fällen; bei zweien von diesen Fällen kam es zu einer geringen oberflächlichen Eiterung, die jedoch auf den übrigen Heilungsvorgang keinen störenden Einfluss hatte und in kurzer Zeit behoben war; nur in einem Falle (10 der Tabelle) kam es zur Eiterung im Gelenke selbst, welche eine Ankylose zur Folge hatte. Dieser Fall aus dem Jahre 1888 ist der einzige Misserfolg der Knochennaht nach Trendelenburg's Verfahren.

Von ersichtlichem Einfluss auf die spätere Funktion des Kniegelenks bei den durch Knochennaht behandelten Fällen war der möglichst frühzeitige Anfang der ersten Bewegungen in den operierten Gelenken. Mit den Bewegungen wurde in den ersten Fällen erst nach der 5. bis 6. Woche begonnen, während in den späteren Fällen die Zeit der vollständigen Ruhigstellung immer mehr abgekürzt wurde und zuletzt schon 9 Tage nach der Operation mit vorsichtigen Bewegungen und mit der Massage begonnen wurde. In den letzten Fällen wurden die Patienten schon nach etwa 14 Tagen stundenweise aus dem Bett gebracht und ihnen gestattet auf Krücken vorsichtig umherzugehen.

Die Vereinigung der Fragmente war in allen 25 genähten Fällen eine fest knöcherne. Was nunmehr die Funktion der Kniegelenke bei Entlassung der Kranken aus der Klinik anbetrifft, so war die Möglichkeit der Streckung durchweg frei und kraftvoll, die Beugung aktiv zumeist bis zum r. Winkel ausführbar.

Das schliessliche Endresultat, welches 2½ Monate bis 5½ Jahre nach der Naht der Fragmente konstatiert wurde, war in 18 Fällen durchweg ein sehr günstiges, indem die Funktion sich in der Zeit nach der Entlassung aus der Klinik stets noch mehr gehoben hatte. In 10 Fällen (2, 3, 4, 5, 11, 13, 14, 15, 19, 20 der Tabelle) unterschied sich die Funktion des operierten Knies nicht oder nur kaum gegen die des gesunden Beines und die Patienten waren völlig erwerbsfähig; bei Fall 19 war die Funktion schon nach 2½ Monaten

ganz normal, so dass Patient, wie die Photographien zeigen, auf dem operierten linken Bein in Kniebeuge bei gleichzeitig in der

Schwebe gehaltenem rechten Beine stehen, sich erheben und wieder niederlassen konnte. Der Kranke, ein Anstreicher, war einige Zeit nach der Entlassung wieder auf dem Dache der Kirche zu Königswinter beschäftigt [1]).

Von den übrigen 8 Fällen konnte bei zwei Patienten (7 und 12) das spätere Resultat leider nicht ermittelt werden; bei dem einen von diesen (12) lässt sich nach Analogie des Verlaufs bei den andern Patienten mit Sicherheit annehmen, dass er eine normale Funktion seines Kniegelenkes erlangt hat, da bei seiner Entlassung aus der Klinik die Streckung frei und kraftvoll, die Beugung bis zum rechten Winkel möglich war; bei dem andern (7) war zur Zeit der Entlassung die Beugung noch weniger frei. Es bleiben somit

1) Es wäre interessant zu erfahren, ob sich mit blosser Massage ein solches Resultat mit Sicherheit erzielen lässt; will man die Funktion des Gelenkes nach der Patellafraktur prüfen, so muss man die Patienten nicht umhergehen, sondern die Kniebeuge auf dem betreffenden Bein machen lassen.

noch 6 Fälle (Nr. 1, 6, 8, 9, 18, 21) übrig, von welchen 3 (Nr. 1, 18, 21) ebenfalls eine gute Funktion des Kniegelenks erhalten haben insofern, als die Streckung völlig frei, die Beugung bis zum rechten Winkel möglich ist. In den restierenden 3 Fällen erklärt sich die nicht völlig zufriedenstellende Leistungsfähigkeit des Beines bei dem ersten Patienten (Nr. 6), dessen Kniegelenk völlig und kraftvoll zu strecken und bis fast zum rechten Winkel zu beugen ist, durch das doppelseitige Plattfussleiden, während die Beeinträchtigung der Beugung in Fall 8 der Tabelle wohl ihren vornehmsten Grund in der Energielosigkeit der Kranken findet und bei dem dritten Kranken (Nr. 9) die weniger gute Funktion seines rechten Kniegelenks durch die noch infolge der ersten Patellafraktur eingetretene und noch nicht ganz beseitigte Atrophie der Streckmuskulatur verursacht wird.

Von den nun nach der Besprechung übrig bleibenden 3 Fällen der frischen Kniescheibenbrüche führte bei einem (10) die allmählich im Gelenk auftretende Eiterung zur Ankylose des Gelenkes. Bei dem zweiten Kranken (16), bei welchem die Diastase der Fragmente äusserst gering war, wurde aus diesem Grunde auf eine blutige Naht verzichtet und ein Heftpflaster-Gummizügelverband angelegt, welcher die beiden Fragmente zur Berührung brachte. Dicht oberhalb des oberen Fragmentes wurde ein fingerlanges und gut zweifingerbreites Stück geleimten Filzes quer aufgeklebt und darauf ein testudoartig liegender Heftpflasterstreifen angelegt, an deren beiden freien Enden je ein Gummischlauch befestigt wurde, welche unter der Wade sich kreuzend um den Fuss steigbügelartig gelegt wurden und so in ihrem Zuge reguliert wurden, dass das obere Fragment gegen das gleichzeitig durch Heftpflasterstreifen fixierte untere angedrückt wurde. Gleich nach Anlage des Verbandes wurde Massage und Faradisation in Anwendung gezogen. Mit straffer ligamentöser, kaum seitliche Verschiebung zulassender Vereinigung wurde der Kranke entlassen. Die Funktion des linken Kniegelenks ist ganz normal geworden und ist es Patienten unter anderem möglich, sich auf dem linken Beine in freier Kniebeuge zu halten und seine Arbeit wie früher zu versehen. Bei dem dritten Falle (17), welcher ebenfalls nicht genäht, sondern durch einen einfachen Heftpflasterverband und Hochlagerung des Beines behandelt wurde, war das Endresultat nicht so günstig, indem bei ligamentöser Vereinigung der Fragmente die Funktion noch behindert ist, da die Beugung nur bis zum r. Winkel möglich ist. —

Ausser den besprochenen 21 frischen subkutanen Querfrakturen

der Patella kamen noch 2 komplicierte Kniescheibenbrüche zur Beobachtung, die mit breiter Eröffnung des Gelenkes und Eisendrahtnaht behandelt wurden. In beiden Fällen führte die Naht zur festen knöchernen Vereinigung der Fragmente. Der erstere Kranke (Nr. 22) erhielt eine vollkommen normale Funktion des Kniegelenks; auch der zweite (Nr. 23) erreichte eine zufriedenstellende Gebrauchsfähigkeit seines Kniegelenks, da dasselbe bei seiner Entlassung vollständig frei und kraftvoll zu strecken und bis zum r. Winkel zu beugen war, welche Funktion sich nach brieflicher Mitteilung 2½ Jahre später noch verbessert hat. —

Ehe wir nun zur Mitteilung der Beobachtungen und Resultate an den veralteten Brüchen und den Refrakturen der Patella schreiten, sollen zuerst die bei diesen Brüchen in Anwendung stehenden Methoden kurz erwähnt werden.

Schon Dieffenbach hat, wie es Pletzer nach Caspari's Wochenschrift für die gesamte Heilkunde 1846 ausführlich schildert, bei weit klaffenden ligamentös verheilten Kniescheibenbrüchen eine Vereinigung der Fragmente dadurch erzielt, dass er die Sehne des Extensor cruris quadriceps tenotomierte und dann die Fragmente durch Annäherung zweier in dieselben eingeschlagenen Zapfen mittels Achterfadentouren zur Berührung gebracht. In gleicher Weise hat Royes Bell durch Tenotomie der Quadricepssehne die Koaptation der Fragmente zu Stande gebracht.

Mac Ewen suchte die durch Schrumpfung verkürzte Streckmuskulatur dadurch zu verlängern, dass er mehrere querstehende Reihen von Vförmig klaffenden Incisionen in der Muskel machte, welche bei starkem Anziehen des oberen Fragmentes sich Yförmig schlossen.

In neuerer Zeit hat v. Bergmann ein Verfahren zur operativen Behandlung veralteter, weit klaffender Patellafrakturen angegeben, welches darin besteht, dass er die Tuberositas tibiae schräg bis ins Gelenk hin abmeisselte, worauf nach Dislokation des abgemeisselten Knochendreiecks und des an ihm durch das Ligt. patellae prop. hängenden Bruchstücks eine Vereinigung der Fragmente durch die Naht mittels dicker Catgutfäden gelang. Sonnenburg hat einen Fall von veralteter Patellafraktur mit weiter Diastase der Fragmente nach v. Bergmann's Methode operiert und knöcherne Heilung der Fraktur mit vortrefflichem funktionellen Erfolge erzielt. Auch Poncet hat, wie es scheint unabhängig von v. Bergmann, dieselbe Art der Mobilisation des unteren Fragmentes bei

der Naht einer veralteten Patellafraktur benutzt, indem er die Tuberositas tibiae mit einer feinen Säge absägte, nach oben dislocierte und völligen Erfolg erzielte. Chaput hat in einem Falle von veralteter Patellafraktur mit 3 cm Diastase das mit der Vorderfläche des Femur verwachsene obere Fragment — was auch Bruns öfters vorgefunden hat — subperiostal ohne Eröffnung der Gelenkhöhle exstirpiert und eine sehr gute Funktion erreicht.

In der Sitzung der freien Vereinigung der Chirurgen Berlins vom 8. Dez. 1890 stellte J. Wolff einen Fall von veraltetem Kniescheibenbruch vor, welchen er ohne Eröffnung des Gelenkes nach eigenem Verfahren operiert hatte. Die Diastase der Fragmente war vor der Operation derart, dass man den Zeigefinger zwischen den Fragmenten hindurch in das Gelenk und bis auf das Femurende hineinklemmen konnte. Die Funktion des Kniegelenks war eine schlechte. Nach Freilegung der Vorderfläche der Fragmente durch einen vertikalen Schnitt und ohne die ligamentöse Vereinigung der Bruchstücke zu durchschneiden, wurden in die Fragmente vier Doppelnägel eingeführt, je einer nahe dem äusseren resp. dem inneren Rand des oberen Fragmentes und je einer den beiden ersteren gerade gegenüber in gleicher Weise. Die vier Nägel wurden durch Silberdrähte abwechselnd fest gegeneinander gezogen, bis die Bruchstücke zusammengepresst waren, worauf der Hautschnitt über den Nägeln vernäht und ein immobilisierender aseptischer Verband angelegt wurde. Eine Stichkanaleiterung und Lockerung der Nägel machte es nötig, dass 7 Wochen nach der Operation die Fragmente nochmals frei gelegt und in derselben Weise durch neu eingetriebene Nägel fixiert wurden. Nach weiteren 5 Wochen wurden die Nägel entfernt, wonach die Fragmente dicht nebeneinander liegen bleiben, da sie durch eine knappe ligamentöse Vereinigung verbunden waren. Die Funktion des Kniegelenks stellte sich allmählich soweit wieder her, dass Patient sein Bein gut zu strecken und ebenso wie vor der Verletzung Treppen zu steigen vermochte. Im Anschluss an die Vorstellung dieses Kranken erwähnte J. Wolff, dass er den Gedanken trage, in einem nächsten solchen Falle einen König'schen Hautknochenlappen von dem einen Fragment auf das andere zu bringen, wodurch man vermutlich eine viel schnellere und knöcherne Vereinigung erzielen könne.

Die am meisten in Anwendung gezogene Methode der Behandlung von veralteten oder Refrakturen der Kniescheibe, welche auch von den Anhängern der nichtblutigen Behandlung frischer Patella-

frakturen empfohlen und geübt wird, ist bekanntlich die blutige Naht der vorher angefrischten Fragmente mit breiter Eröffnung des Gelenkes, eine Methode, nach welcher auch Trendelenburg operiert. Bei weiter Diastase kann es bei dieser sekundären Knochennaht der Patella sehr schwierig sein, die Fragmente zusammenzubringen, da das obere Bruchstück durch die Rigidität der Weichteile mit grosser Kraft festgehalten wird und die Drähte beim Zuschnüren durch den weichen Knochen leicht durchschneiden. Unter Umständen muss der Ansatz des Quadriceps durchschnitten werden, wodurch die Operation viel komplicierter und auch eingreifender wird. Doch gelang es Fiorani in einem Falle von 7 cm klaffendem veralteten Kniescheibenbruch durch Verwendung von 3 Metalldrähten, indem er abwechselnd die beiden Seitenligaturen stärker anzog, die Bruchflächen völlig zu adaptieren.

Von den 4 in der Bonner Klinik zur Beobachtung gelangten Fällen von veralteter Fraktur der Kniescheibe wurde bei dem ersten (24 der Tab.), welcher fast 9 Monate nach erlittenem Kniescheibenbruch mit einer Fragmentdiastase von zwei Querfingern und überaus schlechter Funktion zur Operation kam, durch die Knochennaht — in diesem Falle durch drei Silberdrähte — zwar eine feste knöcherne Vereinigung der Fragmente erzielt, jedoch war die Beweglichkeit im Kniegelenk, welche auch vor der Operation eine minimale war, bei seiner Entlassung noch unbedeutend. Ueber die später erreichte Funktion liess sich leider nichts ermitteln. Bei dem zweiten Kranken (25), bei welchem eine ligamentöse Vereinigung der Fragmente mit 6 cm Diastase bestand, wurde wegen der Grösse der Diastase und der schlechten Beschaffenheit der Streckapparate — Pat. knickte beim Gehen leicht im linken Knie ein — auf die Knochennaht verzichtet.

Der dritte Kranke (26), welcher 6 Monate nach stattgehabter Fraktur der Patella mit 4 cm breiter ligamentöser Vereinigung der Fragmente aufgenommen wurde, hatte infolge der bestehenden Atrophie der Streckmuskulatur ebenfalls einen sehr unsicheren Gang und besonders war ein Treppenabstieg sehr beschwerlich. Die Vornahme der Knochennaht mittels Eisendraht, welche ohne vorherige Mobilisation der angefrischten Fragmente zur festen knöchernen Vereinigung führte, hatte als Endergebnis bei der Entlassung — etwa 8 Wochen nach der Operation — die Möglichkeit einer aktiven Streckung und einer Beugung von 20° erreicht, eine noch nicht ganz zufriedenstellende Leistungsfähigkeit, die sich späterhin jeden-

falls gehoben haben wird (leider konnte eine spätere Mitteilung über den derzeitigen Befund nicht erhalten werden). Der dritte Patient (Nr. 27) bietet insofern ein gewisses Interesse dar, als die Funktion seines Kniegelenks trotz einer geringen, nur 1 cm breiten Diastase der Fragmente eine sehr schlechte war, da der Kranke nicht einmal im Stande war, sein Bein gestreckt zu erheben. In Anbetracht der seit dem Unfall verstrichenen noch relativ kurzen Zeit — 9 Wochen nach stattgehabter Fraktur — wurde vorläufig von einer Knochennaht Abstand genommen und Patient mit Massage und Faradisation behandelt, wodurch bei einer leicht vergrösserten Diastase der Fragmente gleichwohl eine etwas verbesserte Gebrauchsfähigkeit erzielt wurde. Nach einer brieflichen Mitteilung etwa 1½ Jahre später ist aber die Funktion des Kniegelenks bei gleichseitiger Vermehrung der Diastase immer schlechter geworden, so dass der Kranke jetzt keinen Halt mehr im Knie hat, während „die Muskulatur mehr und mehr abmagert"; nunmehr wurde ihm dringend zur baldigen Knochennaht geraten.

Die durch die blutige Naht der Fragmente mittels Eisendraht behandelten beiden Kranken mit Refraktur der Kniescheibe (Nr. 28 und 29) haben eine sehr zufriedenstellende Funktionsfähigkeit als Resultat erzielt. Bei reaktionslosem Heilverlaufe und der Erreichung einer festen knöchernen Vereinigung der Fragmente in beiden Fällen, war im ersten Falle ein Jahr nach der Operation die Streckung frei und kraftvoll, die Beugung bis zum rechten Winkel möglich und Patient im Stande, lange Märsche ohne Stock auszuführen und ohne besondere Ermüdung zu verspüren, während der zweite Pat., bei welchem schon 8 Tage nach der Operation mit den ersten Bewegungen im operierten Kniegelenk begonnen wurde, etwa 1 Jahr nach der Operation brieflich seiner grossen Zufriedenheit über die erreichte Funktionsfähigkeit Ausdruck verleiht und insbesondere angibt, dass er bei völliger und kräftiger Streckungsmöglichkeit sein Knie bis über einen rechten Winkel beugen könne und im Stande sei, mehrere Stunden ohne Stock zu gehen und ohne dabei besonders zu ermüden.

Ziehen wir aus den vorstehenden Zusammenstellungen das Endergebnis nochmals in aller Kürze zusammen, so wurde in 25 Fällen von Kniescheibenbrüchen (frischen subkutanen, komplicierten, veralteten und Refrakturen) die Knochennaht der Fragmente mit breiter Eröffnung des Kniegelenks gemacht; in einem einzigen Falle kam es zur Eiterung, die zur Ankylose des Gelenks führte; in allen

übrigen Fällen war die Funktion des Kniegelenks eine fast durchweg sehr zufriedenstellende, in fast der Hälfte der Fälle war sie der des gesunden Beines gleich.

Von den restierenden 4 nicht genähten Fällen (16, 17, 25, 27) erreichte der erste (16) durch minimale Diastase der Fragmente ausgezeichnete Fall eine normale, der zweite (17) eine wohl zufriedenstellende Funktion des Kniegelenks, während bei den beiden letzten Kranken (25 und 27) die Gebrauchsfähigkeit des Gelenkes eine geradezu schlechte war. —

Ueberlegen wir nunmehr in epikritischer Weise nach Kenntnisnahme der in der Bonner chirurgischen Klinik erhaltenen Resultate bei Behandlung der in Rede stehenden Frakturen und in Berücksichtigung der in der Litteratur niedergelegten Erfahrungen und Ansichten, welchen von all den erwähnten Behandlungsweisen wohl der Vorrang gebühre, so ist unzweifelhaft die Massagebehandlung und frühzeitige Bewegungskur gerade bei den Kniescheibenbrüchen von hoher Bedeutung für den funktionellen Erfolg, indem diese Behandlungsart gleich von vornherein der leicht eintretenden Atrophie der Streckmuskulatur entgegenarbeitet, sowie ferner auch zur Resorption des Hämarthros recht günstige Bedingungen schafft. Sehr häufig findet sich nämlich in und unter der Streckmuskulatur ein erhebliches Blutextravasat, das den ganzen Muskel infiltrieren kann, sodass dieser stark anschwillt und sich bretthart anfühlt. So fand Riedel bei einem 59jährigen Patienten mit einer subkutanen frischen Patellafraktur, welcher in der zwecks Naht der Fragmente eingeleiteten Narkose blieb, bei der Obduktion eine zweifache Durchlöcherung der Spitze des oberen Recessus, während im Kniegelenk selbst nur wenig Blutgerinnsel vorhanden war. Vom Recessus aus erstreckte sich ein gewaltiger Bluterguss zwischen Vastus medius und Knochen hoch hinauf an der Innenseite des Oberschenkels, eine Beobachtung, welche Riedel einige Monate darauf nochmals bei einem 54jährigen Manne mit frischem Kniescheibenbruch machte.

Auch P. Klemm wies bei einem 3 Tage nach erlittener Patellafraktur im Delirium tremens gestorbenen Kranken eine Perforation des Recessus subcruralis nach, wobei sich ein mächtiges, bis zur Mitte des Oberschenkels reichendes Hämatom vorfand. Beide Autoren machen besonders auf die schädigenden Einflüsse dieser Hämatome aufmerksam, denen durch frühzeitige Anwendung von Massage nebst Faradisation und kleinen Bewegungen am zweck-

mässigsten zu begegnen wäre. Die Resultate der Bonner Klinik lassen auch deutlich erkennen, dass der möglichst frühzeitige Beginn mit Massage und Faradisation der Muskulatur sowie mit kleinen Bewegungen im Kniegelenk nach der Naht der Fragmente von grossem Einfluss auf die rasche Wiederherstellung der Funktion ist.

Wie ferner die Erfahrung gelehrt hat, kommt es nach Behandlung der Kniescheibenbrüche mit der Malgaigne'schen Klammer oder ihr ähnlichen instrumentellen Vorrichtungen sowie nach den mehr oder weniger subkutanen Nahtmethoden in weitaus der grössten Mehrzahl der Fälle nur zu einer ligamentösen Vereinigung der Fragmente, während die blutige Knochennaht in allen Fällen der Bonner Klinik zur festen knöchernen Vereinigung geführt hat. Dieser den erwähnten Methoden anhaftende Nachteil, meist nur zu einer ligamentösen Vereinigung der Fragmente zu führen, liegt nach den Untersuchungen von Mac Ewen, Chaput, Hoffa, Rosenbach u. A. darin begründet, dass sich schon bei etwa 2 cm Diastase der Bruchstücke einer Patellafraktur fast stets eine Interposition der die Patella deckenden, bindegewebigen Weichteile vorfindet, welche zum Teil an die spitzigen Ränder und Bruchflächen der Fragmente angespiesst sind. Wenn nun auch bei einer knappen bindegewebigen Verheilung der Fraktur die Funktion des Gelenkes eine ganz gute sein kann, so birgt sie doch zumal in der ersten Zeit nach der Behandlung in sich die Gefahr einerseits der Dehnung dieser bindegewebigen Narbe, durch deren Eintritt die Funktion sich wieder verschlechtern kann, andererseits aber auch des sehr oft beobachteten Zerreissens der ligamentösen Vereinigung, wodurch die Refraktur zumeist zu Stande kommt.

Mehrmals ist beobachtet worden, dass sogar nach Ceci's subkutaner Naht der Patella eine knöcherne Vereinigung bedingt durh Interposition von Weichteilen ausgeblieben ist, wenngleich die Funktion in diesen Fällen keine schlechte war. Recht gut kann man sich jedoch vorstellen, dass bei heftiger Aktion des Quadriceps ein Zerreissen des Drahtes, welcher in solch ligamentös geheilten Fällen wohl hauptsächlich die Festigkeit der Fragmentvereinigung gewährleistet, stattfinden und so zu einer Refraktur Veranlassung geben kann. Von dem einzigen Vorwurf, welcher der blutigen direkten Naht der Patella mit breiter Eröffnung des Gelenkes gemacht werden kann, nämlich die Gefahr des Eintretens einer zur Ankylose führenden Eiterung, sind aber erfahrungsgemäss auch die Behand-

lungsmethoden mit der Malgaigne'schen Klammer und die mehr oder weniger subkutane Nahtmethode nicht ganz frei, da auch bei diesen Behandlungsweisen Infektionen, die zur Vereiterung und Ankylosierung des Gelenkes geführt haben, nicht immer vermieden werden konnten. Somit kommt also bei den erwähnten mehr oder weniger subkutanen resp. exartikulären Behandlungsweisen und Nahtmethoden der Vorzug der geringeren Gefährlichkeit in Wegfall. Dagegen hat die direkte Naht der Patellafrakturen mit breiter Eröffnung des Gelenkes, welche selbstverständlich streng nach den heute zu Recht bestehenden Regeln der Anti- resp. Aseptik verlaufen muss, ganz unleugbare, grosse Vorteile gegenüber den mehr subkutanen Nahtmethoden. Während nämlich die erstere Behandlungsart die Beschaffenheit der Bruchflächen genau übersehen, eine Interposition von Weichteilen verhüten, sowie ferner die Ausräumung des Gelenkes von den zuweilen fest und zäh anhaftenden Blutgerinnseln erwirken lässt und uns in die Möglichkeit versetzt, abgesprengte Knochenstückchen, die für die Funktion sehr störend wirken können, zu entfernen — wie es in einem von Korsch behandelten Falle geschehen konnte — gewährleistet sie mit Sicherheit das Zustandekommen einer fest knöchernen Vereinigung der Fragmente und beugt somit mit grösstmöglichster Vollkommenheit einer Refraktur vor. Fügen wir zu dieser Behandlungsweise noch die frühzeitige Inangriffnahme der Massage und Faradisation der Streckmuskulatur, wobei der möglichst frühzeitige Beginn mit kleinen Bewegungen im Kniegelenk unterstützend wirkt, so lassen sich, wie die Erfahrungen der Bonner Klinik zeigen, in allen Fällen vollständig brauchbare Kniegelenke, in vielen Fällen ideale Resultate erreichen.

Haben wir es nun mit einer frischen queren subkutanen Patellafraktur zu thun, so wird einerseits die Weite der Diastase und die mit ihr eng in Beziehung stehende Grösse des seitlichen Kapselrisses massgebend sein für die Art der Behandlung, andererseits aber auch das Altersverhältnis sowie die soziale Stellung des betreffenden Kranken zu berücksichtigen sein. Kommt es für den Patienten darauf an, dass sein Kniegelenk sicher wieder normal oder nahezu normal wird, so ist auch bei verhältnismässig geringer Weite der Diastase die Naht incidiert; die Indikationsstellung zur Knochennaht wird demgemäss auch durch die soziale Stellung des Patienten beeinflusst. Bei einem älteren Patienten, der in solchen Verhältnissen lebt, dass er seine Beine bloss zum

Herumstehen und zum Spazierengehen braucht, kann auch bei einer Diastase der Fragmente bis zu 2 cm immerhin mit der Behandlung durch Heftpflasterverbände nebst Hochlagerung oder Gummizügelverband ein den Patienten zufriedenstellendes Resultat erzielt werden. Jedoch bei einem jugendlichen Menschen, der auf den Gebrauch eines ganz oder nahezu normal funktionierenden Kniegelenks angewiesen ist und der in jedem Falle eine mit Kraft auszuführende Streckbewegung des Kniegelenks bei seiner Arbeit (Tragen und Heben von Lasten, Besteigen von Leitern etc.) nicht entbehren kann, sollte die Naht der Patella nach Freilegung der Fragmente bei einigermassen erheblicher Diastase niemals unterlassen werden.

Kurz zusammengefasst ist meiner Ansicht nach die direkte Knochennaht der Fragmente indiciert

1) in allen Fällen von querer Patellafraktur bei jugendlichen Individuen der arbeitenden Klasse (ausgenommen vielleicht die allerleichtesten Fälle mit Diastase von unter 1 cm);

2) bei den komplizierten Frakturen;

3) in den Fällen von Refrakturen und veralteten Brüchen der Kniescheibe, deren Diastase nicht allzuweit oder wobei die Streckmuskulatur nicht zu sehr atrophiert ist.

Tabellarische Uebersicht von 29 Kniescheibenbrüchen.

a) 22 frische subkutane Querfrakturen.

Nr.	Name, Alter, Stand	Ursache, Tag der Verletzung, Diagnose	Aufnahme	Operation	Verlauf	Erste Bewegungen	Vereinigung der Fragmente	Funktion bei der Entlassung	Spätere Funktion
1	Pütz, Jos., 30 J. alt, aus Roesberg.	23. Jan. 1883. Subkutane Querfraktur der rechten Patella. Hämarthros.	23. Januar 1883.	14 Febr. 1883. Knochennaht. Drainage.	Reaktionslos bis auf kl. Verhaltg. an der Aussenseite des Knies.	24. März 1883. Nach 6 Woch.	Fest knöchern.	13. April 1883. Beugung bis 150°. Streckung frei.	9. Sept. 1883. Patella fast von normalen Kontouren. Pat. kann das Bein bis fast zum r. Winkel beugen. Nähte nicht durchfühlbar. Pat. geht ohne Stock, arbeitet wie früher.
2	Schützeichel, Anton, 38 J. alt, aus Bonn.	14. Jan. 1884. Subkutane Querfraktur der linken Patella. Hämarthros.	14. Januar 1884.	5. Febr. 84. Knochennaht. Drainage.	Verhaltung und geringe Eiterung.	8. April 1884. Herausnahme des Drahtes. Vereinigung fest bis auf eine kl. Stelle an der Innenseite.	Fest knöchern.	23. April 1884. Streckung frei. Beugung bis 150°.	April 1888. Vollkommen normale Funktion des Kniegelenks. Patella verbreitert.
3	Dupont, M., 35 J. alt aus Stromberg.	29. April 1885. Subkutane Querfraktur der linken Patella.	30. April 1885.	5. Mai 85. Knochennaht. Drainage.	Reaktionslos.	9 Juni nach gut 5 Wochen.	Fest knöchern.	27. Juli 1885. Ziemliche Beweglichkeit.	27. Jan. 1888. Vollkommen normale Funktionsfähigkeit Drähte nicht durchzufühlen.
4	Pütz, C., 25 J. alt, aus Bonn.	25. Juli 1885. Subkutane Querfraktur der rechten Patella.	25. Juli 1885.	4. August 1885. Knochennaht. Drainage.	Reaktionslos.	1. Okt. 1885. Nach 8 Woch.	Fest knöchern.	24. Okt. 1885. Noch ziemlich eingeschränkt.	Mai 1888. Beugung fast vollkommen normal. Streckung kraftvoll und frei. Patella verbreitert. Drähte nicht durchzufühlen. Arbeitsfähigkeit vollkommen wieder hergestellt.

Nr.	Name, Alter Stand	Ursache, Tag der Verletzung, Diagnose	Aufnahme	Operation	Verlauf	Erste Bewegungen	Vereinigung der Fragmente	Funktion bei der Entlassung	Spätere Funktion
5	Lülsdorf, Georg, 55 J. alt, aus Beuel.	16. Juni 1886. Subkutane Querfraktur der linken Patella.	16. Juni 1886.	23. Juni 1886. Knochennaht. Drainage.	Geringe Eiterung an der Hautwunde.	21. Juli nach 5 Wochen.	Fest knöchern.	17. Aug. 1886. Geht ohne Schmerzen. Beugung bis 140°.	Mai 1888. Beugung bis 95° möglich. Streckung kraftvoll und frei. Patella als Ganzes beweglich, verbreitert. Muskulatur des verletzten Beines kräftiger als des gesunden. Nähte kaum durchzufühlen. Pat. arbeitet als Taglöhner wie früher.
6	Wandels, P., 35 J. alt, aus Kessenich	3. Jan. 1887. Subkutane Querfraktur der linken Patella.	8. Jan. 1887.	19. Jan. 1887. Knochennaht. Drainage.	Geringe Temperatursteigerung in d. ersten Tagen, sonst reaktionslos.	11. Febr. nach 4 Wochen.	„	Patient geht noch mit Stock. Beugung ca. 25°.	Mai 1888. Beugung bis fast zum r. Winkel. Streckung frei. Patella als Ganzes beweglich, wenig verbreitert. Drähte gut eingeheilt. Muskulatur links etwas schwächer. Noch nicht vollkommen zufriedenstellende Leistungsfähigkeit. (Leidet an beiderseitigen Plattfüssen.)
7	Hildebrandt, J., 27 J. alt, Schlosser, aus Mannheim.	27. März 1887. Fall aufs Knie aus 8 Fuss Höhe. Subkutane Querfraktur der rechten Patella.	28. März 1887.	8. April 1887. Knochennaht. Drainage.	Reaktionslos.	17. Mai 1887. Kleine pass. Bewegungen.	„	16. Juli 1887. Freie Beweglichkeit. Beugung um ca. 30°. Streckung frei. Geht ohne Stock sicher.	Aufenthalt des Patienten unbekannt.

Tabellarische Uebersicht von 29 Kniescheibenbrüchen.

a) 22 frische subkutane Querfrakturen.

Nr.	Name, Alter, Stand	Ursache, Tag der Verletzung, Diagnose	Aufnahme	Operation	Verlauf	Erste Bewegungen	Vereinigung der Fragmente	Funktion bei der Entlassung	Spätere Funktion
1	Pütz, Jos., 30 J. alt, aus Roesberg.	23. Jan. 1883. Subkutane Querfraktur der rechten Patella. Hämarthros.	23. Januar 1883.	14 Febr. 1883. Knochennaht. Drainage.	Reaktionslos bis auf kl. Verhaltg. an der Aussenseite des Knies.	24. März 1883. Nach 6 Woch.	Fest knöchern.	13. April 1883. Beugung bis 150°. Streckung frei.	9. Sept. 1883. Patella fast von normalen Kontouren. Pat. kann das Bein bis fast zum r. Winkel beugen. Nähte nicht durchfühlbar. Pat. geht ohne Stock, arbeitet wie früher.
2	Schützeichel, Anton, 88 J. alt, aus Bonn.	14. Jan. 1884. Subkutane Querfraktur der linken Patella. Hämarthros.	14. Januar 1884.	5. Febr. 84. Knochennaht. Drainage.	Verhaltung und geringe Eiterung.	8. April 1884. Herausnahme des Drahtes. Vereinigung fest bis auf eine kl. Stelle an der Innenseite.	Fest knöchern.	23. April 1884. Streckung frei. Beugung bis 150°.	April 1888. Vollkommen normale Funktion des Kniegelenks. Patella verbreitert.
3	Dupont, M., 35 J. alt aus Stromberg.	29. April 1885. Subkutane Querfraktur der linken Patella.	30. April 1885.	5. Mai 85. Knochennaht. Drainage.	Reaktionslos.	9 Juni nach gut 5 Wochen.	Fest knöchern.	27. Juli 1885. Ziemliche Beweglichkeit.	27. Jan. 1888. Vollkommen normale Funktionsfähigkeit Drähte nicht durchzufühlen.
4	Pütz, C., 25 J. alt, aus Bonn.	25. Juli 1885. Subkutane Querfraktur der rechten Patella.	25. Juli 1885.	4. August 1885. Knochennaht. Drainage.	Reaktionslos.	1. Okt. 1885. Nach 8 Woch.	Fest knöchern.	24. Okt. 1885. Noch ziemlich eingeschränkt.	Mai 1888. Beugung fast vollkommen normal. Streckung kraftvoll und frei. Patella verbreitert. Drähte nicht durchzufühlen. Arbeitsfähigkeit vollkommen wieder hergestellt.

Nr.	Name, Alter Stand	Ursache, Tag der Verletzung, Diagnose	Aufnahme	Operation	Verlauf	Erste Bewegungen	Vereinigung der Fragmente	Funktion bei der Entlassung	Spätere Funktion
5	Lülsdorf, Georg, 55 J. alt, aus Beuel.	16. Juni 1886. Subkutane Querfraktur der linken Patella.	16. Juni 1886.	23. Juni 1886. Knochennaht. Drainage.	Geringe Eiterung an der Hautwunde.	21. Juli nach 5 Wochen.	Fest knöchern.	17. Aug. 1886. Geht ohne Schmerzen. Beugung bis 140°.	Mai 1888. Beugung bis 95° möglich. Streckung kraftvoll und frei. Patella als Ganzes beweglich, verbreitert. Muskulatur des verletzten Beines kräftiger als des gesunden. Nähte kaum durchzufühlen. Pat. arbeitet als Taglöhner wie früher.
6	Wandels, P., 35 J. alt, aus Kessenich	3. Jan. 1887. Subkutane Querfraktur der linken Patella.	3. Jan. 1887.	19. Jan. 1887. Knochennaht. Drainage.	Geringe Temperatursteigerung in d. ersten Tagen, sonst reaktionslos.	11. Febr. nach 4 Wochen.	„	Patient geht noch mit Stock. Beugung ca. 25°.	Mai 1888. Beugung bis fast zum r. Winkel. Streckung frei. Patella als Ganzes beweglich, wenig verbreitert. Drähte gut eingeheilt. Muskulatur links etwas schwächer. Noch nicht vollkommen zufriedenstellende Leistungsfähigkeit. (Leidet an beiderseitigen Plattfüssen.)
7	Hildebrandt, J., 27 J. alt, Schlosser, aus Mannheim.	27. März 1887. Fall aufs Knie aus 8 Fuss Höhe. Subkutane Querfraktur der rechten Patella.	28. März 1887.	8. April 1887. Knochennaht. Drainage.	Reaktionslos.	17. Mai 1887. Kleine pass. Bewegungen.	„	16. Juli 1887. Freie Beweglichkeit. Beugung um ca. 30°. Streckung frei. Geht ohne Stock sicher.	Aufenthalt des Patienten unbekannt.

Nr.	Name, Alter, Stand	Ursache, Tag der Verletzung, Diagnose	Aufnahme	Operation	Verlauf	Erste Bewegungen	Vereinigung der Fragmente	Funktion bei der Entlassung	Spätere Funktion
15	Peusmann, K., 45 J. alt, Fabrikarbeiter aus Poppelsdorf.	Aufs rechte Knie gefallen. 8. Dezember 1890. Subkutane Querfraktur der rechten Patella.	13. Dez. 1890.	23. Dez. 90 Knochennaht.	Reaktionslos.	14. Jan. 91 nach 3 W. 2. Febr. Extraktion des Drahtes, dessen spitziges Ende d. Haut üb. d. Patella an einer Stelle verdünnt hat.	Fest knöchern.	14. März 91 Beugung von 40° möglich. Streckung frei u. kraftvoll. Gang ohne Stock gut.	8 Jahre später Funktion fast normal. Patient hat seine ursprüngliche Arbeit wieder ganz aufgenommen.
16	Juchem, Ludwig, 41 J. alt, Goldarbeiter, aus Idar.	Fall aufs linke Knie. 1. September 1891. Subkutane Querfraktur der linken Patella (Diastase kaum vorhanden).	4. Sept. 1891.	Keine Operat. Heftpflasterverbd. mit Gummizügel, Hochlagerung.	—	Sofort nach Anlage des Verbandes Massage und Faradisation.	Straffe ligament. Narbe, kaum seitl. Bewegung. gegeneinander zulassend.	4. Okt. 1891 Patella etwas erweitert. An d. Aussenseite nichts von Diast. zu fühl., an der Innens. 1½ cm breite Diast. Beugg. bis üb. einen r. Winkel mögl. Streckg. kräftig nicht ganz ausführbar.	Januar 1894 (briefliche Mitteilung) Funktion des Kniegelenks ganz normal. Möglichkeit auf dem im linken Knie gebeugtem Beine fest zu stehen bei gleichzeitig in der Schwebe gehaltenem rechten Bein. Versieht seine Arbeit wie vor dem Unfall.
17	Kirchner, Peter, 42J. alt, Maschinenbauer aus Hodgeroth.	Schwerer Gegenstand gegen das linke Knie geschlagen. 18. Aug. 1892. Subkutaner Querbruch der linken Patella.	15. Aug. 1892.	Keine Op. Heftpflasterverband. Hochlagerung.	—	Nach einigen T. Massage. Nach 2 W. Aufstehen m. kl. hinterer Schien. u. Flanelleinwkg.	Ligament., Diast. 8 mm betragend.	3. Sept. 1892 Diastase 2 mm breit.	März 1894 (briefliche Mitteilung) Beugung bis ungefähr zum rechten Winkel möglich. Streckung frei. Gehen ohne Stock.

Nr.	Name, Alter, Stand	Ursache, Tag der Verletzung, Diagnose	Aufnahme	Operation	Verlauf	Erste Bewegungen	Vereinigung der Fragmente	Funktion bei der Entlassung	Spätere Funktion
18	Pung, Johann, 29 J. alt, Fabrikarbeiter, aus Friesdorf.	25. April 1892. Subkutaner Querbruch der rechten Patella.	26. April 1892.	3. Mai 92 Knochennaht.	—	—	Fest knöchern.	4 W. nach der Entlassg. entzündl. Schwellung auf d. Patella. Incision am 8. III. 93 ergibt ein. entzünd. mit gallertart. Massen angefüllt. Schleimbeut., d. aufgerichtete laterale Eisendraht wird entfernt.	Funktion gut. Streckung frei und kraftvoll. Beugung bis zum rechten Winkel möglich.
19	Schmitt, Wilhelm, 25 J. alt, Anstreicher, aus Königswinter.	40 Fuss hoch heruntergefallen. 7. April 1893. Subkutane Querfraktur der linken Patella. 2 cm Diastase (Unterkieferfraktur und Rippenbrüche).	8. April 1893.	19. April 1893 Knochennaht.	Reaktionslos.	28. April 93 nach 9 Tagen.	„	20. Mai 93 Streckung frei. Beugung bis zum rechten Winkel möglich.	19. Juli 1893. Funktion völlig normal. Pat. kann sich frei auf dem operierten Bein in Kniebeuge halten (s. Photographie).
20	Hoffmann, Johann, 14 Jahre alt, Lehrling, aus Euskirchen.	Beim Abspringen vom Bock plötzlich zusammengebrochen. Subkutane Querfraktur der rechten Patella. Geringe Diastase.	27. April 1893.	6. Mai 93 1893 Knochennaht.	„	18. Mai 93 nach 12 T.	„	23. Juni 93 Beugung bis 130° möglich. Streckung frei.	Nach brieflicher Mitteilung schon nach einigen Monaten völlig normale Funktion, arbeitsleistungsfähig wie früher.

Nr.	Name, Alter, Stand	Ursache, Tag der Verletzung, Diagnose	Aufnahme	Operation	Verlauf	Erste Bewegungen	Vereinigung der Fragmente	Funktion bei der Entlassung	Spätere Funktion
21	Kniprath, Wilhelm, 33 J. alt, Ackerer, aus Broich bei Nideggen.	Fall aufs rechte Knie. 28. Oktober 1893. Subkutaner Querbruch der r. Patella. Erhebliche Diastase (Splitterbruch, jedes Fragment noch einmal längs gespalten).	14. Nov. 1893.	15. November 93 Knochennaht mit unterem Bogenschnitt wegen Decubitus oberhalb der Patella.	Reaktionslos.	27. Nov. 93 nach 12 T.	Fest knöchern.	16. Dez. 93 Streckung frei. Beugung bis 120°.	März 1894. Besserung der Funktion. Geht ohne Stock.
		b) Zwei komplicierte Frakturen.							
22	Weissfeld, Joh., 32 J. alt, aus Siegburg.	5. Juli 1887. Komplicierter Querbruch der rechten Patella.	5. Juli 1887.	5. Juli 87 Knochennaht.	Reaktionslos.	14. Aug. 87 nach 6½ Wochen.	Fest knöchern.	7. Okt. 87 Streckung frei. Beugung bis zum r. Winkel.	April 1888. Funktion vollkommen normal. Weder völlige Beugung noch Streckung behindert.
23	Schmitz, Josef, 54 J. alt, Rottenarbeit. aus Oberdollendorf	Von einer Lokomotive erfasst und zur Seite geworfen. 16. Februar 1891. Komplicierte komminutive Fraktur der linken Patella (Komplicierte Depressionsfraktur am linken Scheitelbein).	16. Febr. 1891.	16. Febr. 1891 Entfernung einiger Knochensplitter. Knochennaht.	„	Nach nicht ganz 8 W.	„	30. April 91 Patella an der Spitze verbreit. Draht durchzufühl. Beugg. etwa 80° möglich. Streckung frei u. kraftvoll. Gang ohne Stock.	2½ Jahre später hat sich die Funktion nach briefl. Mitteilung noch verbessert.

c) Vier veraltete Frakturen.

Nr.	Name, Alter, Stand	Ursache, Tag der Verletzung, Diagnose	Aufnahme	Operation	Verlauf	Erste Bewegungen	Vereinigung der Fragmente	Funktion bei der Entlassung	Spätere Funktion
24	Schneider, Karl, 26 J. alt, Fuhrm., aus Neunkirchen.	19. Februar 1882. Alte Querfraktur der linken Patella. Diastase zwei Querfinger breit.	6. Nov. 1882.	13. Nov. 82 Anfrischung, Knochennaht mit 3 Silberdräht.	—	Nach gut 4 Wochen.	Fest knöchern.	17. Febr. 83 nur kleine Bewegungen möglich.	Spätere Mitteilung konnte nicht erhalten werden.
25	Paixen. Robert, 36 J. alt, Fabrikarbeiter aus Duisburg	13. April 1885. Alte Querfraktur der linken Patella. Fragmente 6 cm auseinanderstehend.	—	Keine Operation	—	—	Ligamentös.	Pat. knickt leicht im Knie ein. Auf eine Naht der weit diastas. Fragmente wird verzichtet.	—
26	Fischer. Friedrich. 43 J. alt, Monteur aus Elberfeld.	Fall aufs linke Knie am 13. Mai 1890. Veraltete subkutane Querfraktur der linken Patella. Diastase 4 cm, ligamentös verheilt (Gang unsicher, Treppenabstieg sehr beschwerlich, Atrophie der Streckmusk.).	18. Nov. 1890.	22. Nov. 90 Anfrischung Knochennaht. Ein Draht reisst etwas ein.	Reaktionslos.	12. Dez. 90 nach 3 W.	Fest knöchern.	28. Jan. 91 Flexion etwa 20° möglich. Streckung möglich. Quadriceps noch atrophisch.	Spätere Mitteilung konnte nicht erhalten werden.
27	Schmitz, Jos., 44 J. alt, Steinhauer, aus Cottenheim.	Vor 9 W. Patellafraktur r. mit Heftpflaster- u. Gypsverbänden bis jetzt behandelt. Ligamentös verheilte Patellafraktur rechts, Diastase 1 cm (Unmöglichkeit das Bein gestreckt zu erheben).	5. Aug. 1892.	Keine Operation	—	Massage und Faradisation.	Ligamentös.	2. Okt. 92 Diastase 1½ cm breit Gebrauchsfähigkeit hat etwas zugenommen.	März 1894 (briefl. Mittlg.) Die Diast. der Fragm. hat zugenommen, die Funkt. ist schlechter geworden, so dass Pat. keinen Halt mehr im Knie hat besond. beim Treppensteigen. Die Muskulatur des Oberschenkels magere immer mehr ab.

d) Zwei Refrakturen.

Nr.	Name, Alter Stand	Ursache, Tag der Verletzung, Diagnose	Aufnahme	Operation	Verlauf	Erste Bewegungen	Vereinigung der Fragmente	Funktion bei der Entlassung	Spätere Funktion
28	Heimes, A., 29 J. alt, aus Milchenbach in Westfalen	17. Januar 1887. Refraktur der rechten Patella (eine Verletzung am 1. Aug. 1886 mit ligamentöser Verheilung).	28. Jan. 1887.	1. Febr. 1887 Knochennaht. Drainage.	Reaktionslos.	—	Fest knöchern.	27. April 87 Beugung bis 120°.	28. Januar 1888 (briefliche Mitteilung) Streckung frei. Beugung bis zum rechten Winkel. Treppensteigen etwas beschwerlich. Weite Märsche ohne Stock und ohne Ermüdung zu verspüren.
29	Hammesfahr, Emil 32 J. alt, Schleifer, aus Solingen.	27. September 1892 beim Pausen aufs Knie gefallen, dabei subkutane Querfraktur der linken Patella mit Rindeneinwickelung behandelt. Nach 4 Wochen gefallen. Refraktur mit fingerbreiter Diastase der Fragmente.	6. Jan. 1893.	16. Jan. 93 Knochennaht.	„	18. Jan. 93 nach 18 Tag.	„	29. Jan. 93 Beugung um etwa 20° möglich.	März 1894 (briefliche Mitteilung) Gehen ohne Stock und ohne zu ermüden mehrere Stunden möglich. Streckung frei. Beugung bis über einen rechten Winkel möglich. Pat. sehr zufrieden.

Litteratur.

Hyrtl. Lehrbuch der Anatomie. Wien 1884.

F. König. Lehrbuch der speziellen Chirurgie. Berlin 1889.

v. Bergmann. Ueber Patellafrakturen. Deutsche med. Wochenschrift 1891. Nr. 40.

Brunner. Ueber Patellafrakturen. Deutsche med. Wochenschr. 1888. Nr. 20. S. 394.

Honecker. Ueber Frakturen der Patella. Inaug.-Dissert. Bonn 1877.

Ménard. Deux observation d'anomalie congénitale de l'appareil rotulien. Cf. Centralbl. für Chirurg. 1893. Nr. 48. S. 1067.

Kummer. L'exstirpation totale de la rotule. Cf. Centralbl. für Chirurg. 1890. S. 775.

Masing. Zur Behandlung des queren Kniescheibenbruches. Cf. Centralbl. für Chirurgie 1890. S. 241.

Barker. Permanent subcutaneous suture of the patella for recent fracture. Brit. med. Journ. Nr. 1626. S. 425.

Axford. A method of wiring fractures of the patella. Cf. Centralbl. für Chirurgie 1888. S. 826.

Pletzer. Zur Behandlung der queren Kniescheibenbrüche durch die Knochennaht. Inaug.-Dissert. Bonn 1888.

W. Andersson. On the treatment of fracture of the patella. Cf. Centralbl. für Chir. 1892. Nr. 48. S. 1006.

Sonnenburg. XVII. Kongress für Chirurgie. Centralbl. für Chirurgie 1888. S. 65.

Poncet. Ostéotomie avec glissement de la tubérosité anterieure du tibia dans les fractures anciennes de la rotule. Cf. Centralbl. für Chirurgie 1892. Nr. 19. S. 415.

Körte. Beschreibung eines Präparates von veralteter Kniescheibenfraktur nebst Bemerkungen über die Behandlung des frischen Kniescheibenbruches. Deutsche med. Wochenschr. 1893. Nr. 28. S. 661.

Chaput. Fracture ancienne de la rotule avec extension conservée et gêne de la flexion; ablation du fragment supérieur, guérison avec résultat fontionel excellent. Cf. Centralbl. für Chirurg. 1892. Nr. 38. S. 776.

Fiorani. Contribuzione alla cura cruenta delle fratture della rotula. Cf. Centralbl. für Chir. 1893. S. 551.

Crone. Ueber die Behandlung der Querbrüche der Patella durch die Knochennaht. Inaug-Dissert. Bonn 1883.

Riedel. Die Perforation des oberen Recessus bei der Patellafraktur. Centralbl. für Chir. 1890. Nr. 12.

P. Klemm. Zur Anatomie und Therapie der Kniescheibenbrüche. Cf. Centralbl. für Chirurgie 1893. Nr. 25. S. 550.

J. Wolff. Ueber ein neues Operationsverfahren bei veraltetem mit Diastase geheiltem Querbruch der Patella. Deutsche med. Wochenschrift 1891. Nr. 20. S. 682.

Beck. Ueber die Behandlung der Kniescheibenbrüche und deren Endresultate. Beiträge zur klin. Chirurgie. Bd. III. Heft 2.

Bruns. Ueber die veralteten schlecht geheilten Kniescheibenbrüche. Beiträge zur klin. Chirurgie. Bd. III. Heft 2.

v. Bergmann. Ein Vorschlag zur Behandlung veralteter Querbrüche der Patella. Deutsche med. Wochenschr. 1887. Nr. 1.

Ceci. Subkutane Metallnaht der Kniescheibe. Deutsche Zeitschrift für Chirurgie 1886. Bd. 23.

— Klinischer Beitrag zur operativen Behandlung der Patellafrakturen. Deutsche Zeitschrift für Chirurgie 1888. Bd. 27.

AUS DER

HEIDELBERGER CHIRURGISCHEN KLINIK

DES PROF. DR. CZERNY.

XIII.

Beiträge zur Pathologie und Chirurgie der Gallenblasengeschwülste.

Von

Dr. **A. Heddaeus.**

Bis zum Jahre 1880 finden wir in der Litteratur nur vereinzelte Fälle von Operationen an der Gallenblase. Es sind ausschliesslich Cholecystotomieen. Der Umschwung auf diesem Gebiet, sowie überhaupt auf dem der Bauch-Chirurgie knüpft erst an die glänzenden Resultate und Erfahrungen auf dem Gebiete der Antisepsis und Asepsis und die grössere Sicherheit in der Handhabung derselben an. In den 80iger Jahren geschehen schon viele Veröffentlichungen über Gallenblasenoperationen, und mit der vorzüglichen Monographie von Courvoisier aus dem Jahre 1890 kommt neues Leben und Streben in diesen Zweig der Chirurgie. So sehen wir denn seit diesem Jahre das Interesse der Autoren sich bereits auf spezielle Gebiete der Gallenblasenerkrankungen und ihre chirurgische Behandlung konzentrieren, und man beginnt die Indikationen für bestimmte Affektionen genau zu formulieren.

So haben auch die Geschwülste der Gallenblase eine besondere Berücksichtigung erfahren. Es sind fast ausschliesslich Carcinome, die wir in der Litteratur verzeichnet finden. Die

grösste Statistik liefert uns auch hier Courvoisier[1]) mit 103 Fällen. Ich habe es im Folgenden unternommen, die seit der Veröffentlichung von Courvoisier in der Litteratur verzeichneten Fälle von Carcinom der Gallenblase kurz anzuführen, daran anschliessend die in hiesigen Kliniken vorgekommenen Fälle etwas genauer zu erörtern, um schliesslich mit Bezug auf Aetiologie, Diagnose und Prognose die chirurgischen Massregeln, die für die malignen Geschwülste der Gallenblase in Betracht kommen, einer eingehenden Betrachtung zu unterziehen.

Da auch diesmal die Carcinome das Hauptkontingent stellen, schicke ich der Vollständigkeit halber die in der Litteratur verzeichneten sonstigen Formen von Gallenblasengeschwülsten voraus. Courvoisier (l. c.) erwähnt folgende:

Gutartige Geschwülste:

1. wahre Balggeschwulst, von Wiedemann auf der Innenfläche der Gallenblase beobachtet;

2. Fibroid, von Albers beobachtet, Schleimhaut höckerig;

3. Papilläres Myxom, von Schüppel beobachtet.

Dazu fügen wir ein von Riedel[2]) erwähntes

4. Papillom am Fundus der Gallenblase; es wurde in diesem Falle irrtümlicherweise für ein Carcinom gehalten.

Bösartige Geschwülste.

1. Sarkome. a) Angiosarkom, von Czerny[3]) beobachtet; b) Sarkom, von Riedel beobachtet. Dieser letztere Tumor zeichnete sich durch sehr schnelles Wachstum, verbunden mit grosser Schmerzhaftigkeit, aus.

Ehe wir auf die nun folgenden Carcinome eingehen, reihe ich zunächst einen hier vorgekommenen Fall an, der bisher einzig in der Litteratur dasteht, nämlich einen Fall von Tuberkulose der Gallenblase.

11. VII. 91. Anna Maria Kleinböck, 44 J. alt, Cigarrenmachers Frau aus Neckarhausen. Eltern †, beide an Auszehrung, 5 Geschwister leben und sind gesund, 1 Bruder an Pneunomie gestorben. Gatte gesund. 5 Kinder leben und sind gesund, 6 sind in früher Jugend, 1 Mädchen an Lungen-

1) Courvoisier. Kasuistisch-statistische Beiträge zur Pathologie und Chirurgie der Gallenwege. Leipzig 1890.

2) Riedel. Erfahrungen über die Gallensteinkrankheit. Berlin 1892.

3) Klingel. Beiträge zur Chirurgie der Gallenblase. Beiträge zur klin. Chirurgie. Bd. V. S. 101.

entzündung gestorben. Patientin war früher stets gesund. Leberleiden oder Icterus hat sie nie gehabt. Seit 2 Jahren leidet sie an starkem Husten ohne Auswurf. Im letzten Winter bemerkte Pat. eine etwa faustgrosse Geschwulst an der rechten Seite des Leibes. Schmerzen waren nicht vorhanden, nur war Pat. bei der Arbeit behindert. Der Arzt schnitt die Geschwulst auf. Sie entleerte eine ziemlich reichliche Menge Eiter. Pat. musste 14 Tage zu Bett liegen. Danach nahm sie ihre Arbeit wieder auf. Vor ca. 3 Wochen trat eine neue Anschwellung an derselben Stelle auf, ohne Schmerzen und sonstige Beschwerden, nur bei Druck war sie stark empfindlich. Daneben besteht die Fistel von der früheren Incision noch und es entleert sich fortwährend noch etwas Eiter aus derselben. Pat. wird deswegen vom Arzt in die Klinik nach H. geschickt.

Status praesens: Frau von mittlerem Ernährungszustand, mässige Kyphoskoliose der oberen Brustwirbelsäule, leichte Struma ohne Stenose-Erscheinungen. Lungen und Herz normal. Abdomen ziemlich stark meteoristisch aufgetrieben, Bauchdecken schlaff, zahlreiche alte Striae, starke Diastase der musculi recti.

Im rechten Hypochondrium findet sich ein vom Rippenbogen deutlich abgrenzbarer Tumor, welcher oberhalb des Nabels die Mittellinie um ca. 2 cm überragt und in nach abwärts konvexem Bogen die Hüftnabellinie um 1,5 cm überschreitet und in der vorderen Axillarlinie den Rippenbogen wieder erreicht. In der Längsrichtung misst er 10 cm, in Querrichtung 15 cm. Die Haut ist über dem ganzen Tumor verschieblich, nur an einer Stelle unterhalb des Rippenbogens in der Mammillarlinie mit dem Tumor verwachsen. Daselbst kommuniciert sie mit demselben durch eine eingezogene Fistel, welche reichlich Eiter secerniert. Der untere Pol des Tumors lässt sich bequem umgreifen und der ganze Tumor in querer Richtung in mässigem Grade verschieben. Bei den Atembewegungen hebt sich der Tumor deutlich mit den Bauchdecken, ein Tiefersteigen ist jedoch nicht zu bemerken. Perkussionsschall über dem Tumor gedämpft tympanitisch, hingegen gegen den gedämpften Leberschall deutlich abgrenzbar, sonst überall tympanitischer Schall. Urin klar, alkalisch, eiweiss- und zuckerfrei. Temperatur am Tag des Eintritts 38,2, später immer normal (37,2—36,8).

Diagnose: einstweilen in dubio gelassen, da das Symptomenbild zu unsicher war, um einer bestimmten Vorstellung der vorhandenen Erkrankung Raum zu geben: Entzündung der Gallenblase am wahrscheinlichsten.

18. VII. 91. Operation: Durch vertikalen Schnitt an Stelle der Fistel wurde zunächst eine subcutane mit Granulationen gefüllte Höhle freigelegt. Von dieser ging ein Fistelgang gegen den Nabel durch die Muskelschicht zu der als Gallenblase aufgefassten Geschwulst. Da die Sonde nicht eindringt, wird auf die Mitte des Tumors incidiert; es entleeren sich ca. 2 Esslöffel käsigen Eiters. Die Höhle, nach unten konvex,

nach oben schmäler werdend, hat durchaus die Form einer Gallenblase mit entzündlich verdickten Wendungen; sie wird mit dem scharfen Löffel von Granulationen befreit, dann mit 5%iger Chlorzinkgaze ausgestopft. — 19. VII. V.-W. Entfernung der Chlorzinkgaze; Tamponade mit Jodoformgaze, Handtuch-Verband. — 21. VII. V.-W. Wenig Sekret. Aetzschorf beginnt sich am Rande zu demarkieren. — 23. VII. V.-W. Tamponade mit Jodoformgaze, Handtuch-Verband. — 25. VII. desgl. — 2. VIII. desgl. einfacher Verband. Patientin entlassen.

Die mikroskopische Untersuchung der entfernten Granulationsmassen ergab zahlreiche kleine Käseherde und viele schöne Riesenzellen, wodurch die Diagnose der tuberkulösen Natur der Erkrankung gesichert ist.

Befund am 10. Juli 1893: Pat. fühlt sich, abgesehen von zeitweilig heftigem Husten, wohl und sieht gut aus. Appetit und Verdauung sind gut, Stuhlgang regelmässig, Lungen- und Herzbefund normal. Der Leib ist mässig aufgetrieben; im rechten Hypochondrium eine eingezogene, weissliche ⌐förmige Narbe. Seit ihrer Entlassung aus der Klinik hat Pat. keinerlei Beschwerden an dem früheren Krankheitsherde gehabt. Demnach scheint komplete Heilung erzielt zu sein.

Eine Erklärung für diesen eigentümlichen Fall lässt sich schwer geben; denn es ist schlechterdings nicht einzusehen, warum sich die Tuberkulose gerade an dieser ungewöhnlichen Stelle lokalisiert haben sollte, zumal doch sonst die Galle kein für die Entwicklung von Bakterien günstiger Boden ist (vergl. Naunyn, Cholelithiasis). Für eine Verletzung, die einen Locus minoris resistentiae hinterlassen haben könnte, mag sie nun direkt traumatischer Natur gewesen oder indirekt auf Gallensteine zurückzuführen sein, liegen keinerlei Anhaltspunkte vor. Wir müssen also die Thatsache hinnehmen, ohne eine Erklärung für sie abgeben zu können.

Die Statistik der Carcinome beginnen wir am besten mit Courvoisier (l. c.). Wie schon erwähnt, führt er 103 Fälle an. Auf sie im einzelnen einzugehen, würde uns zu weit führen. Ich beschränke mich darauf, die Schlussfolgerungen, die Courvoisier daraus zieht, in aller Kürze wiederzugeben. Er findet zunächst, dass Gallenblasenkrebs bei Weibern 5mal so häufig ist wie bei Männern und scheint geneigt zu sein, in dem Schnüren ein prädisponierendes Moment zu sehen. Hinsichtlich des Alters findet er nichts Spezifisches, sondern das gewöhnliche häufigere Vorkommen jenseits der 40iger Jahre. Die Entstehung des Carcinoms kann eine sekundäre sein durch direkte Fortleitung von Pylorus, Duodenum und Pancreas,

aber diese Fälle sind sehr selten. Bei weitem die Mehrzahl zeigt eine primäre Entstehung. Baillie nahm die Leber als das primär erkrankte Organ an.

Courvoiser findet im Gegenteil in allen seinen Fällen die Leber, wenn überhaupt erkrankt, als das sekundär erkrankte Organ. In 15 Fällen war sogar die Gallenblase das einzige krebsige Organ im ganzen Körper. Damit stimmt überein, was Harley[1]) sagt: „In den meisten Lehrbüchern findet man diese Gewebsveränderungen in den Häuten der Gallenblase als sekundäre Prozesse der Leberentartung hingestellt, eine alte, auf Ueberlieferung beruhende, ungerechtfertigte Ansicht; eher ist das Umgekehrte der Fall. Veränderungen des Gallenblasengewebes kommen oft ganz unabhängig von Erkrankungen des Lebergewebes vor und führen nachgewiesenermassen mitunter zu sekundären Prozessen in der Leber". Ebenso Klebs[2]): „mit der Ansicht von Foerster, dass die Gallenblase häufiger sekundär nach Carcinombildung in der Leber entartet, kann ich mich nicht einverstanden erklären, da doch bei den meisten Lebercarcinomen die Gallenblase frei bleibt und andererseits reine Entartungen der Gallenblase nicht so gar selten sind".

Als ursächliche Momente findet Courvoisier in 74 Fällen von 103 Gallensteine, während der Sektionsbefund bei einem grossen Teil der übrigen Schlüsse auf früher bestandene Cholelithiasis ziehen lässt, sodass für 7/8 aller Fälle die Aetiologie auf Steine hinweist. In der Annahme dieser Ursache stimmt er überein mit Foerster, Frerichs, Klob, Klebs, Willigk, Heitler, Zenker, Harley. Wir kommen auf dieses Moment weiter unten noch näher zurück.

Eine fast gleich grosse Statistik von Carcinomen der Gallenblase finden wir bei Musser[3]). Er gibt unter Anführung eigener Beobachtungen mit Sektionsbefund eine auf 100 Fälle von primärem Gallenblasenkrebs und 18 Fälle von Krebs der Gallengänge gestützte Analyse dieser Krankheit. Ich hebe folgende statistische Punkte heraus: in 68 Fällen wurde ein Tumor gefunden, davon

im r. Hypochondrium bezw. Gallenblasengegend	27mal
mit der Leber verwachsen	10 „
in der Nabelgegend	12 „

1) Harley. Leberkrankheiten, deutsch von Rothe. Leipzig 1883.

2) Klebs. Handbuch der pathol. Anatomie.

3) Musser. Primary cancer of the gall-bladder and the ducts. Boston Journal. 5. Dec. 1889.

in der Fossa iliaca	4mal
in der Weiche	2 „
in der Nähe des Pylorus	1 „

Hinsichtlich des Alters ergab sich eine vorwiegende Beteiligung zwischen 40—80 Jahren. Wie Courvoisier konnte auch er eine besondere Prädisposition des weiblichen Geschlechtes nachweisen: von 98 Fällen kamen 75 auf Frauen, 23 auf Männer. Verfasser bringt dieses Verhältnis in Beziehung zu dem weit häufigeren Vorkommen von Gallensteinen beim weiblichen Geschlecht, was klinisch von besonderer Wichtigkeit sein muss. Auch für die Diagnose zieht Musser aus seiner Statistik wichtige Schlüsse, auf die wir, um Wiederholungen zu vermeiden, erst unten eingehen werden.

Weitere 48 Fälle führt Zenker[1]) an. Seine Ausführungen enthalten wesentlich eine Begründung der Annahme, dass Gallensteine die ätiologischen Momente für das Gallenblasencarcinom darstellen, indem er in 85,4% unzweifelhaft Gallensteine nachweisen konnte.

Bei Janowski[2]) finden sich 40 Fälle von Gallenblasencarcinom jedesmal mit Gallensteinen verbunden. Die Veränderungen, die in der Gallenblase durch Gallensteine geschehen, bestehen nach ihm in entzündlichen Prozessen, die mit narbiger Entartung der Schleimhaut unter Ausgleichung der Falten enden. Die Epithelien werden niederer und glatter, die Muskulatur hypertrophisch.

Weitere 5 Fälle von Carcinom der Gallenblase berichtet uns Riedel[3]). In dem ersten waren vor Monaten kolikartige Schmerzen vorhanden; die Operation fand eine brüchige Gallenblase vor; die spätere Sektion ergab eine carcinomatöse mit Steinen gefüllte Blase. Im zweiten waren seit vielen Jahren Magenkrämpfe (!), als welche die Gallensteinkoliken ja oft gehen, vorhanden. Die Incision ergab eine carcinomatöse mit Steinen gefüllte Gallenblase. Im Peritoneum Knoten. Im dritten bestand seit Jahren Druck in der Magengegend. Incision ergab zwei grosse Steine in Neubildungsmasse eingehüllt. Resektion eines Stückes Leber (!).

---

1) Zenker. Der primäre Krebs der Gallenblase etc. Archiv für klin. Med. Bd. 44. 2. u. 3. Heft 1891.

2) Janowski. Ueber Veränderungen der Gallenblase bei Vorhandensein von Gallensteinen. Ziegler's Beiträge. Bd. X. S. 449.

3) Riedel. Erfahrungen über die Gallensteinkrankheit. Berlin 1892.

Es folgen 2 Fälle von Ohloff[1]). Verfasser verwendet seine Fälle wesentlich zur Eröterung der Frage nach der durch Gallensteine bewirkten Umwandlung von Cylinderepithel in Plattenepithel, eine Frage, deren wir unten in Kürze gedenken werden.

Winiwarter[2]) berichtet von einem Fall von Carcinom mit vorhergehender Gallensteinkolik. Bei der Operation fand man die Gallenblase knorpelhart, die Wand carcinomatös infiltriert. Im engen Cavum 12 Steine. Umstechung des anliegenden Leberparenchyms, Durchtrennung mit dem Thermokauter; Carcinomknoten aus der Leber reseciert, Cysticus krebsig, isoliert; Gallenblase entfernt, Cysticus-Stiel ans Peritoneum geheftet, Netztrichterbildung. Tod 6 Wochen p. op. an allgemeiner Carcinomatose (vgl. Martig).

Zum Schlusse erwähne ich einen von Rose[3]) beschriebenen Fall von Carcinom der Gallenblase. Incision: Entleerung von anfangs gelblicher, dann eitriger Flüssigkeit. 101 Steine. Die Sektion ergab zahlreiche Krebsknoten in Leber und Pancreas, Wandung der Gallenblase vollständig krebsig degeneriert. Ductus cysticus durch Krebsknoten verschlossen.

Hieran schliesse ich die in hiesiger Klinik vorgekommenen Fälle von Carcinom der Gallenblase. Zur Operation kamen 9: 1 Cholecystotomie (Cholecystopexie), 2 Cholecystektomieen, die eine mit partieller Leberresektion, 1 Cholecystostomie, 1 Incision mit partieller Resektion des Tumors, 3 Probelaparatomieen und 1 Gastroenterostomie. Hinzugefügt habe ich noch 3 nicht operierte, aber zur Sektion gekommene Fälle aus der chirurgischen, 3 desgleichen aus der inneren Klinik, sowie 7 Sektionsberichte der hiesigen Poliklinik. Es umfasst diese Kasuistik sämtliche an Heidelberger Kliniken vorgekommenen Fälle von Gallenblasencarcinom bis zurück zum Jahre 1866, im ganzen 23 Fälle. Der Grund, warum ich die Sektionsberichte mit in Rücksicht gezogen habe, ist der, weil es für die Indikationsstellung zur chirurgischen Therapie von grösster Bedeutung ist zu wissen, in welcher Weise sich die Carcinome weiter zu verbreiten pflegen, ob mehr Neigung zu kontinuierlicher Fortpflanzung vorhanden oder ob diffuse Ausbreitung oder

1) Ohloff. Ueber Epithelmetaplasie und Krebsbildung an der Schleimhaut von Gallenblase und Trachea. Dissert. Greifswald 1891.

2) Winiwarter. Jubiläumsfestschrift gewidmet Billroth 1891. S. 498 ff.

3) Rose. Beiträge zur konservativen Chirurgie der Gallenblase. Deutsche Zeitschrift für Chirurgie. Bd. 31. S. 480.

Metastasenbildung in anderen Organen das Vorherrschende ist. Und diese Fragen lassen sich nur durch eingehende Untersuchungen bei der Sektion beantworten. Ausserdem kann die Aufführung dieser Fälle zur Kenntnis der Häufigkeit des Gallenblasencarcinoms überhaupt einen Beitrag liefern.

Fall 1. (Cholecystotomie Cholecystoplexie).

Dieser Fall ist bereits von Mermann[1]) in seiner Dissertation beschrieben. Es sei mir gestattet, ihn der Vollständigkeit halber hier nochmals kurz anzuführen. 51jähr. Taglöhners Frau. Seit 1/2 Jahr in der rechten Seite des Abdomens ein langsam wachsender Knoten. Beschwerden erst in den letzten 4 Wochen: Dumpfe Schmerzen, Schlaflosigkeit, Appetitmangel. Aufnahme am 8. XI. 91.

Status praesens: Geringer Icterus, mässiges Oedem der Knöchel. Rechts im Mesogastrium ein derber höckriger Tumor, der von der unteren Leberfläche ausgehend sich bis unter die Spinallinie heraberstreckt. Von ihm geht in Nabelhöhe ein Tumor ab, durch eine tiefe Furche davon getrennt, der mehr nach links hin bis nahe zur Symphyse sich erstreckt, gleichmässig fest und glatt ist. Leberdämpfung im übrigen nicht vergrössert. Ueber den Tumoren Därme nachzuweisen.

Operation 11. XI. 91: Schnitt 18—20 cm lang dicht unterhalb des Nabels, leicht nach abwärts konvex, in querer Richtung. Nach Eröffnung der Bauchhöhle sah man die Geschwulst von einem Netzzipfel überwachsen, der abpräpariert wurde. Der Tumor bestand aus dem Schnürlappen des rechten Leberlappens, der mit einer der Schnürfurche parallelen Zone von Krebsknoten besetzt war. Die gänseeigrosse, prall gespannte Gallenblase reichte bis 3 Finger breit unter den Nabel herab und liess sich mit dem Leberrand gegen die Bauchwunde drängen. Auch die Vorderfläche der Leber war mit Krebsknoten durchsetzt; am Duct. cysticus sass eine feste Krebsmasse, die den Hals der Gallenblase komprimierte. Von einer Exstirpation des Carcinoms wurde bei der Verbreitung über die ganze Leber abgesehen, die Gallenblase an ihrem untersten Teil incidiert, wobei sich ca. 225 ccm dicklicher, wie schwarzer Kaffee aussehender Flüssigkeit entleerte. Dann kamen 4 polyedrische Gallensteine, bis Kirschkerngrösse, dann noch 2—3 Esslöffel einer zähklumpigen, schwarzbraunen Masse, die schon bei der blossen Betrachtung den Verdacht auf Gallertkrebs erweckten. Die Gallenblase wurde nun an ihrem unteren Ende durch Serosanähte mit der Bauchwunde vereinigt, die Blasenwunde provisorisch zugeklemmt und die Bauchwunde in der üblichen Weise vereinigt. Am Abend der Operation stieg die Temperatur kontinuierlich an; am 1. Abend bestand 37,7°, am 2. 38,6°, am 3. 38,9°, am 5. u. 6. 39,6°. Das Fieber war fast kontinuierlich, der Puls klein, frequent; dabei im Anfang heftiges Erbrechen, Meteorismus, aber keine Druckempfindlichkeit

1) Mermann. Beiträge zur klin. Chirurgie. Bd. 9. S. 391.

des Abdomens. Beim 1. V.-W. wurde (am 1. Tag p. op.) die provisorische Klemme durch ein Drainrohr ersetzt; die Wundränder wurden bald nekrotisch. Am 6. Tag exitus letalis.

Bei der Sektion fand sich das Peritoneum parietale und viscerale in der Umgebung der Wunde in ziemlicher Ausdehnung hämorrhagisch infiltriert. Die Verteilung der Krebsmassen entsprach dem bei der Operation gemachten Befunde. Der Duct. choledochus und die Duct. hepatici im allgemeinen erweitert, der Cysticus unverändert. In der Bauchhöhle kein freies Exsudat; Milz und Nieren normal, in der linken Lunge ein frischer Infiltrationsherd.

Anat. Diagnose: Primaeres Carcinom der Gallenblase, Metastasen in der Leber. Erweiterung der Gallengänge. Cholecystotomie, circumscripte Peritonitis acuta.

Fall 2. (Cholecystectomie).

5. VI. 93. Ida Richard, 33 J., Cigarrenmacherin aus Oestringen. Vater starb an unbekannter Krankheit, Mutter lebt und ist gesund. Pat. war früher nie krank; regelmässig menstruiert seit dem 19. Jahre. Seit 1884 verheiratet, einmal (mit 19 J.) geboren. Geburt und Wochenbett verliefen normal. Vor 1/4 Jahr bekam Pat. plötzlich heftiges „Magenweh", 3 Tage andauernd; es verging nach Einnahme von Tropfen und Pillen. Es verursachte damals eine 1/4stündige Bewusstlosigkeit. Vor 4 Wochen bekam Pat. wiederum heftiges Magenweh und Stechen im rechten und linken Hypochondrium, beim Gehen stärker als beim Liegen und Sitzen. Morgens beim Aufstehen Erbrechen und Schwindel. Dieser Zufall wiederholte sich seit den 4 Wochen täglich. Ebenso hielten die Magenschmerzen und das Stechen die letzten 4 Wochen an. Nach dem Essen wurden sie erträglicher. Pat. bemerkte regelmässig nach dem Essen ein deutliches Pulsieren der Magengegend. Ein Arzt verschrieb Tropfen und Pulver und konstatierte eine Geschwulst im rechten Hypochondrium, deren Existenz der Pat. nicht bewusst war, und schickte sie nach der hiesigen Klinik. Während der ganzen Zeit war Pat. ikterisch.

Status praesens: Ziemlich kräftige, mässig gut genährte Frau, Haut etwas subicterisch gefärbt. Scleren zeigen keinen gelben Schimmer. Keine Drüsenschwellungen, keine Oedeme. Lungen- und Herzgrenzen normal. Töne rein, 2. Aortenton deutlich klappend. Puls beschleunigt, 80.

Abdomen: anfangs gespannt, flacht sich während der Palpation ab und wird weich. In der rechten Lumbalseite wird eine unter der Haut befindliche Geschwulst von weicher Konsistenz und kleinlappigem Bau als subcutanes Lipom erkannt. Bei weiterer Palpation zeigt sich der untere Leberrand den Rippenbogen um einige cm überragend. Man fühlt in der Höhe der 10. Rippe unter dem Leberrand eine etwas nach abwärts konvexe ungefähr 2 Finger breite Resistenz hervortreten, die auf Druck sehr empfindlich ist. Leberrand selbst erscheint scharfkantig und weniger druck-

empfindlich. Milz nicht vergrössert, Magen nicht erweitert. Genitalexploration ergibt: Portio mässig hoch, cylindrisch, Uterus retroflektiert und sinistroponiert. Beide Ovarien an der Art. sacroiliaca etwas fixiert, das rechte etwas vergrössert und druckempfindlich. Stuhl angehalten (braun), geformt. Urin alkalisch, zucker- und eiweissfrei.

Klin. Diagnose: Cholecystitis, Cholelithiasis.

Operation: Morphium - Chloroform - Aether - Narkose. Zunächst Exstirpation des halbhandgrossen subcutanen Lipoms in der rechten vorderen Axillarlinie mit Querschnitt. Dann Verlängerung des Querschnittes bis zur Mittellinie unter dem Nabel. Die vordere Hälfte des Querschnittes wurde durch die Bauchdecken vertieft und das Peritoneum eröffnet. Die Gallenblase zeigte sich stark vergrössert, hing bis in die Nabelgegend nach abwärts, mit dem Netz verwachsen, wurde von demselben isoliert, nach oben gehoben, präsentierte sich als derb-höckrige knollige Masse; Schleimhaut gelb verfärbt, an anderen Stellen, namentlich den Höckern entsprechend, graurötlich; auf dem Einschnitt erschien sie granulös entartet. Es wurden zunächst etwa 2 Esslöffel voll kleinere und grössere Gallensteine (Cholestearin) entfernt. Beim Vorziehen der Gallenblase riss der Sack derselben innerhalb der Peritonealscheide etwas ein, und da der proximale Teil aus einem 2fingerdicken knolligen Anteil bestand, an dessen Basis Lymphdrüsen zu fühlen waren, wurde bei dem Verdacht der malignen Degeneration der Gallenblase die Exstirpation beschlossen. Der Schnitt um den Nabel wurde hackenförmig nach der linea alba verlängert, der Leberrand nach oben geschlagen und der Hilus freigelegt. Man konnte nun praeparando den Serosaüberzug von Cysticus zurückschieben, eröffnete dabei den Duct. hepaticus dicht oberhalb seiner Einmündung in den Duct. choledochus. Dieser war federkieldick erweitert, ziemlich dünn, enthielt flüssige gelbe Galle und war durchgängig, da Pat. noch zu Beginn der Narkose gallig erbrochen hatte. Die Oeffnung am Duct. hepaticus wurde mit 2 Knopfnähten möglichst genau geschlossen, dann die Gallenblase bis zu ihrer Insertion am Ductus choledochus isoliert, mit einer starken Ligatur zugebunden und entfernt. An der Ligaturstelle war der Duct. von einer haselnussgrossen Lymphdrüse umgeben, welche quer durchschnitten wurde. Eine 2. wallnussgrosse Drüse dicht am Duodenum musste wegen allgemeiner Verwachsungen zurückgelassen werden. Tamponade des Hilus mit Mikulicz'schen Tampons, Etappennaht der Bauchwand mit fortlaufender Seide bis auf die Nabelgegend, Kompression mit Jodoform- und aseptischer Gaze. Operationsdauer 1½ Stunden.

Die exstirpierte Gallenblase ist entleert 13,5 cm lang, 4,5 cm dick; die äussere Hälfte durch einen Querriss getrennt. Sie besteht aus dicker, an der Innenfläche ulcerierter Wandung, welche stellenweise käsig entartet erscheint. Der proximale Teil, welcher namentlich aus den erweiterten glatten Anteilen des Duct. cysticus besteht, enthält einen taubeneigrossen und einen halbhaselnussgrossen Stein, welche, von dem Hauptteil des Duct. durch

granulöse Entartung klappenförmig vollkommen abgegrenzt, den Duct. cysticus verlegen. An der Wand desselben sitzt eine kleinhaselnussgrosse, auf dem Durchschnitt marmorierte, stellenweise verkäste, stellenweise hyperämische Lymphdrüse. Die an der Ligaturstelle durchschnittene Lymphdrüse sieht mehr hyperplastisch wie ein tuberkulöses Lymphom aus.

Anat. Diagnose: Chron. Cholecystitis, durch Bildung von Cholestearinsteinen bedingt, wahrscheinlich mit tuberkulöser Alteration der Wandung und Infection der benachbarten Lymphdrüsen. Der Inhalt der Gallenblase besteht aus 1 taubeneigrossen, 7 haselnussgrossen und 235 kleineren linsen-erbsengrossen Steinen.

Verlauf: Am Tag nach der Operation Erbrechen, abends Schmerzen. Morph. subcutan 0,01. Kathedrisierung, Temperatur normal. — 9. VI.: Urin spontan. V.-W. — 10. VI.: Verband gallig durchtränkt, deshalb Entfernung der Dochte und Einlegung einer Canüle in die Gallenblasengegend. Im Laufe von 24 Stunden werden 450 ccm Galle aufgefangen. — 12. VI.: Entfernung des Jodoformgazebeutels. Gallenabfluss immer noch gleich stark. — 14. VI.: Entfernung der Nähte und Canüle, Wundlinie fast ganz geheilt. Es fliesst neben der Canüle viel Galle in den Verband. V.-W. Gallenmenge, welche durch die Fistel abfliesst, = ca. 450 ccm. Auf Einlauf reichlicher Stuhl, farblos, aschgrün. — 17. VI.: Verband weniger durchtränkt. Gallenfistel in der Tiefe verkleinert. Stuhlgang von bräunlicher Färbung. Stets subjektives Wohlbefinden. Nie Erbrechen oder Schmerzen. Temperatur normal. — 20. VI.: Sistierung des Gallenabflusses aus der Fistel. Stuhlgang stark braun, täglich spontan. — 24. VI.: Fistel zugeheilt.

Pathol.-anatom. mikroskop. Diagnose lautet nicht auf Tuberkulose der Gallenblase, sondern auf carcinomatöse Infiltration der Gallenblasenwand und der Drüsen. — 5. VII.: Tägliches Aufstehen mit Bandage. Pat. ist noch sehr schwach, neigt sehr zu Schwindel und Erbrechen. — 15. VII.: Nach Hause entlassen! Bei der Palpation des Leibes fühlt man in der Gallenblasengegend keine stärkere Resistenz mehr; die zurückgelassene geschwollene Lymphdrüse ist nicht mehr fühlbar. Subjektiv vollständiges Wohlbefinden.

Es kann dieser Fall ein mahnendes Beispiel sein zu möglichst frühzeitiger Operation. Denn es ist wohl anzunehmen, dass, wenn bei den ersten Kolikanfällen statt der indifferenten Behandlung operativ vorgegangen worden wäre, einer Metastasierung des sich entwickelnden Carcinoms, wenn nicht überhaupt der Entwicklung desselben hätte vorgebeugt werden können, während die Patientin jetzt über kurz oder lang irgend einer Metastasenbildung unfehlbar erliegen muss.

Fall 3. (Cholecystectomie mit partieller Leberresection).

Katharine Lingenfelder, 65 J., aus Ludwigshafen. Vater an Lungenentzündung, Mutter im 65. Lebensjahre an Magenkrebs gestorben. Der Mann der Pat. starb an Lungenschwindsucht. Von 8 Kindern starben 3, eins an Rückenmarkschwindsucht, eine Tochter leidet an Phthise.

Patientin, die früher immer gesund gewesen sein will und deren Geburten normal verliefen, regelmässig bis zum 52. Jahre menstruiert, bekam vor 2 Jahren „Magenkrämpfe". Dieselben, welche aller Wahrscheinlichkeit nach Gallensteinkoliken waren, dauerten 3 Wochen und wiederholten sich in der Folgezeit nicht mehr. Vor 1 Jahr erkrankte sie angeblich an einem Magenkatarrh, gegen welchen ihr vom Arzte Medizin verordnet wurde und der nach 3 Wochen wieder zurückging. Frühjahr dieses Jahres traten drückende und stechende Schmerzen im Epigastrium besonders rechts auf, die sich nach links erstreckten und nach Angabe der Pat. mehr gleichmässig waren als die, welche beim Magenkatarrh bestanden. Der sie behandelnde Arzt untersuchte die Kranke nicht näher und verordnete Pulver; ein anderer Arzt konstatierte die Anwesenheit einer Geschwulst und schickte sie in die Klinik.

Der Appetit der Pat. war nie schlecht, sie nimmt jedoch nur flüssige Nahrung zu sich, da sie sich so leichter fühlt und weniger Schmerzen hat. Erbrechen bestand nie, ebenso kein Fieber. Hingegen litt Pat. oft an Obstipation, die manchmal 6—7 Tage dauerte und die sie mit Bitterwasser, Ricinusöl etc. bekämpfte. Schlucken und Sprechen ging immer gut.

Status praesens: Kräftig gebaute Frau von bleichem, aber nicht herabgekommenem Aussehen. Fettpolster mässig entwickelt. Keine Oedeme, keine Drüsenschwellungen, keine sonstigen Zeichen einer konstitutionellen Erkrankung, kein Icterus. Urin klar, sauer, eiweiss- und zuckerfrei. Temperatur normal, Zunge etwas weisslich belegt, feucht. Kein Foetor ex ore. Art. radialis etwas rigide und geschlängelt, Puls 80, regelmässig, gespannt. Thorax gut gewölbt, Claviculargruben eingesunken. Lungenbefund normal, desgl. Herz. Bauchdecken mässig fettreich, schlaff, mit zahlreichen alten Striae und Diastase der Recti. Abdomen etwas aufgetrieben, tympan. Schall. Milzdämpfung nicht vergrössert.

Leberdämpfung beginnt auf der 7. Rippe, reicht in der Axillarlinie bis zum Rippenbogen, in der Mittellinie bis 2½ Querfingerbreite unterhalb desselben, in der Mittellinie bis 2 Querfinger oberhalb des Nabels und steigt dann steil zur linken Parast.-l. zur Höhe der 7. Rippe empor. Etwas innerhalb dieser Dämpfungsgrenze fühlt man bei Palpation den ziemlich scharfen glatten Leberrand. An diesen schliesst sich am Aussenrand des Rectus eine eigrosse Geschwulst von fester Konsistenz und glatter Oberfläche. Dieselbe grenzt sich scharf vom umgebenden Leberrand ab, steht aber in festem Zusammenhang mit der Lebersubstanz; sie ist von ovoider, zapfenförmiger Gestalt, der untere Pol reicht bis daumenbreit unter die Nabelhorizontale. Der untere Pol lässt sich vollständig umgreifen und nach allen Richtungen etwas verschieben. Bei

tiefer Inspiration rückt die Geschwulst um mehrere cm mit der Leber nach abwärts. Druckschmerz ist nur in mässigem Grade vorhanden.

Die Ausheberung des Magens, einige Stunden nach der Mahlzeit, ergibt nur wenig Mageninhalt, welcher sauer reagiert, aber keine freie HCl enthält. Nach Anfüllung des Magens mit $^3/_4$ L. Wasser ergibt die Untersuchung im Stehen und Liegen der Pat. als untere Magengrenze die Nabelhorizontale, die Geschwulst wird durch diese Ausdehnung des Magens ein wenig nach oben geschoben, aber sonst nicht weiter dislociert. An dem gefüllten Magen lässt sich deutlich Plätschergeräusch hervorrufen.

Subjektive Beschwerden: Bei flüssiger und leichterer fester Kost zur Zeit weder Aufstossen noch Brechreiz, noch Erbrechen oder Schmerz. Drückende Schmerzen unterhalb des Schwertfortsatzes im Epigastrium, welche fast andauernd bestehen und etwa 1—2 Stunden nach Nahrungsaufnahme etwas exacerbieren. Dieselben strahlen bisweilen nach beiden Seiten aus. Genitaluntersuchung ohne Belang.

Klin. Diagnose: Vergrösserung der Gallenblase; wahrscheinlich auf dem Boden einer Cholelithiasis entstandene chronische Cholecystitis mit starker Wandverdickung und Adhäsionen mit Duodenum oder Pylorus mit sekundären Störungen des Magens (mässige Metasie). Vielleicht aber auch maligner Tumor der Gallenblase.

11. XII. 93. Operation: Schiefer hypochondraler Schnitt mit ca. 10 cm langer Peritonealöffnung zeigt die stark verdickte Gallenblase. Sie war mit dem Netz allseitig verwachsen und wurde von demselben mit dem Messer abgelöst. Durch Punktion wurde 30 cm seropurulenter Flüssigkeit entleert und der Troikart stiess auf Stein. Durch Incision des Fundus wurden 30 kleinere und 6 haselnussgrosse Cholestearinsteine entleert. Ein letzter steckte abgekapselt im Ductus cysticus und konnte erst mit der Gallenblase gelöst werden. Die Lösung gelang ziemlich leicht, wenn auch die schwielig verdickte und morsche Wand leicht einriss. Gegen den Ductus cysticus zu waren reichliche Verwachsungen mit dem Duodenum, und ein haselnussgrosser Geschwulstknoten liess sich aus der Tiefe nicht isolieren. Dicht vor demselben wurde der Ductus cysticus abgeschnitten, nachdem die Leberfläche der Geschwulst, welche thalergross durch Infiltration adhärent war, mit dem Messer vom Leberparenchym gelöst war. Das Leberparenchym ging in der Dicke von ca. $^1/_2$ cm mit, zeigte Bindegewebsentartung, aber sonst normale Farbe. Die Schnittwunde des Stieles wurde mit 2 Umstechungen versorgt; da die Nähte der Leberfläche durchrissen und diese wenig blutete, wird die ganze Wundfläche mit Jodoformgazetampon ausgefüllt. Die exstirpierte Gallenblase ist 10 cm lang, $5^1/_2$ cm breit. Die Wandung namentlich nach oben knotig und schwielig verdickt. Auf dem Durchschnitt nicht deutlich skirrhös.

Morphium — Chloroform — Aethernarkose verlief ohne Störung.

Verlauf: 11. XII. abends: Pat. hat sich gut erholt, kräftiger regelmässiger Puls. Nochmals Aufstossen, 1mal Erbrechen. — 12. XII. Auf

Opium-Suppos. viel Schlaf. Kein Erbrechen. Tamponade entfernt, Drainage mit Jodoformgazestreifen. Verband war blutig, nicht gallig durchtränkt. 13. XII. V.-W. Verband gallig durchtränkt. Allgemeinbefinden gut. Auf Einlauf Flatus, kein Stuhl. — 15. XII. Sekretion mässig, nicht gallig. Einzelne Nähte entfernt. Auf Einlauf etwas normal gefärbter Stuhl. — 17. XII. Sekretion gering, Drain gekürzt; Rest der Nähte entfernt. Wunde reaktionslos. Leib weich, tympan. — 1. I. 94. Sehr starker Gallenabfluss durch die Fistel, auch die folgenden Tage. — 5. I. V.-W. Stuhl ganz acholisch. Täglicher V.-W. — 9. I. Gallenabfluss geringer. Pat. stark ikterisch. Stuhl acholisch. — 12. I. Kein Gallenabfluss aus der Fistel mehr. Keine wesentliche Veränderung in der nächsten Zeit. — Am 9. II. Pat. nach Hause entlassen. Daselbst nach 6 Tagen exitus letalis.

Fall 4. (Cholecystostomie).

1. IX. 90: Katharine Sauer, 46 Jahr alt, aus Unterschönmattenwag. Familienanamnese ohne Belang. Geschwulstbildungen irgend welcher Art sind in der Familie nie vorgekommen. Im 21. Jahr heiratete Patientin. Sie machte 10 normale Geburten und Wochenbetten durch, die 1. mit 23, die letzte mit 42 Jahren. 2mal totgeborene Kinder, 1mal Abort. 8 Kinder leben und sind gesund. Mit 22 Jahren hatte Pat. Lymphome am Hals, die incidiert wurden; Narbe noch sichtbar. Sonst will Pat. stets gesund gewesen sein. Im Januar 1890 lag sie an Influenza 3 Wochen zu Bett und erholte sich nur langsam.

Im Mai fühlte Pat. etwas einwärts von der rechten Spina iliac. ant. sup. eine ca. hühnereigrosse, feste, leicht verschiebliche Geschwulst, die bis jetzt gleichmässig an Grösse zunahm, aber weder beim Gehen noch beim Liegen Schmerzen verursachte. Erst seit 8 Tagen ist die Geschwulst rascher, vor allem nach oben zu gewachsen und bei Berührung, besonders aber bei Verschiebung in querer Richtung schmerzhaft. Seit 8 Tagen fühlt sich Pat. auch ermüdet, ohne lokalisierte Schmerzen zu verspüren. — Appetit ist in der letzten Zeit herabgesetzt; starke Abmagerung, keine Uebelkeit oder Erbrechen, Verdauung, Stuhlgang und Urin normal. Kein Icterus, kein Fieber. Vor 8 Tagen suchte Pat. den Arzt auf, der ihr Abführmittel verschrieb.

Status praes.: Mittelgrosse, gracil gebaute Frau mit schwacher Muskulatur und geringem Panniculus. Haut leicht subicterisch verfärbt, Wangen und Schleimhäute blass. Keine Oedeme. Leichte Struma.

Lungen: Hinten ist über den oberen rechten Lungenpartieen der Schall gegen links verkürzt und leicht gedämpft. Daselbst ist das In- und Exspirium etwas verschärft. Keine Rasselgeräusche. Herztöne rein, accent. 2. Aorten- und Pulmonalton. Leberdämpfung in der Parasternallinie auf der 5. Rippe beginnend. Die untere Grenze ist von der Parasternallinie nach aussen bis zur Mittellinie nicht zu bestimmen, da hier

die Leberdämpfung direkt in die Dämpfung der Geschwulst übergeht. Nach innen von der Parasternallinie liegt die Grenze fingerbreit unterhalb der normalen Grenze.

Circumferenz des Abdomens über dem Rippenbogen = 75½
" " " " " Nabel = 85
" " " " der Mitte zwischen Nabel u. Symphyse = 86½
Entfernung vom Nabel zur rechten Spina a. = 17 cm.
" " " " linken " " = 20 cm.

Leib nicht aufgetrieben, Nabel vorgewölbt, lin. alba nicht pigmentiert.

Untersuchung in Chloroformnarkose (Dr. Herczel): 2. IX. 90: In der Gegend der Gallenblase findet sich eine nach unten zu zapfenförmige, rundliche, gleich einer länglichen Melone konfigurierte Geschwulst, in der Luftlinie gemessen 12 cm breit, 14 cm lang, von rechts nach links verschieblich, nach oben ziemlich fixiert. Der untere Pol der Geschwulst kann bis an den linken Rippenbogenrand in der Mammillarlinie geschoben werden, nach aussen lässt er sich in die rechte Lendengegend hereindrängen, immer an dem oberen Pole pendelnd. An der inneren linken Seite der Geschwulst befindet sich ein kleinfingerdicker derber Strang, der aber nicht pulsiert. Die Geschwulst ist fast 1½ Faust gross und lässt sich auch nach hinten ziemlich leicht umgreifen. Die Dämpfung geht direkt in die Leberdämpfung über und hat eine den Conturen der Geschwulst ungefähr entsprechende Configuration. Der untere Pol reicht bis 2 Querfinger weit über die Symphyse; oben aussen ist der Leberrand gut durchzufühlen. Der Tumor macht Respirationsbewegungen nicht mit. Die rechte Niere steht tief, ist etwas verdickt, bimanuell sehr gut palpabel. Auch die linke Niere ist bei tiefer Narkose bimanuell an normaler Stelle nahe der Wirbelsäule deutlich fühlbar.

Gynäkologische Untersuchung ergibt Retroversio und Retropositio uteri. Das rechte Parametrium ist etwas geschrumpft, von Geschwulst frei, jedoch kann man bei starkem Druck von oben die in der rechten Lumbalgegend liegende Geschwulst derart herunterdrängen, dass die Kuppe derselben am Eingang des kleinen Beckens steht und von der Vagina aus fühlbar ist. Doch macht der Uterus und seine Appendices die Bewegungen der Geschwulst in keiner Weise mit. Rechtes Ovar undeutlich fühlbar. Excavatio sacralis deutlich abzupalpieren. Keine Drüsen, keine Geschwulstpartieen daselbst. Behufs chemischer Untersuchung wird mit der Pravaz'schen Spritze 3 Fingerbreit rechts und etwas oberhalb vom Nabel eine Probepunction vorgenommen. Die erhaltene Flüssigkeit zeigt nach dem Absetzen ca. ⅓ ihres Volums Sediment. Dasselbe ist von rötlich-brauner Farbe und etwas schleimig-gallertiger Konsistenz. Mikroskopisch zeigt es Conglomerate von weissen Blutzellen und einzelne rote Blutkörperchen, sowie gelbe Haematoidinkrystalle. Ueber dem Sediment steht eine urinartige, transparente, zähe Flüssigkeit von stark alkalischer

Reaktion. Gallenfarbstoffe sind mit der Gmelin'schen Probe deutlich nachweisbar.

Diagnose: Tumor vesicae felleae. Cholecystotomie beschlossen.

Operation: Ursprünglich 12, später 17 cm langer Schnitt (nach Langenbuch) am lateralen Rand des Musc. rectus. Die Scheide des rectus wird eröffnet und am lateralen Rand des Muskels das hintere Blatt samt Peritoneum nach vorheriger Unterbindung der properitonealen Gefässe der Länge nach gespalten. Es liegt eine stark faustgrosse, etwas länglich geformte, äusserst dickwandige, mit vielen Gefässen überzogene Gallenblase vor; an ihrer Wurzel ist die Leber abgeplattet, verflacht, marmoriert, in einem handtellerbreiten Stück, ½—1 cm Dickendurchmesser, stark bindegewebig degeneriert. An der vorderen und den seitlichen Flächen sind Netzstränge stark adhärent und werden nach doppelter Ligierung abgetrennt. An der inneren und hinteren Seite ist die Umschlagstelle des Colon transversum fest mit der Gallenblasenwand verlötet und wird unter Verschorfung der blutenden Stellen mit dem Paquelin nur insoweit von derselben abgetragen, als es zur Vorwälzung der Gallenblase in die Wunde notwendig erscheint. Nun wird die Geschwulst punktiert und dabei ca. 20 ccm einer trüben, gelb-braunen, mit krümeligen Massen erfüllten Flüssigkeit entleert. Da der Verdacht einer malignen Neubildung obwaltet, anderseits die Möglichkeit eines stark bindegewebig verdickten Empyems der Gallenblase oder Steinbildung vorliegt, wird die Gallenblase der Länge nach 4—5 cm weit incidiert, 5 cm unterhalb des Leberrandes bis herab ziemlich zur Klappe der Gallenblase, worauf sich gelbliche, mit Krümeln versehene Flüssigkeit entleert und mit Steinlöffel 63 kirschkerngrosse facettierte braungelbe Gallensteine entfernt werden. Hierauf wird die mit eitrigen Fibrinfetzen belegte matsche Wand der bis 1 cm bindewebig verdickten Gallenblase mit dem scharfen Löffel ausgeschabt, die mässige Blutung durch Tamponade mit Jodoformgaze gestillt. Hierauf die Incisionswunde mit je drei Catgutnähten verkleinert, so dass eine gut 10 pfennigstückgrosse Stelle übrig bleibt, sodann die Oeffnung mit 10 feinen Seidennähten mit dem Peritoneum parietale umsäumt, die erstliche Bauchwunde mit abwechselnd tiefen und oberflächlichen Seidennähten geschlossen, derart, dass die zuerst an der Gallenfistel liegenden Nähte ein Stück der Gallenblase mitfassen. Jodoformcollodiumverband. Die 62 Steine wiegen 16,5 g; die qualitative Analyse ergab: keine Mineralstoffe, beinahe reines Cholestearin, wenig Gallenpigment. Nach der Operation kein Erbrechen, keine Uebelkeit, Opium gtt. 10, Morphium 0,01. Viel Durst, Schmerzen beim Atemholen.

Verlauf: 5. IX.: mässige Schmerzen, wenig Schlaf, viel Durst. Seit früh Periode (vorzeitig). Zunge belegt und trocken. Auf der Höhe der Inspiration stehende Schmerzen, kein Aufstossen, keine Uebelkeit, keine Winde, Urin mit Catheter. — 6. IX. früh Urin spontan; keine Schmer-

zen, dumpfe Empfindung im Leib. Zunge belegt und trocken. V.-W. sehr wenig durchgeschlagen, blutig serös, nicht riechend. Gazestreifen, die herausgenommen und erneut werden, trocken, nur unten gallig imbibiert. Calico-Verband. — 7. IX. Nicht geschlafen, Zunge belegt und trocken, keine Winde, Unbehagen im Leib. Urin spontan, nachmittags Winde. — 8. IX.—17. IX. Zunehmende Besserung, vollkommen schmerzfrei. V.-W. Jodoformgazestreifen nicht riechend, wenig feucht, Wunde reaktionslos. Nähte bis auf 1 entfernt. Zinkvaselin-Jodoformgaze-Verband. — 20. IX. V.-W. Jodoformgaze rein eitrig, nicht gallig, erneuert. Letzte Naht entfernt, desgl. die die Gallenblase an der Bauchwand fixierenden. — 24.—27. IX. Wohlbefinden. V.-W Höhle bedeutend verkleinert, ca. 6 cm tief. Jodoformgazestreifen ersetzt. — 3. X. 5 Stunden ohne Beschwerden ausser Bett. Temperatur in der ganzen Zeit kaum über normal. — 7. X. Pat. als geheilt entlassen.

Anat. Diagnose: Ausgeschabte Partikel aus der Gallenblase: Blutcoagula und Granulationsgewebe, einzelne Epithelreihen aus der Mucosa. Nichts Malignes!

Ein Jahr später kommt Pat. zur Sektion. Die Krankengeschichte ergibt keine Auskunft über nochmalige Aufnahme und damaligen Status.

Sektionsbericht: Starke Starre. Intensiv ikterische Hautdecken, Unterhautfettgewebe schwach entwickelt, ebenso die blassrote und zerreissliche Muskulatur. Auf der rechten Seite des Bauches, 5,5 cm vom Nabel entfernt, eine trichterförmige Einziehung, die Haut derselben mit einer bräunlichen Masse belegt. Von derselben erstreckt sich gerade nach oben bis zum Rippenbogen eine Narbe. Zwischen Leber- und Bauchwand einer dünnen Stelle entsprechend in der Ausdehnung eines Thalers feste Verwachsungen; diese Stelle entspricht genau dem Fundus der Gallenblase. Das grosse Netz an derselben Stelle einigermassen überlagert, auf der rechten Seite die Eingeweide. Der Magen beträchtlich dilatiert, erreicht mit seiner grossen Curvatur beinahe die Symphyse. Fundus und ein grosser Teil der Magenmitte sind links, der Pylorusteil rechts von der Wirbelsäule gelegen. Dementsprechend ist das Colon transversum sehr stark nach unten dislociert, liegt zum Teil der Symphyse an und füllt zum anderen Teil das kleine Becken. Zwerchfell liegt zwischen 5. und 6. Rippe, rechts an der 5. Rippe. Leber ragt mit dem rechten Rand etwas über den Nabel herunter, mit dem linken steht sie unmittelbar darüber.

Lungen kollabieren mässig. Im Herzbeutel klare Flüssigkeit in spärlicher Menge. Herz klein, enthält flüssiges Blut und spärliche Gerinnsel. Endocard, Klappen, Intima der Aorta stark ikterisch, sonst ohne Veränderung. Muskulatur dünn, braun, brüchig. Dünndarm, der im kleinen Becken liegt, ist stark kontrahiert. Flex. coli dextra ist mit der hinteren Fläche und, wie es scheint, mit der Gallenblase fest verwachsen. Linke Niere von mittlerer Grösse, Kapsel leicht löslich, Nierensubstanz stark ikterisch, Rinde schwach getrübt. Peritonealüberzug der rechten Bauch-

wand über der Niere enthält eine mässige Anzahl linsen- bis erbsengrosser markiger Knötchen. Milz sehr vergrössert, derb und blutreich. Von der erwähnten trichterförmigen Einziehung gelangt man durch einen engen, mit gallertiger Masse gefüllten Kanal in die Gallenblase. Diese ist kaum haselnussgross, ihre Wandungen sind im allgemeinen von mittlerer Dicke; in der Mitte an der vorderen Fläche ein leistenförmiger, markig infiltrierter Wulst, durch welchen die Gallenblase in eine obere und untere Hälfte geteilt wird. In der ersteren ein erbsengrosser Stein, nach dessen Herausnahme eine kleine runde Oeffnung zum Vorschein kommt, die Einmündungsstelle des Ductus cysticus. Da wo dieser in den Duct. choledochus einmündet, findet sich eine hügelförmige markige Masse, durch welche die Kommunikation mit dem choledochus aufgehoben wird. Dieser selbst ist an dieser Stelle beträchtlich eng, abgeknickt, der gegen den Darm zu gelegene Teil erweitert und mit 3 Steinen gefüllt. Der gegen die Leber zu gelegene Abschnitt, sowie die grösseren Ductus hepatici sind enorm erweitert. Das Lebergewebe ist von zahlreichen, stecknadelkopfgrossen gelblichen Stellen durchsetzt, entsprechend den Erweiterungen, und von mit eingedicktem Inhalt gefüllten Gallengängen kleinen Kalibers. Lebergewebe mässig ikterisch. In demselben einzelne bis kirschkerngrosse markige Knoten. Aus der Einmündungsstelle des Ductus choledochus ins Duodenum entleert sich auf Druck dicke Galle, das Duodenum an dieser Stelle abgeknickt infolge der Verwachsung mit der Gallenblase, beträchtlich erweitert bis zum Pförtnerlumen, das gleichfalls dilatiert ist. Schleimhaut sehr stark dilatiert, Magen intensiv gerötet und verdickt.

Anat. Diagnose: Gallenblasenfistel nach Cholecystotomie. Verkleinerung der Gallenblase. Carcinomatöse Degeneration der Wand sowie des Duct. cysticus. Stenose des Duct. choledochus, Steine in demselben, Dilatation der Gallenwege. Metastatische Knoten in Leber und Peritoneum.

Dieser Fall liefert einen schönen Beitrag zur Annahme der Entstehung des Gallenblasenkrebses durch Gallensteine. Vor 1 Jahr wird die Diagnose durch mikroskopische Untersuchung auf nicht maligne Bildung gestellt. Innerhalb eines Jahres führt die durch die Gallensteine bedingte Gewebsveränderung zu einem ausgeprägten Carcinom. Heutigen Tages würde man, da wohl nur mehr wenige Autoren an dem erwähnten Zusammenhang zwischen Gallensteinen und Gallenblasenkrebs zweifeln werden, eine derartig malträtierte Gallenblase, auch wenn nichts malignes nachzuweisen wäre, ohne weiteres wegen der Gefahr der späteren Neubildung entfernt haben.

Fall 5. (Incision, partielle Resektion des Tumors.)

Joseph Berberich, 66 J.. aus Dilsberg. Pat. war früher stets gesund. Im Jahre 70 bekam er durch einen Fall einen Bruch oberhalb des Nabels.

Derselbe verschwand zeitweise und kam wieder in verschiedener Grösse. Bruchband trug Pat. nie. Seit ca. 2 Jahren kein neues Hervortreten mehr. Um diese Zeit aber zeigte sich an der Stelle der früheren Bruchpforte, wie es scheint, eine erbsengrosse Anschwellung, die sich nur langsam vergrösserte. Seit Herbst 1883 begann die Geschwulst rascher zu wachsen, wurde gegen Druck empfindlich und seitdem leidet Pat. an heftigen, in die beiderseitige Lendengegend ausstrahlenden Schmerzen. Seit 3 Monaten hartnäckige Verstopfung, sonst Allgemeinbefinden nicht gestört.

Status praesens: Dicht oberhalb des Nabels ein etwa taubeneigrosser, glatter, harter, nierenförmiger Tumor; Hilus nach unten, Konvexität nach oben gerichtet. An der unteren dicht am Nabel gelegenen Partie die Haut in geringer Ausdehnung festgewachsen, sonst lässt sie sich über dem Tumor leicht in Falten abheben. Der Tumor liegt oberhalb der Bauchmuskulatur und ist mit derselben verwachsen. Nur an einer cirkumskripten Stelle dicht oberhalb des Nabels sehr druckempfindlich. Schall über dem Tumor leer.

6. VI. 84. Operation: Es wird mit einem kleinen eliptischen Schnitt die Nabelnarbe umschnitten, die Haut oberhalb des Tumors zurückpräpariert; geringe Blutung aus den Bauchdecken. 3 Seidennähte. Der dem Peritoneum fest aufsitzende Tumor wird umschnitten, wobei ein kleines Stück der Substanz beider Recti entfernt werden muss; die peritoneale Basis des Tumors wird in der Grösse etwa eines 5 M.-Stückes mit entfernt. Die Untersuchung der Peritonealhöhle, soweit dies von der 10 cm langen Wunde möglich ist, ergibt nichts Abnormes. Am lig. teres nichts Abnormes. Toilette. Schluss der Bauchwunde mit 5 tiefgreifenden und 5 oberflächlichen Nähten. Jodoformlister-Verband. Der Tumor ist stark wallnussgross, sitzt mit breiter Basis dem Peritoneum unmittelbar auf, ist überall von Fettknöllchen umgeben und zeigt eine strangförmige derbe Verwachsung mit der samt einer schmalen Zone umgebender Haut exidierten Nabelnarbe. Auf dem Durchschnitt weissliche, markige Beschaffenheit, einzelne kleine rötliche Stellen. Sogleich nach dem Erwachen aus der Narkose springt Pat. aus dem Bett, läuft im Saal umher und kann nur mit Mühe ins Bett zurückgebracht werden. 10 Tropfen Tct. op. croc. Abends grosse Unruhe, beständiges Schwatzen, keine Reaktion auf Fragen. Leib nicht druckempfindlich. Urin, mit Catheter entleert, enthält Sulfate, keine Jodreaktion. — 7. VI. Einige Stunden Schlaf, morgens grosse Unruhe. Puls gut. Sensorium benommen, keine Antwort auf Anrufen, lärmt sehr beim Cathetrisieren. — 11. VI. Stat. idem; etwas ruhiger, Puls schlechter. — 12. VI. V.-W. Bauchwunde sieht gut aus. Ränder etwas gerötet. 8 Nähte entfernt. — 13. VI. Pat. kollabiert, Puls schwach (Moschus). — 15. VI. Nachts unruhig, gegen Morgen ruhiger. 8 Uhr exit. letalis.

Sektionsbericht: Mässige Starre, weissgelbe Hautfarbe, an den Bauchdecken grünlich verfärbt. Unterhautfettgewebe spärlich, Muskula-

tur schlecht entwickelt, braunrot, brüchig. Skelett kräftig. Nabel fehlt, an seiner Stelle eine Wunde, die von der Nabelgegend aus sich nach oben erstreckt. Wundränder eitrig infiltriert. Dem Nabel entsprechend findet sich zwischen Haut und Weichteilen eine kirschkerngrosse jauchige Höhle. Es erstreckt sich aber eitrige Infiltration und nekrotischer Zerfall in einer Ausdehnung von 2 cm nach links und rechts von der Wunde. An derselben Stelle ist das grosse Netz in ziemlicher Ausdehnung adhärent und ausgedehnt eitrig infiltriert. In der Peritonealhöhle findet sich klare Flüssigkeit in spärlicher Menge, der seröse Ueberzug des Dünndarmes ist etwas lebhafter gerötet, sonst nichts verändert. Das lig. teres ist an seiner Fixationsstelle an der Bauchwand abgelöst, etwas höher abgebunden, der unterbundene Abschnitt fleckig gerötet. An der Stelle der Gallenblase findet sich eine markige, ziemlich stark eingezogene Geschwulstmasse, die mit der Flex. coli dextra und Duodenum ziemlich fest verwachsen ist. Wand des Colon an dieser Stelle keine Veränderung, desgleichen Duodenum. Lig. hepatoduodenale zeigt sich stark verdickt und markig infiltriert. Duct. choledochus erweitert, Einmündungsstelle ins Duodenum eher weiter als eng. Auch die Duct. hepatici mässig dilatiert. Duct. cysticus nur an seiner Einmündungsstelle in den Choledochus noch nachzuweisen, sonst geht er in die genannte Geschwulstmasse über. In dieser findet sich an einer Stelle eine kleine, mit 2 Steinen und mit Eiter gefüllte Höhle, offenbar der Rest des Lumens der Gallenblase. Im linken Leberlappen ein kirschkerngrosser, markiger Knoten, ein erbsengrosser im rechten, Gewebe unverändert.

Anat. Diagnose: Primäres Carcinom der Gallenblase, continuierliche Fortsetzung auf Lig. hepato-duoden. und Leber. Metastasen in der Leber. Eitrige Infiltration der Weichteile. Sepsis.

Mikroskopisch: Cylinderzellen-Carcinom, skirrhöse Abart, zum Teil gallertig degeneriert.

Fall 6 (Probelaparatomie).

Johannes Puttler, 27 Jahre, aus Kirchheim. Familien-Anamnese ohne Belang. Im 14. Jahre Gelbsucht, verging von selbst. Nach einem Diätfehler Schüttelfrost mit krampfartigen Schmerzen, die ihm den Magen zusammenzogen. Nach einiger Zeit treten wieder plötzlich heftige Schmerzen mit starkem Magendruck auf. Arzt konstatiert eine Geschwulst an der Leber, die durch Gallensteine hervorgerufen sei. Auf Karlsbader Salz und Diät keine Besserung. Beständig Schmerzen. Pat. geht auf den Rat des Arztes in die Klinik. In den letzten 14 Tagen stark abgemagert.

Status praesens: Anämischer Mann mit mässigem Panniculus, Haut subicterisch verfärbt, keine Oedeme, Schleimhäute blass. Lungen und Herz normal. Leberdämpfung nicht deutlich vergrössert, Rand nicht

palpabel. In der Gegend der Gallenblase, mit dem Leberrand zusammenhängend, eine breit anliegende, stark apfelgrosse, sich flach kugelig vorwölbende, glattwandige, anscheinend cystische Geschwulst, welche mässige Fluktuation aufweist. Bei praller Spannung der Bauchdecken über dieser Geschwulst ist der Perkussionston stark gedämpft tympanitisch und wird bei tiefer Inspiration, wobei sich der Tumor fest an die Bauchwand anlegt, vollständig leer. Nach unten ist die Dämpfungsgrenze durch eine konvexe, fast kreisrunde Linie begrenzt, welche bis 1 Querfinger über den Nabel hinausreicht. Bei tiefer Inspiration rückt die Geschwulst samt der Leber 1½ Querfinger tief herunter. In der Axillarlinie überschreitet der untere Leberrand nicht den Rand des Rippenbogens. Im Scrobiculum beträgt die Leberdämpfung 6 cm, in der Axillarlinie 13 cm, Querdurchmesser des Tumors in der Luftlinie ca. 7 cm, Längsdurchmesser ca. 6 cm. Bei Aufblähen des Magens rückt die Geschwulst etwas weniger nach aussen, wenigstens erscheint in dessen innerer Peripherie der Schall hell tympanitisch, wohl weil der geblähte Magen sich unter die Geschwulst drängt, während an der äusseren unteren Peripherie die Resistenz etwas zunimmt. — 22. I. Probemahlzeit, 3 Stunden später Ausspülung: in der ausgeleerten Flüssigkeit keine Speisereste, dagegen zum Schluss in der Spülflüssigkeit blutige Striemen und beim Herausnehmen der sonst weichen glatten Sonde um die Spitzen derselben mehrere hellrote, blutige breite Schleimstriemen. Der Tumor ist durch die Ausspülung selbst bei vollkommen leerem Magen nicht weiter nach innen gerückt. Die Konturen springen deutlich vor, er scheint an der äusseren Seite etwas derber, in querer Richtung kaum verschieblich und weist über seiner inneren Hälfte dumpf-tympanitischen Perkussionston auf. — 24. I. Mikroskopische Untersuchung einiger mit dem Mageninhalt entleerten faserigen Klumpen ergiebt reichlich Fett und halbverdaute, quergestreifte Muskelzellen, offenbar von der letzten Mahlzeit herrührend. Chemische Untersuchung ergiebt fast neutrale Reaktion des Magensaftes. — 25. I. Pat. führt mehrmals ab, einige dünnflüssige, nicht acholische Stühle, fühlt sich danach sehr schwach. Ausspülung des Magens mit lauem Wasser. Spülflüssigkeit enthält wenig blutig gefärbte Streifen. Pat. hat in den letzten 14 Tagen 15 Pfund abgenommen.

Operation: Da der Tumor ziemlich genau hinter dem oberen Muskelbauch des M. rectus sitzt, wird zunächst ein 14 cm langer Schnitt in der Medianlinie oberhalb des Nabels geführt. Der Tumor lässt sich, weil mit Leber, Netz und Duodenum fest verwachsen, nicht hervorziehen; es musste deshalb noch ein 7 cm langer Querschnitt hinzugefügt werden. Der von aussen palpable Tumor ging zweifellos von der Gallenblase aus, fühlte sich ziemlich derb, nach unten fluktuierend an. An dem unteren konvexen Rand wurde mit dem Troicart eingestochen und 2—3 ccm grünlicher eingedickter Flüssigkeit entleert. Mikroskopisch enthielt sie frische und alte Blutkörperchen, Fetttropfen, Cholestearin und Fettkrystalle, Ex-

sudat, Krümelmassen, keine charakteristischen Stellen. Da der Tumor so hart bleibt wie zuvor und sich nach der Peripherie zu höckerig und derb anfühlt, die eingeführte Kanüle nicht auf Gallensteine, sondern auf weiche, fette Massen stiess, wurde die Diagnose auf Gallenblasentumor bestätigt und darnach die Ablösung des adhärenten Netzes in 5 Portionen (Doppelligatur) bewerkstelligt. Beim weiteren Vordringen zeigt sich im Lig. hepato-duod. eine bohnengrosse, höckerige Lymphdrüse, die durchaus den Eindruck einer malignen Geschwulstmetastase macht. Da sich dann ein ziemlich grosser Tumor hinter dem Duodenum, dem Pancreaskopf entsprechend, nachweisen lässt, dessen Exstirpation unmöglich erschien, wurde die Operation durch Desinfektion und Schluss der Bauchwunde beendet. Der Musc. rectus liess sich dabei schwer vereinigen und wurde durch eine versenkte Catgutnaht in nähere Berührung gebracht.

Diagnose: Maligner Tumor der Gallenblase, vielleicht Angiosarkom mit Metastasen gegen das Pancreas.

Verlauf: Wunde heilte reaktionslos. 25. II. Pat. entlassen mit einem Schreiben an den behandelnden Arzt, im Falle der Verschlimmerung den Pat. in die Klinik zurückzusenden.

29. III. Wiederaufnahme. Pat. lag seither zu Hause beständig zu Bett, stand öfters eine Stunde am Tage auf. 14 Tage nach Austritt soll der Tumor in der Nähe des Nabels plötzlich stärker gewachsen sein. Am 22. X. zum ersten mal Erbrechen, das Erbrechen kaffeesatzähnlich und stark riechend. Am 25. III. bildete sich am unteren Rand des Tumors ein Bläschen, das aufsprang. Es entleerte sich Eiter und Blut, späterhin wasserhelle Flüssigkeit und Darmgase.

Status praesens: Hohes Stadium der Kachexie. — Abdomen zeigt in der Medianlinie oberhalb des Nabels beginnend eine 11 cm lange, etwas nach rechts verschobene Narbe. Rechts davon, unter dem Rippenbogen, etwas oberhalb des Nabels gelegen, eine nach aussen vorspringende, kinderfaustgrosse Geschwulst. Dieselbe zeigt auf der Oberfläche, drei Finger breit über dem Nabel beginnend eine rechtwinklig von jener Narbe 9 cm nach rechts ziehende Narbe. Der Tumor fühlt sich auf der Oberfläche weich an, scheinbar fluktuierend, ist sehr druckempfindlich. Die Umgebung des Tumors zeigt im Bereich eines Handtellers eine schmerzhafte Infiltration der Bauchdecken. Die Leberdämpfung ist kaum vergrössert, die Leber selbst nicht palpabel. Im Bereich des Tumors, besonders der Infiltration, abgeschwächter Schall. Die Haut über dem Tumor scheint etwas verdünnt, sehr fein injiciert und zeigt am äusseren unteren Pol der Geschwulst eine äusserst feine, für die Sonde kaum durchgängige Fistel, aus der sich hellgelbe Flüssigkeit mit übelriechenden Darmgasen entleert. Die Sonde führt kaum 2 cm in die Tiefe. Eine direkte Kommunikation mit dem Darm lässt sich nicht nachweisen. Das übrige Abdomen aufgetrieben, überall tympanitischer Schall, keine Druckempfindlichkeit. Auffallend ist die Ausbuchtung der unteren Brust- und Lenden-

wirbelgegend. Perkussion ergiebt hinten vom 10. Brustwirbel abwärts bis zum unteren Lendenwirbel eine absolute Dämpfung, welche nach rechts in die Leberdämpfung, nach links in die ziemlich vergrösserte Milzdämpfung übergeht. Inquinaldrüsen frei. Oedem der Extremitäten. — 29.—30. III. Viel Schmerzen. — 31. III. Erbrechen kaffeesatzähnlicher Flüssigkeit, ebensolche geht durch die Fistel ab, im ganzen 0,5 l, Reaktion sauer, mikrosk. Speisereste und rote Blutkörperchen. Keine HCl, dagegen Milchsäure. — 2. IV. An der Quernarbe eine längliche Blase. — 3. IV. Blase springt auf, entleert Eiter. Längsnarbe ganz aufgebläht, schwarzer Stuhl. — 4. IV. 3 Finger breit oberhalb des Nabels an dem Verbindungspunkt der Längs- und Quernarbe hat sich ein 20 Pfennigstückgrosses Loch gebildet, aus welchem massenhaft Mageninhalt, z. T. blutig, z. T. bräunlich gefärbt, herausquillt, von unangenehm säuerlichem Geruch. Der eingeführte Finger kommt durch zerfallene Tumormassen in einen Hohlraum; beständiger Abfluss, besonders wenn Pat. etwas zu sich nimmt. Es gelingt, durch Watte-Guttapercha-Tampon den weiteren Abfluss von Flüssigkeit zu verhindern. — 5. IV. Loch um das doppelte grösser. Abfluss zu verhindern gelingt nicht. — 7. IV. Ernährung per rectum 3mal täglich. Erster Einlauf nicht behalten. — 11. IV. Oeffnung 5 M.-Stückgross. Benommenheit. Exitus letalis.

Sektionsbericht: Stark abgemagerte Leiche. Haut, Konjunktiven etc. ikterisch. Panniculus fettlos. Muskulatur blassrot. In der Mitte des Bauches zwischen Proc. xiph. und Nabel eine handtellergrosse Einsenkung, deren Grund schwärzlich missfarben und stark stinkend ist. Eine Oeffnung führt ins Innere des Bauches. Lungen und Herz ohne Abnormitäten, nur R.U. Kompression und Atelektase. Keine Metastasen. Milz sehr gross, Pulpa weich, blassrot. Die Bauchdecken sind an der missfarbenen Stelle mit dem Bauchinhalt in etwas grösserer Ausdehnung verwachsen und zwar betrifft die Verwachsung den Pylorus, welche durch die erwähnte Oeffnung nach aussen kommuniciert. Das Colon transversum und die Leber in grösserer Ausdehnung. Bauchdecken wie Därme sind durch Fäulnis stark verfärbt. Colon ascendens ausserordentlich erweitert und mit braunen flüssigen Massen gefüllt. Nach Herausnahme von Magen, Leber, einem Teil des Dünndarms und Dickdarms in toto zeigt sich bei der Präparation von der Rückseite, dass an Stelle der Gallenblase und des Pylorus ein grosser, derber, markiger Tumor sitzt, durch welchen die genannten Teile zusammengehalten werden, nach unten geht derselbe in schwärzliche, missfarbene Jauchemasse über. Ob der primäre Tumor an dem Fundus der Gallenblase oder dem Pylorus gesessen, lässt sich an dem Präparat, an welchem die Orientierung äusserst schwierig ist, nicht mehr erkennen. Auf der Rückseite des rechten Leberlappens wird ein grosser, gelbliche Flüssigkeit enthaltender Sack mit zahlreichen runden Bröckeln und dicker fibröser Wandung herauspräpariert. Derselbe stellt die rechte Niere dar, welche ihr Parenchym infolge der Stauung

vollständig verloren hat, da der Tumor auf dem Ureter lag. Die Leber enthält zahlreiche erbsen- bis wallnussgrosse derbe, markige Knoten; im übrigen ist das Centrum der Acini graurot, die Peripherie graugelb. — Niere sehr gross, Kapsel leicht löslich. Parenchym von mittlerem Blutgehalt, graurote Farbe, deutliche Zeichnung.

Anatomische Diagnose: Carcinom des Fundus der Gallenblase (oder Pylorus?), Verwachsung mit Leber, Dickdarm, Pylorus, Perforation nach aussen. Verjauchung. Stauungshydronephrose rechts. Kompensatorische Hypertrophie der linken Niere. Metastasen in der Leber.

Ich glaube, wir können in diesem Fall, auch wenn der Sektionsbefund und die Explorativ-Incision keinen Aufschluss darüber geben, mit Sicherheit die primäre Erkrankung in die Gallenblase verlegen, da alle früheren anamnestischen Daten auf Erkrankung der Gallenwege (Cholelithiasis) deuten, während die Erscheinungen von Seiten des Magens (Erbrechen etc.) erst in der letzten Zeit der Erkrankung auftraten.

Fall 7 (Probelaparatomie).

Franziska Grossner, 53 J. aus Hassloch, 21. II. 89. Keine ernstliche Erkrankung in der Familie. Verheiratet, 8 Kinder leben und sind gesund. Pat. war früher nie krank. 14 Tage vor Weihnachten 1888 begann das jetzige Leiden mit Magenschmerzen und wässerigem Erbrechen, 2 Tage dauernd. Darauf gingen die Schmerzen auf die Lebergegend über und rückten allmählich tiefer hinab. Sie werden beschrieben als anfallsweise auftretende Stiche. Mit Ausnahme der ersten 2 Tage hat Pat. nie erbrochen, der Appetit ist gut. Urin ging gut ab, meist klar und gelb, bei sehr heftigen Schmerzanfällen angeblich rot. Stuhlgang verhalten. Faeces dunkler als früher. Nie Icterus, nie Oedeme. Keine Abmagerung.

Status praesens: Bauchhaut pergamentartig, fettarm, in der Mitte mit flachen, verschiebbaren Narben versehen, welche angeblich von Geschwürsbildung vor 10 Jahren herrühren. Nach rechts vom Nabel eine etwas knollige, derbe, 7 cm breite, circa 6 cm hohe Geschwulst, welche bis zur Lin. mamm. nach rechts und Lin. interspinalis nach unten reicht und an welche sich nach rechts und unten eine nach innen gerichtete, schief verlaufende, etwas weichere Kante anschliesst. Dieselbe scheint mit den Bauchdecken verwachsen zu sein und bewegt sich kaum merklich bei tiefer Inspiration nach abwärts. Die Perkussion über derselben giebt gedämpft tympanitischen Schall, der nach oben in die Leberdämpfung übergeht, welche in der Pstl. l. nach oben bis zur 6. Rippe, in der M.-l. bis zur 7. Rippe reicht. Palpation des übrigen Unterleibes ergiebt nirgends verdächtige Härte.

Klinische Diagnose: Entweder Tumor der Gallenblase oder Tumor in einem abgeschnürten Leberlappen, wahrscheinlich maligner Natur, da Magen- und Darmerscheinungen völlig fehlen.

27. II.: Operation. Incision vertikal über dem Tumor, 4 Finger nach aussen von der Mittellinie, welche noch den verbreiterten Rectus der Länge nach spaltet, wobei 4—5 Zweige der Art. epigastrica unterbunden werden. Sodann präsentiert sich der Tumor, der nicht mit der Bauchwand verwachsen war und sofort als Gallenblase erkannt werden konnte. Derselbe war an seiner unteren Fläche mit Netz, welches entzündlich verdickte Knollen darstellte, überwachsen, bildete an seinem freien Rande einen derben glatten, markweiss durchschimmernden Tumor, während er nach der Leberoberfläche in Form von 3—4 rötlich weissen, bis haselnussgrossen, aber flachen Geschwulstknollen in die dünnwandige Oberfläche der Leber durchwucherte. Der Pylorus war mit der höckerigen Unterfläche der Gallenblase untrennbar verwachsen und zeigte bei Einstülpung der vorderen Magenwand ebenfalls unebene Höcker. Da unter diesen Umständen von einer Lösung der Adhäsionen abgesehen wurde, konnte die Ausdehnung des Tumors in der Richtung des Duct. choledochus nicht festgestellt werden.

Anatom. Diagnose: Carcinom der Gallenblase.

Verlauf: Trotz der absolut schlechten Prognose besserte sich der Zustand der Pat. im Laufe der nächsten Tage sehr. Die Wunde heilte reaktionslos. Geringe Schmerzen blieben bestehen. Am 19. III. stand Pat. zum erstenmal auf und fühlte sich bedeutend erleichtert.

Auch hier deutet die Anamnese auf voraufgegangene Cholelithiasis. Die Sektion scheint nicht gemacht worden zu sein, sodass uns diese Bestätigung fehlt.

Fall 8 (Probelaparatomie).

Emma Gertrude Schrauth, 52 J. aus Udenheim. Beide Eltern starben in hohem Alter. Pat. war früher im wesentlichen gesund; mit 28 Jahren litt sie einmal an Stechen in der Brust. Mit 30 Jahren schwere Geburt, leichtes Wochenbett. Später mehrmals Brechdurchfälle. Seit Herbst 85 bemerkte Pat. Abnahme der Kraft und des Appetits, Neigung zur Verstopfung. Vor 12 Wochen trat zeitweise Schmerz im Leib und Rücken auf bei angehaltenem Stuhl. Auf Abführmittel wenig Erleichterung. Beim Tragen eines schweren Eimers entstand dann einmal ein heftiger Schmerz im Leib, als ob etwas gerissen wäre. Vor 6 Wochen nachts Schüttelfrost. Danach beständiger heftiger Schmerz im Leib und Rücken. Lagewechsel bringt keine Erleichterung, doch liegt Patientin lieber rechts als links.

Status praesens; 23. IV. 86. Vaginalexploration ergiebt tiefstehenden, retrovertierten Uterus. Der im rechten Mesogastrium befindliche Tumor ist nicht von der Vagina aus zu fühlen.

An den unteren Leberrand anschliessend ein grobhöckriger, derber Tumor dicht hinter den Bauchdecken zu fühlen, in seitlicher Richtung ziemlich verschiebbar, gedämpften Schall gebend. Bei Druck nach hinten wird die rechte Lumbalgegend etwas stärker vorgedrängt. Die Leberdämpfung ist vergrössert, kein deutlicher Ascites. Lungen und Herz normal. Im Epigastrium links und oberhalb des Nabels bis zur M.-l. eine diffuse Härte fühlbar von gedämpft tympanitischem Schall, die untere Grenze reicht bei tiefer Inspiration bis daumenbreit unter den Nabel herab.

Klinische Diagnose: Primäres Carcinom der Flex. colid., Metastasen im Omentum majus oder wahrscheinlicher Carcinoma ventriculi mit Metastasen in Netz und Lebergegend. Operation für nicht indiciert erachtet. 12. V. Beschwerden, bestehend in quälenden Schmerzen in dem rechten Tumor, nehmen beständig zu; täglich 0,05—0,1 Morph., trotzdem beständiges Jammern.

Incisio explorativa abdominis: Schnitt 9 cm lang (5 cm unter, 4 über dem Nabel); es entleert sich etwas trüber Ascites. Im Netz bohnengrosse Knoten, im linken Leberlappen am Rande eine derbe weisse Geschwulstmasse, in der Gegend der Gallenblase eine überall adhärente derbe Geschwulst, Pylorus frei. Jodoformieren des Netzes und des Lebertumors, 5 tiefe, 6 oberflächliche Seidennähte, Jodoformlisterverband.

Anatom. Diagnose: Primäres Carcinom der Gallenblase mit Leber- und Netz-Metastasen. Inoperabel.

Fall 9 (Gastroenterostomie).

Katharine Strubel, 54 J., aus Käferthal. Vater an einer schleichenden Krankheit, Mutter an Wassersucht gestorben. Pat. will selbst immer gesund gewesen sein, heiratete im Jahre 1856, 5 Kinder leben und sind gesund. Ihr jetziges Leiden begann vor 2 Jahren. Pat. hatte beständiges Hungergefühl und empfand trotzdem Widerwillen gegen das Essen. Mässige Verstopfung. Dieser Zustand dauerte trotz ärztlicher Behandlung bis Juni dieses Jahres unverändert fort. Im Juni verschlechterte sich der Zustand wesentlich. Schmerzen im Mesogastrium, heftige Kreuzschmerzen, Verstopfung stärker. Pat. musste das Bett hüten und konnte viele Nächte nicht schlafen, will seit dieser Zeit sehr abgemagert sein. Trotz sehr guter Ernährung (Milch, Eier, Malaga) besserte sich der Zustand nicht, deswegen suchte Pat. die Klinik auf. Erbrechen nur einmal, das Erbrochene von weisslicher Farbe. Der Stuhlgang war besonders in letzter Zeit sehr retardiert und angeblich von weisslicher, glänzender Farbe.

Status praesens: 19. XII. 91. Mittelkräftige, anämische, nicht kachektisch aussehende Frau von schwacher Muskulatur und spärlichem Panniculus. Conjunktiven etc. blass. Cervikaldrüsen verdickt. Lungen und Herz normal. Leberdämpfung in der M.-l. vom oberen Rand der

7. Rippe bis zum Rippenbogen, in der Medianlinie 2 Querfinger breit unterhalb des Proc. xiph. Milzdämpfung normal. Abdomen aufgetrieben, Bauchdecken schlaff, zahlreiche alte Striae, starke Diastase der Recti. Bei der Palpation fühlt man rechts von der Mittellinie dicht unterhalb des Rippenbogens einen apfelgrossen, uneben höckerigen Tumor von sehr derber Konsistenz, welcher nach oben ohne scharfe Grenze in die Leber übergeht, nach unten bis 2 Querfinger unterhalb der Nabelhöhe reicht. Der Tumor bewegt sich bei tiefer Inspiration mit der Leber abwärts, ist aber im übrigen nur wenig verschieblich und lässt sich gegen den Magen zu nicht scharf abgrenzen. Am Magen lassen sich deutliche Plätschergeräusche erzeugen, die untere Grenze liegt in der Mitte zwischen Nabel und Symphyse. Nach der Anfüllung des Magens mit 2 l Wasser rückt der untere Magenrand noch tiefer herab und zwar bis 2 Querfinger breit oberhalb der Symphyse. Unterhalb der durch den Magen jetzt bedingten Dämpfung ist heller Darmton vorhanden. In dem ausgeheberten Mageninhalt fehlt freie HCl. vollständig, Milchsäure ist in Spuren nachweisbar. Urin normal.

Klinische Diagnose: Carcinoma pylori mit Uebergreifen auf die Gallenblase, Verwachsung mit der Umgebung. 23. XII. Bei vorwiegend flüssiger Diät Wohlbefinden, Schlaf auf Morphium gut, meist spontan Stuhl. Im Mageninhalt stets negativer HCl-Befund. Durch mehrmaliges Abführen mit Pulv. liquir. compos. und Einläufe, sowie Auswaschen des Magens mit Salicylwasser Vorbereitung auf die Gastroenterostomie.

30. XII.: Operation. Ein 12 cm langer Schnitt legt den Pylorustumor frei, welcher mit einem zweiten Tumor in der Leber verwachsen ist. Magen leer und relativ gut kontrahiert. Gastroenterostomie nach Hacker. Das Mesocolon transversum wurde an der Hinterfläche des Magens durchtrennt, die Serosa des Darmes mit der des Magens durch eine fortlaufende Naht (ca. 3½ cm lang) in Verbindung gebracht, dann Magen und Duodenum eröffnet etc. Bauchwunde mit 13 Nähten geschlossen, Operationsdauer 1 Stunde, Chloroformnarkose 1½ Stunden.

Verlauf: Am Nachmittag galliges, nicht blutiges Erbrechen. Schmerzen gering, Pat. erholt sich; Op. supposit. 0,04, abends Weinklystier, per os nur Eispillen. — 31. XII.: In der Nacht Schlaf ohne Narkotica. 1mal Erbrechen. 3mal täglich Nährklystiere, morgens jeweils ein Wasserklystier. — 8. I.: Abgesehen von öfterem Erbrechen Wohlbefinden. Heute Klage über Uebelkeit und Schwäche, verfallenes Aussehen, frequenter schwacher Puls. Kein Erbrechen, Milch, Xeres mit Ei, Schleimsuppe. V.-W. Wunde reaktionslos verheilt. Nähte zur Hälfte entfernt. Leib nirgends empfindlich, Tumor wächst. — 9. I. Tct. Strophanti 10 Tr. Abends Puls 108. Nachts viel Schlaf, Puls sehr klein, Schwächegefühl, Aussehen schlecht, Zunge feucht. — 10. I. Schwäche,

sonst keine Beschwerden, Konjunktiven subikterisch. Urin enthält Gallenfarbstoffe. Abends Schmerzen im Leib an der Stelle des Tumors. Morphium. — 11. I. Starke Schmerzen in der vorderen Brusthälfte, Dämpfung daselbst, abgeschwächtes Atmen. Pleuritis dextra: Priesnitz, Morphium, flüssige, kräftige Nahrung. Von nun an allmähliche Abnahme der Pat., verfallenes Aussehen, Puls frequent und schwach. — 20. I. Zunehmendes Oedem beider Füsse und des rechten Beines. Dämpfung R.V. bis zur Clavicula. Abdomen aufgetrieben, tympanitisch, auf Druck über dem Tumor empfindlich. — 24. I. Exitus letalis.

Sektionsbericht. Geheilte Laparatomiewunde in der Mittellinie. Im rechten Pleuraraum eitrig-, jauchig-flüssiges Exsudat, das mit einem subdiaphragmalen, abgesackten, ähnlich beschaffenen durch eine Zwerchfellperforation in Verbindung steht. Grosse abgesackte Abcesshöhle zwischen vorderer Fläche der Leber, rechter Niere, Diaphragma, Magen und Colon ascendens. Rechte Lunge mit eitrigen Fibrinmassen bedeckt, durch das Exsudat komprimiert. Beide Lungen sehr anämisch, mit etwas Randemphysem. Herz blass. 3 Finger breit vom Pylorusring nach rechts die Operationsöffnung, rings von wohlerhaltenen, gelb gefärbten Seidennähten umstellt, gleichmässig in beide Aeste des Duodenum einmündend. Beide Zweige lassen sich zu gleicher Zeit vom Magen aus mit Wasser füllen. Serosa des Magens und des eingenähten Darmes ganz miteinander verwachsen. Pylorusring frei, Darmschleimhaut weder vom Tumor noch vom Geschwür eingenommen. Im erweiterten Duct. choledochus einige Steine und schleimige eingedickte Galle. Weite Duct. hepatici. Der Cysticus geht in scharfer Knickung ab, hört aber nach seiner Mündung mit Schleimhaut auf und verliert sich in ein kommunicierendes System ulcerierter Höhlen, durch welche Septen und Balken ziehen und welche mit Steinen ganz erfüllt sind. Im grossen und ganzen stellt dies den Rest der Gallenblase dar, deren Fundus eine weissliche markig infiltrierte Schleimhaut in der Ausdehnung eines 10 Pfg.-Stückes trägt. An diesen Fundus schliesst sich weisse, fetzige, zerfallene, nekrotische Geschwulstmasse an, welche die Leber am unteren vorderen Rand ergreift, daselbst einen apfelgrossen, metastatischen Knoten mit ganz nekrotischen centralen Klumpen bildet. Ausserdem steht das Fächerwerk der Gallenblase mit dem Jauchesack zwischen Leber, Niere, Magen, Zwerchfell in offener Kommunikation, was zum Ueberfluss durch reichliche Gallensteine, die in dieser Höhle zertreut liegen, bewiesen wird. Fetzige Tumormasse und jauchiges Höhlenexsudat kommen so nahe von aussen an den Pylorus heran, dass dieser komprimiert und so verengt wird, dass gerade der kleine Finger noch passieren kann. Die ganze Darmwand zeigt an der Stelle pseudomelanotische Verfärbung, aber keine Defekte oder Stellen drohender Perforation. Mehrere Drüsen der Porta und der kleinen Curvatur markig infiltriert. Die ganze Vorderfläche der Leber mit eitrig-jauchig-fibrinösem Ueberzug bedeckt, der scharf abschneidet an

der Grenze der Verklebung. Keine allgemeine Peritonitis, keine nennenswerten Veränderungen von Niere und Milz. Haselnussgrosse Ovarialcyste. Verwachsungen des grossen Netzes und einzelner Darmschlingen an der Innenseite der Narben.

Anatom. Diagnose: Carcinom der Gallenblase, Uebergreifen auf die Leber, nekrotischer Zerfall derselben, Ulceration der Gallenblase, Perforation des Zwerchfells, jauchig eitrige Pleuritis d. Metastasen in Drüsen.

Dieser Fall ist besonders dadurch interessant, dass er ein Carcinom des Pylorus vortäuschte, während die Sektion nur eine sekundäre Kompression erkennen liess. Das Fehlen freier HCl im Magen ist demnach, wie unser Fall zeigt, kein absolut sicheres Zeichen für Magencarcinom. Dann ist besonders das kontinuierliche Fortschreiten der Neubildung vom Fundus auf die anstossende Leber bemerkenswert.

Folgende Fälle sind nicht zur Operation gekommen:

Fall 10. Barbara Schöner, 64 J., aus Reilingen. Eltern tot, Mutter an Phthyse, Vater an Gehirnentzündung gestorben. Von 8 Kindern lebt noch eine Tochter, 3 an Phthyse gestorben. Pat. selbst stets gesund, Periode mit 18 Jahren, stets normal, Menopause mit dem 48. Jahr ohne Störung. Sämtliche Geburten, darunter zweimal Zwillinge, normal, desgleichen Wochenbett. Pat. stillte sämtliche Kinder selbst. Seit 8 Jahren in den kälteren Jahreszeiten rheumatische Schmerzen in Händen und Füssen. Gelenkveränderungen. Seit 1/4 Jahr Anschwellung des Leibes, Schmerzen im Kreuz, nach den Oberschenkeln ausstrahlend, Ermüdung. Stuhlverstopfung, häufiger Drang zum Wasserlassen. In den letzten 5 Wochen Zunahme der Erscheinungen, Abmagerung.

Status praesens: Grosse hagere Frau vom schlechtem Ernährungszustand. Haut schlaff und welk. An beiden Vorderarmen symmetrisch eine wallnussgrosse Geschwulst teils derber teils weichelastischer Konsistenz, verschieblich; bestehen seit 8 Jahren, langsam gewachsen.

Abdomen kugelich aufgetrieben, Bauchdecken gespannt, zahlreiche Striae. Perkussion ergibt im linken Hypochondrium tief tympanitischen Schall, desgleichen im Epigastrium. Im rechten Hypochondrium eine schmale Leberdämpfung, welche in der M.-l. von der 5.—8. Rippe reicht und dann einer hell-tympanitischen Zone Raum lässt bis zur Grenze folgender Dämpfung. Von der Höhe der linken Spina ant. sup. steigt nach oben eine nach aussen konvexe mehrfach gekerbte bogenförmige Dämpfungslinie auf bis zur Spitze der 11. linken Rippe, geht von dort quer über den Leib und schneidet die Medianlinie 3 Finger breit unter dem Proc. xiph., wendet sich 4 Finger rechts und lateral von der Medianlinie wieder nach abwärts in einer schiefen Linie zur Spina ant. sup. d. Ueber der Symphyse und entlang beiden horizontalen Schambeinästen

liegt die untere Begrenzung dieses Dämpfungsbezirkes. In dieser Dämpfungszone ist der Schall bald mehr oder weniger gedämpft tympanitisch je nach der Stärke der Perkussion. Die Partien links von der M.-l. sind mehr gedämpft als die rechts. Beide Lumbalgegenden zeigen sich von der hinteren Axillarlinie gedämpft tympanitisch und werden erst heller, wenn man die Pat. auf die entgegengesetzte Seite legt. Entsprechend der Dämpfungsgrenze fühlt man einen grossen runden Tumor von unregelmässig flachhöckriger Gestaltung, dessen linksseitig gelegene Partien besonders nach der Lumbalgegend zu sehr feste und derbe Konsistenz besitzen, während die rechts gelegenen Abschnitte mehr prall elastisch sind, undeutliche Fluktuation darbieten und nur angedeutete Undulation aufweisen. Die rechts gelegenen Tumorabschnitte, über welchen auch der Perkussionsschall heller erscheint, sind überlagert von deutlich fühlbaren Darmschlingen. — Bewegungen in beiden Hüftgelenken beschränkt.

Vaginale Untersuchung: im vorderen Scheidengewölbe fühlt man den unteren konvexen Pol eines nach links derben kleinhöckrigen, nach rechts prallelastischen fluktuierenden Tumors, der bei Druck vom Abdomen her deutlich nach abwärts steigt. Im linken Parametrium, das verdickt ist, neben dem Uterus zahlreiche kleine harte erbsengrosse Knötchen, die auf Druck sehr empfindlich sind. — Urin sauer, trüb, etwas Eiweiss, kein Zucker.

Diagnose: Multiloculäres Ovarialkystom, wahrscheinlich der rechten Seite, mit maligner Degeneration. Polyarthritis chron. deformans. — 28. XI. Nachdem Pat. bei jeder Nahrungsaufnahme Erbrechen gezeigt, sonst aber keine beängstigenden Symptome von Erkrankungen innerer Organe dargeboten, setzt plötzlich morgens um 9 Uhr grosse Unruhe ein, Atemnot, schlechter kleiner Puls, psychische Verwirrungen; diese Erscheinungen dauern an bis abends, Temperatur 38°, Atmung 56, Puls 160; subcutan Morph. Nachts 11½ Uhr exitus letalis.

Sektionsbericht: Kräftig gebaute, mässig ernährte Leiche. Bei Eröffnung der Bauchhöhle gelangt man zunächst auf das stark verdickte Netz, das mit der Bauchwand verklebt ist, ferner auf ein ausgebreitetes fibrinöses Maschenwerk, das die ganze Bauchhöhle ausfüllt und ziemlich trübe gelbe Flüssigkeit über ½ Liter enthält. Dünndarm und Colon sind zu einem ganz unentwirrbaren Konvolut verwachsen, das oben bedeckt ist von dem verkürzten, aber sehr erheblich verdeckten und infiltrierten Netz. Unten ist durch die enorm geschwollenen Fibrinmassen der Douglas vollständig obliteriert, die Parametrien schwielig verdickt, das linke Ovarium in den Adhäsionen verborgen und nicht aufzufinden, das rechte klein und atrophisch, sonst aber unverändert.

Der rechte Ureter ist zu Kleinfingerdicke erweitert, das rechte Nierenbecken ebenfalls, Markpapillen abgeflacht, Kelche erweitert. Es gelingt schwer, die Gallenblase aus dem Darmkonvolut herauszuschälen. Aufgeschnitten enthält sie viel Galle und einen wohl taubeneigrossen Stein und am

Fundus einen nicht ganz pflaumengrossen Tumor von weisser Farbe und höckriger Oberfläche. Nach der Blasenschleimhaut hin tuberös und sogar papillär vorspringend. In der Umgebung der Gallenblase ist die peritoneale Serosa der Leber, des Diaphragma, des Duodenum, des Magens und des ganzen erwähnten Darmkonvoluts dicht besät mit metastatischen Knötchen aller Grössen, so dass stellenweise die Eruptionen eine weitgehende Aehnlichkeit mit tuberkulöser Aussaat haben und makroskopisch von einer solchen nicht zu unterscheiden sind. In der Leber selbst keine metastatische Knoten, auch sonst keine Veränderungen, desgleichen in Milz und Nieren. Beide Lungen adhärent, im Unterlappen geringer Luftgehalt, ödematös und hyperämisch.

Anat. Diagnose: Primaeres Carcinom der Gallenblase. Metastasen des Peritoneums, des grossen Netzes. Peritonitische Adhäsionen, Hydronephrose, Hypostase der Lungen.

Bemerkenswert ist in diesem Fall ebenfalls die Lokalisation des Carcinoms am Fundus. Bei Zeiten operiert hätte dieser Fall wohl eine sehr günstige Prognose geboten.

Fall 11. Elisabeth Böschinger, 48 J., aus Heppenheim. 20. I. 85. Pat. früher gesund, leidet seit ihrer 1. Gravidität an häufiger Verstopfung, bisweilen an Magenkrämpfen. Im Oktbr. 83 bemerkte sie eine Geschwulst in der rechten Seite des Leibes, welche allmählich an Grösse zunahm. Im Juni 84 wurde diese von Prof. Braun für gutartig erklärt und von einer Operation abgeraten. Ende September verschwand die Geschwulst unter heftigen Magenkrämpfen und es soll Durchfall mit öligen Massen aufgetreten sein. Nach 14 Tagen jedoch war die Geschwulst wieder da und wuchs bis jetzt weiter, wobei das Allgemeinbefinden und der Ernährungszustand stetig schlechter wurden. Menses regelmässig, seit 2 Monaten ausgeblieben.

Status praesens: Kräftig gebaute, kachektisch aussehende Frau, Haut schlaff und trocken, kein Panniculus, ikterisch gefärbt, ebenso die Konjunctiven. An der Unterlippe leicht blutender Herpes, auf der Haut der Brust etc. kleinste zahlreiche Petechien. Schleimhäute blass, leicht ikterisch, Zunge trocken und belegt. Lungen und Herz normal.

Bauchdecken schlaff, dünn, druckempfindlich, besonders in der oberen Bauchgegend. In der rechten Seite des Bauches eine kindskopfgrosse, länglicheiförmige, deutlich fluktuierende Geschwulst, welche von 2 Querfingerbreite oberhalb des rechten Lig. Pouparti bis unter den rechten Rippenbogen reicht und in der rechten Lumbalgegend bei Druck auf die untere Kuppe deutlich fühlbar ist. Leberdämpfung vergrössert, besonders auffällig der linke Lappen, welcher bis an die Grenze des Rippenbogens in der M.-l. reicht. Rechte obere Grenze im 5. I.-r., untere Grenze geht ausserhalb der M.-l. in die Dämpfung des Tumors über, innerhalb derselben überragt sie den Rippenbogen um nahezu 2 Querfinger. Der übrige

Teil des Bauches klingt tympanitisch, kein Ascites. Am unteren Pol der Geschwulst ein gasgefülltes gurrendes Darmstück. In der Tiefe fühlt man hinter diesem Tumor eine derbe, ebenfalls verschiebliche Resistenz. Bei vaginaler Untersuchung fühlt man den Uterus normal, desgleichen das linke Ovar. Im rechten vorderen Scheidengewölbe ein Segment des Tumors, welches unabhängig vom Uterus bewegt werden kann. Pat. hat rasch zunehmende Schmerzen, wirft sich im Bett umher, Epigastrium sehr schmerzhaft. Auf Morphium Ruhe. — 21. I. Urin Gallenfarbstoffreaktion, Stuhl spontan, stahlgraugefärbt. Blutvermehrung der Leukocyten, starke Neigung der roten Blutkörperchen zu Rollenbildung. — 22. I. Temperatur 39,1°. Katheterisation wegen Urinretention. Puls klein, 116, unregelmässig, Erbrechen. — 23. I. Ikterus nimmt zu. An den Oberschenkeln auf leisen Druck kapilläre Blutungen. — 24. I. Sehr unruhig, Delirien, Puls klein, Respiration frequent. — 25. I. Rasch zunehmende Schwäche, Exitus letalis.

Sektionsbericht: Mässige Starre; weissgelbe ikterische Hautdecken; Unterhautzellgewebe an Armen, beiden Schultern und Brust eigentümlich aufgetrieben und knisternd. Gesicht und Lider stark ödematös. An verschiedenen Stellen des Körpers teils cirkumskripte, teils ausgedehnte Haemorrhagieen. Skelett klein, Thorax unten ganz enorm auseinandergedrängt, oben eher schmal und kielförmig, erzeugt durch eine abnorme Lage und Beschaffenheit der Baucheingeweide. Leber kolossal vergrössert, Zwerchfell steht rechts in der Höhe der 4., links zwischen 5. und 6. Rippe. Mit ihrem unteren Rand erreichen die beiden Leberlappen den Nabel. Auf der rechten Seite eine grosse fluktierende Masse, die mit ihrem Grund nur 3 cm vom Poupart'schen Band absteht. Vom Grund bis zu der Stelle des unteren Randes des rechten Leberlappens 10 cm; ausserdem aber reicht sie noch weit hinter dem Leberlappen in die Höhe. Rechter Lappen der Leber vom höchsten zum tiefsten Punkt = 26 cm, links = 20 cm. Der untere Abschnitt des Leberlappens erscheint durch die Geschwulstmasse abgeflacht. Die ganze Leber liegt etwas schief von oben links nach unten rechts. Die Leber mit dem geschilderten Tumor nimmt den grössten Teil der Bauchhöhle ein, nur links bleibt ein Teil derselben frei, und in diesem ist der mit Gas stark gefüllte Magen gelegen mit seiner Längsachse von oben nach unten. Zwischen dem Fundus des Tumors und dem Colon transversum eine ziemlich breite, strangförmige Verbindung. Colon transversum verläuft unterhalb des Fundus der Geschwulst nach rechts; dasselbe ist an der vorderen Fläche einer 2. Geschwulst gelegen, die über faustgross nach hinten und links von dem erstbeschriebenen Tumor gelagert ist und gleichförmig fluktuiert, nicht scharf von ihr sich absetzt und mit ihr zu kommunizieren scheint. Das Colon ascendens zieht dann in der Furche zwischen beiden Tumoren nach oben, kommt auf diese Weise hinter den erstbeschriebenen, grossen Tumor nach oben und geht in das Coecum über, das ganz von Tumormasse überlagert ist. Die Dünndarm-

schlingen nehmen den grössten Teil des kleinen Beckens ein, liegen zum Teil aber auch in der Bauchhöhle und zwar hinter dem Magen.

Lungen: Rechts oben acute lobuläre Pneunomie, links unten in der Mitte ein grauroter wallnussgrosser, zentral zerfallener Herd. Milz stark vergrössert, weich, missfarben, von Gasblasen durchsetzt. — Linke Niere von mittlerer Grösse, Kapsel nur mit Substanzverlust löslich, an der Oberfläche einzelne Cysten und mehrfache Einziehungen, Gewebe trüb und von Gasblasen durchsetzt. Rechte Niere liegt ziemlich hoch hinter dem rechten Leberlappen, indem sie mit ihrem oberen Ende den stumpfen Leberrand beinahe erreicht. Im übrigen zeigt sie dieselben Verhältnisse wie die der anderen Seite, trocken, Kelch und Ureter nichts Besonderes.

Die genaue Untersuchung ergibt, dass es sich im beschriebenen Tumor um die kolossal vergrösserte Gallenblase handelt. Bei der Eröffnung entleert sich eine grosse Menge flüssigen, schmutzigen Blutes, in dem bröckliche Geschwulstelemente nebst einem grossen Cholestearinstein beigemengt sind. Die Geschwulstmasse ist zum grössten Teil zerfallen, nur im Halsteil der Gallenblase, desgleichen im Duct. choledochus und Cysticus, welche sehr beträchtlich erweitert sind, finden sich noch kohärentere Geschwulstmassen. Der Duct. choledochus ist sehr weit, beim Druck auf denselben entleert sich aus dem Diverticulum Vateri ein graurötlicher Brei; auch die Duct. hepatici sind beträchtlich dilatiert. Das Gewebe der Leber ist intensiv ikterisch gefärbt, sehr trübe und brüchig. Acinöser Bau wegen Durchsetzung mit kleinen Gasblasen nicht kenntlich. Der früher erwähnte, neben der Gallenblase gelegene Sack steht in der That in weiter Kommunikation mit der Gallenblase selbst und enthält dieselben Geschwulstmassen und Gallensteine. Am Fundus der Harnblase hängt ein wallnussgrosser länglicher Tumor, der auf dem Durchschnitt eigentümlich markig aussieht, ein ähnlicher Tumor im Douglas. Zwischen Uterus und Mastdarm zahlreiche Verwachsungen, durch welche die Tumormasse fixiert ist. Linkes Ovarium von mittlerer Grösse enthält in der Mitte eine kirschkerngrosse, mit Blut gefüllte Höhle.

Anat. Diagnose: Primaeres Carcinom der Gallenblase, mit kolossaler Dilatation derselben und sämtlicher Gallenwege. Perforation in Choledochus und Cysticus; hochgradiger Ikterus, Metastasen in Bauchfell und linker Lunge.

Sehr deutlich prägen sich in diesem Falle Folgen der Gallenstauung in Gestalt von Veränderungen im Leberparenchym aus, eine Mahnung, die durch Exstirpation der Gallenblase bewirkte Stauung in den Gallengängen doch nicht zu gering anzuschlagen.

Fall 12. Anna Riemer, 36 J., aus Gemmingen. Früher gesund, vor 4 Jahren 1 Geburt, Kind lebt. Menses mit leichten Kreuzschmerzen verbunden. — Seit circa 11 Wochen bemerkt Pat. eine ziemlich rasch zunehmende Anschwellung ihres Leibes und Unregelmässigkeit in der Periode

in der Weise, dass alle 14 Tage, in der letzten Zeit alle 8 Tage, nicht sehr profuse, 6—7 Tage dauernde Blutungen auftreten, die sehr schwächten. Dabei bestanden kolikartige Schmerzen im Leib und seit 3 Wochen Diarrhoe, während früher Neigung zu Obstipation. Appetit seit 8 Wochen schlecht, desgleichen Schlaf, zeitweise deswegen Chloral. Fieber nie vorhanden. Seit einigen Wochen sind die Füsse geschwollen und Pat. leidet an heftigen Atembeschwerden.

Status praesens: Pat. in elendem Zustand mit kaum fühlbarem Puls ins Spital gebracht, erholt sich etwas auf Champagner, Kaffee etc. Sehr anämisch. Beine und Bauchhaut beträchtlich ödematös, weniger die Kreuzgegend. Lungen: H.-U. beiderseits abgeschwächtes Atmen und Dämpfung. Leberdämpfung kaum zu perkutieren (Kantenstellung). Leib sehr ausgedehnt, in den unteren Abschnitten gedämpfter, in den tiefsten Partien leerer Schall, oben tympanitisch. Grenzen zwischen beiden eine nach unten konvexe, schwach bogenförmige Linie, deren tiefste Stelle in der Mittellinie ziemlich genau im Nabel liegt. Fluctuation über den unteren Partien. Oberhalb der Symphyse ein fester Tumor fühlbar. Im Laufe des Nachmittags und der Nacht 12 dünne kotige Stühle. 2mal 10 Tropfen Act. op. croc. — 11. VI. Starke Atembeschwerden.

Punctio abdominis: in der Mitte zwischen Nabel und Sp. ant. sin.; bei tiefem Einstich entleeren sich zunächst 1850 ccm einer braunen, klebrigen, zähflüssigen, mit kleinen Flocken gemischten, alkalischer Flüssigkeit, die beim Erhitzen und Säurezusatz fest gerinnt. Mikroskopisch: einzelne zerfallene rote Blutkörperchen, viel Fettkörnchenzellen. Nach Abfluss dieser Flüssigkeit (Cysteninhalt) entleeren sich bei Vorziehen der Canüle nochmal 2600 ccm einer dünnen, schwach rötlichen, alkal., ebenfalls leicht gerinnenden Flüssigkeit, mikroskopisch normale Blutbestandteile. Leib nach der Punktion weich, der früher erwähnte Tumor deutlich fühlbar. Subjektiv keine Erleichterung, andauernde Atemnot, Schwächegefühl. Nachmittags 5 dünne Stühle, abends 10 Tropfen Opium. — 12. VI. Andauernd Durchfälle. Seit 5 Uhr früh unstillbares Erbrechen alles Genossenen. Puls kaum zählbar (124), verfallenes Aussehen, Leib druckempfindlich; zunehmender Collaps. Exitus letalis.

Sektionsbericht: Geringe Starre, weisse Hautdecken. Unterschenkel blau verfärbt, infiltriert.

Lunge links unten vollständig luftleer, rot und fleischig, einzelne derbere Stellen. — In der Bauchhöhle beträchtliche Menge einer serösen, stark blutig gefärbten Flüssigkeit. Seröse Bekleidung der Bauchwand dick und trübe, Einlagerung von zahlreichen, weisslichen, derben knötchenförmigen Massen, dasselbe an der Serosa des Darmes. Zwerchfell starke Verdickung. Gallenblase von mittlerer Grösse, vollständig erfüllt mit grösseren und kleineren Steinen. Die Wandung der Gallenblase eigentümlich markig infiltriert. — Im kleinen Becken eine über faustgrosse fluk-

tuierende Geschwulst. An der linken Seite derselben, der Bauchwand entsprechend, eine kleine Stichöffnung. Inhalt blutig gefärbte Flüssigkeit, in seinem Grund kleinere und grössere etaktische Räume enthaltende Tumoren gelegen, die sich polypös in die Höhle des Tumors vorstülpen. Der letztere ist mit der Bauchwand fest verwachsen durch eine eigentümlich markige Masse, die offenbar dem linken Ovar entspricht. Rechtes Ovarium in Pseudomembranen eingehüllt, erscheint gleichfalls grösser, von cystischen Räumen durchsetzt, an einzelnen Stellen mehr markige Beschaffenheit. Uterus difform, an seiner rechten Seite eine apfelgrosse derbe Geschwulst (Myom) eingelagert.

Anat. Diagnose: Carcinom der Gallenblase und des rechten Ovar. Carcinomatöse Peritonitis. Multiloculäres Kystom des linken Ovar. Myom des Uterus, Thrombose beider Cruralvenen und der linken Iliaca communis. Thrombose der Art. pulmon. und haemorrhag. Infarcte in beiden Lungen.

Die medicinische Klinik liefert uns folgende 3 Fälle:

Fall 13. Adam Wagner, 66 J., Landwirt aus Neckargemünd. 27. X. 79 Pat. will früher nie krank gewesen sein. Seit einigen Jahren Husten, schwer löslicher Auswurf. Viel Leibschmerzen, Stuhlgang regelmässig. Unter Zunahme der Leibschmerzen vor 4 Wochen gelbe Färbung der Haut; seitdem Leibschmerzen stetig zunehmend. Appetit schlechter, Stuhlgang, weiss gefärbt, war einige Zeit dünn, jetzt angehalten. Starkes Hautzucken.

Status praesens: Pat. von kräftigem Körperbau, Haut und Konjunktiven intensiv gelb gefärbt. Zunge belegt, Puls 60, Temperatur 34,9°. Leber überragt den Rippenrand rechts um Handbreite, Rand deutlich fühlbar, derb. Lungen, Herz, Milz normal. — 28. X. Zunge stärker belegt, 1 dünner gelber Stuhl. Am Tag mehrmals dünner Stuhl von grün-brauner Farbe. Puls 64, Temperatur 35,3°. — 30. X. Puls schwach, Pat. friert. Zunge trocken, Temperatur 34,8°. Mehrmals dünner Stuhl, braunrot; abends 6mal, mikroskopisch Blut nachweisbar. — 31. X. Benommen; sehr oft Stuhl. Temperatur 35. Respiration lang gezogen. Exitus letalis.

Klin. Diagnose: Ikterus, Carcinoma hepatis (?)

Sektionsbericht: Mässige Starre. Dunkelgelbe Hautdecken. In Pleura- und Pericardialhöhle wenig ikterische Flüssigkeit. Beide Lungen mit der Brustwand verwachsen, in der Spitze Hämorrhagien. In der Bauchhöhle dunkelgelbe Flüssigkeit, Magen sehr dilatiert, Flex. coli dextra durch derbe Pseudomembranen mit der unteren Leberfläche verwachsen. Leber von sehr ungleichmässiger Oberfläche, zeigt entsprechend dem Lig. suspens. eine sehr tiefe Furche, Kapsel daselbst verdickt, desgleichen an anderen Stellen, besonders stark am unteren Rand des rechten Lappens entsprechend dem Fundus der Gallenblase. Der letztere ist überhaupt in ein vollständiges System von Pseudomembranen eingehüllt, und nicht nur

das Colon transversum, sondern auch die obere Wand des Duodenum sind an dieser Stelle festgelötet. Auf dem Durchschnitt zeigt sich die Gallenblasenwandung stark verdickt, im Fundusteil eine wallnussgrosse Neubildung, die stark in die Höhle prominiert, ziemlich weich, etwas schleimig ist und wesentlich von der Schleimhaut ausgeht. Eine kirschkerngrosse Neubildung sitzt im Halsteil, die Einmündungsstelle des Cysticus verlegend. Das an die Gallenblase angrenzende und mit ihr verwachsene Lebergewebe ist mit einer gelblichen, ziemlich derben Neubildung infiltriert. Das Lebergewebe selbst stark ikterisch. Aus den durchschnittenen und beträchtlich erweiterten Gallengängen entleert sich eine schleimige, ziemlich klare, nicht gallig gefärbte Flüssigkeit. Unmittelbar hinter der Pförtnerklappe finden sich zwei kleine Substanzverluste, die aber auf die Mucosa übergreifen. Auf der Basis des einen Geschwüres geronnenes Blut. Im Magen und Dünndarm viel blutig-schleimiger Inhalt, im Colon kleine Haemorrhagien.

Anat. Diagnose: Primaeres Carcinom der Gallenblase, secundär der Leber, Verschluss der Gallengänge, Dilatation der Leberäste, Ikterus der Leber. Multiple Haemorrhagien.

Mikroskopisch: Leber in der Höhe der Porta carcinomatös infiltriert, in einiger Entfernung aber und im allgemeinen interstitielle Hepatitis und Ikterus.

Auch hier beobachten wir wieder die Neubildung vom Fundus der Gallenblase ausgehend. Die Fortsetzung scheint dabei eine rein kontinuierliche zu sein, sodass ein operativer Eingriff, bei Zeiten unternommen, wohl von günstiger Prognose gewesen wäre.

Fall 14. Katharine Freiberger, 56 J., aus Kirchheim. 29. IX. 85. Mutter an Magenverhärtung, Vater an Altersschwäche gestorben. Geschwister gesund, Mann vor 1½ Jahren an Carc.-ventriculi †. Pat. früher gesund, vor 10 Jahren Gelenkrheumatismus, seitdem Herzbeschwerden. — Im letzten Winter einmal Ikterus mit Schwindel und Mattigkeit, keine Schmerzen. Vor 5 Wochen Ueberanstrengung und Erkältung, am nächsten Tag grosse Mattigkeit, schneller Ikterus, Uebelkeit, Druck und Stechen in der Lebergegend. Appetit mässig, Stuhl nur auf Abführmittel. Verschlimmerung des Zustandes, öfter Herzklopfen, Frost mit Hitze. Dunkler schaumiger Urin, Stühle weiss. Hautjucken. Oedeme an den unteren Extremitäten.

Status praesens: Gracile, schlecht genährte Person. Haut und Schleimhäute von schmutzig gelber Farbe. Zunge stark belegt. Abdomen aufgetrieben. Leber 4 Querfinger über den Rippenrand ragend in der M.-l., 1 Querfinger über den Nabel nach der Herzspitze ziehend, derb, Oberfläche etwas uneben. In der Gegend der Gallenblase ein ziemlich harter Tumor fühlbar, der auf Druck empfindlich ist wie die umgebende Leber Lungen normal: Herz-Dämpfung vergrössert, an Stelle des 1. Tones

ein Geräusch. Puls 76, regelmässig, gespannt. Urin braunschwarz, gelber Schaum. Spez. Gew. 1015, sauer, alle Gallenfarbstoffreaktionen gelingen.

Ordination: Bettruhe, Priessnitz aufs Abdomen, Karlsbader Salz, Diät. Jeden Tag lauwarmes Bad.

Verlauf: In den nächsten Tagen Schlaf mässig, Hautjucken, Mattigkeit, kein Appetit, Schmerzen in der Gegend der Gallenblase. Zunahme des Ikterus, Kopfschmerzen. — 5. X. 1 Handbreit rechts vom Nabel, unterhalb jenes Tumors eine vermehrte Resistenz, nicht genau zu umgrenzen, keine Beziehungen zu Nachbarorganen, druckempfindlich, 2 reichliche Stühle. Nunmehr allmähliche Zunahme der Oedeme, Ascites, auf der linken Lunge unten Dämpfung. Mattigkeit und Appetitlosigkeit nehmen zu. Karlsbader Salz wegen jedesmal erfolgender Uebelkeit ausgesezt. — 17. X. Am freien Leberrand, in der Gegend der Gallenblase, 1 haselnussgrosses, festes, auf Druck empfindliches Knötchen. In den nächsten Tagen Zunahme der Ascites und der Cachexie. — 25. X. ½ Stunde lang intensive Leibschmerzen. Diffuse druckempfindliche Resistenzen fühlbar. — 27. X. Coma, exitus letalis.

Diagnose: Insufficientia valv. mitralis, Pleuritis adhaes. sinistra. Carcinom der Gallenblase und Leber, Perihepatitis und Peritonitis chron. Hydrops anasarca. Chron. Cholelithiasis.

Sektionsbericht: Keine Starre, Haut intensiv ikterisch. Bauchdecken gespannt, Muskulatur schlecht, braunrot. In der Bauchhöhle beträchtliche Menge ikterischer Flüssigkeit, schwach trüb, spärlicher Fibringehalt. Grosse Netz aufgerollt, von grossen und kleinen roten, mässig derben Knoten durchsetzt. Solche auch am Colon an der Stelle der Append. epiploicae, vereinzelt im Mesenterium des Dünndarms, an einigen Stellen auf die Darmwand übergreifend. Leber gross. Oberfläche höckrig infolge Einsprengung grösserer und kleinerer Knoten. Gallenblase tritt um 3 cm über den Leberrand vor, erscheint auffallend derb und ist mit der oberen Wand an der Flexura coli d. innig verwachsen. Daselbst Knoten im Netz am zahlreichsten. In beiden Pleurablättern zahlreiche Haemorrhagien, desgleichen in den unteren Lungenlappen. Im Dünndarm an den Stellen, wo aussen am Mesenterium Knoten sitzen und vorn auf den Darm übergreifen, innen teils oberflächliche teils tiefere Ulcerationen. Viel frisches und älteres Blut im Darm. — Nierengewebe stark ikterisch.

Untersuchung der Gallenblase ergibt, dass dieselbe eine grosse Zahl von facettierten, weissen, offenbar vorwiegend aus Cholestearin bestehenden Steinen enthält. Wandung in der ganzen Ausdehnung bis zum Halse auffallend verdickt, mit markiger Masse infiltriert. Halsteil und Cysticus stark erweitert, mit Steinen gefüllt, gewunden, verdickt, aber nicht markig infiltriert. Duct. choled. mässig erweitert, an der Einmündungsstelle ebenfalls Steinbildung. Die Duct. hepatici bis zu ihrer Vereinigungsstelle und an dieser selbst sehr stark verändert durch eine apfelgrosse, an dieser Stelle in der Leber gelegene, ziemlich derbe, gelb ge-

färbte Geschwulstmasse, deren Oberfläche mit der Gallenblase ziemlich fest verwachsen ist. Die Verzweigung der Ductus hepatici in beiden Leberlappen ganz enorm dilatiert, zum Teil in Hohlräume umgewandelt, die mit schleimiger Galle gefüllt sind. Lebergewebe sehr stark ikterisch, ausserdem von zahlreichen grösseren oder kleineren Knoten, beiden Leberlappen entsprechend, durchsetzt. — Pfortader bis zur Einmündungsstelle der V. lienalis mit vollständig erweichter Thrombusmasse gefüllt. Auch in den Zweigen zwischen rechten und linken Leberlappen finden sich noch in ziemlicher Ausdehnung solche erweichte Gerinnselbildungen.

Magen mit der Gallenblase verwachsen, keine Veränderungen. Venae crurales thrombosiert. Seröser Ueberzug des Uterus mit eigentümlich markigen, zum Teil narbig zurückgezogenen und sehr stark gerötеten Knoten durchsetzt. Im rechten Mutterband und der rechten Tube ebenfalls markige Infiltrate. — Uterinhöhle weit, Schleimhaut nach der rechten Seite markig infiltriert.

Anat. Diagnose: Primaeres Carcinom der Gallenblase, Gallensteine, Verschluss der Gallenwege, Dilatation der Duct. hepatici, secund. Carcinom der Leber, des Peritoneum, Darm, Tube etc.

Von allen unseren Fällen zeigt wohl der vorliegende die ausgedehnteste Metastasenbildung. Inwieweit hier eine früher vorgenommene Operation hätte Abhilfe schaffen können, lässt sich nach dem nunmehr vorliegenden Bilde nicht mehr beurteilen. Die hauptsächlichste Ausbreitung scheint nach der Porta hepatis geschehen zu sein.

Fall 15. Margerete Schlothauer, 58 J., aus Hockenheim. 3. VIII. 89. Mutter an Bauchwassersucht †. Pat. selbst gesund bis Pfingsten 89. Beginn des Leidens mit schlechtem Geschmack im Munde und Appetitlosigkeit. Später heftige Schmerzen in der rechten Seite des Leibes. Leichtes Knöchelödem. In der letzten Zeit Steigerung der dyspeptischen Beschwerden, saures Aufstossen, pappiger Geschmack im Munde, zunehmende Appetitlosigkeit. Stuhlgang gering und angehalten; nie deutlicher Ikterus. Urin spärlicher.

Status praesens: Pat. stark anämisch. Zunge trocken und glänzend, Knöchelödeme. Abdomen gewölbt und gespannt. Leberdämpfung vergrössert, Rand deutlich palpabel, an demselben grosse kuglige harte Tumoren zu fühlen, die auch das Epigastrium ausfüllen. Milzdämpfung vergrössert. Urin sauer, Albumen.

Verlauf: 4. VIII. Tumoren deutlicher fühlbar, erstrecken sich nach unten, nehmen fast die ganze Seite des Abdomens ein. Stuhl dünn, reichlich, gallig gefärbt. — 5. VIII. Icterus. — 6. VIII. Lähmung der Bauchmuskeln und des Quadratus lumborum. Rechtes Bein paretisch, Reflexe schwach, Sensibilität intakt. Im konzentrierten Urin $^1/_6$ Vol. Alb.

In den nächsten Tagen Urin dunkel, Gallenfarbstoffreaktion, zahlreiche Cylinder. Erbrechen; andauernd Durchfall. Allmähliche Zunahme der Oedeme, Decubitus, haemorrhag. Erosionen an den Armen. — 9. IX. Zunehmender Collaps. — 5. X. Exitus letalis.

Klin. Diagnose: Carcinoma hepatis, Nephritis parenchym.

Sektionsbericht: Stark abgemagerte Leiche. Unter der ikterischen Haut an vielen Stellen markstückgrosse und grössere Blutungen. In der rechten Lunge in der Nähe des Hilus ein wallnussgrosser, derber markiger Knoten. Dünndarm an der Leber adhärent. — Gallenblase: Wand stark verdickt, von markiger Beschaffenheit, auf der Innenseite von breiigen weissen Zerfallsmassen belegt. Neben 2 kirschkerngrossen Steinen eine Anzahl kaum erbsengrosser. — Leber ausserordentlich vergrössert, besonders nach unten zu und von festen markigen Massen durchsetzt, welche im linken Leberlappen einzelne Knoten darstellen, den rechten aber in seinem grössten Teil einnehmen. Das noch erhaltene Lebergewebe zeigt deutlich acinösen Bau und leicht gelbliche Verfärbung. — Schleimhaut des Uterus ausgedehnt haemorrhagisch infiltriert.

Anat. Diagnose: Carcinom der Gallenblase, secundär der Leber, Metastasen in der Lunge. Nephritis parenchymatosa (und interstitialis), Bronchitis chronica.

In den Sektionsprotokollen der medicinischen Poliklinik finden wir folgende Aufzeichnungen:

Fall 16. Susanna Kuhn, 81 J., aus Adelsheim. † 22. IX. 86. Klin. Diagnose fehlt. Schmutzig gelblich ikterische Hautfarbe, Unterhautzellgewebe von gesättigt gelber Farbe. Inguinaldrüsen geschwollen und hart. Muskulatur trocken, braunrot, schlecht entwickelt. Leber vielfach von höckrigen Knoten durchsetzt. In Pleura und Pericardialhöhle gelbliche Flüssigkeit. Auf dem visceralen Blatt des Pericards grosse Anzahl kleiner bis linsengrosser Haemorrhagien. Endocard ikterisch verfärbt, keine Haemorrhagien. An der Mitralis frische endocarditische Efflorescenzen. An der Adventitia der Aorta kleine Haemorrhagien. In den Lungen im Oberlappen an der Pleura vereinzelte, im Unterlappen zahlreiche kleine Haemorrhagien, in derselben Verteilung weissliche derbe Flecke von etwa Pfennigstückgrösse, auf dem Durchschnitt ca. 2 mm Tiefe (Krebsmetastasen). Im Netz beim Befühlen eine Menge derber Knoten bis Bohnengrösse und darüber. Im Peritoneum strahlig aussehende Narben, von Krebsmetastasen herrührend, im Douglas desgleichen. Wenig Transsudat. — Milz: Kapsel verdickt, vielfach weissliche rundliche Verdickungen. Auf dem Schnitt treten die Trabekel sehr hervor. Malpighi'sche Körper undeutlich. Linke Niere: Kapsel adhärent, auf dem Durchschnitt an einer Stelle ein kleines glattes Knötchen, das im Zentrum einen gelben Streifen trägt. Gewebe atrophisch. Rechte Niere ebenso. Von dem aufgeschnittenen Duodenum gelangt man durch das Diverticulum Vateri in den erweiterten

Duct. choled., in dem man Steine fühlt; er ist für Galle durchgängig; es finden sich mehrere kantige, gelb gefärbte Gallensteine. Nach Einschneiden auf eine mit mehreren Steinchen gefüllte, der Gegend der Gallenblase entsprechende, krebsig infiltrierte Stelle kommt man in die bedeutend verengte Gallenblase. Dieselbe ist auch vom Choled. mit der Sonde durch den Cysticus zu erreichen. Wandung der Blase enorm durch Krebsgewebe verdickt. — In der Leber eine grosse Menge Krebsknoten. Darm mit dem vorderen unteren Leberrand verwachsen. Wandungen des Darmes mit in das Krebsgewebe gezogen. Schleimhaut aber unversehrt, nur stärkere venöse Injektion. Im Coecum ein ins Lumen vorragender, von Schleimhaut noch überzogener kirschkerngrosser Krebsknoten. — Mesenterium und retroperitoneale Drüsen vergrössert und hart anzufühlen.

Anat. Diagnose: Primäres Carcinom der Gallenblase. Kont. Fortsetzung auf Leber und Darm. Metastasen in Lunge, Mesenterium und Drüsen. Multiple Haemorrhagien.

Fall 17. Anna Schaller, 78 J., aus Heidelberg. † 5. X. 86.

Klin. Diagnose: Carcinoma vesicae felleae, hepatog. Stauungsikterus.

Haut durch hochgradigen Ikterus tief gelbbraun gefärbt. In der Bauchhöhle ziemlich viel blutig gefärbtes Transsudat. Netz verdickt, einzelne Carcinomknoten. Leber stark vergrössert, reicht mit dem rechten Lappen bis zur Spina ant. sup.; zahlreiche Krebsknoten. Gallenblase bis zu Mannesfaustgrösse ausgedehnt, prall gespannt. Netz verwachsen mit dem cystisch entarteten rechten Ovarium.

Rechter Leberlappen Länge = 28 cm, Breite = 19 cm, D. = 8 cm
Linker „ „ = 22 „ „ = 7 „ „ = 4 „

Das primäre Carcinom sitzt im Gallenblasenhals. In der Gallenblase selbst wenig gefärbte Flüssigkeit und mehrere grössere und kleinere Gallensteine. Duct. cysticus undurchgängig, Chol. sehr erweitert. Darm und Magen überall blutig imbibiert. Metastasen im Coecum und im Fundus uteri.

Anat. Diagnose: Primaeres Carcinom der Gallenblase. Metastasen in Leber, Coecum, Fundus ut. Ikterus, Stauungsmilz, Stauungsdarm, Cor adiposum, Pleuritis adhaes. duplex. Blutiges Transsudat in Pleura, Pericard und Peritoneum. Oedema pulmonum, Chron. interstitielle Nephritis.

Fall 18. Therese Kösch, 65 J., aus Ziegelhausen. † 16. VI. 88.

Klin. Diagnose: Carcinoma hepatis, Metastasen in der Lunge (?), Magenblutung, Pyaemie.

Anat. Diagnose: Primaeres Carcinom der Gallenblase. Carcinom des rechten Leberlappens mit Durchbruch in den rechten Pfortaderast, den Duct. cysticus mit vollständigem Verschluss des letzteren — Gallensteine in der Blase —, den Duct. hepaticus ebenfalls mit Verschluss desselben. Starker Ikterus der Haut und sämtlicher Or-

gane. Gallensteine im Duct. choledochus bis zur pap. Duod., in Divertikeln liegend. Pleurit. Adhäsionen beiderseits, rechts stärker, Oedem und Hypostase in beiden Unterlappen. Geringe Granularatrophie beider Nieren. Chron. Milztumor.

Fall 19. Karoline Reinhard, 64 J. † 14. V. 90.

Klin. Diagn.: Tumor hepatis (Carc. vesicae fell?), Ikterus, Pleuritis exsudativa dextra, Lungenhypostase, Hydrops anasarca.

Anat. Diagn.: Gangraenöser Carcinomknoten an Stelle der Gallensteine. Perforation ins Duodenum, die Flex. coli d., cirkumskripter Jaucheherd an der vorderen Fläche der Leber. Steine im Duct. choled. Pleuritis exsud. d., chron. parench. Nephritis, grosse subseröse, zum Teil petrificierte Myome des Uterus, submucöses Myom. Stark bluthaltige Knoten im Mesenterium (Carc.?)

Fall 20. Agathe Götz, 65 J.

Starke Starre, gelbweisse Hautdecken, schlecht entwickelte blassrote Muskulatur. In der Bauchhöhle eitrige Flüssigkeit, seröse Bekleidung der Dünndärme eitrig fibrinös belegt und gerötet, desgleichen das parietale Blatt des Peritoneum; in geringem Grade der seröse Uebergang des Magens. Auf der rechten Seite des Bauches liegt ein beinahe kindskopfgrosser Tumor, der nach unten bis über den Ring des kleinen Beckens reicht, nach oben mit dem unteren Rand des rechten Leberlappens verwachsen ist; nach links bis über die Wirbelsäule wegragt, nach links und oben hinter dem Magen und dem linken Leberlappen bis zum Zwerchfell sich erstreckt. Aus dem unteren rechten Abschnitt des Tumors tritt der unterste Teil des Ileum hervor, während das Coecum in der Geschwulstmasse selbst aufgegangen scheint. Die Wandung des untersten Teiles des Ileum sowie das Coecum sind sehr stark verdickt und markig infiltriert. Das Lumen insbesondere das Ileum ist stark verengt. Die über dem Coecum gelegene Geschwulstmasse ist mit diesem innig verwachsen, ausserdem aber mit dem unteren Teil des rechten Leberlappens in kontinuierlichem Zusammenhang. Auf dem Durchschnitt findet sich in ihr eine Höhle, die von markig infiltriertem Lebergewebe umgrenzt ist und mit der Flex. coli dextra in ziemlich weiter Kommunikation steht. Da, wo die Verbindung der Höhle und dem genannten Darmabschnitt nachweisbar ist, zeigt die Schleimhaut des letzteren eine gelbliche Imbibition und eigentümliche Incrustation. Der Tumor selbst ist ziemlich derb, gelblich gefleckt, desgleichen die Geschwulstmassen, die hinter dem Magen und um die Aorta liegen und offenbar erkrankten Drüsen entsprechen. Nieren klein, Kapsel fest, innen markig getrübt. Milz, Kapsel stark verdickt, Gewebe ziemlich derb. Um den normalen Pancreaskopf liegen grosse markige Tumoren; am Ende desselben vereinzelte solche Einlagerungen.

Anat. Diagn.: Primaeres Carcinom der Gallenblase.

Sekundär der Leber, das Coecum, der Flex. coli d. Kommunikation zwischen letzterer und einer an Stelle der Gallenblase getretenen Höhle.

Fall 21. Joh. Mick, 71 J. † 5. IX. 91.

Klin. Diagn.: Carcinoma hepatis, Bronchopneumonie.

Anat. Diagn.: Primaeres Carcinom der Gallenblase. Gallensteine. Uebergang auf Flex. coli D., Durchsetzung der Leber mit Carc.-Knoten, am dichtesten in der Nähe der Gallenblase. Carcinomatose der Radix mesenterii. Metastasen in den Halslymphdrüsen. Ikterus der Haut und der parenchym. Organe. Chron. fibrinöse Peritonitis und Pleuritis; Ascites, Hydropericard, chron. Oedema pulmonum.

Fall 22. Marie Gutfleisch, 57 J. † 3. V. 92.

Klin. Diagn.: Carcinoma peritonei et hepatis, Metastase wahrscheinlich an der Hirnbasis. Hypostat. Pneumonie beiderseits, Bronchiektasie, Arteriosklerose, Ascites.

Anat. Diagn.: Icterus, 1400 ccm ikter. Ascites-Flüssigkeit mit Fibringerinnseln. Primaeres Carcinom der Gallenblase. Sekundär der Porta hepatis, der Gallengänge (Choled. an der Einmündungsstelle von Cysticus und Hepaticus). Dilatation der letzteren. Dilatation der Gallenblase; Gallenstauung. Viele Steine (Cholestearin) in der Gallenblase. Dilatation der intrahepatischen Gänge. Ikterus sämtlicher Organe. Carcinom des Peritoneums. Mil. Metastasen an Diaphragma, Milzüberzug, Netz, Darmserosa, Douglas, Blasenüberzug. Pleuratranssudat links. 2 metastatische Knoten im rechten Ovarium mit typischen Krebsnabeln (histologisch nachgewiesen).

Fall 23. Frau Brandner, 65 J. † 7. XI 92.

Klin. Diagn.: Carcinoma hepat. et cyst. fell., Arteriosklerose, Pleuritis exsud. d., Bronchitis.

Anat. Diagn.: Diffuse carcinomatöse Infiltration der Gallenblase und Gallengangschleimhaut. Steine und eingedickte schleimige Galle in der Gallenblase. Metastasen der Leber, des Peritoneum (stellenweise miliare Knötchen), der Magenserosa, der Lungen. Starker Ikterus. In den Nieren Bilirubinabscheidungen und fleckweise auftretende Fettdegeneration. 2000 ccm ikterische ascitische Flüssigkeit. Ikter. Transsudat in beiden Pleurahöhlen. Arteriosklerose der Aorta. — Am Pylorus drohende Perforation eines Geschwüres, dessen Grund nur von einer carcinomatösen Platte der Serosa gebildet wird.

Fassen wir kurz die Ergebnisse unserer Kasuistik zusammen nach den von Courvoisier (l. c.) aufgestellten Gesichtspunkten, so finden wir zunächst in 19 Fällen das weibliche und nur 4mal das männliche Geschlecht vertreten. Dabei fällt weiter auf, dass es stets verheiratete Frauen sind. Fünf derselben (Fall 3, 4, 7, 9, 10) haben eine grössere Zahl von Kindern zur Welt

gebracht, 1 hat nur 1mal geboren (Fall 8), aber es war eine Schwergeburt, bei 1 (Fall 10) haben sich an die Geburt Krankheitssymptome angeschlossen, die auf Erkrankung der Gallenblase hinweisen. Ob mehrfache Schwangerschaften oder überhaupt die Schwangerschaft einen Einfluss auf die Entstehung dieses Leidens haben, wage ich nicht zu entscheiden, doch liegt es nicht fern, einen gewissen Zusammenhang anzunehmen, indem die durch die Gravidität vermehrten Druckverhältnisse eine gewisse Stauung in den Gallenwegen mit Konkrementbildung und ihren Konsequenzen zur Folge haben könnten.

Auch Körte (l. c.) spricht sich in diesem Sinne aus.

Was das Alter betrifft, so weist die Mehrzahl der Fälle das Alter über 50 Jahre auf (18 Fälle). Zwei bewegen sich zwischen 40 und 50, zwei innerhalb der 30er Jahre, und einer ist erst 27 Jahre alt, ein ungewöhnlich frühes Alter, doch erwähnt Frerichs[1]) auch einen Fall von 26 Jahren.

Von subjektiven Symptomen treten uns meist Schmerzen in der Magen- und Gallenblasengegend entgegen, teils krampfartigen, paroxysmalen Charakters, häufig unter dem Namen „Magenweh, Magenkrämpfe", teils mehr gleichmässig anhaltend, aber von geringer Intensität, häufig verbunden mit Schlaflosigkeit, Ermattung, Uebelkeit, seltener Erbrechen. Verstopfung, meist verbunden mit Appetitlosigkeit und Abmagerung, finden wir in 9 Fällen von 15, Diarrhoe in 3. Ausgesprochener Ikterus ist 14mal unter 22 nachweisbar, 2mal nur subikterische Verfärbung.

Ein Tumor in der Gegend der Gallenblase ist unter 15 Fällen 13mal deutlich durch Perkussion und Palpation nachweisbar. Die Gestalt desselben variiert sehr mannigfach, doch wird fast stets die derbe höckerige Beschaffenheit hervorgehoben, in anderen Fällen ist der Tumor glatt und zeigt deutliche Fluktuation. Druckempfindlichkeit und Schmerzhaftigkeit tritt in fast allen Fällen zu Tage.

Ascites finden wir 6mal, Hämorrhagien 4mal, letztere namentlich in den schweren Fällen. Fieber bestand nur in einem Fall kontinuierlich, in den meisten anderen überhaupt nicht oder nur vorübergehend.

Steine sind in 18 Fällen direkt nachgewiesen, zum Teil in sehr erheblicher Menge, in 3 Fällen lässt die Anamnese keine Zweifel darüber, dass Gallensteinkoliken vorhergingen und nur in zweien liegt kein sicherer Anhalt für die Annahme von Steinen vor.

1) Frerichs. Klinik der Leberkrankheiten. 1861.

Der Beschaffenheit nach sind es meist Cholestearinsteine, ihre Grösse ist sehr wechselnd, die Form teils kantig, teils rundlich.

Vergrösserung der Leber ist 7mal verzeichnet, doch scheinen diese Angaben nicht immer sehr genau zu sein; es ist wohl anzunehmen, dass in einigen anderen Fällen ebenfalls Vergrösserung der Leber bestand.

Die Gallenblase selbst scheint in der Mehrzahl der Fälle einen grossen Teil ihres Lumens einzubüssen. Wir finden sie 5mal in derbe höckerige Masse umgewandelt, zuweilen vergrössert, zuweilen verkleinert. Das Lumen kann ganz verschwinden oder wird mit Steinen ausgefüllt (Fall 2, 12, 14, 15). Immer aber ist die Wand stark verdickt und markig infiltriert und umschliesst zuweilen ein ganzes System von Gefässen, die Steine in sich bergen. In mehreren Fällen sind nur Teile der Gallenblase, namentlich der Fundus und der Anfang des Duct. cysticus krebsig entartet (9, 13). Selten ist pralle Füllung und flüssiger (hämorrhagischer oder trüber) Inhalt (10, 16), öfter breiiger Inhalt und Steine. Verschieblichkeit des Tumors mit der Leber nach abwärts bei der Atmung ist nur in zwei Fällen deutlich beobachtet (5, 6).

Ausgedehnte Verwachsungen mit anderen Organen sind nur in den weiter vorgeschrittenen Fällen zu beobachten, wo sie denn auch zur Perforation in Darm (Duodenum, Colon) führen (19).

Was schliesslich die Ausdehnung der Erkrankung betrifft, so ist diese in keinem Falle auf die Gallenblase beschränkt. Kontinuierliche Fortsetzung auf die Leber finden wir 5mal, auf das Netz 3mal, auf Cysticus und Choledochus 2mal, auf die Porta hepatis und Lig. hepato-duodenale 2mal. Dieses kontinuierliche Ergriffensein der Leber in Gestalt multipler metastatischer Knoten beobachteten wir 9mal, Metastasen in Peritoneum und Netz 5mal, im Ovarium 2mal, in der Lunge 1mal, Affektion benachbarter und entfernter Drüsen 4mal, Perforation in die Vena portae mit Thrombose 2mal, in den Darm 2mal. Demnach finden wir im grossen und ganzen eine Bestätigung der von Courvoisier berichteten Befunde. Auf einzelne Punkte werden wir noch näher einzugehen Gelegenheit haben.

Wir kommen nunmehr zur Besprechung der chirurgischen Behandlung des Carcinoms der Gallenblase. Welche Konsequenzen ergeben sich aus dem Studium der Litteratur und der angeführten Fälle? Wir können die Carcinome mit Recht als den Inbegriff der Gallenblasengeschwülste auffassen, da die oben

erwähnten sonst in der Litteratur vorkommenden Geschwulstformen so selten sind und von so untergeordneter Bedeutung, dass sie für diese Besprechung wohl ausser Betracht bleiben können. Die Sarkome finden natürlich die gleiche Berücksichtigung wie die Carcinome. A priori könnte man sagen nach Analogie der sonstigen Behandlung von malignen Tumoren: für Carcinom kann nur Entfernung des erkrankten Organes in Betracht kommen. Und in der That stehen wohl heute alle Chirurgen übereinstimmend auf dem Standpunkt, dass für ausgesprochenes Carcinom die Exstirpation der Gallenblase, die Cholecystektomie, als unanfechtbare und notwendige Indikation anzusehen ist. Wie steht es also um diese Operation? Sie wurde zum erstenmal von Langenbuch im Jahre 1880 gemacht, seitdem sind 77 Publikationen [47 bei Courvoisier, 30 bei Martig[1])] bekannt geworden.

Langenbuch stellte neben Carcinom, ausgedehnter Erkrankung der Wand, rebellischen Gallenfisteln, noch 3 wesentliche Indikationen auf 1) Hydrops, 2) Cholelithiasis, 3) Empyem. Es ist seitdem viel über die Berechtigung und Nichtberechtigung der Operation gestritten worden, ohne dass eine Einigung erzielt wurde. Unter den deutschen Chirurgen hat sie keine besondere Verbreitung gefunden, sie hat, trotz günstiger Resultate, abgenommen, während die Franzosen, anfangs die heftigsten Gegner, nunmehr die eifrigsten und fast einzigen Verteidiger der Operation geworden sind (vergl. Martig l. c.).

Calot[2]) berechnet aus einer Statistik von 78 Fällen eine Mortalität von 17,9%. Mit Abzug von 7 Fällen, in denen der Tod der Operation nicht direkt zur Last gelegt werden kann, rechnet er eine wirkliche Mortalität von nur 8,9% heraus.

Hier sei noch ein von Martig nicht genannter Fall erwähnt: Matlakowsky[3]) berichtet von einem Fall vollständiger Heilung, wo wegen Unmöglichkeit des definitiven Verschlusses einer nach Cholecystotomie gebliebenen Fistel die Ektomie vorgenommen wurde. Die Operation gelang leicht. Der unterbundene Stumpf des Duct. cysticus wurde in der Bauchwunde fixiert und in die Bauchhöhle ein Jodoformgazestreifen eingeführt. Am 6. Tag erster V.-W., aus der Wunde entleerten sich drei Löffel galliger Flüssigkeit, welche

1) Martig. Beiträge zur Chirurgie der Gallenwege. Basel 1893.
2) Calot. De la cholecystectomie. Paris 1891.
3) Matlakowski. Zur Chirurgie der Gallenwege. Gaz. letarska 25 u. 26.

nach Verfassers Ansicht von der unteren während der Operation verletzten Fläche der Leber secerniert worden waren.

Courvoisier und Terrier stimmen im allgemeinen mit Langenbuch in der Indikationsstellung überein, halten zwar die Gallenblase nicht für absolut unnütz wie Langenbuch, aber wenn sie durch Cysticus-Verschluss ausser Funktion gesetzt ist, ist man nach ihrer Ansicht berechtigt, die Exstirpation vorzunehmen. Auch Lindner[1]) steht auf diesem Standpunkt. Er beschreibt eine Ektomie, die er unternahm wegen eines im Cysticus eingeklemmten Steines und fügt diese Indikation, die Nutzlosigkeit der Gallenblase, die ein fortwährender Quell weiterer Erkrankungen zu werden droht, den von Langenbuch für die Gallenblasenexstirpation gegebenen Indikationen hinzu (vgl. oben).

Einen gewissen Gegensatz zu diesen Operateuren bilden diejenigen, welche die Exstirpation der Gallenblase doch nicht für vollkommen gleichgültig erachten und sie deshalb nur für bestimmte dringende Indikationen gelten lassen. Hier steht allen voran Winiwarter; andere sind Czerny[2]), Körte, Riedel, Rose, Terrillon (vgl. Hartig). Czerny lässt die Indikation zur Exstirpation der Gallenblase nur gelten bei schwerer entzündlicher oder carcinomatöser Entartung. Körte[3]) will die Operation nur vornehmen, wenn die Wand Sitz maligner Entartung ist. Diese Einschränkung dürfte doch zu weit gehen, denn in vielen Fällen wird sich schon früher konstatieren lassen, ob eine Neubildung im Anzuge ist, und es möchte dann doch prophylaktisch die Exstirpation vorzunehmen das einzige Richtige sein. Rose[4]) wird von dem Grundsatz geleitet: „Cholecystektomie nur bei bösartiger und vollständiger Degeneration der Gallenblase und bei dauerndem Gallenblasenverschluss".

Martig (l. c.) stellt beide Ansichten einander gegenüber und nennt unter den 4 Hauptgründen zu Gunsten der Exstirpation als 2. „Wegfall der Gallenblase schadet dem Organismus nicht, eine Thatsache, die genügend erhärtet und demonstriert worden ist durch

1) Lindner. Ueber Operationen an der Gallenblase. Berliner klin. Wochenschrift 1892. Nr. 11 und 12.

2) Czerny. Ueber den gegenwärtigen Stand der Gallenblasen-Chirurgie. Deutsche med. Wochenschr. 1892. Nr. 23.

3) Körte. Ueber die Chirurgie der Gallenwege und der Leber. Sammlung klin. Vorträge n. F. Nr. 40.

4) Rose. Beitrag zur konservativen Chirurgie der Gallenblase. Deutsche Zeitschrift für Chirurgie. Bd. 31. S. 480.

das allgemein bei späterer Untersuchung konstatierte Wohlbefinden von Kranken, denen die Gallenblase exstirpiert worden war. Auch zahlreiche Tierversuche sprachen in diesem Sinn". Unbeschränkt möchten wir uns diesem Ausspruch nicht anschliessen. Andere Autoren haben doch wesentliche Folgen von Gallenstauung nach Verschluss der Gallenblase kennen gelernt. Rose (l c.) fand in 6 Fällen bei der Autopsie Erweiterung der Gallengänge vom Darm her nach Verschluss des Duct. cysticus, mutmasslich an Stelle eines Reservoirs. Danach müsse bei weiterer Bestätigung die Gallenblase doch nicht so ganz ohne Nutzen, nicht bloss zum Ausschneiden da sein. Die Erweiterung der Gallengänge erleichtere die Bildung von Gallensteinen in der Leber. Sie führe ferner zur Atrophie der Lebersubstanz, auch zu Gallenextravasaten und selbst zu Perforationsperitonitis (Frerichs). Diese Erfahrung bekräftigt ihn in dem Bestreben, die Gallenblase, wenn irgend möglich, zu erhalten und herzustellen. Und er legt deswegen besonderen Wert auf das Sondieren der Gallenwege und die Herstellung ihrer Durchgängigkeit.

Naunyn[1]) sagt: „Die Stagnation der Galle in den Gallenwegen begünstigt an sich die Bildung von Konkrementen, sie begünstigt aber auch die Infektion der Galle. Diese ist vielleicht schon für die erste Entstehung der steinbildenden Niederschläge nicht gleichgültig, unzweifelhaft ist sie aber weiterhin für den Verlauf der Cholelithiasis von allergrösster Wichtigkeit. Demgemäss gehört unter allen Umständen zu den Aufgaben der Therapie der Cholelithiasis dafür zu sorgen, dass Gallenstauungen vermieden werden.

Strümpell[2]) findet als Folge der Gallenstauung bei Tieren ausgesprochene biliäre Lebercirrhose infolge der Einwirkung der gestauten Galle auf das Lebergewebe (Absterben und Untergang desselben mit sekundärer Bindegewebswucherung).

Körte (l. c.) nimmt nicht wie Langenbuch Gallensteinbildung bloss in der Gallenblase an, sondern er fand bei Gallenstauung in der Leber 4mal in den erweiterten Gallengängen der Leber kleine Konkremente von Grieskorn bis Hanfkorngrösse. Dasselbe ist von Weigert, Sendler, Courvoisier u. A. beobachtet. Bezüglich der von Martig citierten Tierversuche möchte

1) Naunyn. Cholelithiasis 1892.

2) Strümpell Lehrbuch der speziellen Pathologie und Therapie der inneren Krankheiten. Leipzig 1892.

ich kurz bemerken, was wir darüber bei Oddi [1]) finden. Versuche mit Exstirpation der Gallenblase ergaben bei Hunden folgendes Resultat: In den ersten 4—6 Wochen kamen die Tiere herunter, hatten Durchfälle und zeigten Gallenpigment im Harn. Dabei waren sie sehr gefrässig. Dann schwand die Diarrhoe ebenso wie der Gallenfarbenstoff und die Tiere erholten sich. Oddi meint, dass der kontinuierliche Abfluss der Galle in den Darm, wobei Gallenfarbstoff resorbiert werde, zu Katarrh führe. Die Ernährung leide durch mangelhafte Emulsionierung des Fettes, weil beim Eintritt des Chymus in das Duodenum zu wenig Galle vorhanden sei. Ein Kontrollhund mit Gallenblasenmagenfistel und Ligatur des Duct. choled. hatte zwar auch reichlich Gallenfarbstoff im Urin, aber weil sie sich im Magen sammelte und periodisch in den Darm entleerte, weder Diarrhoe noch Gewichtsabnahme. Stets fand nun Oddi nach der Gallenblasenexstirpation in 1—3 Monaten starke Erweiterung der Gallengänge und schliesslich eine Art neugebildeter Blase im dilatierten Cysticusstumpf. Da Oddi von dem Vorhandensein eines Sphincter des Duct. choled. überzeugt ist, so erklärt sich bei fortschreitender Dilatation der Gallenwege die allmähliche Wiederherstellung der normalen periodischen Gallenentleerung in den Darm (J. Lister bei Virchow-Hirsch).

Ich meine, diese von der Natur geschehene förmliche Neubildung einer Gallenblase muss uns schon darauf leiten, die Gallenblase nicht als vollkommen gleichgültig zu betrachten. Es ist auch schlechterdings nicht wohl einzusehen, warum uns die Natur unnütze Apparate verleihen sollte, es ist in unserm Organismus keine derartige Einrichtung nachzuweisen. Und zu den Organen, welche mit der fortschreitenden Entwicklung des Organismus einen allmählichen Rückgang erfahren und rudimentär werden, rechnet meines Wissens die entwicklungsgeschichtliche Forschung die Gallenblase nicht. Es ist jedenfalls zu weit gegangen, wenn Martig bei Aufführung der Gegenstände gegen die Exstirpation strikte leugnet, dass weder für die konsekutive Stauung und Dilatation noch für die daran anschliessende Konkrementbildung durch Sektionen ein Beweis erbracht sei. Die oben angeführten Daten aus der Litteratur müssen ihm doch auch bekannt sein. Wenn es auch keine Sektionen nach Exstirpation der Gallenblase sind — solche sind eben noch nicht bekannt geworden —, so sind es doch solche nach Cysticus-

1) Oddi. Effecti delé exstirpazione della cisti fellea. Ref. Centralblatt für Chirurgie. Nr. 8. 1889.

verschluss, und diese beiden Zustände müssen naturgemäss in ihren Folgen identisch sein.

Aus unseren oben berichteten Fällen möchten wir hauptsächlich auf Fall 10 verweisen, wo deutliche Folgen der Gallenstauung, zwar nicht in Konkrementbildung, aber in direkter Schädigung des Lebergewebes bestehend, verzeichnet sind. Bis es nach Cholecystektomie zu wirklichen Störungen und Beschwerden kommt, darüber können schon einige Jahre vergehen, und viele oder die meisten wohl sterben, ohne wieder in ärztliche Behandlung und zur Sektion gekommen zu sein. Es müsste, ehe man solche Argumente gegen die bisherige Beobachtung anführt, doch ganz genau nachgewiesen werden, dass bei den längere Zeit nach der Operation vorgenommenen Sektionen wirklich keinerlei Veränderungen sich finden. Es scheinen aber bis jetzt solche Sektionen noch nicht gemacht oder noch nicht veröffentlicht zu sein. In seiner Tabelle erwähnt Martig auch selbst nichts davon.

Diese Bemerkungen mögen genügen, um einer allzu optimistischen Auffassung dieser doch immerhin sehr eingreifenden Operation zu begegnen. Indessen wird sie in vielen Fällen nicht zu entbehren sein, wozu namentlich carcinomatöse Entartung gehört. Für ihre Berechtigung spricht auch hinlänglich, dass in den meisten bisher operierten Fällen so ausgezeichnete Resultate erzielt wurden. Es könnte dieses Ergebnis sogar zu öfterer Anwendung auffordern. Doch wird man in den Fällen, wo man hoffen kann, durch ein konservatives Verfahren das Uebel dauernd zu beseitigen, lieber davon abstehen, um nicht nach Jahren vielleicht den Patienten an den schliesslich doch wohl unvermeidlichen Folgen der Gallenstauung zu Grunde gehen zu sehen.

Ich möchte die Cholecystektomie noch auf diejenigen Fälle ausdehnen, wo Einkeilung eines Steines in den Duct. cysticus bei entzündlicher und eitriger Gallenblase besteht, wo Czerny eine temporäre Gallenblasenfistel anzulegen rät, die sich entweder von selbst oder sekundär schliessen soll; denn ich glaube, dass bei der kurzen Offenhaltung ein Urteil über eine sich entwickelnde Neubildung schwer zu gewinnen ist und eine einmal an der Stelle der Einkeilung entwickelte Neubildung prognostisch sehr ungünstig ist. Auch ist der permanente Gallenverlust kein gleichgültiger. Körte sagt darüber folgendes: „Es scheint, dass manche Menschen den Gallenverlust ertragen, bei andern habe ich einen sehr ungünstigen Einfluss da-

von gesehen, die Patienten kommen ausserordentlich herunter trotz reichlicher Ernährung".

Wie könnte man nun etwa den unzweifelhaften Folgen der Gallenstauung nach Cholecystektomie vorbeugen? Lindner (l. c.) hat schon hier einen Weg anzubahnen gesucht dadurch, dass er ein Stück Cysticus zurückliess, das sich zu einer neuen Gallenblase entwickeln sollte, indem dadurch die Akkomodation an die normalen Verhältnisse, die der Körper sonst durch Erweiterung der Gallengänge zu erreichen sucht, erleichtert werde. „Man nehme deshalb in allen Fällen, in denen der centrale Teil der Blase ganz oder annähernd normal gefunden wird, nur den kranken Hauptteil weg und stelle so ein verkleinertes Organ her, das der Organismus sich nach und nach wieder für seine Zwecke nutzbar machen und zu einem Reservoir umgestalten kann".

Einen in dieser Weise von Czerny operierten Fall beschreibt Merman (l. c. S. 393): Die Gallenblase war durch Steine in eine Peritonealabsackung perforiert. „Sie wurde am Hilus abgebunden und abgeschnitten, die Schnittstelle mit 5 Seidennähten übernäht, die Ligatur kurz geschnitten und mit Jodoformgaze-Drainage nach aussen eingelegt etc.". $1^1/_2$ Jahre nach der Operation vollkommenes Wohlbefinden der Patientin. Keine Recidive.

Wie sich diese Methode bewährt, muss die Zukunft lehren. Rationell ist sie jedenfalls.

Ich möchte nun noch einen anderen Vorschlag machen, der, wenn ihm nicht etwa technische Schwierigkeiten im Wege stehen, vielen Unannehmlichkeiten abhelfen könnte. So gut man nämlich, wenn die Ausdehnung der Erkrankung auf die Gallenblase beschränkt bleibt, nach Lindner das zurückgelassene entwicklungsfähige Rudiment des Cysticus vernäht, könnte man es auch in den Darm einnähen. Ob Duodenum oder Colon vorzuziehen wäre, wage ich nicht zu entscheiden. Am meisten angebracht wäre vielleicht das Colon, einmal, weil die Ausführung technisch leichter sein dürfte und dann, weil eine Zerrung an diesem locker befestigten Organ von geringerer Bedeutung wäre als an dem fixierten Duodenum. Es wäre durch diese Operation die Gefahr der durch Stauung bewirkten intrahepatischen Gallensteinbildung vermieden, indem, wenn der Sphincter des Choledochus einen weiteren Eintritt von Galle in den Darm nicht gestattet, die überschüssige sich rückstauende Galle einen anderen Abfluss hätte. Das Reservoir könnte diese Methode freilich nicht ersetzen, aber sie würde die sonst schädlich wirkende

Galle doch noch zum Nutzen des Körpers verwenden. Es fiele damit auch dasjenige Moment weg, das im allgemeinen Kontraindikation gegen die Cholecystotomie ist, dass nämlich bei etwaigem späterem Choledochus-Verschluss durch keine Cholecystenterostomie der Galle Abfluss verschafft werden kann, es wäre dann durch die Cystico-Colostomie (resp. C.-enterostomie) dieser Möglichkeit prophylaktisch abgeholfen.

Man könnte unter diesen Umständen die Indikation zur Gallenblasenexstirpation viel weiter ausdehnen und so prophylaktisch viele spätere Erkrankungen der Gallenblase beseitigen. Jedenfalls fielen dann schon chronische entzündliche Zustände mit verdickter Wand unter diese Indikation, da sich bei ihnen bereits die später zu besprechende Abplattung des Epithels, die Vorläuferin des Carcinoms vorfindet, zumal sie stets einen Boden für die Steinbildung abgibt. Ob, wenn der Cysticusstumpf zu kurz sein sollte, eine Choledocho-Enterostomie dieser Not abhelfen könnte, scheint mir nicht ausser Acht gelassen werden zu dürfen.

Alle diese Schwierigkeiten, die sich der operativen Behandlung des Carcinoms der Gallenblase in den Weg stellen, beruhen wesentlich darauf, dass im allgemeinen zu spät operiert wird, weil man zu wenig Gewicht auf die Aetiologie des Krebses legt.

Wir haben bereits im Eingang kurz auf diesen Punkt hingewiesen und das wichtige Moment der Gallensteine für die Aetiologie in den Vordergrund gestellt. Am eingehendsten und überzeugendsten ist diese Frage von Zenker[1]) erörtert worden. Er weist nach, dass in den bis dahin beobachteten Fällen (48) in 75,4% Gallensteine sich fanden. Dass diese das Primäre waren, ist freilich schwer nachweisbar, da Symptome, wie vorausgegangene Schmerzen in der Lebergegend zu unsicher sind. 3 Fälle aber führt er als beweisend ins Feld; ihnen können wir unseren Fall Nr. 4 an die Seite stellen: bei der ersten Operation Steine, nichts malignes — nach 1 Jahr Carcinom! Auch der Umstand, dass meist die Carcinombildung bald den Cysticus verschliesse, beweise ihre Priorität, da die abgesperrte spärliche Galle nicht zur Bildung der grossen meist gefundenen Steinmassen genügen könne.

Der gleichen Ansicht ist Klebs[2]): Bei der Besprechung der primären Erkrankung, ob Leber oder Gallenblase, erörtert er fol-

1) Zenker. Archiv für klin. Medicin. Bd. 44.

2) Klebs. Handbuch der pathol. Anatomie 1869.

gendes: Die Anwesenheit von Gallensteinen glaube ich als wichtiges ursächliches Moment hervorheben zu müssen. Die Carcinombildung begünstigt keineswegs, wie dies Foerster anzunehmen scheint, die Gallensteinbildung, da durch die erstere von Anfang an der Rauminhalt der Gallenblase verkleinert wird. Uebrigens sehen wir bekanntlich an den verschiedenen Teilen des Körpers, dass Carcinombildung dort am häufigsten auftritt, wo mechanische Irritationen stattfinden.

Von Courvoisier haben wir bereits oben erwähnt, dass er die Gallensteine als die ätiologischen Momente des Carcinomes annimmt.

Auch bei Strümpell (l. c.) finden wir eine entsprechende Bemerkung: der Zusammenhang zwischen Cholelithiasis und späterer Carcinombildung in der Gallenblase oder den Gallenwegen ist eine auch klinisch sehr bedeutsame Thatsache, die mit der allgemeinen Beobachtung zusammenhängt, dass andauernde mechanische Schleimhautreize, Narbenbildungen und dergl. überhaupt die Bildung eines Carcinoms veranlassen können. Die Carcinombildung nach Cholelithiasis findet eine völlige Analogie in der Carcinombildung nach Magenulcus, bei Nephrolithiasis etc.

Der gleichen Ansicht ist Harley[1]): Die Gallensteine führen offenbar nicht bloss zu ernsten organischen Veränderungen der Blasenwände, zu entzündlichen Verdickungen und Hypertrophieen, sondern auch zur Entstehung von Neoplasmen. Als Beleg führt er 3 Fälle an, wo die Neubildung unzweifelhaft von Gallensteinen ausging.

Zum Schlusse nennen wir Naunyn (l. c.). Auch er spricht sich direkt dahin aus, dass Cholelithiasis die fast ausschliessliche Ursache des Krebses und derselbe eine nicht seltene Folge der Cholelithiasis sei. Er geht auf die diesbezügliche Litteratur ein und kommt zu dem Resultat, dass durch die Arbeiten von Zenker, Schüppel u. A. die Abhängigkeit des Carcinoms der Gallenwege von der Cholelithiasis zur allgemeinen Anerkennung gelangt sei.

Ehe ich auf die Konsequenzen dieser Aetiologie eingehe, möchte ich noch kurz des interessanten histologischen Vorganges gedenken, den wir bei dieser Umwandlung beobachten, und der diesbezüglichen Arbeiten Erwähnung thun.

Zenker denkt sich die Carcinomentwicklung folgendermassen: Die Steine führen durch Druck auf die Schleimhaut zu Nekrose und Geschwürsbildung, diese wieder zur Vernarbung. Bei der Vernar-

1) Harley. Leberkrankheiten, deutsch von Rothe. Leipzig 1893.

bung findet, wie durch Hansen an Magengeschwüren nachgewiesen, eine atypische Drüsenwucherung statt; damit ist die Prädisposition für das Carcinom geschaffen. Die fortwährende Reizung durch die Steine gibt dann die Gelegenheitsursache für die Krebsentwicklung ab. Oeftere Reizungen des Duct. cysticus durch Steine müssen deshalb hier leicht zu Carcinom führen. Da diese prognostisch schlechter sind als Carcinome der Gallenblase, so wäre in diesem Befund im allgemeinen auch eine Indikation zur Exstirpation gegeben. Zum Schluss fast Zenker nochmals seine Ansicht zusammen: „Die Gallensteine führen zu einem Geschwürs- und Vernarbungsprozess in der Gallenblase, diese zu Wucherungen der Schleimdrüsen. Zwischen diesen Wucherungen und dem Carcinom selbst ist nur ein gradueller Unterschied; die Wucherungen, welche das disponierende Moment für das Carcinom bilden, können durch chronische Reizungen (Steine) ins Excessive übergehen". In ähnlichem Sinne spricht sich Zenker [1]) jun. aus in seiner Dissertation.

Hierher gehört auch die Arbeit von Ohloff [2]), der eine etwas abweichende Auffassung entwickelt. Er tritt für die Ansicht von Waldeyer und Thiersch ein, dass Krebszellen durch Metaplasie von Cylinder- in Plattenzellen sich entwickeln können. „Gilt von dem Vorhandensein von Steinen, dass dieselben befähigt seien, durch die von ihnen ausgehende fortwährende Reizung Carcinombildung hervorzurufen, so scheint mir umso mehr richtig, auch für die Metaplasie von Cylinder- in Plattenepithel die Steinbildung als ursächliches Moment anzunehmen. Dass dann weiter diese neugeschaffenen platten Zellen eine hornige Beschaffenheit angenommen, dass sie konzentrische Schichtung erfahren haben, um endlich im Verein mit carcinomatöser Degeneration bis zur ausgebildeten Nesterbildung in ihrer Anordnung zu gelangen, das ist mit dem, was wir über Plattenepithelien und ihre weiteren unter pathologischen Verhältnissen auftretenden Eigentümlichkeiten wissen, recht gut vereinbar. Die Carcinombildung auf einen Gallenblasenkatarrh zurückzuführen, sei, obschon nachgewiesenermassen Katarrhe zu echter krebsiger Neubildung geführt hätten, in seinen Fällen nicht anzunehmen, weil man sonst durchaus die Schleimhaut mit Pflasterepithel überkleidet finden müsste, was nicht der Fall ist. In einem

1) Zenker. Der primäre Krebs der Gallenblase und seine Beziehung zu Gallensteinen und Gallenblasennarben. Dissert. Erlangen 1889.

2) Ohloff. Ueber Epithelmetaplasie und Neubildung an der Schleimhaut von Gallenblase und Trachea. Dissert. Greifswald 1891.

Fall findet Ohloff durch langdauernde Einwirkung der Gallensteine im Hauptteil der Gallenblase Umwandlung des Cylinderepithels in polymorphes Plattenepithel, daneben noch echte cylindrische Zellen. Das Carcinom zeigte, diesem Mutterboden entsprechend, beide Zellformen.

Wie wir uns diese Wucherung der Epithelzellen in das umgebende Gewebe zu denken haben, darüber belehrt uns Waldeyer: „Es ist mir bei meinen Untersuchungen immer aufgefallen, dass in den jüngsten Entwicklungszonen der Krebse eine so reiche Vaskularisation des Gewebes mit Anhäufung farbloser Blutkörperchen statt hatte, fast wie in einem entzündeten Gewebe. Sollte nicht die so bewirkte reichlichere Ernährung der Gewebe und die dadurch hervorgerufene Lockerung des bindegewebigen Substrates der Wucherung und dem Vordringen der Epithelzellen Vorschub leisten? Sollten nicht auf diese Weise chronisch entzündliche Prozesse lokaler Art, namentlich wiederholte Reizungen, die zu umschriebenen Entzündungen Veranlassung geben, endlich zu carcinomatöser Degeneration überleiten können?“

Nehmen wir also die Gallensteine als Ausgang der Neubildung an, so muss uns die Ueberlegung sagen, dass es die Hauptaufgabe der Therapie sein muss, die Ursache zu entfernen. Das führt uns auf die Behandlung der Gallensteine.

In dieser Frage tritt Riedel (l. c.) sehr energisch für eine frühzeitige Operation ein bei Steinen in der Gallenblase. Und es ist eigentlich nicht recht verständlich, warum manche Autoren erst der Chirurgie das Feld einräumen wollen, „wenn nach vergeblicher Anwendung aller anderen Massnahmen die Qual der Koliken und sonstigen Schmerzen den Träger der Steine aufreibt, ihm das Leben verbittert, Cholämie und Pyämie droht“, wo man die Befolgung einer prophylaktischen Indikation durch Entfernung der Steine alle diese Folgezustände vermeiden kann, zu denen als der wichtigste Faktor die Gefahr der malignen Neubildung gehört. Diese allein genügt schon, um eine möglichst frühzeitige Operation zu indicieren. Und diese muss zum mindesten eine Probelaparotomie sein. Ich möchte Riedel durchaus beipflichten, wenn er sagt: „frühzeitig operieren bei Gallensteinen, nicht spät, das möchte ich immer und immer wieder allen Kollegen zurufen“. Ist denn die direkte Entfernung der Gallensteine durch die Cholecystotomie ein gefährlicheres Mittel als die langwierige und beschwerliche Durchtreibung der Steine durch die Gallengänge, wo

sie infolge häufiger und anhaltender mechanischer Reizung den Boden für die Entwicklung der malignen Neubildung ebnen? „Nicht bloss, weil die Steine in die tiefen Gänge wandern können, sagt Riedel, ist die Cystotomie nötig, sondern auch wegen der Gefahr der Carcinombildung. Der Zufall hat es gewollt, dass ich fast ebenso viele Tote an Carcinom habe als Kranke im Anschluss an die Operation zu Grunde gegangen sind, nämlich 3 resp. 4. Diese Zahlen reden eine ernste Sprache: sie beweisen, in welche Gefahr die Kranken auch noch nach der Operation durch dieses heimtückische Leiden kommen, ganz abgesehen von dem Einwandern der Steine in die tiefen Gänge; gegen das Carcinom aber sind wir wie gewöhnlich machtlos".

Ausser dieser Indikation zu frühzeitiger Operation mit Entfernung der Gallensteine aus der Gallenblase sieht Riedel eine weitere darin, dass infolge des Durchwanderns von Steinen durch die Gallengänge Verwachsungen mit dem Magen und anderen anliegenden Organen entstehen, die zu enormen Schwierigkeiten sowohl in diagnostischer wie in therapeutischer Beziehung führen, wofür er Belege aus seiner Praxis anführt. Bennet[1]) rät wegen der Häufigkeit der Komplikation der Gallensteine mit Carcinom frühzeitige Entfernung der Gallensteine, auch wenn sie keine Beschwerden machen.

Wird man nun auch wohl kaum bei jeder Cholelithiasis operieren können, einfach, weil sich meist die Patienten nicht dazu verstehen werden, so muss doch entschieden betont werden, dass bei dem ersten Auftreten solcher Symptome, die den Verdacht einer sich entwickelnden Neubildung aufkommen lassen, eine absolute Indikation zur Probelaparotomie und Explorativ-Incision in die Gallenblase gegeben ist; letzteres, um den Schleimhautzustand der Gallenblase erkennen zu können. Nur so wird man das Uebel an der Wurzel fassen und ausrotten, nur so die Gefahr ausgedehnter Eingriffe vermeiden und dem unfehlbar zum Tode führenden Fortschreiten der Neubildung ein Ziel setzen.

Aber gerade in diesen Symptomen, in der Schwierigkeit der Diagnose liegt die Ursache, dass man bisher die Probelaparotomie so wenig gemacht hat. Es heisst dann: der Symptomenkomplex ist ein zu unbestimmter, um einen derartigen chirurgischen Eingriff zu rechtfertigen. Er unterbleibt, das Carcinom hat lange Zeit zur Weiterentwicklung, und wenn es dann

1) Bennet. Cases of cholecystotomy, remarks, Lancet. May 23. 1891.

später zur Operation kommt, so ist ein erfolgreiches Eindämmen des wachsenden Uebels nicht mehr möglich, es finden sich Metastasen, und damit ist der Erfolg der Operation illusorisch.

Seien wir nicht zu kleinmütig! Zu einer Probelaparotomie, die unter den heutigen antiseptischen und aseptischen Cautelen doch von jedem einigermassen geübten Arzt nicht gescheut wird, brauchen wir doch keinen Symptomenkomplex, der unserm Handeln keine andere Wahl mehr lässt. Die Gefahr der Operation steht doch in keinem Verhältnis zu dem Vorteil und andrerseits dem Nachteil, den ihre Ausführung resp. Unterlassung zur Folge hat. Und welches sind denn diese Symptome? Wir haben sie am Schlusse unserer Kasuistik genauer zusammengestellt.

Courvoisier bezeichnet als unsichere Symptome: Verdauungsstörungen, Verstopfung (selten Diarrhoe), Erbrechen, Kachexie, Koliken und nicht paroxymale, sondern gleichmässig anhaltende Empfindlichkeit in der Lebergegend, Leberschwellung (zum Teil durch Metastasen, zum Teil durch Gallenstauung, Ikterus), Ascites (durch Kompression der Pfortader), Fieber, Blutungen, Tumor (im rechten Hypochondrium) mit der Atmung verschieblich. Gesichert sei die Diagnose des Krebses durch folgendes Bild: „Mit der Leber den Atemexkursionen folgender, seitlich verschieblicher, kuglich-ovaler, höckeriger, harter Tumor mit Leberschwellung, hartem höckerigem Leberrand, Ikterus, Ascites". Im grossen und ganzen stimmen dazu auch unsere Befunde. Aber dieses ist das Bild des ausgeprägten Carcinoms, und wenn wir darauf warten wollen, werden wir nie eine erfolgreiche Therapie entwickeln können. Die obigen unsicheren Symptome sind für uns viel wichtiger.

Zenker sagt: „Die Symptome sind immer sehr unsicher", er nennt Schmerzen in der Lebergegend, Mattigkeit, Uebelkeit, Erbrechen, erst zeitweise, dann dauernder Ikterus, Kachexie, knollige Tumoren der Lebergegend. Wenn die Diagnose sicher auf typisch gelegene, scharf umschriebene höckerige Geschwulst gestellt ist, ist eine Radikalheilung meist zu spät. Riedel nimmt als sehr wichtiges Symptom des Gallenblasenkrebses neben der Weichheit der Leber das Vorhandensein von freier Flüssigkeit im Bauch an. Dies können wir nicht bestätigen, wir finden in unseren Fällen in der Mehrzahl keinen Ascites.

Frerichs nennt von den wenig deutlichen Symptomen als wichtigstes die schmerzhafte, kugelige, meist harte und unebene

Geschwulst an Stelle der Gallenblase. Ikterus soll nicht fehlen, dagegen gastrische Beschwerden häufiger sein. Sichere Diagnose sei nur möglich, wenn an Lage und Form der Geschwulst die Diagnose erkannt werden könne. Gastrische Beschwerden treten auch in unseren Fällen in den Vordergrund, namentlich sind es häufig „Magenkrämpfe" und ähnliches.

Musser fasst das Ergebnis seiner Statistik in folgendem Resumé zusammen. Das Organ ist in der Regel nicht wesentlich vergrössert, ausgenommen bei sekundärer Erweiterung. Schmerzen, Gelbsucht, Abmagerung und Tumor sind in den meisten Fällen vorhanden. Die Schmerzen sind in 62% vorhanden und lokalisieren sich auf das rechte Hypochondrium mit lancinierendem Charakter. Gelbsucht besteht in 69%, sie nimmt je nach dem Grade der Krankheit an Intensität zu. Ein Tumor ist in 68% vorhanden und zwar in der Gallenblasengegend oder rechts vom Nabel (dabei meist die Leber mit vergrössert), er ist hart und derb, schmerzhaft und druckempfindlich.

Nach Naunyn liegt zuweilen nur eine Ektasie der Gallenblase vor, obgleich ein Carcinom ihrer Wand besteht. Hier bringt gelegentlich die Probepunktion noch den Entscheid: sie liefert statt Galle krebsigen Detritus, zweifelhaften Eiter oder hämorrhagische Flüssigkeit, oder sehr stark eiweisshaltige Galle. Dies spricht alles für Carcinom. Normale Galle spricht dagegen, wenn auch nicht absolut. Am häufigsten liefert die Probepunktion keine Flüssigkeit, ausser etwas Blut, hie und da Geschwulstpartikel, die die Diagnose sichern. Wenn keine Probepunktion gemacht worden oder dieselbe ein negatives Resultat ergab, so bleiben nur die erwähnten unsicheren Symptome übrig. Ich meine aber, wir dürfen uns dadurch nicht von einem chirurgischen Eingriff abschrecken lassen, wenn keine sonstigen Hinderungsgründe da sind; denn wenn derart unsichere Symptome beständig in fast allen Fällen wiederkehren, so ist eben diese Unsicherheit das Charkteristische, sie ist gewissermassen das Hauptsymptom der Erkrankung und man sollte sie als Indikation für die explorative Probelaparotomie nicht scheuen. Denn der Nutzen ist weit grösser als es je der Schaden dieser Operation sein kann.

Die Prognose der ganzen chirurgischen Behandlung des Gallenblasenkrebses wird durch dieses möglichst frühzeitiges Handeln eine bedeutend günstigere. Sie richtet sich ja wesentlich danach, wie weit die Erkrankung vorgeschritten ist, ob sie noch auf

die Gallenblase beschränkt ist oder schon auf benachbarte Organe und Gewebe übergegriffen hat oder gar Metastasen in anderen entfernteren Organen aufgetreten sind. Für diese Punkte ist ein genaues Studium der Sektionsprotokolle von besonderem Wert, weil sie uns am deutlichsten den gewöhnlichen Ausbreitungsgang des Carcinoms erkennen lassen. Die Hoffnung, die mich bei der Durchsuchung obiger Protokolle leitete, dass nämlich die Verbreitung des Gallenblasenkrebses auf die Leber eine kontinuierliche sein möchte, hat sich leider nur in einer beschränkten Zahl von Fällen erfüllt. Wir können uns hinsichtlich der Ausdehnung des Carcinoms im allgemeinen den Ausführungen von Courvoisier anschliessen: „Das Gallenblasencarcinom ist hauptsächlich zu kontinuierlicher Propagation, zumal auf die anstossende Leber und die Gallengänge, ebenso zu Metastasen in der Leber, aber sehr wenig zu solchen in anderen Organen geneigt. Von der grössten praktischen Bedeutung ist das Weiterschreiten der Krebse der Gallenblase gegen die Porta hepatis. Meist geschieht es durch kontinuierliche Fortsetzung durch den Ductus cysticus".

Auch in unseren Fällen beobachten wir es mehrmals. Metastasen sind am häufigsten in der Leber, aber auch in anderen Organen finden sie sich, in Netz, Darm, Lunge, Ovarien, Blase. Auffallend häufig beobachteten wir die Fortsetzung auf das Netz. Wir müssen dabei indessen stets bedenken, dass in den beschriebenen Fällen oft schon allgemeine Ausbreitung um sich gegriffen hat, sodass das Primäre vom Sekundären nicht immer sicher zu trennen ist. Es hat den Anschein, als ob bei gleichzeitiger kontinuierlicher Fortsetzung auf die Leber und Metastasenbildung in derselben erstere das Primäre gewesen sei.

Nach Musser sind die Metastasen nicht weit ausgebreitet, dagegen die Nachbarorgane stark afficiert. Adhäsionen mit anliegenden Organen, Ulcerationen und Perforation sind nicht häufig, nur in vorgeschrittenen Fällen beobachten wir sie. Obloff findet ebenfalls in seinen 2 Fällen kontinuierliche Fortsetzung des Carcinoms auf die Leber; aber auch jedesmal Metastasen, das einemal in der Nähe des Haupttumors, das anderemal an verschiedenen Stellen. Das Fortschreiten der krebsigen Masse vom Haupttumor geschieht nach ihm in Form eines infiltrativen Vorrückens auf dem Wege der Lymphbahnen.

Nach Klebs beschränkt sich die in der Gallenblase beginnende Carcinombildung bei ihrer weiteren Verbreitung auf die nächste

Nachbarschaft dieses Organes, die Leber, das Colon, die portalen Lymphdrüsen und das Diaphragma, selten finden sich sekundäre Lungenknoten.

Naunyn sagt über die Ausbreitung folgendes: „Die Krebsgeschwulst greift oft genug auf das benachbarte Lebergewebe in continuo über. Ausserdem verbreitet sie sich in der Wand gegen die Leberpforte hin, entweder in continuo oder in Form getrennt aufschliessender Knötchen; auch im Lumen kann Fortwucherung in die Gänge statthaben. Metastatische Neubildungen in der Leber sind seltener. Im weiteren Verlauf entstehen Verwachsungen mit dem Colon, aus denen sich öfter Fisteln entwickeln. Durch Zerrung des Colon kann es zu Ileus kommen. Viel seltener ist Verwachsung zwischen Gallenblase und Duodenum. Relativ häufig kommt es zu Thrombose des Stammes oder grösserer Aeste der Vena portae und damit zu Ascites.

Wenn nach alledem die Prognose für operative Eingriffe bei Carcinomen der Gallenblase nicht in allzu günstigem Lichte erscheint, so rührt dies, wie schon angedeutet, wesentlich daher, dass bisher meist die Unsicherheit in der Diagnose vor operativen Eingriffen zurückschreckte. Wir müssen bedenken, dass wir bei möglichst frühzeitiger Operation wesentlich bessere Verhältnisse finden, eher eine definitive Heilung erzielen und damit die Prognose bedeutend günstiger gestalten können. Es wird unter solchen Umständen möglich sein, da wir in vielen Fällen die ersten Anfänge des Carcinoms in den Fundus legen können, entsprechend dem ersten Depositionsort der Steine (vgl. Courvoisier), durch partielle Resektion der Gallenblase dem weiteren Fortschreiten der Neubildung den Boden zu entziehen. In vielen Fällen scheint freilich das Carcinom vom Duct. cysticus auszugehen als dem Orte, wo die Steine am längsten eingekeilt sind und am meisten mechanisch reizend wirken. Aber nach den bisherigen Aufzeichnungen lässt sich noch nicht entscheiden, ob der Fundus ves. fell. oder der Duct. cysticus die häufigere Ausgangsstelle ist. Die Vorliebe der Ausbreitung nach der Porta hepatis muss uns in möglichst frühzeitigem und ausgiebigem Operieren bestärken. Da ferner die Wahrscheinlichkeit vorliegt, dass die Fundusaffektion sich bei kontinuierlicher Fortsetzung zunächst auf die Leber erstreckt und erst sekundär zu Metastasenbildung führt, so wäre es möglich, einem weiteren Umsichgreifen in der Leber Halt zu gebieten durch Resektion des er-

krankten Leberteiles. Zwei derartige Fälle haben wir in der Litteratur (Winiwarter, Riedel) mitgeteilt.

Operateur	Quelle	Operation	Verlauf		Gestorben	Bemerkungen
			geheilt	mom. geheilt		
L. Tait	Edinb. med. Journ. 1889. Nr. 68.	Cholecystostomie	—	—	†	—
L. Tait.	Edinb. med. Journ. 1889. Nr. 85.	„	—	—	?	—
Czerny.	Vorlieg. Dissert. Fall Nr. 4.	„	—	Mom. geheilt.	Nach 1 J. †	—
Riedel.	Erfahrungen über die Gallensteinkrankh.	Cholecystotomie (pexie).	—	Mit granulierend. Wunde entlassen.	Nach ¼ Jahr †.	—
Riedel.	L. c.	Cholecystotomie mit part. Leberresektion.	—	Mit schon beginnendem Icterus entlassen.	—	Metastasen.
Czerny.	L. c. Fall Nr. 1.	Cholecystotomie (pexie).	—	—	† nach 6 Tagen.	—
Bardenheuer.	Mitteilungen aus dem Kölner Bürgerhosp. 1887.	Cholecystectomie.	—	—	† am Herzschlag.	—
d'Autona.	Reform med. 1888.	„	—	—	† nach 3½ Mon.	Recidiv.
Czerny.	L. c. Fall Nr. 2.	„	—	Mom geheilt entlassen.	—	Metastasen nachweisbar.
Hochenegg.	Wiener klin. Wochenschr. 1889. Nr. 12.	Cholecystectomie mit part. Leberresektion.	Geheilt.	—	—	Nach ½ Jahr ohne Recidiv.
Czerny.	L. c. Fall Nr. 3.	Cholecystectomie mit part. Leberresektion.	—	Mom. geheilt entlassen.	† nach 2 Monaten.	Metastasen nachweisbar.
Winiwarter.	Jul.-Festschr. für Billroth.	Cholecystectomie mit part. Leberresektion.	—	Mom. geheilt	† nach 6 Wochen.	—
Czerny.	L. c. Fall Nr. 5.	Partielle Resektion des ausgebreiteten Tumors.	—	—	† nach 9 Tagen.	—

Nähere Angaben über Leberresektion finden wir in der Veröffentlichung von G. B. Schmidt[1]). Ich erwähne nur folgenden uns hier besonders interessierenden Passus: „Hochenegg exstirpierte bei Gelegenheit einer Gallenblasenoperation wegen Carcinom nicht nur diese, sondern auch ein kindsfaustgrosses Carcinom der Leber, welches durch Kontaktinfektion an deren Unterfläche entstanden war. Näher auf diese interessante Frage einzugehen, würde über den Rahmen dieser Arbeit hinausgehen.

Da es von Interesse ist, die Operationsresultate der einzelnen wegen Gallenblasencarcinom operierten Fälle kennen zu lernen, füge ich hier noch eine Statistik derjenige Fälle an, über deren Verlauf in den betr. Veröffentlichungen näheres angegeben ist (s. vor. Seite).

Die Probelaparotomieen habe ich weggelassen, weil in allen Fällen ausgedehnte Metastasen den Erfolg einer eingreifenden Operation illusorisch machten und sie deswegen für die vorliegende Statistik wertlos ist.

Aus der Statistik sehen wir, dass die Operationsresultate bisher keine erfreulichen sind, indem nur in einem Fall (Hochenegg) komplete Heilung erzielt ist und zwar durch Cholecystektomie mit partieller Leberresektion. Diese Operationsmethode wird auch für fortgeschrittenes Carcinom das Ideal bleiben. Es ist zu hoffen, dass, wenn die vorgeschlagene Frühlaparotomie Anklang findet, die Resultate der Operationen sich wesentlich zum Besseren wenden. —

Damit schliesse ich meine Betrachtungen über das Carcinom und die Geschwülste der Gallenblase überhaupt. Fassen wir kurz das Ergebnis unserer Betrachtungen zusammen, so können wir folgende Hauptpunkte als die massgebenden für die chirurgische Behandlung aufstellen:

1) Es liegt nach den bisherigen Ergebnissen chirurgischer Eingriffe und den Befunden der Sektionen die strikte Indikation zu möglichst frühzeitiger Operation vor: Probelaparotomie beim Auftreten der geschilderten sogenannten „unsicheren Symptome“ mit event. Explorativ-Incision in die Gallenblase.

2) Dadurch Ermöglichung einer partiellen Resektion bei nicht zu ausgedehnter Erkrankung der Gallenblase. Von den dabei in Betracht kommenden Methoden scheint nach den Befunden

1) Schmidt. Ueber Leberresektion. Deutsche med. Wochenschrift. 1893. Nr. 8.

in der Litteratur die ideale bei nicht zu ausgedehnter Resektion die Cholecystendyse zu sein (ideale Cholecystotomie).

3) Bei ausgedehnter carcinomatöser Erkrankung der Gallenblase ist Cholecystektomie der einzig erlaubte Weg, event. mit partieller Leberresektion.

4) Um den schädlichen Wirkungen der Gallenstauung nach Cholecystektomie vorzubeugen, ist, wenn ein kleiner Stumpf des Cysticus zurückgelassen werden konnte, Cystico-Colostomie (resp. C.-enterostomie) zu versuchen.

AUS DER

TÜBINGER CHIRURGISCHEN KLINIK

DES PROF. DR. BRUNS.

XIV.

Ueber Lupus-Carcinom.

Von

Dr. P. Steinhauser.

(Hierzu Taf. IX).

Seitdem Bayha [1]) im Jahre 1887 die bis dahin in der Bruns'schen Klinik zu Tübingen beobachteten 5 Fälle von Lupuscarcinom beschrieben und in einer Statistik 42 Fälle aus der Litteratur zusammengestellt hat, ist im Laufe der verflossenen Jahre des öfteren von verschiedener Seite unsere Aufmerksamkeit auf diese Kombination zweier differenter Hautkrankheiten hingelenkt worden, so dass ich im ganzen 78 Fälle aus der Litteratur zusammenstellen konnte. Diesen bin ich in der Lage, 5 neue Fälle aus der Tübinger chirurgischen Klinik hinzuzufügen, deren Beschreibung mir mein verehrter Lehrer, Herr Prof. Dr. Bruns, überlassen hat. Ich bin ihm dafür zu besonderem Danke verpflichtet.

An die Mitteilung dieser neuen Beobachtungen werde ich eine kurze Anführung sämtlicher bisher beobachteten Fälle von Lupus-Carcinom anreihen, um aus einem möglichst grossen Materiale gewisse Eigentümlichkeiten der interessanten Affektion festzustellen.

1) Bayha. Ueber Lupus-Carcinom. Diese Beiträge. 1888. Bd, III. H. 1.

In der Einteilung der Kasuistik folge ich der schon von Bayha in seiner Arbeit durchgeführten und von Lang[1]) zuerst gegebenen Unterscheidung in zwei Gruppen, „je nachdem nämlich das Carcinom in der Narbe eines längst geheilten Lupus oder aber dasselbe an einen bestehenden Lupus sich anschloss". Die ersteren Fälle nenne ich lupöse Narbencarcinome und die zweiten Lupuscarcinome.

Diese Unterscheidung ist zweifellos von prinzipieller Bedeutung, wenn wir auch zugeben müssen, dass sie sich praktisch in den einzelnen Fällen nicht streng durchführen lässt.

Während alle Autoren darin übereinstimmen, dass Carcinome sich nur auf dem Boden des Lupus vulgaris entwickeln, während diese Komplikation bei Lupus erythematosus zu den grössten Seltenheiten gehört — es wurde bis jetzt erst ein Fall von Nielsen konstatiert — gehen die Ansichten darüber noch weit auseinander, ob sich die Carcinome häufiger auf Lupusnarben oder auf floridem Lupus entwickeln. Nach Bayha's Statistik ist die Entwicklung des Carcinoms auf floridem Lupus häufiger, er findet unter 42 Fällen das Verhältnis 21 : 11; und Nithack[2]) erhält unter 51 Fällen das Verhältnis 32 : 19, im selben Sinne wie Bayha. Ebenso sprechen sich Ollendorf[2]), Wollseiffen[3]) und Genzer[4]) aus. Nach meiner Statistik sind unter 83 Carcinomen auf lupösem Boden 58 Lupus-Carcinome und 25 lupöse Narben-Carcinome.

Diesen grösstenteils an der Hand von Originalarbeiten gemachten statistischen Ergebnissen gegenüber, die ein sehr bedeutendes Vorwiegen der Lupuscarcinome ergeben, findet sich bei mehreren Autoren die Angabe, dass die lupösen Narbencarcinome die häufigeren seien. So sagt Schütz[5]), Carcinombildung auf Lupusnarben scheine häufiger vorzukommen, als solche auf floridem Lupus; woher er dies folgert, ist jedoch aus seiner Arbeit nicht ersichtlich. Kenibaschieff[6]), der ebenfalls zwei Arten von Carcinomen nach Lupus unterscheidet, findet ebenfalls solches auf Lupusnarben häufiger. Ich vermisse bei ihm aber eine genaue Sich-

1) Lang. Lupus und Carcinom. Vierteljahresschrift für Dermatologie und Syphilis. 1874. pag. 165.

2) Ollendorf. Inaug.-Dissert. Bonn 1887.

3) Wollseiffen. Inaug.-Dissert. Bonn 1892.

4) Genzer. Inaug.-Dissert. Würzburg 1893.

5) Monatshefte für prakt. Dermatologie 1885.

6) Kenibaschieff. Beiträge zur Kenntnis des Carcinoms nach Lupus. Inaug.-Dissert Freiburg i. B. 1893.

tung der Fälle in Lupuscarcinome und Narbencarcinome. Den einseitigsten Standpunkt nimmt Bidault[1]) ein, wenn er schreibt: „Il est un fait, en faveur de son dire, c'est que les cas de lupus compliqué d'épithélioma, sans qu'il y ait existence d'une cicatrice, sont d'une rareté excessive et ils seraient peut-être tout à fait introuvables s'il n'y avait pas des circonstances où la cicatrice peut nêtre pas vue" und weiter unten: L'épithélioma ne se développe jamais sur un lupus jeune, or, sur un lupus vieux, il y a toujours des cicatrices. Trotzdem behält er aber die Einteilung in die beiden von Lang gegebenen Gruppen bei.

Diese Ansicht Bidault's wies auch Raymond[2]) in seiner vortrefflichen Arbeit zurück, in der er zu dem Schlusse gelangt, dass sich Carcinom sowohl auf einem geheilten Lupus als auch auf einem vollständig floriden entwickeln könne. Nach seiner Ansicht sind die Fälle, in welchen sich das Carcinom auf Lupusnarben entwickelt, nicht viel häufiger als diejenigen, wo der Lupus noch in vollster Blüte steht.

Ich gehe entschieden noch einen Schritt weiter und werde nachweisen, dass in der Litteratur mehr Fälle von Lupuscarcinom als von lupösem Narbencarcinom angegeben sind. Wenn es ja auch vielleicht möglich ist, dass ein oder der andere Fall, der bis jetzt als Lupuscarcinom beschrieben worden, bei einer genaueren Untersuchung zu den Narbencarcinomen zu rechnen gewesen wäre, so steht uns doch nicht das Recht zu, die Diagnose auf Carcinom auf floridem Lupus, wie sie jetzt in einer grossen Zahl von Fällen von bedeutenden Chirurgen und Dermatologen gestellt worden ist, einfach als falsch zu bezeichnen. Damit wäre nichts gewonnen, und die ätiologische Beziehung von Lupus und Carcinom nicht im mindesten klarer als vorher, denn wir ständen dann vor der auffallenden Thatsache, dass die Lupusnarben so häufig krebsig werden gegenüber der Unzahl von anderen Narben, die Jahrzehnte lang, ohne krebsig zu werden, an Körperstellen bestehen, die allen möglichen Reizen, wie Druck, Zerrung, Dehnung etc. ausgesetzt sind. Um aber Bidault's Ansicht vollständig zu entkräften, brauche ich ja nur auf die veröffentlichten histologischen Untersuchungen hinzuweisen, wo in ein und demselben mikroskopischen Schnitte carcinomatöses und lupöses Gewebe gesehen wurde, und zwar nicht

1) Bidault. Du lupus compliqué d'épithélioma. Thèse, Lille 1886.

2) Raymond. De l'épithélioma développé sur le lupus vulgaire en évolution. Annal. de dermatol. et de Syphiligraphie 1887. Tome 8.

beides getrennt voneinander, sondern teilweise ineinander übergehend, oder derart, dass das carcinomatöse Gewebe das lupöse zerstört. So beschreibt Bayha ein solches Vorkommen, ferner Kaposi, Lang, Hebra u. A.

Auch ich habe bei der histologischen Untersuchung der Präparate von einem Fall mitten im typischen Plattenepithelkrebs tuberkulöses Gewebe mit charakteristischen Tuberkelknötchen und Langhans'schen Riesenzellen finden können.

Aber auch dann, wenn kein typisches Lupusgewebe neben carcinomatösem mehr gefunden wird, ist man nicht voll berechtigt von Narbencarcinom zu sprechen, denn einmal ist es leicht möglich, dass das Carcinom das Lupusgewebe zerstört, und zweitens sind manche Autoren in solchen Fällen dem auffallenden mikroskopischen Befunde begegnet, dass neben oder zwischen dem carcinomatösen Gewebe ein Granulationsgewebe mit knötchenförmigem Bau oder mit Riesenzellen gelagert ist, das auf die frühere Tuberkulose hindeutet.

Wir wären über diesen Streit, ob Narbencarcinom oder Carcinom auf floridem Lupus längst hinaus, wenn wir über die Aetiologie des Lupuscarcinoms sicheres wüssten und darnach eine Einteilung machen könnten. Aber soviel in den letzten Jahrzehnten auch darüber gearbeitet und so viele Theorien gerade hierüber und über die Genese der Geschwülste im allgemeinen gezeitigt worden sind, so sind wir noch weit von der Lösung der Frage entfernt.

Weder Virchow's Reizungstheorie, noch Cohnheim's Theorie von der Persistenz embryonaler Keime im Gewebe, weder die Theorie von der Prädisposition gewisser Gewebe und „dem allerdings noch unbekannten Anstoss", noch die Infektionstheorie können uns ein klares Bild über die Entstehung der Geschwülste geben. Ich verzichte deshalb darauf auf diese einzelnen Theorien und ihren Nutzen für die Lehre von der Entstehung der Lupuscarcinome näher einzugehen; nur eine Ansicht, die neuerdings geäussert wurde, möchte ich hier mit einigen Worten streifen.

Ribbert[1]) sucht die Entstehung der Hautcarcinome auf folgende Weise zu erklären: Er sah an mikroskopischen Schnitten von im Beginn befindlichen Hautcarcinomen unter dem Epithel eine zusammenhängende Lage eines zell- und gefässreichen Bindegewebes, sich bilden, in welches die verlängerten Zapfen resp. Leisten der

1) Ribbert. Virchow's Archiv. Bd. 135 und Münchener med. Wochenschrift 1894. Nr. 24.

Epidermis hineinragten, ohne aber nach abwärts vorerst das normale Niveau zu überschreiten. Daraus gehe im Verein mit andern Momenten hervor, dass nicht sowohl ein Tiefenwachstum des Epithels, als vielmehr ein Höhenwachstum des Bindegewebes mit Verlängerung der Papillen stattgefunden hat. Bis dahin ist also keine krebsige Struktur vorhanden. Die Entwicklung des Carcinoms kommt nun nicht durch kontinuierliches Vordringen des Epithels in das Bindegewebe zu Stande, denn es ist nach seiner Ansicht nicht einzusehen, weshalb das Epithel, auch wenn es eine grössere Proliferationskraft als unter normalen Verhältnissen besässe, in die Tiefe dringen, also sein Wachstum umkehren sollte. Ein Hineinwachsen in das Bindegewebe wird nur bei solchen Epithelien stattfinden, die aus dem Zusammenhang mit der übrigen Epidermis getrennt wurden, und so ihr normales nach oben gerichtetes Wachstum nicht mehr bethätigen konnten. Nun kommt aber eine solche Trennung nach Ribbert dadurch zu Stande, dass Bindegewebszellen, wie wir es bei Leukocyten und Chromatophoren der normalen Haut sehen, zwischen die Epithelien vordringen, sie auseinander drängen und isolieren. Liegen diese dann für sich in dem Granulationsgewebe, so werden sie, da sie schon in der Norm beständig Vermehrungsprozesse zeigen und nun wahrscheinlich in dem gefässreichen Bindegewebe noch unter bessere Ernährungsverhältnisse als sonst geraten, sich weiter vermehren, Haufen, Alveolen bilden und dann auch weiter in die Tiefe vordringen. Diesen Entwicklungsgang glaubt er auch auf die Lupuscarcinome anwenden zu können, und gelangt zu dem Schluss: „Die bisher über die Beziehung von Tuberkulose, besonders Lupus und Carcinom bekannten und die von mir erwähnten Thatsachen lassen es mir möglich erscheinen, dass die Tuberkulose in einem Teil der Fälle von Carcinom dasjenige Agens ist, welches die von mir beschriebene und als grundlegend für die Entstehung des Krebses bezeichnete subepitheliale Bindegewebswucherung erzeugt".

Mit welchem Recht die Ansicht aufgestellt ist, das mögen fernere Untersuchungen zeigen. —

Es sei mir nun gestattet, die Krankengeschichten der 5 neuen Fälle der Bruns'schen Klinik anzuführen:

1. Fall. Marie Gessler, 54 J. a., Landwirtsfrau. Anamnestisch liess sich nur feststellen, dass das Leiden vor 20 Jahren neben dem inneren linken Augenwinkel an der Nasenseite begonnen habe.

Status praesens: (5. I. 89.) Die Nasenspitze ist zum Teil in Ge-

schwüre mit steilen und buchtigen Rändern umgewandelt. Die Geschwüre sind mit Borken bedeckt, nach deren Abnahme sie bluten; sie erstrecken sich bis zur Mitte der Nase aufwärts. An der Nase und in deren Umgebung sind charakteristische Lupusknötchen sichtbar. An der linken Fläche der Nasenwurzel beinahe am Augenwinkel sitzt eine rote ziemlich derbe Hautwucherung (Lupus hypertrophicus). — Auskratzung der Lupusknötchen und Geschwüre mit dem scharfen Löffel, darauf Applikation des Thermokauter. Excision des Lupus hypertroph. mit dem Messer.

17. XII. 90. Zweite Aufnahme. Seit ½ Jahr hatte sich auf dem rechten Nasenflügel eine kleine Hervorragung gebildet, welche aufbrach und sich mit Borken bedeckte. Ausserdem finden sich in der Haut der Nase zahlreiche Narben und daneben einzelne stecknadelkopfgrosse Lupusknötchen, welche über Nase, Stirn und Oberlippe zerstreut sind. — 24. XII. Excision des Geschwüres am Nasenflügel. Transplantation. In dem excidierten Stück wird von Herrn Prof. Baumgarten typischer Plattenepithelkrebs konstatiert. Von lupösem Gewebe war nichts mehr zu bemerken.

18. VII. 93. Dritte Aufnahme. An der Nasenwurzel befindet sich ein linsengrosses Knötchen in der Haut, das mit einer Borke bedeckt ist. Auf der Mitte des Scheitels zeigt sich ein markstückgrosses, längliches flaches Geschwür mit erhabenen infiltrierten Rändern. — Excision des Tumors an der Nasenwurzel und auf dem Scheitel, welche sich beide bei der mikroskospischen Untersuchung als Epithelione erwiesen.

11. XII. 93. Vierte Aufnahme. In der Gegend der grossen Fontanelle sitzt ein flacher Tumor mit gut 5 Markstückgrosser Basis, auf dessen Kuppe eine 2 Markstückgrosse Ulceration sich befindet. Auf der Unterlage ist der Tumor nicht verschieblich. Ein Pfennigstückgrosses Knötchen sitzt fingerbreit nach oben vom rechten Tuber frontale in der Haut, ebenso ein linsengrosses Epitheliom auf der linken Wange, desgleichen in der rechten Oberlippe, sowie am äusseren Ende der rechten Augenbraue, endlich mehrere solche auf dem Nasenrücken. Vor dem linken Ohre findet sich ein stark wallnussgrosser, mit verdünnter, blauer Haut bedeckter Tumor, der den Gehörgang völlig verschliesst. — Wegen der grossen Anzahl der Epitheliome wird eine wiederholte Operation von der Patientin verweigert.

2. Fall. Jakob Bertsche, 55 Jahre alt, Wagner, leidet an Gesichts-Lupus seit 43 Jahren (seit seinem 12. Lebensjahr). Derselbe habe damals auf der rechten Wange begonnen, diese erst ganz eingenommen und sei dann auf die linke Wange gewandert. Während viele Jahre hindurch der Ausschlag überall trocken gewesen sei, habe in den letzten Jahren an zwei Stellen der beiden Wangen eine mehr weniger nässende Partie bestanden. Vor 6 Wochen bemerkte Patient erstmals, dass sich die wunde Stelle auf der linken Wange in der Ausdehnung eines 50 Pfennigstückes aufgeworfen habe, nach 8—10 Tagen bemerkte

er dasselbe auf der rechten Wange. Die harten Hervorragungen, die sich auf den offenen Stellen gebildet hatten, seien nun stetig grösser geworden.

Status praesens (vergl. Taf. IX, Fig. 3): Mittelgrosser, magerer Mann. Der grössere Teil des Gesichts, beide Wangen in ganzer Ausdehnung, die Nase, die Umrandung der Augenhöhlen und Teile der Oberlippe zeigen einen zum grössten Teil schon abgeheilten Lupus. Auf der Haut der linken Gesichtshälfte grosse flächenhafte Narben, und nur in geringer Verbreitung einige Stellen mit Schuppen- und Borkenbildung. In der Gegend des linken Jochbeins ist eine gut thalergrosse, nässende wunde Stelle, und in derem unteren Abschnitte in der Ausdehnung von beinahe 10 Pfennigstückgrösse eine flach gewölbte Geschwulst mit geschwüriger Oberfläche. Diese Geschwulst von mässiger Härte ist mit der Haut zusammen auf dem Knochen verschieblich. Auf der rechten Wange sitzt in der Ausdehnung von Thalergrösse eine ebensolche flachgewölbte, kuchenartige Geschwulst, welche im ganzen nahezu rund ist und nach oben einen kleinen noch sehr wenig erhabenen Fortsatz schiebt. Auch diese Geschwulst ist mit der Haut verschieblich. Drüsenschwellungen sind nicht nachzuweisen.

2. VI. Operation: Excision der beiden Tumoren im Gesunden, die linkerseits neben dem Tumor befindliche Wundfläche wird mit dem scharfen Löffel behandelt. Bedeckung der Wundflächen mit Thiersch'schen Transplantationen. — 12. VI. Die Wundflächen sind grösstenteils überhäutet. Pat. entlassen.

14. X. 92. Wiederaufnahme. An der Stelle des excidierten Tumors der rechten Wange zeigt sich in der Grösse eines 10 Pfennigstückes eine neue erhabene Geschwulst mit ulcerierter nässender Oberfläche und infiltrierten Rändern. Dieselbe ist mit der Haut auf der Unterlage verschieblich. An Stelle des excidierten linken Carcinoms befindet sich schöne glatte Haut. Drüsenschwellungen nicht vorhanden. — 15. X. Excision des Recidivs und nachfolgende Transplantationen. — 22. X. Die Transplantationen sind alle schön angeheilt.

9. X. 93. Wiederaufnahme. Unter dem rechten Augenwinkel auf der rechten Wange ein bohnengrosses Epitheliom. Der Rand ist derb, infiltriert, der Tumor auf der Unterlage verschieblich. Fingerbreit vor dem Ohr eine thalergrosse, infiltrierte und leicht prominierende Hautpartie mit trockenen Borken und hornartigen Verdickungen. Diese Hautpartie ist auf der Unterlage verschieblich. An beiden Stellen klagt Pat. über stechende Schmerzen. — 12. X. Excision beider Tumoren und Transplantation. — 24. X. Die Operationswunden sind glatt überhäutet. Entlassen.

11. VI. 94. Wiederaufnahme. An den Stellen der früher excidierten Epitheliome ist keine Spur von Recidiv, auch in der übrigen Gesichtshaut keine Anzeichen von neuer Epitheliombildung. Unter dem rechten Kieferwinkel findet sich eine wallnussgrosse Geschwulst, welche auf der Unterlage und gegen den Kiefer zu nur wenig verschieblich ist. Die Oberfläche

ist glatt, die bedeckende Haut verschieblich, unverändert, die Konsistenz ist prall, gespannt, fluktuierend. — 16. VI. 94. Exstirpation des Tumors, der sich als eine im Centrum cystisch erweichte carcinomatöse Lymphdrüse erweist.

3. Fall. Ernst Ambach, 23 Jahre alt, Bauer, leidet an Lupus des Gesichtes seit dem 4. Lebensjahr, der ununterbrochen trotz verschiedenartiger Behandlung an Ausdehnung zugenommen habe. Im 10. Lebensjahr ungefähr ging der Lupus auf den Hals über, im 20. auf die Brust. Im Februar 92 entstand auf der rechten Wange, die bis dahin seit vielen Jahren nicht mehr genässt, eine Wucherung von „wildem Fleisch", die rasch sich vergrösserte, für den Patienten aber ohne Beschwerden war.

Status praesens (Taf. IX. Fig. 1): Auf der rechten Wange, der Oberlippe, der Kinngegend, dem grössten Teil der linken Wange, auf der vorderen Halsseite bis in die Submaxillargegend und bis zum vorderen Rand des Musc. sternocleidomastoideus, sowie auf dem grössten Teile der Brust findet sich ein meistens abgeheilter Lupus. Grosse Flächen sind völlig glatt und glänzend, wieder andere sind mit trockenen Schuppen bedeckt. Auf der Brust finden sich an der Umgrenzungslinie der Erkrankung braunrote meist linsengrosse Flecken, mehrfach leicht erhaben, und mit trockenen Schuppen bedeckt. Frischere Lupusknötchen finden sich nur an den seitlichen Halspartien. Die Unterlippe ist stark geschwollen, die Haut des Halses strahlig nach oben verzogen. Auf der rechten Wange und der rechten Submaxillargegend findet sich eine über handtellergrosse ulcerierte über ihre Basis pilzartig überhängende Geschwulstmasse, von oben nach unten 8 cm, von vorne nach hinten 12 cm im grössten Durchmesser haltend; die obere Grenze auf der Wange reicht bis zur Höhe des Jochbogens, die vordere bis an den rechten Mundwinkel, die hintere bis zur Vertikallinie des Processus mastoid., die untere bis zur Höhe des Schildknorpels. Die Oberfläche des Tumor hat ein blumenkohlartiges höckeriges Aussehen, hochrot mit graugrünlichen Partien, secerniert stark unter jauchigem Geruch und blutet leicht. Nach hinten fühlt man eine kleine, harte Cervicaldrüse. Der Mund kann nur soweit geöffnet werden, dass ein Finger zwischen die Zahnreihen eingeführt werden kann. An der Innenfläche der Wange fühlt der eingeführte Finger überall noch glatte verschiebliche Schleimhaut.

25. VI. Operation unter Chloroformnarkose. Excision des Tumor nach Umschneidung im Gesunden. Starke arterielle und parenchymatöse Blutung. Ca. 50 Ligaturen. Unterbindung der Art. maxill. ext., neben ihr eine isolierte infiltrierte Drüse. Bedeckung der grossen Wundfläche mit Thiersch'schen Transplantationen. Die Transplantationen heilen zum grössten Teil an. Pat. wird mit völlig verheilter Wunde und glatter Narbe entlassen. Die Nachforschung nach dem Pat. ergab, dass er am 6. IV. 93 einem Recidiv erlegen sei.

4. Fall. Franziska Harder, 63 J., Söldnersfrau, leidet seit ihrem 10. Lebensjahr (seit 53 Jahren) an Lupus des Gesichts und Halses. Vor 5 Monaten sei am rechten Kieferwinkel eine nussgrosse Geschwulst aufgetreten, die nach kurzer Zeit aufgebrochen, sich sehr rasch vergrössert und auf die benachbarte Haut des Halses und der Schultergegend übergegriffen habe. Trotz zweimaligem Ausbrennen vergrösserte sich die Geschwulst. Seit 1/4 Jahr bestehe starke Abmagerung.

Status praesens (Taf. IX. Fig. 2): Ueber mittelgrosse, kräftig gebaute, abgemagerte Frau, von kachektischem Aussehen. Auf der Haut beider Wangen und der Stirne ausgebreiteter Lupus. Die centralen Partien narbig, zum Teil mit trockenen, dünnen Borken und Schuppen bedeckt, an den Randpartien sitzen vereinzelte und auch in Gruppen vereinigte charakteristische Lupusknötchen. An der rechten Wange und Halsseite sitzt ein über handgrosses, prominierendes, stark jauchiges Geschwür, mit derben erhabenen Rändern und unebenem höckrig buchtigem Grunde. Die obere Grenze des Geschwürs verläuft in nach oben gekrümmtem Bogen von der Gegend fingerbreit hinter dem Ohrläppchen bis zum linken Mundwinkel, der vordere Rand vom Mundwinkel nahe der Mittellinie des Halses bis zum sternalen Ende der Clavicula, die hintere Grenze bleibt nicht ganz 3 Querfingerbreit von der Mittellinie des Nackens entfernt, zieht nach abwärts bis zur Clavicula. Das Geschwür ist in seinen unteren Partien auf der Unterlage etwas verschieblich, in den oberen ist der Grund innig mit dem Unterkiefer verwachsen.

13. VI. Operation in Chloroformnarkose. Exstirpation nach Umschneidung im Gesunden. Da mit den unterliegenden Teilen starke Verwachsungen bestehen, so muss das Platysma in der Ausdehnung des Geschwürs, und 3/4 von der ganzen Länge des Sternocleidomastoideus reseciert werden, ebenso die obere Hälfte des Omohyoideus, der Stylohyoideus und der hintere Bauch des Biventer. Unter dem Kieferwinkel ist das Carcinom mehr in die Tiefe gewuchert, ein Stück der Parotis muss reseciert werden. Mit dem Periost des Unterkiefers bestehen Verwachsungen in ganzer Ausdehnung, weshalb dasselbe mitentfernt wird, sowie Teile des Masseter und des Ductus Stenonianus. Unterbunden und teilweise reseciert müssen ferner noch werden die Art. max. ext., die Vena facial. ant., sowie ein Ast der Vena jugular. ext. Zwei indurierte Drüsen in der Mitte des Halses werden entfernt. Nach Excision des Geschwürs präsentiert sich eine fast zwei händegrosse Wundfläche, welche vom Jochbogen nach abwärts bis zur Clavicula sich erstreckend beinahe die ganze rechte Halsseite einnimmt. Exakte Blutstillung. Provisorischer komprimierender Verband. Nach 2 Stunden Transplantierung auf die ganze Wundfläche. — 23. VI. Der grösste Teil des Defektes ist überhäutet, der Rest granuliert gut. Rechterseits besteht eine Facialislähmung. — 21. VII. Patientin entlassen. Die transplantierte Stelle ist nur noch wenig unter dem Niveau der umgebenden Haut. Das Kauen macht keine

Beschwerden. Patientin fühlt sich viel kräftiger wie vor der Operation, sie hat an Körpergewicht zugenommen.

26. IX. 93. Wiederaufnahme. An Stelle des blossliegenden Kieferastes sieht man eine 2 cm hervorragende über 5M.stückgrosse jauchende Geschwulst mit centralem Geschwürskrater, welcher in die Mundhöhle führt. Im Vestibulum reichen die Geschwulstmassen fast bis zur Mittellinie, Oberkiefer und Zunge sind frei. Der vordere Teil der Mandibula ist frei beweglich (Spontanfraktur). An der Einmündungsstelle der Vena facial. in die Jugularis ist ein kirschgrosser, blumenkohlartiger Geschwulstknoten. Es finden sich einige haselnussgrosse Cervicaldrüsen. — 9. X. Exstirpation des Recidivs mit Resektion der rechten Hälfte des Unterkiefers. — Die Wundheilung verläuft günstig, der grosse Defekt verkleinert sich auffällig rasch. — 26. X. In letzter Zeit macht sich eine erhebliche Intumescenz der linksseitigen Unterkieferdrüsen bemerklich. Ausserdem zeigt Patientin eine auffallende Schlafsucht. Entlassen. Die Frau ist bald zu Hause gestorben.

5. Fall. Mathilde Ruoss, 37 J. alt, Bierbrauersfrau, leidet seit 8 Jahren an Lupusgeschwüren der Wange. Später sei teilweise Heilung eingetreten, das Augenlid im Laufe der Zeit nach unten gezogen worden. Herbst 90 erkrankte das linke Auge und ist seitdem blind. Seit 2 Jahren entstanden kleine Geschwürchen an der rechten Nasenseite, am Augenlid, sowie im Augenwinkel und an der Stirne.

Status praesens (Taf. IX, Fig. 4): Kräftige gut genährte Frau. Die linke Gesichtshälfte ist eingenommen von einer ulcerierten Geschwulstmasse; kleinere Geschwüre finden sich auch rechts und auf der Stirne. Durch Schrumpfung ist das untere Augenlid ectropioniert, der Mundwinkel in die Höhe gezogen. Der Bulbus ist phthisisch. An der Oberlippe ist das Geschwür in das Vestibulum oris durchgewuchert.

12. V. Operation in Chloroformnarkose. Zunächst Excision der erkrankten Hautpartie. Die Oberlippe wird in ganzer Dicke gespalten und die erkrankten Teile entfernt. Nachdem alles Carcinomatöse extirpiert und auch der Bulbus enucleiert ist, zeigt sich, dass auch der unterliegende Knochen carcinomatös ist, sowie die übrigen Teile des Orbitainhaltes. Nach und nach wird die Orbita exenteriert, die Oberkieferknochen (bis auf die Gaumenplatte, die Hinterwand des Antrum und den Alveolarfortsatz) des Wangenbeins, die ganze linke Nasenhälfte mit Ausnahme des unteren Saumes, die vordere Partie der Muscheln, der Processus nasalis des Stirnbeins reseciert. Man gelangt bis tief in die Siebbeinzellen hinein. Der Defekt wird etwas verkleinert durch Hereinschlagen des oberen Augenlidrestes und durch Hereinnähen der Wangenhaut in die Tiefe mit Catgutnähten. Die Substanz der Oberlippe wird auf der Schleimhautseite mit Catgut genäht, die fehlende Hautbedeckung durch Transplantationen ersetzt. Jodoformgazetamponade. Das Ulcus auf der rechten Nasenseite wird excidiert und transplantiert, ebenso die übrigen geschwürigen Herde,

und die Wunden genäht. — 14. V. V.-W. Die Transplantationen haften grösstenteils. Tamponade erneuert. — 26. V. Die Wunde hat sich gereinigt und granuliert gut. Patientin wird in ambulante Behandlung entlassen.

Betrachten wir nun diese Fälle im Zusammenhang, so haben wir unter den 5 Kranken 3 Frauen und 2 Männer. Zwei der Kranken (Ambach und Ruoss) stehen vor den eigentlichen Carcinomjahren, ersterer ist 23, letzterer 37 Jahre alt, während die drei anderen Kranken schon ein höheres Alter erreicht haben (54, 55 und 63 Jahre). Die Fälle Gessler und Harder dürften wohl zu den lupösen Narbencarcinomen, die 3 anderen zu den Lupuscarcinomen zu rechnen sein. Bei den ersteren ist weder in den Krankengeschichten etwas davon erwähnt, dass sich das Carcinom aus einer nässenden Stelle, oder aus einem Ulcus entwickelt habe und mikroskopisch wurde kein Lupusgewebe mehr gefunden, dagegen war dies bei Ambach und Ruoss der Fall, während bei Bertsche das Carcinom aus einer ulcerierten Stelle entstand.

Was das Resultat meiner mikroskopischen Untersuchungen anlangt, so konnten sich diese nur auf die als Lupuscarcinom bezeichneten Fälle erstrecken, da von den zwei übrigen leider Präparate fehlten. Bei Bertsche konnte ich kein lupöses Gewebe mehr nachweisen. Die drei mir zur Verfügung stehenden Stücke, von denen zwei von der ersten Operation, das dritte von einer späteren herrührte, zeigten zweimal typischen Plattenepithelkrebs mit den bekannten koncentrisch geschichteten verhornten Epithelperlen, während das dritte Stück (von einer späteren Operation) einen papillären Krebs mit zahlreichen verhornten Epithelperlen aufweist. Bei der Ruoss wurde lupöses und carcinomatöses Gewebe zwar mikroskopisch nachgewiesen, aber nie zugleich beide in einem Schnitt, sondern immer nur in verschiedenen Schnitten von verschiedenen Präparaten. Die Schnitte mit dem lupösen Gewebe zeigen das bekannte Granulationsgewebe mit Tuberkelknötchen, teils zu mehreren bei einander gelagert, teils isoliert im Gewebe stehend und mit Langhans'schen Riesenzellen. Das Granulationsgewebe ist an manchen Stellen noch von Epithel und Rete Malpighii bedeckt, an anderen erstreckt es sich bis an die Oberfläche, stellt also ein lupöses Geschwür dar.

Die Schnitte mit dem carcinomatösen Gewebe sind teilweise mit mehr weniger dicken Epithellagen bedeckt an ihrer Oberfläche, an anderen Stellen fehlt aber ein Rete Malpighii, die Oberfläche

zeigt dann eine dicke Schicht von Blutkörperchen. An den ersteren Stellen sind die Papillen verlängert ebenso wie die Epitheleinsenkungen, unter diesen lagern dicht nebeneinander massige Nester von Epithelien, mit starker zelliger Infiltration des zwischengelagerten Bindegewebes. An anderen Stellen zeigt sich ein zierliches Netz von dünnen schlanken Epithelzügen, die vielfach miteinander anastomisieren, und wieder ein stark zellig infiltriertes Bindegewebe zwischen sich fassen. In dem verbreiterten Rete Malpighii lagern vereinzelte verhornte Epithelperlen. Die carcinomatöse Infiltration geht tief bis in das Corium.

Die interessantesten Präparate lieferte den Fall Ambach. Das erste Präparat besteht aus schlanken dicht bei einer sitzenden und gegen die Basis konvergierenden Epithelzügen mit massenhaften Epithelperlen. Die Epithelnester sind gegen das zwischenliegende Bindegewebe mit pallisadenartig gestellten Zellen scharf abgegrenzt, und endigen in der Tiefe in entzündlich infiltriertem Gewebe, das wieder isolierte Haufen von vorhandenen Epithelzellen enthält. Der Tumor sitzt auf stark vaskularisiertem und zellig infiltriertem Bindegewebe auf, das an manchen Randstellen wieder Carcinom zeigt, an anderen ein Granulationsgewebe ohne ausgesprochenen Charakter.

Von einem zweiten Präparate zeigen die mikroskopischen Schnitte an der Oberfläche eine dünne verhornte Epithelschicht, die an manchen Stellen fehlt, an anderen auch noch Blut aufgelagert trägt. Dicht unter dem Epithel — ein Rete Malpighii fehlt — liegen dicht nebeneinander in entzündlich infiltriertem Gewebe Nester von Plattenepithelien mit koncentrisch geschichteten Epithelperlen. In der Mitte des Breitendurchmessers der Schnitte zeigt sich das auffallende, ganz deutliche Bild der Kombination von Carcinom mit Lupus. Ein charakteristisches Tuberkelknötchen mit den typischen Epitheloidzellen und Langhans'schen Riesenzellen ist rings umgeben von Nestern von Plattenepithelien mit Epithelperlen. Die Epithelnester grenzen teils dicht an das Tuberkelknötchen, teils stehen sie weiter zurück, und an einer Stelle liegt dicht neben dem Knötchen eine deutliche grosse Epithelperle. So wiederholt sich in ähnlicher Weise das Bild durch eine Reihe von Schnitten. Also Lupus mitten im Carcinom.

Was an Fall Bertsche, Gessler und Ruoss besonders auffällt, das ist die Multiplicität der Gesichtscarcinome. Trendelenburg [1])

1) Deutsche Chirurgie Liefg. 33. S. 136.

sagt: „Dass Carcinome des Gesichtes an verschiedenen Stellen desselben zugleich oder kurz nacheinander auftreten, sowie dass neben Gesichtscarcinomen Hautcarcinome an anderen Körperteilen auftreten, ist relativ selten". Und Schimmelbusch [1]) führt aus, dass der grossen Häufigkeit der Erkrankung an einem einzelnen Krebse das überaus seltene Auftreten mehrerer primärer Carcinome bei einem Individuum als eine auffallende Thatsache gegenüberstehen. Unter den in der Litteratur verzeichneten Fällen von Lupuscarcinom sind zwar einige Fälle enthalten, in denen zwei Carcinome zugleich auf lupösem Boden bei demselben Kranken sich entwickelt haben, aber das vielfache Auftreten wie in unseren Fällen ist noch nicht beobachtet worden. Denn einmal (Bertsche) sind fast gleichzeitig an 3 Stellen, einmal (Ruoss) an 5 und im dritten Falle (Gessler) an 6 Stellen Epitheliome des Gesichtes aufgetreten. —

Ich gehe nun über zu den einzelnen Fällen der Litteratur, wovon die meisten auf Deutschland, eine kleinere Zahl auf Frankreich und nur sehr wenige auf England und Amerika entfallen. Ein Fall wurde auch aus Italien berichtet.

Geschichtliches über das Thema ist von Bidault und Raymond l. c. berichtet, ich werde im übrigen die Fälle in der chronologischen Reihenfolge ihrer Veröffentlichung aneinander reihen.

1. Lupöse Narbencarcinome.

Devergie (Traité prat. des malad. de la peau. Paris 1857. p. 644).

1. und 2. Fall. Patienten über 50 Jahre alt. Lupus seit längerer Zeit geheilt. In beiden Fällen rascher Tod.

Langenbeck (Berliner klin. Wochenschrift 1875 Nr. 24).

3. Fall. Frau in den 40er Jahren. Lupus seit der Pubertätszeit im Gesicht. Geheilt. Nach 15—20 Jahren in einer Narbe der Nasenspitze Carcinom. Uebergreifen desselben auf beide Oberkiefer. Inoperabel.

4. Fall. Mann, 59 J. a. Lupus bis zum dreissigsten Jahre an der rechten Wange. In der Narbe Carcinom. Exstirpation desselben. Pat. vor vollständiger Heilung entlassen.

5. Fall. Mann, 69 J. a. Lupus seit 8 Jahren. Carcinom der Nasenspitze, allmählich die ganze Nase einnehmend. Exstirpation der ganzen Nase nebst Nasenknochen und Proc. nasal. beider Oberkiefer. Ausgang unbekannt.

Thoma (Virchow. Archiv. 1875 Bd. 65 p. 314).

6. Fall. Mann, Lupus vulgaris exulcerans auf der Streckseite des Vorderarm. Hier später Carcinom. Weiteres nicht angegeben.

1) Archiv für Chirurgie 1889. pag. 860.

2) Original war nicht zugänglich.

7. Fall. Langjähriger Lupus fast des ganzen Gesichtes. Carcinom der Nase. Exstirpation. Ausgang unbekannt.

Esmarch (Langenbeck Archiv XXII. 1878).

8. Fall. Mann, Kutscher, 37 J. alt. Lupus seit 30 Jahren. Carcinom ausgegangen von der Gegend des rechten unteren Augenlides. Zerstörung des Bulbus und der Orbita. Da das Carcinom tief gegen die Schädelhöhle eingedrungen, keine Operation. Tod nach 2 Monaten.

9. Fall. Mann. Lupus im Gesicht seit 53 Jahren. Carcinom im 54. Jahr auf der rechten Wange und der Nase. Exstirpation. Recidiv nach 4 Monaten. Exstirpation. Ausgang unbekannt.

10. Fall. Frau, 47 J. a. Lupus des Gesichts seit 35 Jahren. Carcinom in einer Narbe der linken Wange. Exstirpation. Recidiv nach 4 Wochen, Exstirpation desselben. Späteres Schicksal unbekannt.

11. Fall. Frau, 45 J. a. Seit 29 Jahren Lupus am rechten Arm. Carcinom inmitten der Lupusnarbe von der Grösse einer Handfläche. Amputation. Tod an Pyämie.

Schütz (Monatshefte f. prakt. Dermatol. 1885. Bd. IV. p. 74).

12. Fall. Mann, 47 J. a. Lupus seit der Jugend. Carcinom in der rechten Parotisgegend. Keine Drüsenschwellung. Exstirpation. Heilung.

Bidault (Du lupus compl. d'épithélioma. Thèse, Lille 1886).

13. Fall. Mann, 66 J. a. Lupus des Gesichts seit 20 Jahren. Carcinom in der Submaxillargegend. Scharfer Löffel. Aufbruch indurirter Drüsen. Glottisödem. Tracheotomie. Tod durch Bronchopneumonie.

14. Fall. Mann, 44 J. alt. Lupus des Gesichts und der vorderen Halsgegend seit 25 Jahren. 2 Carcinome an der Wange.

Trendelenburg (Deutsche Chirurgie, Lief. 33 p. 137).

15. Fall. Carcinom in Lupusnarbe. (Alter? Geschlecht?) Rascher Tod. Metastasen in Pleurahöhle, linker Niere.

Nithack (Beitrag zur Lehre vom Narben-Carcinom. In.-Dissert. Marburg 1887).

16. Fall. Mann, 25 J. alt. Lupus seit 21 Jahren. Carcinom am Mundwinkel aus einer Narbe. Exstirpation. Recidiv. Tod ca. 15 Monate nach der Entwicklung der Krebsgeschwulst.

17. Fall. Mann, 45 J. a. Lupus seit 36 Jahren am Damm und rechten Oberschenkel. Nebeneinander Lupus exulcerans und exfoliativus, papillomatöse Wucherungen und Narben. Carcinom am Oberschenkel. Exstirpation. Heilung.

Volkmann (Narbencarcinom. In.-Diss. Bonn 1891).

18. Fall. Mann, 52 J. a. Lupus des Gesichts seit 34 Jahren. Carcinom an der linken Wange. Drüsenschwellung. Exstirpation. Nach Heilung der Wunde entlassen.

Eschweiler (Deutsche Zeitschr. f. Chirurgie. 29. Bd. p. 366).

19. Fall. Frau, 47 J. a. Lupus seit 4 Jahren. Carcinom der Ober-

lippe aus Narben. Keine Drüsenschwellungen. Exstirpation. Geheilt. Nach 2 Monaten kein Recidiv.

Karpinsky (Kasuistische Beiträge zur Erläuterung der Beziehungen zwischen Lupus und Carcinom. In.-Diss. Greifswald 1891).

20. Fall. Mann, 37 J. alt. Lupus seit 30 Jahren. Carcinom am rechten unteren Kieferwinkel. Exstirpation.

21. Fall. Mann, 41 J. a. Lupus des Gesichts seit 29 Jahren. Carcinom der linken Gesichtshälfte. Inoperabel.

Beneke (Schmidts Jahrbücher 1892 Heft 5 p. 193).

22. Fall. Frau, 63 J. a. Lupus am Arm seit der Kindheit. Seit 2 Jahren hier Carcinom. Exstirpation. Nach einigen Monaten Recidiv. Exstirpation desselben. Nach 3 Wochen abermaliges Recidiv. Ausgang?

Kenibaschieff (Beiträge zur Kenntnis des Carcinom nach Lupus. In.-Diss. Freiburg i. Br. 1893).

23. Fall. Mann, 33 J. a. Lupus am Gesicht, Hals und Arm seit 31 Jahren. Carcinom auf der rechten Wange aus einer Narbe. Excision. Heilung durch Granulierung.

Bruns-Steinhauser (s. o.).

24. Fall. Frau, 54 J. a. Lupus im Gesicht seit 19 Jahren. Carcinom der Nase. Excision. Später Auftreten multipler Carcinome.

25. Fall. Frau, 63 J. a. Lupus seit 53 Jahren im Gesicht. Carcinom auf der rechten Wange und an der rechten Halsseite. Exstirpation. Recidiv. Exstirpation desselben. Kurz nachher Exitus.

2. Lupus-Carcinome.

C. O. Weber (Chir. Erfahrungen 1859 p. 293).

26. Fall. Frau, 47 J. alt. Lupus seit 31 Jahren. Carcinom der Oberlippe. Abtragung der ganzen Lippe. Recidiv. Tod.

27. Fall. Mann, 45 J. alt. Lupus im Gesicht. Carcinom in Geschwürsform an der linken Oberlippenhälfte, dem linken Nasenflügel und der linken Wange. Excision. Recidiv nach 3 Monaten. Inoperabel, Tod nach weiteren 2 Monaten.

Hebra (Wiener med. Wochenschrift. 1867. Nr. 3 u. 4).

28. Fall. Mann, 66 J. a. Lupus seit frühester Jugend im Gesicht. Carcinom im Gesicht. Operation verweigert. Tod nach 6 Monaten.

29. Fall. Mann, Privatier, 29 J. alt. Lupus beinahe des ganzen Gesichts. Geschwulst auf der linken Wange. Operation verweigert. Tod.

30. Fall. Mann, Kreisgerichtsrat (fehlt Altersangabe). Carcinom der rechten Gesichtshälfte. Ausgang unbekannt.

31. Fall. Mann, Taglöhner, 46 J. a. Lupus im Gesicht seit frühester Jugend. Carcinom auf der rechten Wange. Heilung durch Aetzmittel.

32. Fall. Frau. Lupus der linken Wange. Während der Behandlung desselben entsteht ein Carcinom. Trotz energischer Behandlung vergrössert sich dasselbe. Tod.

R. Volkmann (Sammlg. klin. Vorträge. Nr. 13. 1870. Ueber den Lupus und seine Behandlung. — Beiträge zur Chirurgie. 1873. S. 287).

33. Fall. Frau, 59 J. alt. Lupus im Gesicht seit ca. 50 Jahren. Carcinom der linken Wange, ein zweites auf der Nasenspitze.

34. und 35. Fall. 2 ältere Frauen. Carcinom beidemale an der Oberlippe. Operation. Die eine geheilt, die zweite starb an Recidiv und cancroider Infiltration der Drüsen am Unterkiefer.

36. Fall. Mann, Bauführer, 36 J. alt. Lupus im Gesicht seit 27 Jahren. Carcinom der Wange, Augenlider, Bulbus. Excision. Ausgang nicht angegeben.

Waldeyer (Virchow. Archiv Bd. 55. 1872).

37. Fall. Junger Mann. Lupus an den Zehen. Später Carcinom hier. Exarticulation nach Chopart. Recidiv. Amputation des Unterschenkels. Tod an metastatischen Drüsen.

Heine (Verhandlungen der deutschen Gesellschaft f. Chirurgie. 1872).

38. Fall. Frau, 40 J. a. mit Carcinom nach Lupus. Weitere Angaben fehlen.

Lang (Vierteljahrschrift für Dermatologie und Syphilis. 1874. p. 165. Wiener med. Wochenschrift 1879. 29. Jahrgg. Nr. 48).

39. Fall. Mann, 23 J. a. Lupus im Gesicht seit 20 Jahren. Carcinom der rechten Wange. Inoperabel. Tod.

40. Fall. Mann, Knecht, 57 J. alt. Lupus seit 47 Jahren. Carcinom auf der linken Wange. Exstirpation. Recidiv 1 Jahr nach der Operation noch nicht eingetreten.

Essig (Archiv f. Heilkunde 1874 p. 414).

41., 42. und 43. Fall. E. beschreibt nur Präparate.

H. v. Hebra (Bericht des K. K. allgemeinen Krankenhauses zu Wien. 1874 p. 218).

44. Fall. Mann, 24 J. a. Lupus im Gesicht. Carcinom der rechten Wange. Inoperabel. Exitus.

Esmarch (l. c.).

45. Fall. Mann, 51 J. a. Lupus im Gesicht seit 31 Jahren. Carcinom auf der rechten Wange entstanden in Geschwüren. Exstirpation. Geheilt entlassen.

46. Fall. Mann, Theologe. (Alter?) Lupus seit 13. Lebensjahr im ganzen Gesicht. Carcinom an der linken Wange. Metastasen auf der Brust. Inoperabel. Tod.

Kaposi (Vierteljahrschrift für Dermatologie und Syphilis 1879).

47. Fall. Mann, Realschüler. Lupus seit der Kindheit. Carcinom der rechten Wange. Drüsenschwellung. Inoperabel. Tod.

48. Fall. Mann, 43 J. alt. Lupus seit 30 Jahren. Carcinom am Oberarm. Elastische Ligatur. Galvanocaustik. Die Wunde granuliert. Ausgang unbekannt.

Vidales (Moulages du musée de Saint Louis Nr. 896 Mars 1883).

49. Fall. Mann, 54 J. alt. Lupus seit 46 Jahren. Carcinom auf der rechten Wange. Ausgang unbekannt.

Lewin (Berliner klin. Wochenschrift 1884 Nr. 3).

50. Fall. Frau, 44 J. alt. Lupus seit 10 Jahren. Carcinom am Kinn. Näheres nicht angegeben.

51. Fall. Mann, 52 J. alt. Carcinom nach Lupus an der Nasenwurzel.

52. Fall. Nähere Angaben fehlen.

Walther Smith (Dublin Journal of medical sciences. 1885 p. 92).

53. Fall. Mann, 35 J. a. Lupus im Gesicht. Carcinom der Nase. Exstirpation. Tod im selben Jahre.

Schütz (l. c.).

54. Fall. Frau, 56 J. a. Lupus des Gesichts. Carcinom auf der Nasenspitze und dem Nasenrücken. Exstirpation. Baldiges Recidiv. Exstirpation. Ausgang?

Trendelenburg (Deutsche Chirurgie. Lief. 33 p. 137. 1886).

55. Fall. Mann, 28 J. a. Lupus seit 14 Jahren. Carcinom. Weitere Angaben fehlen.

Raymond (De l'épithéliome développé sur le lupus vulgaire en évolution. Ann. de dermatologie et syphiligraphie. 1887. Tome VIII).

56. Fall. Frau, Nähterin, 48 J. alt. Lupus im Gesicht seit 40 Jahren. Mehrmals Heilung und Wiederaufbruch desselben. Carcinom auf der rechten Wange, Nase, Unterlippe. Tod ca. 10 Monate nach Beginn des Carcinom.

57. Fall. Mann, 53 J. alt. Lupus des Halses seit ca. 30 Jahren. Carcinom am Halse. Excision. Transplantation. Nach 2 Monaten in befriedigendem Zustande entlassen.

58. Fall. Mann, 51 J. a. Lupus des Gesichts seit ca. 38 Jahren. Carcinom mitten auf der Wange und unter den Nasenlöchern. Operation. Ausgang unbekannt.

59. Fall. Mann, 65 J. a. Lupus seit ca. 50 Jahren auf der Rückfläche beider Hände. Carcinom auf der linken Hand. Axillardrüsen etwas geschwollen. Amputation.

60. Fall. Frau, 33 J. a. Lupus im Gesicht seit 27 Jahren. Carcinom auf der rechten Wange. Tod nach 2 Jahren.

Winternitz (Vierteljahrschrift für Dermatologie und Syphilis. 1886 pag. 767).

61. Fall. Mann, 45 J. alt. Lupus an verschiedenen Körperstellen. Carcinom auf der linken Wange. Exstirpation. Auf der linken Wange kein Recidiv mehr. Nach 2 Jahren Carcinom auf der rechten Wange. Exstirpation. Weiterer Verlauf nicht angegeben[1]).

1) Dieser Fall wird häufig in der Litteratur in zwei getrennt, da ihn Winternitz l. c. zuerst beschrieben und Richter (Vierteljahrschrift für Dermatologie und Syphilis 1888) das Carcinom auf der r. Wange später beschrieb.

Bruns-Bayha (Ueber Lupuscarcinom. Diese Beiträge 1888. III. Bd.)

62. Fall. Mann, Bauer, 28 J. a. Lupus im Gesicht seit 18 Jahren. Carcinom der rechten Wange. Teilweise Exstirpation. Exitus.

63. Fall. Mann, 62 J. a. Lupus des Gesichts seit 40 Jahren. Carcinom der Wange. Weitere Angaben fehlen.

64. Fall. Mann, Bauer, 41 J. a. Lupus im Gesicht seit 27 Jahren. Carcinom oberhalb des rechten Mundwinkels. Rascher Zerfall der Geschwulst.

65. Fall. Frau, 28 J. a. Lupus im Gesicht seit 23 Jahren. Carcinom der linken Wange. Tod.

66. Fall. Frau, 36 J. a. Lupus im Gesicht seit 20 Jahren. Carcinom der rechten Wange. Exstirpation. Nach 4 Jahren Carcinom an der Schläfe. Exstirpation. Recidiv nach 14 Tagen. Patientin entlassen mit granulierender Wundfläche.

Mibelli (Sulla Combinazione del Lupus col Carcinome. Siena 1887. Rif. Giora ital. delle malat. vener. e della pelle. 1887. 6).

67. Fall. Original war nicht erhältlich.

Ollendorf (Lupus und Carcinom. In.-Diss. Bonn 1887).

68. Fall. Mann, Taglöhner, 50 J. alt. Lupus im Gesicht seit 44 Jahren. Carcinom auf der linken Wange in Geschwürsform, Drüsenschwellungen. Auskratzung. (Totale Exstirpation verweigert). Ausgang?

Auffret (Observations sur les restaurations de la face à propos d'un cancroide à base de lupus. Archives de médecine 1888. Vol. I p. 81).

69. Fall. Mann, 43 J. a. Lupus im Gesicht seit 8 Jahren. Carcinom der Wange. Drüsen unbeteiligt. Exstirpation. Innerhalb 4 Jahren kein Recidiv.

Nielsen (Monatshefte für Dermatologie und Syphilis IX. 1889).

70. Fall. Mann, 58 J. alt. Lupus im Gesicht seit der Kindheit. Carcinom seit 6 Monaten. Scharfer Löffel. Recidiv nach einigen Monaten. Exstirpation.

71. Fall. Frau mit Lupus erythematosus und vulgaris des Gesichts. Carcinom an der Oberlippe. Excision. Baldige Recidive. Tod nach 1 Jahr an Marasmus.

72. Fall. Mädchen, 9 J. a. Gesichts-Lupus seit 5 Jahren. Ulcerierendes Epitheliom der Temporalgegend. Tod nach einigen Monaten.

Gilvat (Contribution à l'étude de la dégénérescence épithéliomateuse du lupus. Thèse de Paris 1889).

73. Fall. Mann, 44 J. a. Lupus im Gesicht seit 24 Jahren. Carcinom der linken Wange. Unterkieferdrüsen infiltriert. Exstirpation. Recidiv nach 1 Jahr. Später Tod.

Chevalet (Archiv. général. de médecine 1889).

74. Fall. Mann, 51 J. a. Lupus seit 41 Jahren. Carcinom an der rechten Wange. Auskratzen, Kauterisation ohne Erfolg. Excision, auch der vereiterten Drüsen. Recidiv nach 3 Wochen. Abermalige Exstir-

pation. Geheilt entlassen. Nach 14 Tagen Drüsenschwellungen. Exstirpation. Kein Recidiv innerhalb 5 Monaten.

Blaschko (Berliner klin. Wochenschrift 1890 Nr. 7).

75. Fall. Mann, 36 J. a. Lupus des Gesichts seit 32 Jahren. Carcinom auf der linken Wange. Keine Drüsenschwellungen. Weitere Angaben fehlen.

Berry (Carc. following lupus. London. Pathol. society. Fen. 3. 1891).

76. Fall. Original nicht erhältlich.

Wollseiffen (Ueber Lupuscarcinom. In.-Diss. Bonn 1892).

77. Fall. Mann, Taglöhner, 42 J. alt. Lupus der rechten Unterkiefergegend seit ca. 30 Jahren. Carcinom daselbst. Exstirpation. Ausgang?

78. Fall. Frau, 50 J. a. Lupus im Gesicht seit 15 Jahren. Carcinom auf der Nasenspitze. Exstirpation, Transplantation. Ausgang?

Beneke (Schmidts Jahrbücher 1892. H. 5. p. 193).

79. Fall. Mann, 42 J. alt. Lupus an verschiedenen Körperstellen seit 16 Jahren. Carcinom auf der linken Wange. Exstirpation. Recidiv nach 4 Wochen. Erneute Excision. Ausgang?

Ganzer (Ueber Carc. auf lupöser Basis. In.-Diss. Würzburg 1893).

80. Fall. Mann, Taglöhner, 37 J. a. Lupus im Gesicht seit ca. 35 Jahren. Carcinom an der rechten Gesichtshälfte. Exstirpation, Transplantation. Recidiv nach 3 Wochen.

Bruns-Steinhauser (s. o.).

81. Fall. Mann, Wagner, 55 J. alt. Lupus im Gesicht seit 43 Jahren. Carcinom aus ulcerierten Stellen fast zu gleicher Zeit an beiden Wangen. Exstirpation, Transplantation. Bisher 3maliges Recidiv.

82. Fall. Mann, Bauer, 23 J. a. Lupus im Gesicht, am Hals und an der Brust seit 19 Jahren. Carcinom auf der rechten Wange und in der rechten Submaxillargegend. Exstirpation. Tod nach $^3/_4$ Jahren.

83. Fall. Frau, 37 J. a. Lupus im Gesicht seit 8 Jahren. Carcinom der linken Wange, mehrere Carcinome an andern Stellen des Gesichtes. Exstirpation. Verlauf noch nicht abgeschlossen.

Betrachten wir nun die ganze Kasuistik mit Rücksicht auf die Eingangs erwähnten Punkte, so finden wir, was das Geschlecht der Patienten betrifft, 25 Frauen und 51 Männer, — das männliche Geschlecht ist also doppelt so häufig betroffen wie das weibliche.

Ein sehr grosser Unterschied macht sich bezüglich des Lebensalters unserer Kranken kenntlich. Ein Mädchen von 9 Jahren und 7 Kranke, die ein Alter zwischen 60—70 Jahren erreicht haben, das sind die äussersten Grenzen. Im allgemeinen ist ersichtlich, dass das eigentliche Krebsalter, d. h. die Jahre zwischen 40 und 60, doch die meisten Kranken liefert, nämlich 38 oder ca. 44%, aber ganz auffallend ist doch auch der starke Prozentsatz von

Kranken, die unter dem 40. Lebensjahre stehen, es sind dies in meiner Statistik 21 Kranke oder ca. 24%. Da dabei ein Fall ist mit 9 Jahren und 10 Erkrankte zwischen dem 10. und 30. Jahre, einem Alter, in dem das gewöhnliche Hautcarcinom fast gar nicht vorkommt, so legt uns schon diese Thatsache den Gedanken nahe, dass irgend welche Beziehungen zwischen Lupus und Carcinom bestehen, die das Entstehen des letzteren auf ersterem begünstigen.

Wie schon oben angeführt, sind unter den 83 Fällen 25 Fälle von lupösen Narbencarcinomen und 58 von Lupuscarcinom.

Die Dauer des Lupus bis zum Auftreten des Carcinoms belief sich in den meisten Fällen auf mehrere Jahrzehnte, doch sind in einigen Fällen auch nur wenige Jahre angegeben. Die kürzeste Zeit, die der Lupus bestand vor dem Auftreten des Carcinoms waren 4 Jahre, die längste 53 Jahre.

Der Sitz des Carcinoms war, soweit darüber Angaben gemacht sind, 44mal die Wangen, 8mal die Nase, 7mal die Extremitäten, 6mal die Lippen, 2mal der Hals, 1mal das Kinn.

Carcinom an zwei Stellen bei demselben Individuum wurde beobachtet von Volkmann (Fall 33) an Wange und Nase, von Esmarch (Fall 46) an Wange und Brust, von Richter (Fall 61) an beiden Wangen, von Bruns-Bayha (Fall 66) an Wange und Schläfe. Hiezu kommen von den neuen Beobachtungen aus der Bruns'schen Klinik 3 Fälle, in denen mehr- und vielfache Carcinome vorhanden waren (Fall 24, 81 und 83). In diesen Fällen wurden sogar gleichzeitig 3, 5 und 6 Epitheliome im Gesicht beobachtet.

Wie auch schon Bayha bemerkte, lässt sich, was die soziale Stellung der Erkrankten betrifft, kein Unterschied zu Gunsten oder Ungunsten der schlechter oder besser Situierten feststellen, dazu ist wohl die Zahl der beobachteten Fälle zu klein, und zudem ist in vielen Fällen in der Beziehung keine Angabe gemacht.

Die häufigste Form, in der das Carcinom auftritt, ist die einer flachgewölbten, kuchen- oder pilzförmigen Hervorragung auf dem lupösen Boden. Zweimal indes (Fall 27 und 68) trat das Carcinom als flächenhaftes Geschwür auf.

Wenn wir zum Schluss die Prognose der Kombination dieser beiden Hautaffektionen berücksichtigen, so müssen wir sie als sehr ungünstig bezeichnen. Es ist auffallend, wie Blaschko[1]) im Jahre 1890 in der Berliner med. Gesellschaft sich dahin äussern konnte, dass die seit 1836 vorgekommenen Fälle, deren Zahl er auf

1) Berliner klin. Wochenschrift 1890. Nr. 7.

ca. 58 angibt, das gemeinsam hätten, dass sie verhältnismässig gutartig seien und die Prognose im allgemeinen recht günstig gestellt werden könne. Auch sollen nach Exstirpation der Geschwulst meist keine Recidive und Metastasen auftreten.

Dagegen schrieb schon 1874 Lang[1]): „das Carcinom kann gegen lockeres, von Lupus erweichtes Gewebe viel leichter und schneller vordringen und somit in viel kürzerer Zeit grosse Ausbreitung erlangen, als es sonst der Fall ist", und später äussert er sich dahin, dass nach den bisherigen Erfahrungen man in jedem einen Lupus komplicierenden Krebs nach kurzer Zeit schon einen Krebs in des Wortes schlimmster Bedeutung zu befürchten habe[2]). Kaposi weist nach, dass die früher mit Aetzmitteln oder die innerlich behandelten oder sich selbst überlassenen Kranken gewöhnlich an der Affektion in relativ kurzer Zeit zu Grunde gegangen seien. „In dem angegebenen rasch deletären Verlaufe der angezogenen Krankheitsformen liegt schon ihre grosse klinische Bedeutung, indem durchwegs mit ihrer Diagnose zugleich eine nicht günstige Prognose und eine grosse Verlegenheit für das therapeutische Vorgehen gegeben ist". Ebenso Bayha: „Eine auffallende Eigentümlichkeit dieser Carcinome ist besonders ihre ganz frappante Bösartigkeit".

Ich muss mich dem Standpunkt dieser Autoren anschliessen. Leider sind ja unter den zusammengestellten 83 Fällen viele, welche nur kurze Zeit in Beobachtung standen, so dass der definitive Ausgang nicht angegeben werden konnte. Aber ich habe bei der Durchsicht der Litteratur den Eindruck gewonnen, dass die Prognose als schlecht bezeichnet werden muss. So finde ich unter den 83 Fällen nur viermal die Bemerkung „Heilung" verzeichnet. Dagegen sind 8 Fälle als „Inoperabel" bezeichnet, in 21 Fällen sind Recidive eingetreten, und zwar ist die kürzeste Zeit, nach der ein Recidiv sich zeigte mit 14 Tagen, die längste mit 4 Jahren angegeben.

Der tötliche Ausgang ist in 26 Fällen verzeichnet, also in ca. 30%. Wenn aber alle Erkrankten genügend lange beobachtet worden wären, so glaube ich, dass sich diese Zahlen noch sehr viel ungünstiger gestalten würden.

Wir sind daher zu dem Schlusse berechtigt, dass das Lupus-Carcinom eine eigentümliche Form des Carcinoms ist, welche sich von dem gewöhnlichen Haut-Carcinom wesentlich unterscheidet.

1) Lang. Lupus und Carcinom. Vierteljahresschrift für Dermatologie u. Syphilis 1874.

2) Wiener med. Wochenschrift 1879. Nr. 48.

Hiefür spricht von den klinischen Erscheinungen nicht bloss das Auftreten im jugendlichen und ersten Mannesalter, sondern auch die ganz auffallende Malignität der Geschwulstbildung. Wir erkennen daher in der Kombination von Lupus und Carcinom nicht ein zufälliges Zusammentreffen, sondern betrachten den lupösen Prozess als ein prädisponierendes Moment für die Carcinom-Entwicklung. Und hierin liegt die prinzipielle und praktische Bedeutung dieser Affektion.

AUS DER

ZÜRICHER CHIRURGISCHEN KLINIK

DES PROF. DR. KRÖNLEIN.

XV.

Experimentelle und klinische Studien über den Kopftetanus.

Von

Dr. **Conrad Brunner,**
Privatdozent für Chirurgie.

(Fortsetzung zu Bd. X S. 348.)

Versuch einer Deutung der Krankheitserscheinungen des Wundstarrkrampfs im Allgemeinen und des Kopftetanus im Besonderen.

Es handelt sich in diesem Kapitel darum, zu prüfen, ob jene Summe von Thatsachen, welche wir im ersten Teil unserer Arbeit gesammelt, und seither auf dem Wege des Experimentes neu gewonnen haben, uns in der Erkenntnis der Erscheinungen nicht nur des Kopftetanus, sondern des menschlichen Wundstarrkrampfes überhaupt, weiter gebracht haben.

Bevor wir, gestützt auf diese Erfahrungen, vom Standpunkte unseres gegenwärtigen Wissens aus, das Wesen der Krankheit zu erklären suchen, ist es notwendig, dass wir über jene Anschauungen uns orientieren, welche, ehe die wahre Aetiologie der Krankheit entdeckt war, das Feld beherrschten.

Der Tetanus ist eine funktionelle Erkrankung des Nervensystems. Die Symptome der Krankheit weisen auf den Sitz des

Leidens in den centralen Nervenorganen hin. Ueber die Definition des Krankheitswesens, soweit sie in diesen Sätzen gegeben wird, ist lange schon, wie Rose sagt, so ziemlich die ganze Welt einig. Die Annahme der centralen Einwirkung der Krankheitsursache, ihre Lokalisation speziell in das Gebiet der Medulla oblongata und des Rückenmarks wird von Curling (1834) schon folgendermassen begründet [1]): „Wenn die Nerven eines Gliedes, welches mit tetanischen Krämpfen afficiert ist, getrennt werden, so hört diese abnorme Thätigkeit der Muskeln augenblicklich auf, wodurch hinreichend erwiesen wird, dass die Krankheit nicht in dem Muskelsysteme begründet ist, sondern in irgend einem Teile desjenigen Gewebes, von welchem die Muskeln mit dem Reize zu Kontraktionen versehen werden. Wenn es nun auch dargethan ist, dass nur die Thätigkeit der dem Willen unterworfenen Muskeln gestört ist, so dürfen wir auch weiter gehen, und sind bei der Abwesenheit von Gehirnstörungen zu der Annahme berechtigt, dass die krankhafte Thätigkeit auf denjenigen Teil der Nervenmasse beschränkt ist, von welchem die willkürlichen Muskeln mit ihrem Kontraktionsvermögen versehen werden, also die vorderen Stränge des Rückenmarkes, die Corpora pyramidalia und olivaria der Medulla oblongata, und diejenige Verlängerung derselben durch das Tuber annulare, welche den Ursprung des 3. und 4. Gehirnnervens und der Portio minor des 5. darstellt, welche Teile zusammen den Tractus motorius bilden" [2]).

Mannigfache Hypothesen sind nun im Laufe der Zeit entstanden, um zu erklären, welchem schädigenden Einflusse diese krankhafte Veränderung des Nervensystems ihre Entstehung verdanke, und wie man die Art der Wirkung dieser Schädigung sich vorzustellen habe.

Während die meisten dieser Hypothesen vager Natur und leicht widerlegbar sind, dürfen wir über jene Theorie nicht kurz hinwegschreiten, welche, in Deutschland namentlich von Romberg [3])

1) L. c. S. 71

2) Dass das Rückenmark der Sitz der krankhaften Thätigkeit im Tetanus sei, sagt Curling, ist in der That keine neuere Ansicht, da sie schon bei Galen vorgefunden und von Fernelius, Willis, Hoffmann und Lieutaud angenommen wurde. — Der um die Anatomie des Nervensystems verdiente Willisius (1677) nimmt in seinem Kapitel „de morbis convulsivis" an, dass die Ursachen der Konvulsionen entweder central „in nervorum principia" oder peripter in den Enden der Nerven „nervorum extremitates" liege. Aus dem, was er (p. 450) vom Tetanus sagt, kann ich nicht entnehmen, wohin er bei dieser Art von Konvulsionen die Krankheitsursache hin verlegt.

3) Lehrbuch der Nervenkrankheiten. S. 481 und ff. 1843.

verfochten, den Starrkrampf als einen Reflexkrampf betrachtete. Da wir zu untersuchen haben werden, wie unser gegenwärtiges Wissen über Ursprung und Art der Krankheit zu den Lehren dieser Reflextheorie sich stellt, erschien es mir vorerst notwendig, die letztere in ihrer ursprünglichen Verwendung zur Erklärung des Tetanus einer Prüfung zu unterwerfen.

Indem Romberg die tetanischen Krämpfe auf dem Wege des Reflexes erklären zu können glaubte, ging er von der Ansicht aus, dass die auf den höchsten Grad gesteigerte Reflexerregbarkeit das Kriterium des Tetanus sei. Rose stellte mit Recht wieder die permanente Muskelstarre, d. h. jenes Kriterium in den Vordergrund, welches von den Klassikern des Altertums schon als für das Wesen der Krankheit vor Allem charakteristisch geschildert wurde, und welches für die Differentialdiagnose das wichtigste Unterscheidungsmerkmal geblieben ist.

Bevor wir die Gesetze der Reflexe in ihrer Anwendung auf den menschlichen Tetanus prüfen, haben wir mit dem Fundamente der Lehre uns zu beschäftigen; d. h. wir müssen untersuchen, ob zureichende Gründe vorhanden waren, den Wundstarrkrampf, ehe seine wahre Aetiologie bekannt war, auf dem Wege des Reflexes von der Wunde aus, zu erklären.

Diese Sondierung auf die Wahrheit der Prämissen ist in eingehendster Weise schon von anderen Autoren, so von Neudörfer[1]) und Heinecke[2]) (1872) ausgeführt worden.

Ich erinnere hier an die Folgerungen von Heinecke's Kritik, ihre Stichhaltigkeit hauptsächlich nach meinen beim Kopftetanus gemachten Erfahrungen bemessend.

Die Reflextheorie setzt voraus, dass durch die Wunde eine periphere Reizung sensibler Nervenfasern stattfinde, dass ein solcher anhaltender sensibler Reiz auf die motorischen Bahnen übertragen werde, und die tetanischen Krämpfe auslöse. Diese Annahme fand bei manchen Fällen eine anatomische Begründung in der Gegenwart von Fremdkörpern, durch welche auf Nervenstämme ein direkter Reiz ausgeübt wurde. In anderen Fällen wurde das Blossliegen von Nerven in der Wunde verantwortlich gemacht. Bei den vielen Fällen aber, wo nichts derartiges vorlag, behalf man sich mit der Annahme, dass es sich um eine Nervenreizung handle, welche jedoch wegen der Kleinheit des verletzten Nervenästchens oder des

1) Handbuch der Kriegschirurgie 1864. pag. 326.
2) L. c.

reizenden Fremdkörpers übersehen wurde. Dem hält Heinecke entgegen: In jeder Wunde sind Nervenfasern verletzt, in grösseren Wunden sogar eine ganze Anzahl von Nervenästchen, wenn nicht gar grössere Nervenstämme; in jeder Wunde findet deshalb auch eine Reizung von Nervenfasern statt. Wenn nun trotzdem der Tetanus nur als eine seltene Komplikation der Wunde auftritt, so muss in den Fällen, in welchen er sich einstellt, wohl ein besonders starker, ein besonders lokalisierter, oder ein besonders gearteter Reiz auf die Nerven in der Wunde einwirken. Ein besonders starker Reiz der Nerven würde sich durch heftigen Schmerz Kund geben; der letztere aber ist keineswegs ein konstanter Vorgänger des Tetanus. Wir sahen beispielsweise in unserer Kasuistik des Kopftetanus verschiedene Fälle, wo die Verletzung so unbedeutend war, dass die Patienten sie kaum achteten. Andererseits, sagt Heinecke, gibt es eine grosse Menge von Verletzungen, die den heftigsten Schmerz verursachen, es entsteht kein Tetanus. Ein besonders starker, durch die Wunde bedingter Reiz der Nerven kann deshalb als Ursache des Tetanus nicht angesehen werden.

Im weiteren liegt aber auch kein Grund vor zu der Annahme, dass ein besonders lokalisierter Nervenreiz den Starrkrampf hervorrufe. Wenn Tetanus nach Wunden der Extremitäten häufiger vorkommt als nach Wunden anderer Körperstellen, so hängt dies einfach damit zusammen, dass eben an den Extremitäten Verletzungen überhaupt am häufigsten entstehen, nicht etwa davon, dass hier nervenreichere Gebiete getroffen werden. Dass ein besonders gearteter, von der Wunde ausgehender Nervenreiz als Ursache des Starrkrampfes nicht angenommen werden dürfe, glaubte Heinecke daraus schliessen zu dürfen, dass sich der Tetanus an Wunden jeder Provenienz anschliessen kann, nicht nur an vernachlässigte, sondern auch an gut granulierende und an Schnittwunden, die in keiner Weise misshandelt wurden.

Diese durchwegs zutreffenden Einwände mussten zu der Zeit, wo man von der Möglichkeit der Einwirkung eines durch Bakteriengifte bedingten toxischen Reizes auf die sensiblen Nerven keine Ahnung hatte, darlegen, dass die Erklärung der Erscheinungen des Tetanus auf dem Wege des Reflexes auf einer durchaus unwahrscheinlichen Voraussetzung basierte.

Heinecke sah nun aber die Unhaltbarkeit der Reflextheorie nicht nur in diesen mangelhaft begründeten Prämissen, sondern auch

in den Widersprüchen, in welchen die Theorie zu den Gesetzen der Lehre des Reflexes selbst steht. Wäre der Tetanus, sagt er, ein Reflexkrampf, so müsste er sich mindestens zuerst in den Muskeln des verletzten Teiles zeigen. Wir sehen aber, mag die Wunde, von der die Reizung ausgeht, an der einen oder anderen Stelle sich befinden, immer zuerst den Kinnbackenkrampf, dann den Nacken-, Rücken- etc. -Krampf eintreten.

Dieser Vorwurf Heinecke's, konnten die Anhänger der Reflextheorie mit Recht entgegnen, ist nicht stichhaltig, denn die Gesetze der Reflexbewegung, wie sie von Pflüger in seiner von mir mehrfach citierten Arbeit aufstellte [1]), reichen mit ihrer Erklärung weiter, als Heinecke dies darstellt.

Es war mir lehrreich, zunächst mich zu erkundigen, wie die von mir analysierten Erscheinungen des Kopftetanus zu diesen Pflüger'schen Gesetzen stimmen. Wenden wir dieselben zuerst auf die Fälle ohne Lähmung an, d. h. auf die Beobachtungen von Térillon und Schwarz, Duplay, Nikolaysen, Travers, Larrey, Terrier, Gosselin. Bei allen diesen Fällen bewährt sich das erste Pflüger'sche Gesetz von der gleichseitigen Leitung für einseitige Reflexe: „Wenn dem Reize, welcher einen peripherischen Empfindungsnerven trifft, Muskelbewegungen auf nur einer Körperhälfte als Reflexe folgen, so befinden sich dieselben ohne Ausnahme, und unter allen Umständen auf derjenigen Körperhälfte, welcher auch der gereizte Empfindungsnerv angehört". So lange die Krämpfe einseitig auftreten und bei den Fällen, wo sie nur einseitig auftreten (Beisp. Duplay, Nikolaysen) sehen wir dieselbe Gesichtshälfte vom Facialiskrampf ergriffen, auf welcher der supponierte Reiz der Wunde auf die Zweige des sensiblen Trigeminus einwirkt.

Es bewährt sich ferner an diesen Beispielen das Gesetz (IV) der intersensitiv-motorischen Bewegung und Reflexirradiation im Gehirn. „Wenn ein cerebraler Empfindungsnerv, zu denen auch die Sinnesnerven zu zählen sind, in einer Weise irritiert wird, um Reflexionen auszulösen, und wir dann zusehen, welcher motorische Nerv vom Empfindungsnerven aus reflektorisch erregt sei, so werden wir die Beobachtung machen,

1) Pflüger hat diese Gesetze im Jahre 1850 durch das Thierexperiment und an Hand pathologischer Fälle erhärtet, und es werden dieselben meines Wissens heute noch anerkannt. (Vgl. Hermann. Lehrbuch der Physiologie. 10. Aufl. 1892. S. 410 und ff).

dass die Wurzeln beider Nerven entweder mehr oder weniger in gleichem Niveau am Centralorgane liegen oder der motorische Nerv immer weiter nach hinten gelegen ist, als die sensitive Wurzel. Strahlt von hier aus der Reflex weiter auf benachbarte Nerven über, so geht der Weg der Reflex-Irradiation vom primären Reflex-Niveau nach hinten in der Richtung zur Medulla oblongata". Wir sehen die Irradiation übergehen von den Wurzeln des sensiblen Trigeminus zu denjenigen des motorischen und auf den Facialis. Beispiele: Duplay, Nikolaysen, Larrey. — Die Irradiation geht weiter auf den motorischen Trigeminus, Facialis, Glossopharyngeus, Vagus-Accessorius. Beispiele: Térillon, Térrier, Travers.

An dem Falle von Travers erkennen wir zugleich das Gesetz (III) des ungleich intensiven Auftretens des Reflexes auf beiden Körperseiten bei doppelseitigen Reflexen. Sobald die Erregung einer Empfindungsfaser Reflexe in beiden Körperhälften auslöst, und zwar in der Weise, dass diese Krämpfe auf einer Seite intensiver und heftiger als auf der anderen auftreten, so befinden sich die stärker am Reflexe beteiligten Muskeln auf derjenigen Seite, welcher auch die gereizte centripetale Faser angehört. Der Tetanus ergriff in diesem Fall die sämtlichen Muskeln des Körpers, besonders aber die rechte Seite (Seite der Verletzung).

Wie verhalten sich nun jene zahlreichen Fälle von Kopftetanus mit Lähmungserscheinungen zur Reflextheorie und zu den Pflüger'schen Gesetzen? Können diese Lähmungen, welche ein accidentelles Symptom nicht sein können, vielmehr auf dasselbe Grundleiden wie die Krämpfe zurückgeführt werden müssen, ebenfalls als Wirkung eines reflektorischen Nervenreizes aufgefasst werden? Nach Erb[1]) entwickeln sich die fast immer nur in Form von Paralysen auftretenden, in ihrer Aetiologie höchst unklaren Reflexlähmungen meist sehr allmählich, oft erst in späteren Stadien und nach langem Bestande des Grundleidens. Zu dieser Charakteristik passen die Lähmungen beim Kopftetanus nicht. Es treten diese, wie wir wissen, fast immer als eines der frühzeitigsten Symptome der Krankheit auf Seite der Verletzung auf. Wenn durch Reizung sensibler Nervenfasern auf reflektorischem Wege Lähmung entstehen kann, so muss jedenfalls dieser sensible Reiz ein sehr hochgradiger

1) Krankheiten der peripheren cerebrospinalen Nerven. S. 373.

sein, hochgradiger noch als wir für die Erzeugung des Krampfes ihn voraussetzen mussten. Ein derart intensiver Reiz aber müsste sich wiederum in heftigem Schmerz äussern. Wir wissen, dass ein solcher der Lähmung in den meisten Fällen nicht vorangeht. Es fehlt oft sogar jede Spur von Schmerz; bei unserer 2. Beobachtung z. B. bemerkte der Patient vor dem Spiegel zufällig, dass sein Mund schief geworden war.

Würde die Lähmung durch Reflexübertragung zu Stande kommen, so wäre zu erwarten, dass diese letztere wieder nur in denselben motorischen Gebieten sich einstelle, auf welche nach Pflüger gesetzmässig der Reflex übertragen werden kann. Diese gesetzmässige Uebertragung stimmt nun wohl bei der Lähmung im Facialisgebiet, nicht aber bei den an den Augennerven beobachteten Lähmungen. Hier kehrt der Pfeil seine Spitze nicht nach hinten, sondern die Uebertragung findet von den Wurzeln des Quintus zu den Ursprüngen des Oculomotorius und Trochlearis statt.

Was die Ausbreitung der Krämpfe bei diesen mit Lähmung komplicierten Fällen betrifft, so richtet sich dieselbe nach den erwähnten Gesetzen. Deutlich erkennen wir an einer Anzahl dieser Beobachtungen Gesetz III: Der sich ausbreitende Krampf ergreift mit grösserer Intensität die auf Seite der Verletzung gelegenen Halsmuskeln (Beispiele: Triglia, Rémy, Brunner 3 und 4, Nerlich, Bond). —

Wie verhalten sich die Erscheinungen des menschlichen Tetanus bei Sitz der Wunde am Rumpf oder den Extremitäten zu den Gesetzen der Reflexlehre?

Um diese Frage beantworten zu können, muss ich den Rahmen meiner Arbeit hinausrücken und die Verbreitung der tetanischen Krämpfe bei der gegebenen Lokalisation der Wunde genau verfolgen. Ich habe früher hervorgehoben, dass in der Litteratur die Berichte über die Ausbreitung der tonischen Starre sich vielfach widersprechen. Es macht sich im allgemeinen als Mangel geltend, dass zu wenig darauf geachtet wird, welche Beziehungen zwischen Lokalisation der Verletzung, dem Orte des ersten Auftretens und der weiteren Ausbreitung der Starre zu konstatieren waren. Am massgebendsten sind hier jedenfalls die Berichte der Chirurgen, speziell diejenigen der über die grösste Erfahrung gebietenden Kriegschirurgen. Rose's Ausspruch „den Tetanus muss man nicht bei den Neuropathologen, sondern bei den Kriegschirurgen studieren", hat gewiss

seine Richtigkeit insofern, als eben die letzteren in der Lage sind, die Fälle am frühzeitigsten beobachten zu können. Der Kriegschirurge nimmt den Verwundeten wegen der Verwundung in Behandlung, der Tetanus entwickelt sich unter seinen Augen als accidentelle Wundkrankheit.

Durchgehen wir die älteren und neueren Werke in welchen Erfahrungen über den Starrkrampf niedergelegt sind, so finden wir fast allgemein angegeben, dass beim Tetanus der tonische Krampf zuerst in den Kaumuskeln subjektiv und objektiv sich bemerkbar mache. Der Trismus wird in den Spezialwerken sowohl, wie in den Handbüchern der Chirurgie als Initialsymptom der Krankheit beschrieben, gleichgültig, wo die Eingangsstelle der Infektion im einzelnen Falle lokalisiert ist. Dieses entspricht wohl in der grossen Mehrzahl der Fälle dem Sachverhalt (Pirogoff[1]), Rose[2]), Heinecke[3]), Billroth[4]), Fischer[5]), Socin[6]), Hueter[7]), Demme[8]), König[9]) u. A.). Nach den Beobachtungen einzelner Autoren sind es die Schlingmuskeln, welche zuerst ergriffen werden [Heine[10]), Dupuytren[11])].

1) Grundzüge der allgemeinen Kriegschirurgie S. 932. „Die Muskeln werden nicht alle mit einem Mal von der tetanischen Starre afficiert, und gewöhnlich bestehen die ersten Zeichen des beginnenden Tetanus in der Starre der Temporalmuskeln".

2) L. c. S. 10. „Die Starre ergreift zuerst die Kaumuskeln".

3) L. c. S. 269. „Der Tetanus beginnt mit dem tonischen Krampfe der Kaumuskeln — Trismus".

4) Allgemeine Chirurgie 1889. S. 496.

5) Allgemeine Chirurgie 1887. S. 278. „Als erste Symptome treten Trismus und Schlingbeschwerden auf".

6) L. c. S. 44. Die ersten, gewöhnlich in der Nacht sich einstellenden Erscheinungen waren Trismus mit Nackenstarre.

7) Allgemeine Chirurgie 1880. S. 186.

8) L. c. S. 203. „Unter den eigentlichen Symptomen steht der Trismus in erster Linie".

9) Allgem. Chirurgie 1889. S. 217. „Die Eigentümlichkeit des Wundstarrkrampfs beruht darauf, dass er stets mit Trismus beginnt, auch wenn es sich um Wunden an den Extremitäten, an den Fingern etc. handelt".

10) Schussverletzungen der unteren Extremitäten S. 114. „Fast alle (Fälle) leiteten sich durch Schlingbeschwerden ein, welche meist schon am 1. oder 2. Tage von Trismus gefolgt waren".

11) Traité des blessures. I. Bd. S. 101. „C'est ordinairement les muscles du pharynx qu'il affecte en premier lieu". Dieser Erfahrung D. gegenüber berichtet der Deutsche Sanitätsbericht S. 143. „Man kann daher im allgemeinen den Anfang des Tetanus in den Schlingmuskeln als Ausnahme von der Regel betrachten".

Weiter wird nun in der allgemeinen Charakteristik der tetanischen Krämpfe von den Autoren übereinstimmend angegeben, dass sehr bald die Nackenmuskeln ergriffen werden. Rose sagt: „Ich habe noch keinen Fall von akutem Tetanus ausbrechen sehen, wo nicht schon gleichzeitig mit der Kieferklemme sich eine leichte Affektion des Nackens hätte nachweisen lassen".

Wie es mit den Angaben über die Zeit des Auftretens der Krämpfe in den Gesichtsmuskeln steht, habe ich bereits ausführlich dargestellt. Bald heisst es, dass sie erst im letzten Stadium der Krankheit ergriffen werden, bald sind sie es, welche durch ihr frühzeitiges Auftreten zuerst die Diagnose möglich machen. Dabei wird fast durchwegs kein Unterschied gemacht, ob der Starrkrampf an diese oder jene Lokalisation der Wunde sich anschloss, ob er akut oder chronisch verlief. König einzig unter den von mir citierten Autoren weist, wie wir gesehen haben, darauf hin, dass gerade bei mehreren chronischen Fällen, deren Ausgangspunkt eine Wunde am Kopf oder Gesicht war, diese frappante Schärfe des tetanischen Gesichtsausdruckes sich bemerkbar machte.

Nach Rose geht nun die Starre, nachdem sie die Nackenmuskeln ergriffen, weiter auf die Muskeln des Stammes über, „dieselbe steigt gleichzeitig abwärts". So wird die Reihenfolge als im allgemeinen [1]) charakteristisch von Heinecke [2]), Socin [3]), im deutschen Sanitätsbericht [4]), in den meisten Lehrbüchern der Chirurgie angegeben, so wird sie auch in den meisten Monographien und in den Handbüchern der speziellen Pathologie beschrieben (Hasse [5]), Romberg [6]), Curling [7]), Bauer [8]), Strümpel [9]), Eichhorst [10]) u. A.).

Vergl. S. 187 und 88 dieser Arb. Text und Anmerkungen.

1) Diesen Zusatz finden wir öfters angegeben.

2) L. c. 3) L. c. S. 44. „Dann stieg die Starre langsamer oder schneller beiderseits am Rumpf gleichmässig nach unten".

4) S. 145. „Die tonische Muskelstarre in ihrer charakteristischen Anordnung und Reihenfolge".

5) L. c. S. 184. „Meistenteils verbreitet sich aber der tonische Krampf weiter über alle Nacken- und allmählich auch auf die Rückenmuskeln bis hinab zum Kreuzbein".

6) L. c. S. 475. 7) L. c. S. 7 und 8. 8) L. c. S. 313. „Die Reihenfolge, in welcher die einzelnen Muskelgruppen von den Krämpfen befallen werden, ist also eine absteigende". 9) Krankheiten des Nervensystems 1892. S. 504. „Allmählich breitet sich die Steifigkeit über die Brust- u. Rückenmuskeln etc.".

10) Handbuch. Bd. IV. S. 484. 1891. „Es hält also im allgemeinen die Ausbreitung des Tetanus den Gang von oben nach unten inne".

Nach diesen Angaben würde sich also die tetanische Starre gesetzmässig in descendierender Richtung entwickeln, gleichgültig von wo aus der tetanische Prozess seinen Ursprung nimmt.

Im Früheren haben wir aus der Darstellung Rose's [1]) entnommen, dass Larrey den allgemeinen Tetanus durch „Verbreitung lokaler motorischer Erscheinungen" entstehen lässt. Dieser Angabe, wie sie Rose am bezeichneten Orte gibt, muss jedoch ergänzend hinzugefügt werden, dass Larrey 2 Wege der Verbreitung annimmt: „Die Muskelirritation verbreitet sich von den der Wunde benachbarten Muskeln auf entferntere, oder aber sie trägt sich auf einen Schlag über auf die Muskeln des Schlundes und des Unterkiefers [2])".

Der erste Larrey'sche Typus, der die örtliche Reaktion darbietet, scheint nach Rose in der Civilpraxis viel seltener zu sein; er selbst hat keinen Fall gesehen, bei welchem die örtliche Reaktion überhaupt je so stark war, dass es zu Muskelkrämpfen an Ort und Stelle kam. Ich habe in der Einleitung zum 2. Teil meiner Arbeit gesagt [3]), dass die lokalen Krämpfe beim Menschen nicht so konstant, wie beim experimentellen Tetanus (Kaninchen, Meerschweinchen, Mäusen), aber auch durchaus nicht so selten auftreten. Ich habe darauf hingewiesen, dass die meisten Tetanusfälle zur Friedenszeit erst in einem Stadium zur Beobachtung gelangten, wo die initialen Symptome nicht mehr übersehen werden können [4]). Im Kriege dagegen treten die Patienten häufiger schon wegen der erlittenen schweren Verletzung in Behandlung und der Tetanus entwickelt sich im Lazarete unter den Augen des Arztes [5]).

1) S. 48 dieser Arbeit.

2) L'irritation musculaire s'étend rapidement des muscles voisins de la plaie aux plus éloignés qui se contractent avec force et se roidissent, ou bien elle se transporte tout à coup aux muscles de la gorge et des mâchoirs où elle se concentre. Mémoire de chirurgie militaire et campagnes T. I. S. 237.

3) Vergl. S. 48.

4) Von 19 Tetanusfällen, die in der Züricher chirurg. Klinik zur Beobachtung gelangten, die Herr Dr. Holzmann demnächst beschreiben wird, sind 12 mit schon entwickeltem Krankheitsbilde aufgenommen worden.

5) Richter (Allgem. Chirurgie der Schusswunden S. 838) leitet das Kapitel über Trismus und Tetanus mit folgenden Worten ein: „Ein scharf beobachtender erfahrener Arzt wird nicht ganz selten unangenehm überrascht, wenn er, morgens zur Visite in die Krankenzimmer seines Feldlazaretes tretend, in den Mienen und dem Benehmen des einen oder mehrerer seiner Verletzten, die er tags vorher ganz munter verlassen, Veränderungen erblickt, welche eine gewaltige, diesen drohende Gefahr bedeuten".

Nachdem ich an bezeichneter Stelle die gemachte Angabe durch Hinweis auf die Beobachtungen einzelner Autoren (Pflüger, Fischer, Billroth, Faber, Richter, Verneuil, Lange) zu belegen suchte, gilt es hier genauer auf die Berichte über das Auftreten dieser lokalen Krämpfe einzutreten, denn wir haben an ihnen die Anwendbarkeit der Pflüger'schen Reflexgesetze auf den Tetanus weiter zu prüfen, sowie die Differenz oder Analogie zu den Erscheinungen des experimentellen Tetanus festzustellen.

Ich führe hier als Beispiele lokaler Krämpfe aus der Litteratur eine Reihe von Fällen auf, dieselben nach dem Sitze der Verletzung ordnend.

Beispiele von Tetanus mit lokalen Krämpfen nach Verletzung der unteren Extremitäten.

1. Larrey. (Mémoires de chirurg. p. 252—53. Pflüger. l. c. S. 104.) Der Divisionsgeneral Lannes erhielt in der Schlacht bei Aboukir einen Schuss in den Unterschenkel, welcher durch das Interstitium der beiden Knochen drang. Es stellten sich heftige Schmerzen und Zuckungen in dem verletzten Gliede ein, denen die Symptome des Tetanus folgten. „il éprouvait des soubresants, des tiraillemens violens dans la totalité du membre".

2. Larrey. (l. c. S. 265. Pflüger. l. c. S. 104.) Bonichon, Infanterielieutenant hatte in der Schlacht bei Sedment einen Schuss in den linken Fuss bekommen. Mit dem Erscheinen des Tetanus geriet die verwundete Extremität in einen Zustand konvulsivischer Kontraktion. „Les muscles de l'extrémité blessée étaient entrés dans un état de contraction convulsive".

3. Dupuytren. Traité des blessures. Paris 1834. S. 100. Wie Larrey lässt D. den Tetanus auf 2 Arten entstehen, „de la partie blessée ou bien d'une partie éloignée de celle ci". „Die junge Gattin des Generals L. hatte bei einem Fall das Bein gebrochen (comminutivement). Nach einigen Tagen trat Tetanus hinzu „Il commenca par les muscles du membre fracturé". Amputation ohne Erfolg. †.

4. Travers. (Pflüger l. c. S. 105.) Frau von 37 Jahren. Offene Fraktur des rechten Unterschenkels. Das Glied wurde von mächtigen Krämpfen befallen, welche die Fragmente verzogen und nach einigen Tagen von tetanischen Erscheinungen gefolgt waren.

Curling giebt an (S. 112.) „Die Krämpfe beginnen oft in dem Gliede, welches verletzt wurde". Von ihm mitgeteilte Beobachtungen:

5. (l. c. S. 140.) Komplizierte Luxation der grossen Zehe. „Am 10. Tage nach dem Unfalle nahm der Kranke leichte Zuckungen an dem ver-

letzten Gliede wahr, welchen nach kurzer Zeit Beschwerden und Steifheit am Halse und am Unterkiefer folgten".

6. (l. c. S. 171.) Robuster junger Mann, Verletzung an der linken Fusssohle durch einen Nagel. „Als er in das Hospital aufgenommen wurde, zeigte sein Gesicht einen tetanischen Ausdruck, er konnte den Mund nicht weiter als einen halben Zoll öffnen, die Muskeln des Nackens waren sehr rigide, die der untern Extremitäten befanden sich in einem starken Krampfe, besonders an der Wade des linken Fusses".

8. Howship (Cases of Tetanus. Pflüger S. 108.) „Th. P. 46 J. alt, dem der Schenkel frakturiert war, wurde von heftigen Konvulsionen in diesem befallen. Nicht lange währte es, so gesellte sich Trismus hinzu, welcher indessen bald wieder verschwand, und die von Zeit zu Zeit wiederkehrenden Konvulsionen des verwundeten Schenkels zurückliess. Kein anderer Muskel am Körper war ergriffen.

8. Key. (Pflüger S. 169.) W. A. 24 J. alt. Offene Splitterfraktur der Tibia. „Die Fragmente wurden bald durch den Krampf verzogen, welcher sich über den ganzen Unterschenkel nach oben ausdehnte, und bald von tetanischen Erscheinungen in den Kiefern und dem Nacken begleitet waren".

8. Parry. (Pflüger S. 109.) W. C. 30 J. Zerreissung der Integumente auf der inneren Seite der linken Gastrocnemius. „Nach einigen Wochen wurden die Flexoren des Unterschenkels von einem tetanischen Krampfe befallen, so dass das Knie nicht gestreckt werden konnte. 2 Tage später war bereits Trismus vorhanden, und das andere Bein ebenfalls vom Krampfe befallen".

10. Heinecke. (l. c. S. 268.) K. R. 27 J. Soldat, hatte einen Schuss in die linke Hinterbacke erhalten. Die Kugel hatte einen nicht sehr tiefen blinden Kanal gemacht, und war von mehreren Aerzten vergebens gesucht worden. Etwa 8 Tage nach der Verletzung auf dem Transport bekam Pat. Zuckungen in dem linken Bein; zugleich wurde die linke Hüfte starr und steif; die Zuckungen steigerten sich; am 14. Tage nach der Verwundung trat Trismus hinzu, dem dann ein regelmässiger Tetanus folgte. Vom 15. Tage des Starrkrampfes an zeigte sich ein allmählicher Nachlass der Starre; doch erst nach Verlauf von weiteren 8 Wochen war der Krampf völlig verschwunden. Am längsten blieb die Starre in den Muskeln der linken Hüfte zurück.

11. Socin. (l. c. S. 45.) Gil Ali ben Adur, Fol. 514, verwundet bei Wörth, 6. Aug. Schuss in die rechte Wade, Fraktur der Fibula, keine Ausgangsöffnung. Am 18. Tag wird die Kugel aus der Eingangsöffnung extrahiert, am 26. ein Stück Manteltuch. Am 22. Tag fangen, ohne Fieber, bei grosser Empfindlichkeit der Wunde, fibrilläre Zuckungen im rechten Oberschenkel an, die

Muskulatur der ganzen Extremität ist hart gespannt, der Fuss in Spitzfussstellung. Am 24. Tag brettartige Härte der Bauchwand mit Urinretention. Am 25. Tag Starre der Rückenmuskeln, erst am 26. stellt sich Trismus ein mit ausgebildetem Opisthotonus: Profuse Schweisse, Eiweiss im Urin. Tags darauf Zunahme sämtlicher Symptome. Von da an allmählicher Nachlass zuerst in den Bauchmuskeln: der Urin wird wieder spontan entleert, nachdem 2 Fetzen der Beinkleider aus der Wunde entfernt worden waren. Am 31. Tag ist auf der ganzen rechten Körperseite die Muskelstarre wieder stärker, auch die rechtseitigen Gesichtsmuskeln sind gespannt, das rechte Bein ist der Sitz sehr heftiger Schmerzen. Am 33. Tag wird wieder ein Stück Blei aus der Wunde entfernt. Von da an entschiedene und bleibende Besserung mit nur kurzen interkurrierenden Rückfällen. Erst am 66. Tag hat sich die Rigidität der Muskeln an der verletzten Extremität gänzlich verloren. Noch lange blieb eine Kontraktur der grossen Zehe in Plantarflexion zurück.

12. Socin. (l. c. S. 44.) „Einmal in Verona sah ich einen Tetanus von dem verletzten Unterschenkel aus sich entwickeln, die Starre bis zum Oberschenkel steigen und dann erst Trismus und Nackensteifigkeit entstehen. Ich riet, des abnormen Verlaufes wegen, zur Amputation. Diese brachte aber keine Besserung, die Krankheit schritt in akutester Weise fort und der Operierte starb noch am gleichen Tag in den heftigsten Krämpfen".

Im deutschen Sanitätsbericht 1870/71 heisst es (S. 144.) „Häufiger waren die Fälle, in denen der tetanische Krampf zuerst die Muskeln der verwundeten Extremität ergriff".

13. Ebendaselbst Nr. 39. Schussfraktur des Oberschenkels. Nachdem schon einige Zeit im verletzten Gliede heftige Schmerzen vorausgegangen waren, begannen Zuckungen in der Muskulatur des Oberschenkels, welche nach einer halben Stunde schon so mächtig waren, dass der Schenkel derart sich zusammenzog, dass das untere Bruchende fast die Haut durchlöcherte".

14. Ebenda. Nr. 40. Schuss durch den rechten Oberschenkel. Am 7. Tag nach der Verwundung klonische Krämpfe in den Gesässmuskeln rechts.

15. Ebenda Nr. 41.

16. Ebenda Nr. 42. Weichteilschuss des linken Oberschenkels. Am 11. Tage nach der Verwundung leichte Zuckungen der verletzten Extremität. Am nächsten Tage Schlingbeschwerden und Schmerzen in der Schläfengegend. Dann Trismus etc.

17. Ebenda Nr. 43.

18. Casali (Centralbl. f. Bacteriologie 1892. S. 58.) Wunde des Fusses. „Gewisse Steifheit des verwundeten Beines".

letzten
heit an
6.
Fusso
wurde
Mund
waren
stark

alt,
vul
sell
un
si
an

d
v

Erscheinungen jedesmal nach. Erst Tags darauf konnte ich auch objektiv Kieferklemme nachweisen. Ohne dass dieser Zustand sich änderte, wurde Pat. von Dysenterie befallen, und musste in das Diakonissenhaus evacuiert werden. Am 34. Tag besuchte ich ihn hier, und fand die tetanischen Symptome unverändert; bei der Untersuchung seiner stark eiternden Wunde entdeckte ich ein kleines Bleistück dicht an der Scheide des Ulnaris. Nach dessen Extraktion verloren sich die nervösen Erscheinungen. Es trat völlige Heilung ein.

23. Socin. (l. c. S. 46.) Lewandowicz. Fleischschuss der rechten Schulter. Erst am 48. Tag bemerkte man in der Umgebung der fast vernarbten Wunde eine eigentümliche Starrheit der Muskulatur, zu welcher sich bald ohne Kieferklemme Nackenstarre und hochgradige Rigidität der Bauchmuskeln hinzugesellte. Dazu kamen nächtliche Anfälle von clonischen Krämpfen.

24. D. Sanitätsbericht. S. 126. Böhmer: Schussfraktur am Condylus int. humeri rechts. Haarseilschuss an der rechten Brustseite. Mit Eintritt der Eiterung Loslösung von Knochensplittern, deren Beseitigung auffallend schmerzhaft war. Vom 8. September ab spastische Kontrakturen in der Muskulatur des verletzten Oberarmes. Am 10. September Kieferklemme.

25. Heine. (Schussverletzungen S. 117.) Schuss durch den rechten Vorderarm. Am 15. Tage nach der Verletzung Schlingbeschwerden, am 16. Trismus. Risus sardonicus. Am 17. u. 18. Tag verbreiteten sich die tetanischen Erscheinungen auf die Nackenmuskeln, besonders die der rechten Seite fühlten sich bretthart an; am verwundeten Arme wurde schon durch die leiseste Berührung ein heftiger Krampf des Biceps hervorgerufen u. s. w.

26. Rotter. (Ein mit Tetanus-Heilserum behandelter Fall von Wundstarrkrampf. Deutsch. aned. Woch. 1893. Nr. 7.) 4 Cm. lange Risswunde in der Hautfalte zwischen Daumen und Zeigefinger. (6. Juli.) Am 14. Juli bemerkte Pat. eine gewisse Steifigkeit der Finger der linken Hand, welche er nur mit Mühe auf- und zumachen konnte. Am 21. Juli Trismus. Beschwerden beim Schlucken. 22. Juli Trismus stärker, Schlucken noch schwieriger. Erschwertes Aufsitzen (Beteiligung der Rumpfmuskeln). 24. Juli Oppressionsgefühl beim Versuch aufzusitzen, Steifigkeit in den Beinen. 27. Juli. Die linke Hand ist so steif wie bei Totenstarre, Streckung der Finger gelingt weder aktiv noch passiv vollkommen. Muskeln des Vorderarms und Oberarms hart kontrahiert. Trismus. Schlucken ohne Beschwerden, Starre in den mimischen Gesichtsmuskeln. Rechter Arm ganz frei. Muskulatur des Nackens, des Rückens und Bauches fühlt sich hart an. Opisthotonus u. s. w.

Neben den früher citierten Beobachtungen vertreten die hier

aufgeführten, von den verschiedensten Beobachtern aus der Kriegs- und Friedenspraxis herstammenden Beispiele in der unabsehbaren Kasuistik des Tetanus eine grosse Summe von Fällen. Ich bin überzeugt, dass wir in der Tetanus-Kasuistik der Zukunft diese lokalen Krämpfe noch häufiger beschrieben finden werden. Durch Aufführung beweisender Beispiele glaube ich dargethan zu haben, dass Larrey, sowie alle diejenigen mit ihm, welche behaupteten, dass der Tetanus in einer Reihe von Fällen mit lokalen motorischen Erscheinungen beginne, in ihrem vollen Rechte sind.

Suchen wir unter den angeführten Fällen die Ursache der Krämpfe in einem anhaltenden, mechanischen, auf die Nerven wirkenden Reiz, so finden wir hier prägnante Beispiele. Ich verweise beispielsweise auf den von Socin beschriebenen Fall 22. Dass eine solche örtliche mechanische Irritation von Nervenstämmen bei der Produktion der lokalen Krämpfe eine wesentliche Rolle spielt, ist zweifellos; in neuester Zeit hat dies Faber[1]) gebührend hervorgehoben. Dass in vielen Fällen aber dieses mechanische Moment nicht zu finden ist, und der Krampf doch lokal auftritt, ist ebenso sicher. Während wir bei einzelnen Fällen nach Entfernung des mechanischen Nervenreizes den Krampf nachlassen, oder verschwinden sehen, persistiert derselbe bei anderen bis zum Tode, selbst die Amputation des betroffenen Gliedes vermag den Lauf des Tetanus nicht aufzuhalten (Beispiel Fall 12 Socin). Die Annahme der ascendierenden Neuritis, welche für die Erklärung speziell dieser lokalen Krämpfe herbeigezogen worden ist, um die Abtrennung derartiger Fälle vom Tetanus zu motivieren, hat ihre Stütze in einem irgendwie konstanten Ergebnisse der anatomischen Untersuchung bisher nicht gefunden[2]).

Aus der bisherigen Darstellung geht hervor, dass bei einer gewissen Summe von Fällen des menschlichen Tetanus mit Ausgang von Verletzungen der Extremitäten die Analogie zum experimentellen Tetanus der warmblütigen Laboratoriumtiere (Kaninchen, Meerschweinchen, Mäuse etc.) insofern zu erkennen ist, als lokale Krämpfe in den der Wunde benachbarten Muskelbezirken frühzeitig sich einstellen.

Wie verhält sich nun beim gewöhnlichen Tetanus (mit Ausgang vom Rumpf oder den Extremitäten) die Verbreitung der Krämpfe zu den Pflüger'schen Reflexgesetzen?

1) L. c.

2) Vergl. diese Arbeit S. 231 Anmerkung.

Pflüger subsummiert sämtliche Tetanusfälle unter das Gesetz (V) des dreiörtlichen Auftretens der Reflexe, speziell weist er dieselben folgender Unterabteilung zu (B). „Tritt der Reflex in Motoren auf, welche entfernt, und selbst sehr entfernt von dem Niveau der gereizten Empfindungsnerven liegen, so sind die reflektorisch erregten Motoren stets solche, welche aus der Medulla oblongata entspringen".

Tetanusfälle, welche von diesem Gesetze, wonach der entfernte motorische Ausschlag immer aus der Medulla erfolgt, eine Ausnahme machen, sind mir nicht bekannt. Wenn aber Pflüger sagt: „Mag die Wunde liegen wo sie will, der erste reflektorische Ausschlag erfolgt aus der Medulla oblongata, von welcher aus er sich successive über den ganzen Körper ausdehnt", so bedarf diese Behauptung in dieser Fassung einer Einschränkung. Für den Kopftetanus ist die Behauptung vollgültig. Hier tritt, wie wir festgestellt haben, der Krampf immer zuerst im Gebiete von Nerven auf, deren Kerne in der Medulla liegen, von hier aus breitet sich die Starre in descendierender Richtung über den Körper aus. Nicht so ausnahmslos aber gelten diese Regeln für die Fälle, bei denen der Tetanus an Wunden der Extremitäten sich anschliesst. Hier sind die Beobachtungen nicht so selten, bei denen der erste Ausschlag aus dem entsprechenden Abschnitte des Rückenmarks erfolgt, d. h. bei welchen der Krampf zuerst in der verletzten Extremität und später erst in den Kaumuskeln auftritt. Aus den angeführten Fällen mit lokalen Krämpfen greife ich als Beispiele hiefür die Beobachtungen von Socin (11, 12) und Rotter heraus. Bei dem durchaus genau beschriebenen Falle von Dupuytren (19) bleibt der Trismus überhaupt aus. Dasselbe ist der Fall bei dem Socin'schen Fall Lewandowicz (23). Wie Faber [1]), so vermute auch ich, dass solche dauernde örtliche Krämpfe bei fehlendem Trismus nicht so selten bei der abortiven Form der Krankheit auftreten. In der Litteratur aber wurden sie wohl öfters, sowie die lokalisierte tetanische Starre im Gesichte [2]) unter anderer Diagnose (hysterische Krämpfe, Reflexkrämpfe traumatischen Ursprungs etc.) beschrieben.

Der Socin'sche Fall (11) bietet nun ferner auch ein evidentes Beispiel dafür dar, dass die tetanische Starre in der Reihenfolge ihrer Verbreitung nicht durchaus konstant eine descendierende sein

1) L. c.

2) Vergl. diese Arbeit S. 153.

muss, sondern dass bei Tetanus nach Wunden der unteren Extremitäten die Krämpfe successive nach oben über den Stamm sich ausbreiten können, so wie wir beim langsamer verlaufenden experimentellen Tetanus (Kaninchen, Meerschweinchen) dies nach Impfung an einer hinteren Extremität beobachten.

Ohne Zweifel ist diese langsam ascendierende Form, bei der zuletzt der Trismus auftritt beim Menschen eine sehr seltene. Wie wir beim Kopftetanus hervorgehoben haben, ist auch bei Ausgang des Tetanus von Verletzungen am Rumpf oder den Extremitäten die Reihenfolge der Krämpfe nur bei milden chronischen Fällen genau zu verfolgen. Bei rascher Verbreitung in akuten Fällen ist es unmöglich zu übersehen in welcher Folge die Muskeln am Stamme ergriffen werden. Ist beispielsweise (vgl. Socin F. 12) nach Verletzung einer unteren Extremität der initiale Krampf in diesem betreffenden Bein entstanden, erfolgt dann rasch der nächste Ausschlag im motorischen Trigeminus und in den Nacken- oder Schlingmuskeln, so ist es gewiss schwer oder unmöglich zu entscheiden, ob im weiteren die Bauchmuskeln und die Muskeln des Thorax von oben oder unten her befallen werden. Ich habe eine sehr grosse Anzahl von symptomatologisch genau geschriebenen Krankengeschichten durchgangen, stets bot sich hier die Lücke in der Beobachtung.

Dass die Fälle von ascendierendem Tetanus nicht als isolierte Beispiele dastehen, geht daraus hervor, dass erfahrene Beobachter wie Fischer[1]) und Richter[2]) den Starrkrampf nach seinem Verlauf in den Tetanus ascendens und descendens unterscheiden.

Nach Pflüger müsste nun weiter die Reihenfolge der Krampfausbreitung bei den hier besprochenen mit lokalen Krämpfen beginnenden Fällen sich nach dem Gesetze der intersensitiv-motorischen Bewegung und Reflex-Irradiation im Rückenmark richten (IV): „Wenn ein gereizter spinaler Empfindungsnerv Reflexionen in Motoren ausgelöst hat, welche mit ihm in mehr oder weniger gleichem Niveau liegen, und der Reflex dann von hier aus auf andere be-

1) Allgem. Chirurgie S. 280. „Tetanus descendens, bei welchem die Starre an den Kiefermuskeln anfängt und allmählich oder jäh nach unten steigt; den Tetanus ascendens, bei welchem erst die verletzte Extremität von klonischen Krämpfen, dann von Starre und so allmählich von der Peripherie zum Stamme die anderen Muskelgruppen und Gliedmassen bis zu den Kiefermuskeln in ähnlicher Weise befallen werden".

2) Chirurgie der Schussverletzungen. S. 838.

nachbarte Motoren überstrahlt, so nimmt er seinen Weg stets nach den über dem primären Reflexniveau liegenden und nie nach den unteren". Zur Prüfung auf die Anwendbarkeit dieses Gesetzes kämen Fälle in Betracht, bei denen die Verletzung an einer oberen Extremität oder am Rumpfe ihren Sitz hat. Halten wir uns an den von Rotter genau verfolgten Fall (26), so erkennen wir, dass bei Sitz der Wunde an einer Hand zuerst im entsprechenden Plexus brachialis die Krämpfe ausgelöst werden, hernach sehen wir den Trismus auftreten, tags darauf ist notiert, dass auch schon die Rumpfmuskeln beteiligt sind. Socin beobachtet bei Lewandowicz (F. 23) nach Schuss in die rechte Schulter in der Umgebung der Wunde eine eigentümliche Starrheit der Muskulatur, dazu gesellen sich bald ohne Kieferklemme Nackenstarre und Rigidität der Bauchmuskeln.

Es macht sich bei diesen, sowie bei allen anderen derartigen Fällen wieder dieselbe oben erwähnte Lücke in der Beobachtung geltend. Die Ausbreitung des tonischen Krampfes auf die der Verletzung benachbarten, aber unter ihrem Niveau liegenden Muskeln des Rumpfes, der Uebergang auf das Gebiet der NN. dorsales spinales und lumbales macht anfangs wenig fühlbare und in die Augen fallende Erscheinungen, so dass diese leicht im ersten Beginn übersehen werden. Der am schnellsten dem Kranken zu Bewusstsein gelangende Trismus aber lenkt wie bei allen Tetanusfällen auch hier zuerst die Aufmerksamkeit des Verletzten und des Arztes auf sich.

Wir haben festgestellt, dass jenes Gesetz, wonach die Starre stets gleichseitig von der Medulla aus nach unten sich verbreitet, keine ausnahmslose Gültigkeit hat, sondern dass zuverlässige Beobachtungen den ascendierenden Krampf bei Verletzungen der unteren Extremitäten erkennen lassen. Wenn wir uns nun fragen, welche Rumpfhaltung bei der Ausbreitung der Starre bewirkt wird, so müssen wir zurückgreifen auf früher Besprochenes. Dass nicht konstant dieselbe Körperstellung hervorgerufen wird, darauf deuten die alten Bezeichnungen „Opisthotonus, Pleurothotonus, Emprosthotonus", von denen wir sagten [1]), dass sie nicht von den Alten aus der Luft gegriffene Gespinnste seien. Wir haben Curling, Rose u. A. von vornherein zugegeben, dass eine Einteilung der Krankheit nach diesen Haltungsverschiedenheiten ein Unding ist.

1) Vergl. S. 194 u. ff.

Dass die mit den Begriffen Emprosthotonus und Pleurothotonus bezeichneten Körperhaltungen, deren Vorkommen Rose in Zweifel zieht, thatsächlich, wenn auch selten, beobachtet sind, habe ich an sicher verbürgten Beispielen gezeigt. Was den Emprosthotonus betrifft, so haben wir dessen Auftreten beim Kopftetanus an 2 Fällen (Larrey, Buisson) erkennen können. Wir haben Rose gegenüber die Larrey'sche Diagnose bei einem dieser Fälle in Schutz nehmen müssen. Ferner habe ich erwähnt, dass ich selbst Gelegenheit hatte, bei einem Fall aus Krönlein's Klinik diese Vorwärtsbeugung des Rumpfes zu sehen und dass diese Haltung, wenn auch vereinzelt in der Kasuistik des Tetanus neonatorum sich beschrieben findet. Im folgenden füge ich diesen Beobachtungen einige weitere mir zu Gesicht gekommene Beispiele aus der Litteratur des (gewöhnlichen) Tetanus hinzu.

1. Larrey. (l. c. S. 265. — Der früher von mir citierte Fall Bonichon.) Prof. Rose möge mir verzeihn, wenn ich im folgenden wiederum für den alten Larrey und dessen angezweifelte Zuverlässigkeit eine Lanze breche. Rose sagt (S. 5 unten) „fragt man nun wieder, ob denn aus Larrey's Darstellung hervorgeht, dass er selbst einen Fall von Empr. gesehen, so scheint er den Bonnet (vgl. Beispiel 2) nie, den Bonichon nur bei der grossen Konsultation unmittelbar vor der Operation gesehen zu haben. Man brauchte aber dazu, wie es ausdrücklich heisst „einen Moment der Ruhe, der sich den Tag einstellte" so dass man danach zweifelhaft wird, ob der Bonichon den Tag überhaupt noch Tetanus gehabt hat, und ob Larrey je selbst einen Fall von Emprosthotonus gesehen hat." — Wir haben gesehen, dass Lieutenant Bonichon durch einen Schuss in den linken Fuss verletzt wurde. „La plaie se dirigeait obliquement d'arrière en avant en traversant le tarse." Wir haben gesehen, dass mit dem Auftreten des Tetanus Konvulsionen in den Muskeln des verletzten Beines auftraten. Im weiteren beschreibt nun Larrey den Gang der Krankheit genau; er entwirft von der, durch die um sich greifenden Krämpfe verursachten Körperhaltung, dem Emprosthotomus folgendes Bild „Une contraction convulsive s'était emparée de tous les muscles; les jambes étaient roides et fortement fléchies sur les cuisses, cellesci sur le bassin; les parois du bas-ventre étaient collés sur la colonne vertébrale, la tête fléchie sur la poitrine, les bras et avant-bras fléchis les uns sur les autres." Dass er den Patienten nicht nur einmal vor der Operation gesehen hat, sondern denselben selbst kontinuierlich beobachtete, geht aus fortlaufenden Krankennotizen hervor. Er sagt, dass er alle Behandlungsweisen versucht habe, bevor er zur Amputation schritt „après avoir épuisé ces moyens je conçus l'idée etc." Dass er auch bei

der Operation selbst zugegen war, geht aus den Worten hervor „cette opération fut faite sous mes yeux." Am Tage nach der Operation fühlte er ihm selbst den Puls! „le lendemain je trouvai pouls développé etc." — Rose weist ferner auf den Widerspruch hin, dass Bonichon am 7. Oktober „früh" gesund ins Spital nach Cairo kam, während die Schlacht erst am 7. geschlagen wurde. In meiner Ausgabe der Mémoires (Paris. Smith 1812) finde ich nun aber nirgends dieses „früh" angegeben, es heisst nur „entra à l'hôpital n.° 1, le 16 vendémiaire an VII (7. Octobre 1798)".

2. Larrey. Fall Bonnet. (l. c. S. 259.) Rose hegt in Bezug auf diesen Fall, wie gesagt, die Vermutung, dass ihn Larrey selbst nie gesehen habe. Es handelt sich um einen Soldaten, der wegen Caries im Fussgelenk amputiert wurde. „Au moment où le blessé touchait à sa guérison, c'était le vingt-quatrième jour de l'opération il fut frappé tout à coup des symptômes du tétanos, que détermina sans doute le reflux des matières purulentes qui suintaient encore de la plaie . . . Le blessé éprouvait des douleurs inouies dans l'épigastre, des tiraillements insupportables dans le membre amputé. La respiration était laborieuse, le déglutition difficile, les mâchoires serrées, la tête fléchie sur la poitrine, le tronc courbé, et l'emprosthotonus était à son plus haut degré".

3. Curling sagt (S. 7) vom Emp. „Dieser Zustand ist jedoch äusserst selten, und ich habe nur einen Fall beobachtet, in welchem er konstant während des Verlaufes der Krankheit andauerte." Auf S. 155 erwähnt er einen von Alexander mitgeteilten Fall von hochgradigem Emprosth. nach Verletzung der Fusssohle.

4. The medical and surgical history of the war of rebellion 1861—1865 Part first. S. 83. „P. Th. . . . aged 25 years, was wounded, at the battle of Gettysburg, Pensylvania, Juli 'd. 1863, by a fragment of shell, which caused a wound of the right side of the scalp, posterior aspect. He was at first admitted to the Seminary Hospital, and, July 8 th was transferred to Turners Lane Hospital, Philadelphia. The general health of the patient was good. The edges of the wound were inflamed, and cold water dressings were therefore applied, ad continued nutil July 16 th, when the patient complaiened of stiffness of the jaws. The throat was rubbed with strong ammoniacal liniment. On the following day, there was confirmed trismus, and, in addition to this, emprosthotonus occuried during the night u. s. w.".

5. Manifold. Case of Tetanus. Edinb. Medical and Surg. Journal Vol. XXIV p. 277. Citiert nach Pflüger. l. c. S. 95. E. W. 15 J. alt, hatte die unterste Phalanx des rechten Daumens frakturiert. Nach einigen Wochen entstanden heftige Schmerzen in dem verletzten Gliede,

mit denen sich die Symptome des Tetanus zeigten, welcher bald von der Medulla oblongata über den Körper, mit Verschonung des Plex. brach. überstrahlte. Nachdem im Anfange Emprosthotonus mit Opisthotonus gewechselt, behielt letzterer endlich die Ueberhand. Nur in einer Nacht wurde der Plex. brachialis, und zwar der rechte mächtig ergriffen, während der linke verschont blieb."

6. Heyse. Ueber Tetanus puerperalis. Berlin. Klin. Wochenschrift 1893 No. 30. 34jährige Frau wurde durch Zange entbunden. Lösung der Placenta. Starker Blutverlust. Mässiges Fieber. Schüttelfröste. Uebelriechender Ausfluss. Am 7. Tage Schlingbeschwerden. Genickstarre. Atmungskrämpfe. Bei der Aufnahme bestand tetanischer Gesichtsausdruck. Rumpf nach vorn gebogen. Kopf nach vorn geschoben. Vordere Teile am Hals bretthart. Mund nur $^1/_2$ cm. zu öffnen. Uterus entleert übelriechendes Sekret. Kleiner Dammriss. Die Kranke bekam Abends und Nachts je einen Anfall und gieng in letzterem zu Grunde. Während desselben bestand Emprosthotonus. Die Kranke fiel nach vorn zusammen. Bauchmuskeln, Pectorales stark gespannt, Arme wurden nach vorn geschleudert".

Unter welchen Bedingungen nun können die tetanischen Krämpfe diese Vorwärtsbeugung des Körpers bewirken? Nach Larrey soll der Emprosthotonus dann entstehen, wenn Nerven der vorderen, Opisthotonus, wenn Nerven der hinteren Körperregion lädiert werden [1]). Ich habe früher darauf hingewiesen [2]), dass Larrey damit das Verdienst gebührt, jenem beim experimentellen Tetanus giltigen Gesetze nahe gekommen zu sein, nach welchem die Ausbreitung der Krämpfe und die dadurch bedingte Körperhaltung abhängig ist von der Lokalisation der Verletzung, resp. der Impfstelle. Wenn nun aber Larrey, wie aus seinen Worten zu schliessen ist, dieses Gesetz so verstanden wissen wollte, dass stets bei Verwundung an der vorderen Körperhälfte Emprosthotonus, bei Verletzung der hinteren Opisthotonus auftrete, so ist dieses Gesetz, wie zahlreiche Autoren schon dargethan haben, falsch. Pflüger z. B. sagt: „Der Opisthotonus, die bei weitem häufigste Form

1) Mémoires de chirurgie. T. 3. S. 286. „En Allemagne, comme en Égypte, j'ai observé que, lorsque les blessures, qui causent le tétanos traumatique, lésent les nerfs de la région antérieure du corps, il en résulte l'emprosthotonus; si les nerfs de la région postérieure sont lésés, l'opisthotonus a lieu; enfin si la blessure traverse un membre de manière à léser également les deux plans de nerfs, le tétanos complet s'établit".

2) S. 48 dieser Arbeit.

3) L. c. S. 71.

des Tetanus tritt sowohl nach Wunden der vorderen, als der hinteren Seite des Körpers ein". Wir sagten früher [1]) „darin hat Rose jedenfalls Recht: In akuten Fällen, wo sämtliche Muskeln des Körpers vom Krampfe intensiv ergriffen werden, da erlangen die kräftigen Strecker der Wirbelsäule wohl schnell das Uebergewicht und führen zu Opisthotonus. In milden chronischen Fällen aber mit begrenzter Ausbreitung der Krämpfe, da können wohl hie und da einmal, wie sicher verbürgte Fälle beweisen, die MM. recti abdominis in erster Linie beteiligt sein, und eine nach vorn gebückte Rumpfhaltung bewirken". Es muss angenommen werden, dass in seltenen Fällen das Muskelsystem, welches eine Verkürzung der Körperachse mit Krümmung nach vorn bewirkt (MM. recti abdominis, Sternocleidomastoidei) das Uebergewicht erlangt über die starken Strecker der Wirbelsäule und die Rückwärtszieher des Kopfes. Eine solche vorwiegende Beteiligung des vorderen Längsfasersystems wird dann eintreten können, wenn das die Krämpfe verursachende Agens (als welches wir im folgenden Abschnitt das tetanische Gift betrachten) zuerst und vorwiegend auf diese Muskelgebiete einwirkt, während die Rückenmuskeln verschont bleiben, oder nur in geringem Grade sich beteiligen. Dies kann, wie wir später besser verstehen werden, der Fall sein, wenn Tetanus an Verletzungen der vorderen Rumpfgegend sich anschliesst. Ich habe früher die Vermutung ausgesprochen, dass vielleicht beim Tetanus neonatorum im ersten Stadium einer nicht sehr akut verlaufenden Krankheit diese Prävalenz des vorderen Zuges öfters zu beobachten wäre [1]). Ist das Larrey'sche Gesetz in seiner ursprünglichen Fassung sicher falsch, so könnte dagegen der Satz mehr Richtigkeit beanspruchen, dass, wenn Emprosthotonus auftritt, er meistens nach Wunden der vorderen Körperhälfte sich einstellt, Pflüger sagt an oben citierter Stelle: „Die wenigen Fälle, die mir über Emprosthotonus bekannt sind, waren allerdings die Folge von Wunden an der Vorderseite des Körpers". Dass indessen auch nach Wunden der Extremitäten Emprosthotonus auftreten kann, zeigen mehrere der von mir aufgeführten Beispiele. Der Fall Manifold's illustriert, dass die Haltung des Körpers wechseln kann

1) In einer aus der neuesten Zeit stammenden Arbeit von Papiewsky „Ueber den Starrkrampf der Neugeborenen" suchte ich wieder umsonst nach Fällen von Emprosthotonus. Bei den akuten Fällen stellten sich Trismus, Opisthotonus, Konvulsionen in Armen und Beinen ein. Von einzelnen chronischen Fällen heisst es, dass der Opisthotonus fehlte. Jahrbuch der Kinderheilkunde 1893. Bd. 37. Heft 1.

zwischen Emprosthotonus und Opistothonus. Dabei tritt der Emprosthotonus anfangs auf, um nachher der stärkeren Wirkung der Rückwärtsbeuger dauernd die Herrschaft zu überlassen.

Was den Pleurothotonus (Boenecken), den Tetanus lateralis [Fernelius[1])] betrifft, so haben wir im früheren wieder[2]) an von durchaus zuverlässiger Seite beobachteten Fällen sein thatsächliches Vorkommen nachgewiesen. Wir haben gesehen, dass derselbe bei Fällen von Kopftetanus (Triglia, Bond, Travers) beschrieben worden ist. Anschliessend an diese Beobachtungen habe ich eine Reihe von Beispielen aus der Litteratur zusammengestellt, bei denen die Verletzung am Rumpf oder den Extremitäten ihren Sitz hatte. Ich erwähnte die von Stütz citierten, von Rose aufgeführten Fälle von Fernelius[3]), Valsalva[4]), Boenecken, de Haen[5]). Ich citierte ausführliche Beobachtungen von Socin, Demme, Heinecke, Elliotson, (Pflüger), Blane, (Curling). 2 weitere Fälle, die ich nachträglich fand, führe ich hier auf:

The med. and surg. history of the war of rebellion Part. III. Volume II S. 36. Schusswunde des rechten Schenkels „ordinary flesh wound, the ball passing transversely from without inward, through the posterior aspect of the right thigh. At the time of his admission the wound showed no indication of having made any progress toward reparation, but presented an extremely irritable margin. Warm-water dressing was applied, and on the following day there were marked symptoms of tetanus, chiefly confined to the jaws, which, however, soon became more general, and in addition to the trismus there was that frigthfull condition of the body intermediate between opisthotonus and pleurothotonos . . .“

H. Fischer. Kriegschirurg. Erfahrungen. S. 56. Beob. 32. Schuss durch die rechte Brustseite. Die Eingangsöffnung

1) Der Name Tetanus lateralis wird unrichtiger Weise stets auf Sauvage zurückgeführt, während dieser ihn Fernelius entlehnt. Vergl. Sauvage Nosologie méthodique I. Bd. des maladies convulsives. S. 736. Fernelius. Patholog. I. 5. pag. 372.

2) Vergl. diese Arbeit S. 195 u. 196.

3) Fernelius l. c.

4) Vergl. Morgagni. De caus. et sed. morb. Epist. 10. „Affectioni huic non adeo frequenti illud insuper accessit, quod Mercuriali meo visum fuisset, longe rarissimum et corpus in alterutrum latus per convulsionem flecteretur“.

5) Die Werke dieser Autoren waren mir nicht zugänglich.

liegt dicht unter dem Angulus scapulae. Etwa in gleicher Höhe in der Axillarlinie befindet sich die 2. Oeffnung, welche vom Ausschneiden der Kugel herrührt. Ränder beider Wunden schlaff und missfarben. Allgemeinbefinden schlecht. Während des Transports auf der Bahn bei kaltem regnerischem Wetter stellte sich Trismus ein, zu dem sich am 25. Aug. allgemeiner Tetanus beinahe der ganzen Muskulatur des Stammes gesellte. Hauptsächlich Opisthotonus mit Pleurothotonus der Nackenmuskeln. Die Berührung der Wunden ist sehr schmerzhaft und erregt jedesmal klonische Krämpfe".

Wir finden bei einer Anzahl unserer zusammengestellten Beispiele beschrieben, dass die eine Körperseite (anscheinend) allein, oder stärker vom Krampfe ergriffen war als die andere, ohne dass dadurch eine Seitwärtsbiegung des Körpers bewirkt wurde. Bei anderen Fällen aber wird ausdrücklich angegeben, dass eine solche Krümmung vorhanden war (Socin, Heinecke). Dabei ist durchwegs zu erkennen, dass die ursächliche Verletzung auf einer Körperseite gelegen ist und dass die Seite der Verletzung die vom Krampfe intensiver ergriffene ist. Diese Prävalenz des Krampfes auf Seite der Verletzung wird sowohl nach Verwundung an einer Extremität als an einer Kopfhälfte konstatiert. Welcher Muskelwirkung dabei speziell der Seitwärtszug zugeschrieben wird, darüber fehlen allerdings meistens die Angaben. Bei einzelnen Beobachtungen [Fischer, Heinecke[1])] zeigt es sich, dass nach Verletzung an einem Arm oder einer Brustseite nur eine Seitwärtsbiegung des Kopfes durch die auf derselben Seite stärker afficierten Halsmuskeln bewirkt wird, Pleurothotonus der Halsmuskeln, wie dies Fischer bei seinem Fall nennt. Wir haben gesehen, dass diese Beobachtung einer vorwiegenden Beteiligung der auf der verletzten Seite gelegenen Halsmuskeln mehrfach beim Kopftetanus gemacht worden ist[2]). Vielleicht handelt es sich in der Litteratur

1) Vergl. diese Arbeit S. 191 Anmerkung.

2) Vergl. diese Arbeit S. 191. Den hier zusammengestellten Beobachtungen füge ich einen weiteren nachträglich gefundenen vor Kurzem publicierten Fall von Kopftetanus ohne Lähmung hinzu, bei welchem wieder die Neigung des Kopfes nach der verletzten Seite beschrieben ist: Lépine (Mercredi médical 1892. Nr. 36. S. 435). Il s'agit d'un jardinier de 53 ans, qui le 27. avril se fit, en tombant des escaliers une légère écorchure à la peau du crâne à droite; aucun pansement. Le 10. mai apparition d'une raideur au cou et à la mâchoire. A son entrée le 14. mai cet homme avait une rigidité générale avec inclinaison de la tête vers l'épaule droite (du côté de la blessure, laquelle est cicatrisée).

da, wo der Name Pleurothotonus gebraucht wird, öfters nur um eine solche Seitwärtsbeugung des Kopfes. Den Widerstreit verschiedener Muskelzüge beobachten wir bei demselben Falle Fischer's indem hier Opisthotonus mit Pleurothotonus der Nackenmuskeln wechselt. Denselben Wechsel beschreibt bei einem anscheinend nicht traumatischen Tetanus Beck[1]). In Bezug auf die Intensität des ganzen Krankheitsbildes geht aus der Durchsicht unserer Fälle hervor, dass die meisten Beobachtungen, speziell diejenigen, bei denen eine ausgesprochene Seitwärtskrümmung beschrieben wird (Heineck e) einen exquisit chronischen Verlauf darbieten.

Fassen wir zusammen was aus diesen Studien über die Körperhaltung hervorgeht, so haben wir nochmals die alte Thatsache zu wiederholen, dass in der grossen Mehrzahl der Tetanusfälle, gleichgültig wo die Verletzung ihren Sitz hat, die Krümmung der Wirbelsäule mit dem Bogen nach vorn, sowie die Rückwärtsziehung des Kopfes, d. h. der Opisthotonus den Effekt der ausgebreiteten tetanischen Starre darstellt. Die mit Emprosthotonus und Pleurothotonus bezeichneten Verbiegungen kommen viel seltener, vorwiegend bei chronischen Fällen vor. Die Entstehung dieser letzteren Formen, zweifellos diejenige des Pleurothotonus, lässt sich in Beziehung bringen zur Lokalisation der Verletzung. In diesen Formen repräsentiert sich eine weitere Analogie zu den Erscheinungen des experimentellen Tetanus. Es wäre auf dieselben das erste Pflüger'sche Reflexgesetz von der gleichseitigen Leitung einfacher Reflexe anwendbar, sowie Gesetz III vom ungleich intensiven Auftreten des Reflexes auf beiden Körperseiten bei doppelseitigen Reflexen: „Sobald die Erregung einer Empfindungsgefahr Reflexionen in beiden Körperhälften auslöst und zwar in der Weise, dass diese Krämpfe auf einer Seite intensiver und heftiger als auf der anderen auftreten, so befinden sich die stärker am Reflexe beteiligten Muskeln auf derjenigen Seite, welcher auch die gereizte centripetale Faser angehört". —.

Wir haben im Früheren die Eigentümlichkeiten des Kopftetanus kennen gelernt; wir haben weiter die Symptomatologie der Krämpfe nach Verletzungen am Rumpf und den Extremitäten besprochen.

1) Ueber den Sitz und die Natur des Tetanus. Heidelberger klin. Annalen. 1. Bd. S. 287. „Trismus, Tetanus, Pleurosthotonus und Opisthotonus, welche paroxismenweise sich steigerten, waren vorhanden". — Demme sagt (l. c. S. 204) Emprosthotonus und Pleurosthotonus sind weit seltener als Opisthotonus. Bisweilen sieht man sie mit dem vorigen abwechseln.

Hier möchte ich zunächst noch einige der seltenen Fälle berücksichtigen, bei denen Tetanus nach Verletzung am Halse eintrat[1]). Ich fand bei einem von Finotti[2]) zu Anfang dieses Jahres beschriebenen Fall von Starrkrampf nach einer Verletzung am vorderen Rande der rechten M. sternocleidomast. als 1. Symptom spannendes Gefühl in den Lippen angegeben. An demselben Abend bekam Pat. einen schiefen Mund. Dieser war „krampfhaft geschlossen und schief verzogen", zugleich stellte sich Verengerung der linken Lidspalte ein. Aus diesen Notizen ersehen wir wieder die primäre Beteiligung der dem Orte der Verletzung benachbarten Gesichtsmuskeln am Krampfe. Lähmungserscheinungen werden nicht beschrieben.

Die Symptome eines Tetanus acutissimus hydrophobicus nach Verletzung der tieferen Halsgegend repräsentiert ein vor kurzem in der Krönlein'schen Klinik nach Strumaenukleation beobachteter Fall. Ich berichte über diese seltene Beobachtung ausführlich, die von Herrn Assistenzarzt Dr. Ruepp verfasste Krankengeschichte benützend.

Maag. A. 23 J. Landarbeiterin, wurde am 20. Mai 1893 Morgens wegen Struma parenchymatosa von Herrn Prof. Krönlein operiert. Chloroformnarkose für den Hautschnitt. Morf. 0,01 subkutan. Schnitt auf der linken Seite unter dem Ohr beginnend bis zum Jugulum. Freilegen der faustgrossen Struma. Enukleation der kolloiden Knollen nach Socin. Unterbindungen mit feiner Seide und Catgut. Versenkte Catgutnaht—Knopfnaht vereinigt die Muskeln. Seidennaht der Haut. Verband mit frisch sterilisierten Holzwollekissen. Nach vollendeter Operation kein Stridor mehr. Atmung frei.

24. V. Pat. klagt die erste Zeit nach der Operation über Schluckbeschwerden, sonst reaktionsloser, fieberfreier Verlauf. (Vergl. Temperaturliste.) Beim Verbandwechsel zeigt sich das dem Drain aufliegende Kissen trocken. Die Nahtlinie primär verklebt. Gutes Allgemeinbefinden. — 25. V. Um Mitternacht wacht Pat. auf, ist unruhig, hat Durst und klagt über Schmerzen vor beiden Ohren, namentlich aber links in der Parotisgegend; sie meint, sie könne den Mund nicht mehr so gut öffnen wie früher. Gegen Morgen mehren

1) S. diese Arb. S. 137 und 138 Anmerkung. Rose sagt (S. 53): „Auffallend ist nur, dass es bei Halswunden so selten zu Tetanus kommt. Nur von Demme wird ein Fall derart erwähnt. Halswunden sind überhaupt der Lage und Bedeckung wegen selten, kommen aber wahrscheinlich ihrer Beschwerden wegen zu schnell in sorgfältige Behandlung".

2) Dritter Fall von mit Tizzoni's Antitoxin behandeltem Tetanus. Wiener klin. Wochenschr. 1893. Nr. 7.

sich die Schmerzen. Der Mund kann nicht gut aufgemacht werden. Pat. spricht schwer verständlich. Gegen 5½ Uhr hat Pat. das Gefühl als müsse sie ersticken. Um 6½ Uhr bringt sie von der ihr dargebotenen Milch keinen Schluck hinunter. Um 9 Uhr konstatiert Herr Dr. Ruepp folgendes: Das Gesicht der Pat. ist blass cyanotisch, Mundwinkel heruntergezogen, Augen halb geöffnet. Der Mund kann nur wenig geöffnet werden; versucht man ihn weiter zu öffnen, so begegnet man einem unüberwindlichen Hindernis. Rechte Pupille mittelweit, linke stark erweitert. Lähmung im Gebiete eines N. facialis ist nicht zu konstatieren. Wenn Pat. einen Versuch zu sprechen macht, entstehen klonische Zuckungen der mimischen Gesichtsmuskeln. Neben Schlingkrämpfen bekommt Pat. Anfälle höchster Atemnot.

Das Abdomen ist mässig vorgewölbt, weich. Das Zwerchfell nimmt an der Atmung Teil. Keine Nackensteifigkeit. Arme und Beine frei von Krampf. Stuhl und Harn können ungehindert entleert werden. Sensorium frei. Mitt. 12 Uhr. Die Erscheinungen sind ungefähr dieselben. 2 Uhr. Pat. hat auf Morphium etwa 2 Stunden geschlafen. Die Kiefersperre ist absolut. Schling- und Atemkrämpfe mehren sich, und nehmen an Intensität zu. — 6 Uhr. Geringe Nackensteifigkeit. Zunehmende Atemnot. — 7½ Uhr. Den passiven Bewegungen an Armen und Beinen bietet sich Widerstand. Spontane Krämpfe der Extremitäten sind nicht vorhanden. — Von der Annahme ausgehend dass durch Unvermögen den angesammelten Schleim auszuwerfen, ein Teil der Dyspnoe bewirkt werde, wird in tiefer Chloroformnarkose mit Stielschwamm der Schleim entfernt. Die Eröffnung des Mundes durch Speculum ist trotz der Narkose sehr schwierig. — 8 Uhr Abds. Abdomen hart, macht bei den Anfällen keine respiratorischen Bewegungen. Nackenstarre ausgeprägter. — 8½ Uhr. Pat. geht in einem Erstickungsanfall zu Grunde. Unmittelbar vor dem exitus wurde Pat. durch Krämpfe am ganzen Körper emporgeworfen. — Temparaturen vom Tag der Operation an

20. V.	36,8°	Maximum.	Puls
21. „	36,9	„	92.
22. „	37,7	„	
23. „	37,9	„	
24. „	37,6	„	
25. „	36,4		
„ „	37		100.
„ „	39		140.
Unmittelbar post mortem	39,7		—

Dem von Herrn Prof. Ribbert aufgenommenen Sektionsprotokoll entnehme ich: „Am Halse auf der linken Seite eine durch zahlreiche Nähte geschlossene gradlinige Wunde. Nach Entfernung der Haut des

Halses ergiebt sich, dass im obern Umfang der Wunde zwischen dem Zellgewebe und den Muskeln etwas eitriges Sekret hervorrinnt. Nach Durchtrennung einiger Muskelnähte gelangt man in eine unter den Muskeln gelegene operative Wundhöhle. Die durchschnittenen Nähte sind von etwas eitrigem Sekret umgeben. Im link. Pleuraraum befinden sich etwa 30 ccm Flüssigkeit von klarer Beschaffenheit. Die Pleura der linken Lunge zeigt am Unterlappen einen fibrinösen Belag. Im untern Teil desselben Lappens zahlreiche pneumonische Heerde.

Die klinisch sicher festgestellte Diagnose auf Tetanus wurde vom Verfasser erhärtet durch Impfungen mit Herzblut, Flüssigkeit aus Pericard, Strumagewebe auf weisse Mäuse. Sämtliche geimpfte Tiere gingen unter den bekannten typischen Erscheinungen von Tetanus in kürzester Zeit zu Grunde. Am raschesten entwickelten sich die Symptome bei den mit Strumagewebe geimpften Tieren. Impfungen mit Medullagewebe und Eiter hatten ein negatives Resultat.

Der vorstehend beschriebene, in verschiedenster Richtung höchst lehrreiche Fall soll hier nur für die Symptomatologie des Tetanus Verwertung finden. Wir sehen nach einer tiefen Halswunde die Erscheinungen des Kopftetanus in akutester Weise sich entwickeln insofern, als im Gebiete der aus der Medulla kommenden Hirnnerven, Trigeminus, Facialis, Glossopharyngeus, Vagus zuerst die Krampferscheinungen ausgelöst werden. Lähmungen gelangen bei der nach 20stündiger Dauer zum Tode führenden Krankheit nicht zur Beobachtung. Hochgradigste Schling- und Glottiskrämpfe treten vom ersten Beginn des Leidens an derart in den Vordergrund, dass die Bezeichnung Tetanus hydrophobicus das Bild am zutreffendsten charakterisiert.

Endlich habe ich darnach mich umgesehen, wie die Krampferscheinungen dort sich gestalten, wo der Tetanus an Verletzungen innerer Körperorgane sich anschliesst. Es ist seit Aretaeus und Archigenes[1]) bekannt, dass nach Verwundung des Uterus infolge von Entbindung und Abort Tetanus auftreten kann. Nach dem Urteil derjenigen Autoren, welche über den bei uns seltenen, in gewissen Erdstrichen häufig vorkommenden Tetanus puer-

1) Vergl. Rose pag. 70.

peralis Beobachtungen anstellten [1]), sollen die Symptome dieser Fälle sich nicht wesentlich unterscheiden von denjenigen des traumatischen Tetanus überhaupt. Die Beschreibungen stimmen darin überein, dass der Verlauf fast durchwegs ein sehr heftiger und rascher sei. Trismus, Nackenstarre, Schlingbeschwerden sind die Initialsymptome, denen sich sehr rasch allgemeine tonische Krämpfe anschliessen. Ob bei der Ausbreitung dieser letzteren auf Rumpf und Extremitäten eine bestimmte Reihenfolge zu erkennen ist, lässt sich aus den Berichten meist nicht entnehmen. Als Vertreter dieser Gruppe führe ich hier ausser dem von Heyse beschriebenen Emprosthotonus im Auszug einen von Stern genau beobachteten Fall auf.

Stern. Ueber 2 Fälle von Tetanus. Deutsch. med. Wochenschrift 1892. Die 35jährige Arbeiterfrau Anna Pohl hatte am 22. Aug. 1891 zum zweitenmal entbunden. Geburt und Wochenbett waren unter Beihilfe einer Hebamme beidemale normal verlaufen. Am 10. Tage nach der Entbindung (1. September) stellten sich Schlingbeschwerden ein, bald bemerkte sie auch Spannung in den Kiefern, in den nächsten Tagen bildeten sich dann eine sehr erhebliche Kiefersperre und Nackensteifigkeit mässigen Grades aus. Am 4. September liess sie sich in die medizinische Klinik aufnehmen. Bei der Aufnahme war die Temperatur normal, die Pulsfrequenz gesteigert. Eine äussere Verletzung war nirgends zu konstatieren. Der Mund war etwas in die Breite, die Augenbrauen nach oben verzogen, die Stirn zeigte einige querverlaufende Falten. Es bestand sehr starker Trismus, so dass die beiden Zahnreihen auch passiv fast nicht von einander entfernt werden können, ferner hochgradige Nackensteifigkeit, geringer Opisthotonus. Die tetanischen Anfälle treten zunächst nicht sehr häufig auf. Am nächsten Tage Opisthotonus stärker. Die Muskulatur des Bauches und der Extremitäten von der Starre ergriffen. Häufige Anfälle. Später werden auch die Extremitäten ergriffen.

Aus dieser und zahlreichen anderen Krankengeschichten, die ich durchgangen habe, wäre zu schliessen, dass beim Tetanus puerperalis, nachdem der erste Ausschlag aus der Medulla erfolgt ist, die Krämpfe in descendierender Richtung sich verbreiten.

1) Die Litteratur über Tetanus puerperalis findet sich zusammengestellt in der Dissertation von Witthauer. Jena 1889. Die erste umfassende Zusammenstellung rührt von Simpson her (Monthly Jaine Febr. 1854), welcher über 7 Fälle nach Abort, 17 nach der Geburt berichtet. Ein Verzeichnis der neueren Arbeiten gibt Winkel. Lehrbuch der Geburtshilfe 1893. S. 830. — Ueber den Nachweis der Tetanusbacillen beim T. puerperalis vergl. Heyse. Semaine médicale 1893. S. 51. Nr. 7. — Stern l. c. Roger et Vidal. Citiert bei Heyse. Berliner klin. Wochenschr. 1893. Nr. 30.

Wie die Erscheinungen des Tetanus puerperalis sollen nach den Angaben der Autoren auch die Symptome des Tetanus nach Operationen in der Bauchhöhle keine Besonderheiten darbieten vor dem Tetanus nach anderer Ausgangsstelle. Phillips[1]) sammelt 64 Fälle von Starrkrampf nach Ovariotomie und führt unter seinen Schlüssen an „that tetanus in these cases did not deviate from the usual series of symptoms which were observed when it complicated other surgical operations".

Suchen wir bei diesen Gruppen nach einem mechanisch irritierenden Moment, so finden wir dieses bei der Ovariotomie in der versenkten Ligatur des Stieles. Von dieser aus wird denn auch die Nervenirritation von Phillips abgeleitet. Beim Tetanus puerperalis aber fahnden wir umsonst nach dieser Irritation; hier sehen wir den Tetanus vielfach nach ganz normal verlaufenen Geburten auftreten. Von diesen Fällen sagt Rose[2]): Es lehrt diese Gruppe, was von der Auffassung des Tetanus als „Reflexneurose" zu halten ist.

Wir haben im Früheren auseinandergesetzt, dass die Reflextheorie in ihrer ursprünglichen Anwendung zur Zeit, da die wahre Aetiologie des Tetanus noch unbekannt war, auf vagen Prämissen sich aufbaute, indem das den Reflex auslösende Moment meist vergeblich gesucht wurde. Wir haben nachgewiesen, dass die Gesetze der Reflexlehre in ihrer Anwendung auf den Tetanus im grossen und ganzen stimmen, dass aber bei genauer Prüfung in der Erfüllung derselben Lücken sich erkennen lassen.

Diesem fügen wir hier ergänzend hinzu, dass bisher alle experimentellen Versuche, durch mechanische Reizung peripherer sensibler Nerven Starrkrampf zu erzeugen, gescheitert sind [Descot und Legros-Arloing und Tripier[3])].

Im folgenden Abschnitt werden wir, basierend auf den gegenwärtigen Standpunkt unseres Wissens auf die Frage der Reflexwirkung zurückkommen. Wir werden die von uns früher schon

1) Tetanus as a Complication of Ovariotomy. The Lancet 1892. Jan. 16. S. 139. — Tetanus nach Myomektomie beobachteten Zweifel, Bazzini. Vergl. meinen Aufsatz: Bemerkungen zu dem Aufsatz von P. Klemm. „Ueber Catgutinfektion bei trockener Wundbehandlung". Archiv für klin. Chirurgie. Bd. XLII. Heft 3. — Vergl. auch Meinert. Drei gynäkol. Fälle von Wundstarrkrampf. Archiv für Gynäkol. 1893. 44. Bd. Heft 3. S. 381.

2) L. c. S. 70.

3) Gazette médicale de Paris 1870. p, 387.

experimentell ventilierte Frage weiter prüfen: Ist der Tetanus eine toxische Reflexneurose?

Der Tetanus eine toxische Neurose.

Es ist erwiesen, dass der Tetanus des Menschen durch Infektion mit den Nikolaier'schen Bacillen entsteht. Nur diese genau charakterisierten Mikrobien, welche wir aus den Wunden von an Starrkrampf Leidenden herauszuzüchten im Stande sind, vermögen bei empfänglichen Tieren ein Krankheitsbild zu erzeugen, welches demjenigen beim Menschen analog ist. Am schärfsten ausgesprochen ist diese Analogie der Erscheinungen, wie ich nachgewiesen habe, bei der von Kopfwunden ausgehenden Varietät des Tetanus. Es unterliegt ferner keinem Zweifel, dass das von den Tetanusbacillen nach ihrer Auskeimung aus den Sporen gebildete Gift die Krankheit produciert, denn wir haben gesehen, dass die bacillenfreien Stoffwechselprodukte beim Tiere genau dieselben Erscheinungen producieren, wie die Kulturen selbst, und dass durch das bacillenfreie Blut und den bacillenfreien Urin tetanischer Menschen beim Versuchstiere wieder genau derselbe Symptomenkomplex hervorgerufen werden kann, wie durch Impfung mit den Bacillen.

Die Erkenntnis, dass der Tetanus zu den Infektionskrankheiten gehöre, und dass er durch eine Vergiftung des Nervensystems hervorgerufen werde, ist um verschiedene Decennien der experimentellen Begründung vorausgeeilt, d. h. es hat diese Einsicht in den Köpfen einzelner weitsichtiger Beobachter schon vor beinahe 40 Jahren Wurzel gefasst.

Richardson war es, welcher im Jahre 1859 in scharfsinniger Weise den gegenwärtig (Juli 1893) durch das Experiment gewonnenen Thatsachen und Anschauungen durch rein theoretische Induktion nahe gekommen ist, ja, man kann sagen dieselben richtig erkannt hat. Er nimmt an, dass der Tetanus zymotischer Natur sei, dass in der Wunde ein Eiweisskörper produziert werde, der die Eigentümlichkeiten eines Fermentes besitze. Seine Ausführungen sind es wohl wert, hier im Originaltext in extenso wieder bekannt gemacht zu werden. (Medical times a. gazette 1859. Nro. 26. S. 538.) „His theory of its production in traumatic cases, is that the wound in the process of healing secretes a special albuminous product, which has the property of a ferment: This substance absorbed into the body excites new chemical changes, and as a product of these, there is developed an alkaline or alkaloidal substance, having properties analogous to

strychnine. Whether the patient shall or shall not recover depends therefore, on the circumstance of this produced poison being or not being eliminated from the system by the excretions, before the tetanic symptoms excited have progressed to a certain degree. If the symptoms are extended, or are moderate, or are moderated by medicinal means, the poison may be eliminated, and the patient may recover, or the reverse. In regard to tetanus two experimentel questions were open for solution; viz. Will the secretion from a wound in a tetanic patient, introduced by another wound into a healty animal excite tetanus? Secondly, Are the excretions, say the urine of a tetanic patient, capable, like strychnine in solution, of exciting tetanic spasm in a susceptible animal?"

Wir sehen, Richardson hat der Forschung über das Wesen des Tetanus den richtigen Weg auch in experimenteller Richtung gezeigt. Die 1. der von ihm gestellten experimentell zu lösenden Fragen ist 25 Jahre später von Carle und Rattone (s. unten) beantwortet worden. Die 2. der Aufgaben wurde nach 32 Jahren von Verfasser und Bruschettini gelöst — nach den gemachten Vorarbeiten eine leichte Errungenschaft! — Die Ansicht Richardson's wurde im nämlichen Jahre (Med. Times 1859 Dez. 3.) von Spencer Wells vertreten: „in other cases a blood disease caused by the absorption of a morbid animal poison, developed by perverted secretion of the wounded surface; which poison is analogous in its effects, and possibly in its composition, to urea, strychnine, and the poison of hydrophobia". — 1860 hat der geniale Roser wohl unabhängig von den englischen Autoren die Behauptung verfochten, dass der Tetanus zu den zymotischen Krankheiten gehöre. (Archiv f. Heilkunde 1860. Zur gerichtsärztlichen Beurteilung der Pyämiefälle. S. 347.)

1861 sucht Heiberg der Annahme Geltung zu verschaffen, dass der Tetanus eine Blutvergiftung sei, bei welcher die tonischen Krämpfe durch Veränderungen in den Muskeln selbst zu stande kommen. (Norsk. Mog. XV. pg. 841. 1861.) — 1862 macht Griesinger (Arch. f. Heilkunde III. S. 171) in Hinblick auf die Theorien von Richardson und Roser darauf aufmerksam, dass die Nierenerkrankung und das hohe Fieber für die Annahme der Zymose sprechen.

Neudörfer stellt sich entschieden auf die Seite Roser's (Handbuch d. Kriegschirurgie S. 326): Der Tetanus wird durch eine bisher unbekannte Schädlichkeit hervorgerufen, deren Angriffspunkt jede beliebige Wunde sein kann. Es ist nur notwendig, dass diese mit dem Blut in Berührung komme. Er betont die zur Uebertragung disponierenden Momente. Auch Pirogoff (1864) ist die Idee vom Eintritt eines deletären Stoffes in den Körper die plausibelste. (Kriegschirurgie 1864. S. 219.) — Ueber diese Theorie wurde dann im Laufe der Jahre viel hin

und hergestritten; Viele acceptierten dieselbe, Andere verwarfen sie. Als eifriger Verfechter tritt später Strümpell auf. (Spec. Path. u. Th. 1883. II 1. Arch. f. klin. Medicin 1884. S. 14.) Mit Unrecht aber sagt dieser Autor „es sei schwer verständlich, dass der Gedanke, den Wundstarrkrampf auch in ätiologischer Beziehung den übrigen accidentellen Wundkrankheiten analog zu setzen, nicht schon lange ausgesprochen sei".

Was die Geschichte der experimentellen Forschung über die Aetiologie des Tetanus betrifft, so ist dieselbe wohl in der Erinnerung des Lesers noch so frisch, dass ihre Reproduktion hier überflüssig wäre. Gewiss muss es auffallen, dass das 1. Postulat Richardson's, d. h. die Impfung von Wundsekret tetanischer Menschen auf empfängliche Tiere nicht früher schon erfüllt worden ist. Ohne Zweifel muss doch dieser Versuch nach der Aufforderung Richardson's wiederholt, und wohl auch an den verschiedensten Tieren ausgeführt worden sein. Und doch wird in allen Arbeiten, in denen geschichtliche Notizen in dieser Richtung gegeben werden, zuerst von den im Jahre 1870 von Arloing und Tripier ausgeführten Experimenten gesprochen. Von diesen Autoren wurde, wie ich früher angegeben habe, die Uebertragung von Blut tetanischer Menschen auf Hunde mit negativem Resultate ausgeführt. Das Verdienst zuerst Tetanus vom Mensch auf Tier durch Impfung übertragen zu haben, gehört, wie gesagt Carle und Rattone. (Studio sull' eziologia del Tetano. Giornale dell R. Academia di medicina di Turino Marzo 1884.)

Es ist übrigens der Beweis, dass die bacillenfreien Stoffwechselprodukte der Tetanusbacillen auch beim Menschen das typische Bild des Tetanus erzeugen, in neuester Zeit auch auf experimentellem Wege erbracht worden, indem ein Lyoner Arzt das Unglück hatte, mit dem Filtrate einer Tetanuskultur sich zu vergiften [1]).

1) M. Nicolas (de Lyon) relate un cas de tétanos typique dont il a failli être victime à la suite de l'injection accidentelle d'une très faible dose de culture filtrée du bacille de Nicolaier. Cette culture, extrêmement active, n'était autre que celle employée par MM. Courmont et Doyon pour tétaniser la poule. L'accident consista en une simple piqûre faite à la main gauche avec une aiguille de Pravaz stérilisée au préable et seulement humectée avec un peu de la culture filtrée qu' il venait d'injecter à des poules. De son observation il résulte qu' un tétanos généralisé a été au bout de 4 jours la conséquence de l'introduction sous-cutanée de cette dose infime de culture filtrée du bacille de Nicolaier. L'homme se trouve ainsi placé au premier rang des espèces animales par ordre de sensibilité aux produits solubles de ce bacille. Les seules particularités cliniques à signaler sont l'absence constante d'une élévation de la température, des symptômes très nets de congestion spinale, une sensibilité extrême au froid, et enfin, le début des con-

Im Früheren habe ich bemerkt, dass die Ansichten der Autoren sich darin einigen, dass die Erscheinungen des Tetanus beim Menschen auf eine funktionelle Erkrankung des Nervensystems, speziell auf den Sitz des Leidens in den Centralorganen hinweisen. Es ist auf experimentellem Wege, d. h. am Versuchstiere der Nachweis geleistet worden, dass zur Produktion der Krämpfe durch das tetanische Gift die Gegenwart der intakten Nervencentra notwendig ist. Ferner haben wir bewiesen, dass das Gift die Muskeln des warmblütigen Tieres nicht direkt in den Krampfzustand zu versetzen vermag, sondern nur vom Nervenapparate aus. Was wir damit für den experimentellen Tetanus des warmblütigen Tieres bewiesen haben, ist beim Tetanus des Menschen länger schon, ebenfalls durch das Experiment, allerdings nicht mit derselben Präcision festgestellt worden. Wir wissen, dass durch Anwendung der die motorischen Centren des Nervensystems lähmenden Narkotica, Chloralhydrat, Chloroform, Morphium eine Verminderung der Krampfintensität bewirkt werden kann. Ferner wissen wir, dass während des Schlafes die Krämpfe an Intensität nachlassen. Dass die Muskeln nicht direkt afficiert werden, hat Curling vor 60 Jahren schon daraus geschlossen, dass nach Durchtrennung der motorischen Nerven der Krampf aufhört. Derselbe Schluss konnte später bei Behandlung des Tetanus mit Curare gemacht werden, indem hier ein Nachlassen der Krämpfe zu beobachten war.

Wir haben weiter beim Tiere die Frage experimentell zu prüfen versucht, ob das Tetanusgift durch eine Erregung der centripetal leitenden Nerven den Krampf auszulösen vermöge, d. h. ob es beim Tetanus um einen peripher durch chemischen Reiz der sensiblen Nerven bedingten Reflexkrampf sich handle.

Bevor ich auf die früher beschriebenen und aufs neue in dieser Richtung angestellte Versuche zu sprechen komme, habe ich, so wie dies im Vorhergehenden für den menschlichen Starrkrampf gethan wurde, zu untersuchen, wie beim experimentellen Tetanus die Krämpfe in Bezug auf die Reihenfolge ihres Auftretens zu den Pflüger'schen Reflexgesetzen sich verhalten.

Halten wir uns dabei an unsere Versuche am Meerschweinchen

---

tractures au niveau de la région inoculée où elles ont persisté également en dernier lieu. Société de biologie, séance du 2. octobre 1893. Ref. n. Semaine médicale v. 25. October 1893.

und Kaninchen, und zwar zunächst an die nach Impfung im Gebiete der Kopfnerven beobachteten Erscheinungen. Wir sahen nach Impfung im Facialisgebiete die ersten Erscheinungen im Gebiete der vom N. facialis innervierten Muskeln auftreten. Damit wird das Gesetz der Reflexsymmetrie erfüllt. Dadurch, dass auf der geimpften Körperseite, insbesondere auf der geimpften Gesichtshälfte der Krampf intensiver auftritt als auf der anderen Seite, wird Gesetz III vom ungleichen intensiven Auftreten des Reflexes auf beiden Körperseiten erfüllt. Das Gesetz der intersensitiv-motorischen Bewegung und Reflexirradiation im Gehirn sehen wir dadurch befolgt, dass die Starre nach hinten vorschreitet.

Stellen wir dieselben Betrachtungen beim Impftetanus (Meerschweinchen) mit anderer Ausgangsstelle der Infektion an, z. B. bei Impfung an einer hinteren Extremität. Wir sehen Gesetz I erfüllt: Der Starrkrampf tritt in den Motoren des geimpften Beines zuerst auf. Ferner gilt Gesetz II: Es wird das gegenüberliegende Bein ergriffen. Indem der Krampf am geimpften Beine und auf der geimpften Körperseite überhaupt stärker auftritt, bestätigt sich Gesetz III. Indem der Krampf successive ascendiert (nach Impfung an der hinteren Extremität kann er natürlich nicht rückwärts sich ausbreiten), gelangt das Gesetz der intersensitiv-motorischen Reflex-Irradiation am Rückenmark zur Geltung.

Trismus tritt namentlich beim Kaninchen nach Impfung an einer hinteren Extremität erst im letzten Stadium der Krankheit ein.

Pflüger sagt, wie wir wissen, vom Tetanus des Menschen, dass in allen Fällen der erste reflektorische Ausschlag aus der Medulla erfolge, sich äussernd in Krampf des motorischen Trigeminus. Wir haben zugegeben, dass dieses Gesetz für die grosse Mehrzahl der Fälle zutrifft, nicht aber dass es ganz konstant sei. Beim experimentellen Tetanus der warmblütigen Laboratoriumstiere (Mäuse, Katzen, Hunde, Ratten, Meerschweinchen, Kaninchen) erfolgt der 1. Ausschlag nie entfernt von der Impfstelle. Durch die Konstanz, mit welcher der Krampf im Niveau der Invasionspforte des Giftes sich einstellt, unterscheidet sich der Tetanus in seinem Beginn bei diesen Versuchstieren von demjenigen des Menschen bei Ausgang der Infektion von den Extremitäten oder dem Rumpf.

Nach den experimentellen Untersuchungen von Courmont et Doyon (Société de biologie. 24. Dezember 1892. Semaine médicale 1882. 28. Dezember) reagieren bei den Einhufern (Pferde, Esel) stets

bestimmte vom Orte der Impfung entfernte Muskeln zuerst auf das tetanische Gift.

Behring und Casper (Serumtherapie II. S. 115) geben an, dass beim Pferde nächst dem Vorfall der Nickhaut (Krampf der geraden Augenmuskeln!) das Abstehen des Schweifes das frühest auftretende Tetanussymptom sei.

Friedberger und Fröhner (Pathologie der Haustiere II. S. 1887) unterscheiden beim Tetanus der Haustiere eine absteigende und eine aufsteigende Form. „Beim traumatischen Tetanus soll der Krampf nicht selten an den der Verletzung entsprechenden Körperteilen beginnen". Ein genaues Bild der Krampfausbreitung würde auch bei diesen Tieren aus Versuchen zu schöpfen sein, bei denen systematisch an verschiedensten Körperregionen geimpft und die Krampfausbreitung genau beobachtet würde, so wie wir bei den Laboratoriumstieren dies thun konnten.

Den Tetanus beim **Pferde** hatte ich Gelegenheit in der Zürcher Tierarzneischule sowohl bei einigen spontan erkrankten Tieren, als auch bei experimentell erzeugtem Starrkrampf zu beobachten. Bei einem Tiere, dem ich $^{9}/_{10}$ ccm meiner höchst giftigen Traubenzucker-Gelatinekultur in die Vena jugularis injicierte entwickelte sich das Krankheitsbild wie es in treffendster Weise von Friedberger und Fröhner beschrieben wird: Im ausgesprochenen Stadium der Erkrankung findet man die Tiere mit hoch erhobenem Kopfe, sowie gestrecktem, eigentümlich steif aufgerichtetem und selbst nach aufwärts überbogenem Halse dastehen. Die Ohren sind steif nach aufwärts gestellt und einander genähert, wobei sie an Hasenohren erinnern. Die Nüstern sind starr trompetenartig erweitert, die Augen in ihre Höhlen zurückgezogen, die Nickhaut ist etwas vorgefallen, die Pupillen sind erweitert. Der Schweif wird gehoben und gewöhnlich etwas seitlich verzogen. Die Stellung des Tieres hat Aehnlichkeit mit der eines Sägebockes. Der Blick verkündet die unzweideutigste Angst und Aufregung. Masseter und Halsmuskeln befinden sich im Zustande eminenter Spannung. Die Atmung geschieht angestrengt und beschleunigt. An mehreren Körperstellen ist Schweissausbruch vorhanden. Tritt man behufs näherer Untersuchung zu dem Tiere, so fällt bei der Berührung und namentlich bei Manipulationen am Kopfe eine gewisse Schreckhaftigkeit, Steigerung der Angst und Unruhe auf. Die Nasenflügel, besonders aber die äussern Kaumuskeln fühlen sich bretthart an, ebenso lässt sich dies an den Muskeln des Halses, Rückens, der Lende, Croupe, und des Schweifes konstatieren. Letzterer ist schwer aus seiner Richtung zu bringen, und nimmt mehr weniger rasch seine alte Lage wieder ein, ebenso leisten die Ohrmuscheln beim Herabbiegen auffallenden Widerstand. Der Unterkiefer ist fest angezogen und kann selbst mit Aufwand von Gewalt nicht abgezogen werden. Erheben des Kopfes lässt die Nick-

haut in voller Ausdehnung sichtbar werden, so dass sie oft den grössten Teil des Augapfels verdeckt. (Vergl. Photographie.) Versucht man das Tier aus dem Stande zu füh-

ren, so ist für dasselbe das Zurücktreten äusserst schwer ausführbar, oder absolut unmöglich; das Wenden geschieht höchst mühsam, ohne Abbiegen des Rumpfes und Halses. Der Gang ist steif und weitspurig.

In dem zuerst erschienenen Teil meiner Arbeit (April 1892) sagte ich, dass es mir nicht gelungen sei, beim **Frosch** durch Impfung mit den Bazillen, oder durch Injektion von Filtrat Tetanus zu erzeugen. Bei weiteren Versuchen, die ich inzwischen anstellte, war ich glücklicher. Ich hielt die Tiere im Thermostaten bei 30—35° und sah nach einer Incubation von durchschnittlich 6 Tagen die unten beschriebenen Erscheinungen auftreten.

Der Erste, dem es gelang, den Frosch tetanisch zu machen, war meines Wissens Babes. (Babes u. Puscarin Versuche über Tetanus. Centralbl. f. Bacteriologie Bd. VIII. 1890.) Seither haben Courmont et Doyon am tetanisch gemachten Frosch Experimente angestellt, auf die ich zurückkommen werde. (Semaine médicale 1892. 7. Septembre—1893 Nr. 1.). Buschke und Oergel (Deutsch. med. Wochenschrift 1893. 16. Februar) glaubten mit Unrecht die ersten zu sein, welche diese Beobachtung machten.

Der Tetanus des Frosches bietet nach meinen Beobachtungen seine besondern Eigentümlichkeiten dar. Folgende Aufzeichnungen mögen dies illustrieren: Ich impfte am 12. Juni 1892 eine Anzahl dieser Tiere an einem Hinterbein, indem ich kleine Wattebäuschchen, die mit sehr virulenter Kultur getränkt waren, in eine Muskelspalte am Oberschenkel brachte. Am 17. Juli ist zu bemerken, dass einzelne, ins Bassin gebrachte Frösche sich beim Schwimmen nicht mehr normal bewegen. Dieselben

streck en die Vorderbeine steif nach den Seiten hinaus, und rudern nur mit den hintern Extremitäten, diese noch frei bewegend. In den folgenden Tagen breitet sich die Steifigkeit auf den übrigen Körper aus. Die hinteren Beine werden mit den Oberschenkeln krampfhaft an den Leib gepresst gehalten. Der Streckung durch Anziehen der Beine bietet sich Widerstand. Die Zehen sind gespreitzt. Der Streckkrampf in den Vorderbeinen bleibt von Anfang an am intensivsten bestehen. Wenn der Frosch sitzt werden die Vorderbeine parallel steif wie Holzstäbe gehalten. Man wird an die Stellung erinnert, welche der Reckturner einnimmt, wenn er mit steif gestreckten Armen auf die Reckstange gestützt zum Riesenschwunge sich anschickt. Bei einzelnen Tieren sah ich die Vorderbeine rechtwinklig gebeugt, vollkommen starr, sie sitzen mit verschränkten Armen da. In einem noch späteren Stadium sieht man die Vorderbeine quer, oder nach rückwärts ausgestreckt, so dass das Thier flach auf den Bauch zu liegen kommt. Bei jeder leisen Berührung, beim Auftreten im Zimmer vermehren sich die Krämpfe. Durch den Paroxysmus werden alle Extremitäten mit rascher Zuckung gestreckt, die Zehen noch mehr gespreitzt, so dass die Schwimmhaut breit sich ausdehnt. Der Kopf wird zurückgezogen, der Rücken hohl — Opisthotonus. Die Rückwärtskrümmung ist dann am meisten ausgesprochen, wenn das Tier auf den Rücken gelegt wird; bei dieser Lage bleibt es mit steif ausgestreckten Beinen liegen, es kann sich nicht wenden. — Unterdessen ist die Respiration langsam und mühsam geworden. Betupft man das Tier mit einer Säure, so sieht man an der Art der Abwischversuche, dass die Koordination der Bewegungen gestört ist.

Man mag den Ort der Impfung hin verlegen, wo man will, der tonische Krampf tritt stets zuerst in den Vorderbeinen auf[1]). Leichter Tetanus macht sich überhaupt nur hier bemerkbar. Der Ausbruch des Tetanus lässt sich dadurch beschleunigen, dass man das Tier Erschütterungen aussetzt. Vom Strychninfrosch unterscheidet sich der tetanische Frosch durch die permanente Muskelstarre geradeso, wie dieser Unterschied beim Warmblüter zu Tage tritt. Die Reflex-Exacerbationen sind beim tetanischen Frosch fast noch mehr ausgeprägt, als beim Warmblüter. Wie bei der Strychninvergiftung bewirken schwache Reize, wenn das Tier ermüdet ist, keine Exacerbationen, werden die Reize gesteigert, so treten Stösse auf.

Wir haben weiter als wichtigen Punkt zu prüfen, wie sich beim experimentellen Tetanus der warmblütigen Laboratoriumstiere die

1) Ich habe den tetanischen Frosch in der Gesellschaft der Aerzte Zürichs am 20. Jan. 1893 demonstriert.

Ausbreitung der Krämpfe zu dem Gesetze der intersensitiv-motorischen Ausbreitung im Rückenmark dann verhält, wenn das tetanische Gift zuerst auf Muskelbezirke einwirkt, welche von mittleren Abschnitten des Rückenmarks aus innerviert werden. Es kommen hier Versuche in Betracht, bei denen die Impfstelle in die Mitte des Rumpfes zwischen hintere und vordere Extremitäten verlegt wird.

Das folgende Versuchsprotokoll mag die hiebei auftretenden Erscheinungen illustrieren.

20. Versuch 6. Februar 1893. Einem starken, grossen Kaninchen wird auf der linken Rumpfseite, etwas hinter der Mitte zwischen vordern und hintern Extremitäten $^3/_4$ ccm einer frisch bereiteten Traubenzucker-Boullonkultur eingespritzt. 7. Februar. Das Tier braucht alle Glieder ungehindert. Wenn es an den Ohren in die Höhe gehalten wird, bemerkt man etwas steif abducierte Haltung des linken Hinterbeines. Das Tier frisst wie vorher. 8. Februar. Deutlich ausgesprochene Rigiditaet am linken Hinterbein. Linkes Vorderbein und die übrigen Extremitäten normal beweglich. Kein Trismus. 9. Februar. Linkes Vorderbein ebenfalls steif. Das Tier ist beim Fressen gehindert. 10. Februar. Kopf permanent nach der geimpften Seite geneigt. Das linke Hinterbein stark ausgestreckt. Das Tier liegt auf dem Bauch. Rechtes Hinterbein ebenfalls rigide, aber in den Gelenken noch beweglich. Rumpf nach rechts gekrümmt. Absoluter Trismus. Kein Lidkrampf. 11. Februar. Das Tier stirbt heute, nachdem der Tetanus auf den ganzen Körper sich ausgebreitet hatte. Die beiden linken Extremitäten bleiben bis zuletzt am stärksten ergriffen.

Dieselbe Verbreitung der Krämpfe beobachtete ich an weissen Mäusen, diese sowohl vor als hinter der Mitte des Rumpfes impfend. Wir sehen: Es wird das, der Impfstelle näher gelegene Bein zuerst und mit grösserer Intensität vom Krampfe ergriffen, gleichgiltig ob dasselbe vor oder hinter der Impfstelle liegt. Der Pfeil richtet sich also nicht stets nach vorn, sondern nach vorn und hinten zugleich. Es breitet sich eben die Starre bei diesen Tieren, wie schon Rosenbach dies hervorgehoben, von der geimpften Stelle wie von einem Centrum aus.

Aus der vorstehenden Prüfung der Pflüger'schen Reflexgesetze in ihrer Anwendung auf den experimentellen Tetanus erhellt, dass diese Gesetze in den Erscheinungen des Impftetanus der verschiedenen Versuchstiere nur zum Teil Gültigkeit finden.

Ich komme auf die experimentelle Prüfung der Frage zurück: Ist der durch das tetanische Gift ausgelöste Krampf ein Reflex, d. h. wird der Krampf bewirkt durch eine toxische Reizung der sensiblen Nervenenden?

Indem wir beim Kaninchen auf einer Seite den Trigeminus interkraniell durchtrennten und im entsprechenden Facialisgebiete impften, beobachteten wir, dass der Krampf im M. orbicularis dieser Seite gleichwohl frühzeitig merkbar zum Ausdruck kam, wenn auch bei weitem nicht mit der Intensität wie beim Kontrolltier mit intakter Sensibilität. Wir glaubten uns, gestützt auf dieses Versuchsergebnis zu dem Schlusse berechtigt, dass zur Auslösung des Krampfes eine sensible Reizung nicht notwendig sei.

Während der Zeit nun, die seit der ersten Publikation dieses Versuchsergebnisses verstrichen ist [1891 [1]]), haben andere Autoren mit denselben Fragen sich beschäftigt und dieselben ebenfalls auf experimentellem Wege zu entscheiden versucht, nämlich Autokratow[2]), Courmont u. Doyon[3]), Buschke u. Oergel[4]).

Keiner dieser Autoren kennt meine früher erschienen Arbeiten.

Ich referiere zunächst über die zuerst (von diesen 3 Arbeiten) ausführlich publicierten Versuche von Autokratow: Gestützt auf die Resultate einer ersten Versuchsreihe (über die im Original nachzulesen ist) gelangt der genannte Autor zu den Schlüssen.

1. Les contractures locales qui sont provoquées chez les animaux dans la première période du tétanos à la suite de l'inoculation de la culture dans le membre postérieur, disparaissent si l'on vient à détruire ou à sectionner la moelle épinière dans la région du renflement lombaire; ces contractures n'apparaissent pas après l'inoculation de la culture du tétanos, si précédemment la moelle épinière a été détruite dans cette région".

1) Vergl. Zur Pathogenese des Kopftetanus. Berliner klin. Wochenschr. 1891. Der 1. Teil dieser Arbeit erschien April 1892. Diese Beiträge. IX. 1.

2) Autokratow. Recherches expérimentales sur le mode de production des contractures dans le tétanos. Archives de médecine expérimentale. September 1892. Tome IV. H. 5. S. 700.

3) Courmont et Doyon. Mécanisme de production des contractures du tétanos. Société de biologie 24. Dec. 1892. Semaine médicale 7. Septemb. 1892. Archives de Physiologie. Nr. 1. Januar 1893 (ausführl. Arbeit) S. 64.

4) Buschke u. Oergel. Beitrag zur Kenntnis des Tetanus. Nachtrag von Dr. Buschke. Deutsche med. Wochenschr. 16. Febr. 1893.

Diese Ergebnisse bestätigen den von uns als bewiesen aufgestellten Satz [1]): „Das tetanische Gift vermag nur dann in bestimmten Nervengebieten des Rumpfes und der Extremitäten die Muskeln in Kontraktion zu versetzen, wenn die zu diesen motorischen Nerven gehörenden Centralorgane, d. h. die entsprechenden Abschnitte des Rückenmarks erhalten sind.

Das 2. Ergebnis Autokratow's lautet: „Ces contractures disparaissent aussi soit par la section des racines sensibles, soit par la section des racines sensibles et motrices, faite en même temps, soit par la section des nerfs périphériques".

Von diesen Resultaten stimmt das zuletzt angegebene mit unserer Beobachtung überein [2]). Wir haben uns überzeugt, dass das Tetanusgift keine Krämpfe hervorzurufen vermag in einem Muskelgebiete, dessen motorische Nerven vom Centrum abgetrennt sind.

Courmont et Doyon bestreiten die Exaktheit des von Autokratow in dieser Richtung ausgeführten Versuches. Autokratow beobachtete, dass nach Durchschneidung des N. cruralis die Krämpfe schwanden, während sie nur abgeschwächt wurden nach Durchschneidung des N. ischiadicus allein. Courmont et Doyon sagen: „En outre jamais chez le cobaje la section du crural ou du sciatique n'a pu faire disparaître les contractures de la cuisse; la section simultanée du crural, du sciatique, et de l'obturateur est necessaire paur énerver complètement la cuisse".

Was das Ergebnis der gleichzeitigen Durchtrennung der motorischen und sensiblen Wurzeln des Rückenmarks betrifft, so kommt dasselbe der Durchschneidung der peripheren Nervenstämme gleich. Es ist dadurch wieder bewiesen, dass nicht der motorische Nerv oder der Muskel direkt vom Gifte bis zur Krampferzeugung erregt wird, nicht aber, dass das Gift nicht direkt auf das Rückenmark einzuwirken vermag.

Mit der ersten der unter 2 gegebenen Folgerungen steht nun aber Autokratow in Widerspruch zu unsern eigenen Schlüssen. Nach derselben würde es sich beim tetanischen Krampf um einen durch Reizung der peripheren sensiblen Nerven bedingten Reflexkrampf handeln. „Ces expériences montrent que le poison tétanique produit une irritation des nerfs sensibles périphériques, laquelle a l'aide des racines postérieures détermine l'irritation des cellules motrices dans la région correspondante de la moelle épinière."

1) Vergl. 1. Abschnitt S. 34. 2) Ebenda.

Es galt nun diese Frage, die wir durch den Trigeminusversuch entschieden zu haben glaubten, auf dem nämlichen von Autokratow eingeschlagenen Weg ebenfalls zu prüfen. Wir wiederholten deshalb das betreffende Experiment; der Ausführung des letztern musste eine Kritik des von Autokratow publicierten Versuchsberichtes vorausgehen.

In diesem Berichte vermisse ich das Versuchsprotokoll. Es wird nichts gesagt über die Technik und den Verlauf der Operation, nichts darüber, ob nach Vollendung derselben totale Anästhesie an dem betreffenden Beine zu konstatieren war, noch wie die Motilität des letztern sich gestaltete. Bei der Beschreibung einer Operation, die motorische Störungen immer nach sich ziehen kann, dürfen unserer Ansicht nach diese Angaben nicht fehlen. Ferner aber muss ich die Beweiskraft des betreffenden Versuchsergebnisses direkt bezweifeln wegen der getroffenen Versuchsanordnung: Die Durchtrennung der hintern Wurzeln ist nur bei warmblütigen Tieren angestellt worden, welche bereits den tetanischen Krampf darboten. Bei diesem Vorgehen ist es unmöglich, den Effekt der Operation richtig zu beurteilen; denn tritt nun eine Erschlaffung der Muskeln an Stelle der Kontraktur, so ist auch nach sorgfältigst ausgeführter Operation der Experimentator nicht im Stande zu sagen, wie viel vom erzielten Effekte auf Ausschaltung des sensiblen Reizes, und wie viel auf die bei einem so schweren blutigen Eingriff niemals ganz vermeidliche Schädigung der motorischen Rückenmarkscentren zu setzen ist. Autokratow schildert das Resultat der Operation nur mit dem kurzen Satze „les contractures disparurent". Ob dabei das betreffende Bein, nun frei von jedem Krampfe, normale Beweglichkeit darbot, oder ob Lähmung oder nur eine sonst veränderte Motilität zu beobachten war, erfahren wir nicht.

Hat dieser Versuch der Wurzeldurchtrennung überhaupt eine Beweiskraft in dieser Frage, so kann er sie beim Warmblüter nur dann haben, wenn er so ausgeführt wird, dass am normalen Tiere die zu einem Bein gehörenden hintern Wurzeln alle durchtrennt werden. Das Experiment ist als gelungen zu bezeichnen, wenn totale Anästhesie an der ganzen Extremität (auch an der Innenfläche des Oberschenkels) vorhanden ist, und wenn das Bein bewegungsfähig geblieben ist. Erst nachdem das Tier vom Shock des Eingriffs sich erholt hat, ist ein genauer Status aufzunehmen, in welchem die vorhandenen motorischen Störungen genau event. konstatiert werden können.

Im Sinne dieser Darlegung gingen wir vor, indem wir im physiologischen Institute dieses Experiment ausführten. Herr Prof. Gaule unterzog sich der äusserst schwierigen und mühevollen Arbeit, ein Versuchstier mit den verlangten Eigenschaften für die Impfung vorzubereiten. Nach vielen misslungenen Versuchen gelang endlich an einem Kaninchen der Versuch.

21. Versuchsprotokoll: Juli 7. Morg. 10 Uhr 1893. Aeusserst grosses, kräftiges Kaninchen. Sorgfältiges Entfernen der Haare. Desinfektion der Haut mit Seife-Aether, Sublimat 1‰. Instrumente ausgekocht. Aethernarkose. Freilegen der Wirbelsäule unter exakter Blutstillung. Anlegung dreier Knochenlücken durch den Trepan, Erweiterung dieser Lücken mit Knochenscheere. Eröffnung der Dura mater. Nachdem sämtliche Wurzeln links — wie an dem vorliegenden anatomischen Präparate — freigelegt worden, werden dieselben mit feiner Scheere durchtrennt. Versenkte Naht der Muskeln. Fortlaufende Naht der Haut. Verband mit Jodoform-Collodium. Dauer der Operation 1½ Stunden.

Status nach der Operation: Die Prüfung der Sensibilität ergiebt totale Anästhesie am ganzen Bein. Das Tier ist im stande zu gehen, und bewegt dabei das gefühllose Bein mit, dasselbe nachschleppend. Zieht man das linke Bein an, so bleibt es in der dadurch bewirkten Haltung, macht dann das Tier einen Versuch zu gehen, so bewegt es das Bein mit dem andern unbeholfen, schleppend mit. — Im übrigen hat das Tier den Eingriff gut überstanden (die andern operierten Tiere starben z. Teil gleich nach der Operation, oder in den ersten 2 Tagen und zeigten dabei so schwere motorische Störungen, dass sie für den Versuch unbrauchbar erschienen.) Verlauf und Befund nach der Impfung. Juli 7. Abends 4 Uhr. Impfung mit ½ ccm einer äusserst virulenten Tetanus-Traubenzucker-Gelatinekultur am linken Unterschenkel des anästhetischen Beines. Gleichzeitig Impfung eines Kontrolltieres an derselben Stelle des entsprechenden Beines. Dieses Tier ist erheblich kleiner; ein ebensogrosses war nicht mehr aufzutreiben.

Operiertes Tier.	Kontrolltier.
8. Juli morg. 9 Uhr. Das Tier sitzt ruhig in seinem Käfig. Atmung etwas ungleich. Nimmt man das Tier aus seinem Käfig heraus, so springt es mit raschem Satze in denselben zurück, das linke Bein etwas nachschleppend. Hebt man das Tier an den Ohren empor, so hängt das linke Bein tiefer als das rechte. Abends 6 Uhr Stat. idem.	8. Juli morg. 9 Uhr. Das Tier atmet pathologisch, unruhig. Kein Trismus. Fressakt ungehindert. Gang etwas hinkend. Das linke Bein wird nicht normal abgewickelt. Abends 6 Uhr. Linkes Bein starr ausgestreckt. Die anderen Extremitäten beweglich. Kein Trismus.

Operiertes Tier.	Kontrolltier.
9. Juli morg. 8 Uhr. In ruhiger Lage hält das Tier das linke Bein ausgestreckt, ebenso beim Gehen. Die Gelenke lassen sich passiv noch gut bewegen. Abends 6 Uhr derselbe Befund. Das Tier frisst munter.	9. Juli morg. 8 Uhr. Vorderbeine gespreizt. Das Tier kann nicht mehr gehen. Geringer Trismus. Lidspalten normal. Bei den Paroxysmen kommt das Tier auf den Bauch zu liegen mit vorgestrecktem Kopf. Abends 5 Uhr Trismus. Allgemeiner Krampf. Lidspalten normal.
10 Juli morg. 10 Uhr. Schon allgemeiner Tetanus, Opisthotonus. Sämtliche Extremitäten vom Krampf ergriffen. Das linke Bein steif ausgestreckt. Das Tier wird mit Aether getötet und präpariert. Herr Prof. Gaule überzeugt sich, dass sämtliche in Betracht kommenden sensiblen Wurzeln durchtrennt sind.	10. Juli. Ueber Nacht †.

Das Experiment zeigt, dass analog unserem Trigeminusversuche die Krämpfe auch in dem anästhetischen Beine sich einstellen, wenn auch später, und mit geringerer Intensität als beim Kontrolltier.

Denselben Versuch mit der nämlichen Anordnung suchten wir beim Frosche anzustellen, doch trat hier leider die lange Incubationszeit hindernd in den Weg. Die operierten, bei erhöhter Temperatur gehaltenen Tiere starben vor Eintritt des Tetanus. Ferner konnte das Experiment hier deshalb nicht ganz analog ausgeführt werden, weil beim Frosch, wie aus der früheren Schilderung hervorgeht, die Krämpfe nicht wie beim Warmblüter in der Gegend der Impfung zuerst und mit grösster Intensität auftreten, sondern immer in den vordern Extremitäten beginnen.

Die Durchtrennung der zu den letzteren gehörenden sensiblen Wurzeln ist aber bedeutend schwieriger; es zieht dieser Eingriff, wie wir beim nichtvergifteten Tiere uns überzeugten, die motorischen Centren des entsprechenden Rückenmarkabschnittes entschieden mehr in Mitleidenschaft.

Aus diesen Gründen sahen wir uns genötigt, beim schon tetanischen Frosch und zwar an den hinteren Extremitäten die Operation auszuführen.

Durchtrennung der zu einer hintern Extremität gehörenden hinteren Wurzel beim tetanischen Frosch.

22. Versuch. August 10. 1893. Einer Esculenta wird am linken Oberschenkel ein mit Tetanusgift getränktes Bäuschchen in die Tiefe der Muskulatur versteckt. Naht der Haut. 5 Tage nach der Impfung ist deutlicher Tetanus erkennbar. Beide Vorderbeine vollständig gestreckt und abduciert. Hinterbeine abduciert. Fussgelenke in vollkommener Streckstellung. Knie und Hüftgelenk in Halbstreckstellung. Beim Springen wird wesentlich das rechte Hinterbein benützt, das linke etwas nachgeschleppt. Bei Berührung werden das linke Hinterbein und die beiden Vorderbeine vollständig gestreckt. Das rechte Hinterbein wird an den Körper herangezogen. Streckkrämpfe dieser Art erfolgen bei jeder Berührung. Das Tier wird aufgebunden, und es werden die hintern Wurzeln des l. Hinterbeins durchtrennt. Das Bild ändert sich nach der Operation nicht wesentlich. Indem das Tier losgebunden und hingesetzt wird, bleibt die Stellung dieselbe wie vor der Operation. Es wird mit verdünnter Schwefelsäure die Sensibilität geprüft. Die Betupfung des linken Hinterbeines bleibt vollständig wirkungslos. Der Frosch merkt davon nichts. Jede Berührung der beiden Vorderbeine und des rechten Hinterbeines löst sofort einen Streckkrampf aus und zwar in derselben Weise wie die Berührung vor der Operation. Sprungfähigkeit und Bewegungsfähigkeit nicht beeinträchtigt. Er springt, indem er auf die gestreckte Vorderextremität auffällt und die hintern Extremitäten nachschleppt.

Der Versuch zeigt, dass nach Ausschaltung der sensiblen Impulse an einem Bein, der Krampf in dieser anästhetischen Extremität nicht verschwindet; es kann aber derselbe von intakten sensiblen Gebieten aus mit grösster Intensität ausgelöst werden.

In weiteren Versuchen verhinderten wir die mögliche Uebertragung des Reflexes von den sensiblen Nerven des gegenüberliegenden Hinterbeines, und von höher gelegenen Abschnitten des Rückenmarks aus. Als Vorversuch beobachteten wir den Effekt der Rückenmarksdurchtrennung für sich allein. Bei einem Frosch mit quer ausgestreckten hochsteifen Vorderbeinen durchtrennte Herr Prof. Gaule zwischen Medulla und Rückenmark — das Bild blieb sich gleich. Auch nach Durchschneidung unterhalb der Vorderbeine blieben die letzteren gleich starr. Erst die Durchschneidung in der Höhe der Vorderarme wirkte natürlich auf die Krämpfe ein.

Durchtrennung der zu beiden Hinterbeinen gehörenden hinteren Wurzeln beim tetanischen Frosch. Durchtrennung des Rückenmarks über den obersten Wurzelstümpfen.

23. Versuch. Status vor der Operation nach Impfung am linken Hinterbein: Frosch liegt im Ruhezustand flach auf dem Boden, ohne sich auf die Beine zu stützen. Die Vorderbeine im rechten Winkel vom Körper abduciert. Die Hinterbeine in halber Streckstellung. Bei Berührung bekommt der Frosch sofort einen Streckkrampf, wobei die Beine teils zuerst gebeugt und dann gestreckt werden. Die Vorderbeine bleiben starr und werden nicht zu Bewegung gebracht. Rechts und links derselbe Zustand.

I. Operation. (Herr Prof. Gaule.) Durchtrennung der zum linken Hinterbein gehörenden hintern Wurzeln. Nach der Operation: Die Streckkrämpfe des linken Beines unterscheiden sich nicht wesentlich von denen des rechten. Jede Berührung des rechten Beines oder des Oberkörpers löst Streckkrämpfe in beiden Extremitäten aus. Die Berührung des linken Beines bleibt wirkungslos. Der einzige Unterschied gegenüber dem Zustand vor der Durchschneidung beruht darin, dass in den Ruheperioden die beiden Hinterbeine nicht immer symmetrisch liegen, sondern dass das linke Bein meistens etwas stärker im Kniegelenk gebeugt erscheint. Bei den Streckkrämpfen macht sich jedoch ein solcher Unterschied nicht geltend. Nach einigen Minuten vermindert sich auch diese Differenz und die beiden Beine liegen in der Ruhe symmetrisch in $^3/_4$ Streckstellung.

2. Op. Durchtrennung der Wurzeln rechts. Nach Durchschneidung rechts kann man von den vordern Extremitäten aus Streckkrämpfe auslösen, welche den ganzen Körper durchlaufen, und die beiden Hinterbeine zu symmetrisch gleich starker Streckung veranlassen. Ebensolche Streckkrämpfe treten mitunter ohne nachweisbare Veranlassung auf. In Ruhelage liegen jetzt alle Extremitäten symmetrisch fast vollständig gestreckt.

3. Op. Durchtrennung des Rückenmarks oberhalb der Eintrittsstelle des V. Nerven. Der Hinterfrosch ist vollkommen schlaff, durch keine Berührung der Peripherie ist Krampf oder nur eine leise Bewegung der Beine auszulösen. Auch spontan keine Bewegung. Am Vorderfrosch wird auf jede Berührung ein Streckkrampf der vordern Extremitäten ausgelöst und eine Rückwärtsbeugung des Kopfes bei steif aufgestemmten Vorderbeinen.

4. Demselben Frosch werden $^3/_{10}$ ccm einer 1‰ Strychninlösung ins Abdomen injiciert. Dadurch im Vorderfrosch starke Steigerung der Krämpfe. Der Hinterfrosch bleibt schlaff, unbeweglich in absoluter Ruhe.

Derselbe Versuch wird wiederholt mit der Abänderung, dass zuerst das Rückenmark durchschnitten wird; die hinteren Wurzeln werden 24 Stunden später durchtrennt.

1. Durchtrennung des Marks zwischen IV. u. V. Nerven bei ausgebreitetem Tetanus, der wieder im Vorderkörper am intensivsten

ist: Nach der Durchtrennung zuerst anscheinend spontane Krämpfe im Vordertier, bei schlaffem Verhalten des Hintertieres. Dann auf kurze Zeit schlaffe Ruhe, worauf periodisch Krämpfe im Hintertier beginnen, an denen das Vordertier keinen Anteil nimmt.

Befund nach 24 Stunden: Frosch liegt mit ausgespreizten Vorderbeinen auf dem Tisch. Die Hinterbeine bleiben in der Stellung, in welcher sie beim Ablegen des Tieres zu liegen kommen. Zuweilen hebt sich der Vorderkörper auf den steifen Beinen empor. Berührung des Vorderkörpers bewirkt Paroxysmus vorn. Auf Druck an den Zehen der Hinterbeine tritt in beiden Hinterbeinen ein Streckkrampf auf, der clonisch ist. Dazwischen sind die Hinterbeine wieder schlaff. Bei Schlag auf den Tisch hebt sich der Vorderfrosch, der Hinterfrosch bleibt unbeweglich.

2. Durchschneidung der Wurzeln links (geimpfte Seite). Der Frosch liegt mit schlaffem Hinterkörper da. Auf Berührung der rechten Extremität werden im linken Bein Streckkrämpfe ausgelöst, wobei das ganze Bein zitternd gestreckt wird, ganz wie vor der Durchtrennung. Spontane Krämpfe fehlen.

3. Durchschneidung rechts. Absolute Ruhe im Hintertier! Vordertier zeigt denselben Befund.

Versuch 23 und 24 bestätigen das Resultat von Versuch 21 und 22. Nach Durchtrennung der zu einer Extremität gehörenden sensiblen Wurzeln bleibt der Krampf im anästhetischen Beine nicht aus, sondern derselbe kann von intakten sensiblen Gebieten her mit annähernd der früheren Intensität angeregt werden.

Die Richtigkeit der Behauptung Autokratow's müssen wir, gestützt vor allem auf das Ergebnis von Versuch 21 bestreiten.

Die Versuche zeigen weiter, dass die Krämpfe auch dann nicht ausbleiben, wenn die zu beiden Hinterbeinen gehörenden Wurzeln durchtrennt werden. Der Krampf wird durch den geringfügigsten Reiz von intakten sensiblen Nervengebieten aus hervorgerufen, welche zu einem ganz entfernten Niveau des Rückenmarkes gehören. Daraus muss gefolgert werden, dass das Rückenmark selbst in einen Zustand abnormer Erregbarkeit versetzt worden ist. In einem Mark mit normaler Erregbarkeit und normal funktionierenden reflexhemmenden Centren wäre dieser Vorgang nicht erklärlich. Ein nicht vergiftetes Kontrolltier zeigt auch niemals diese Erscheinungen.

Die Krämpfe treten erst dann nicht mehr auf, wenn die Centren von jedem sensiblen Impulse vollständig abgeschlossen werden. Damit ist aber keineswegs bewiesen, dass sie deshalb auf-

hören, weil jetzt der Reiz des Giftes auf die sensiblen Nervenenden, resp. dessen Uebertragung auf die Rückenmarkscentren ausgeschlossen ist. Wir werden darauf später zurückkommen.

Indem wir dieselben Versuche der Wurzeldurchtrennung wiederholten, prüften wir weiter die Erregbarkeit des isolierten Rückenmarkabschnittes durch Reizung der centralen Wurzelstümpfe.

25. Versuch. Status vor der Operation: Frosch liegt mit quer gespreizten steifen Vorderbeinen da. Hinterbeine krampfhaft an den Rumpf gedrückt, im Knie flektiert. Gehen gespreizt. Bei jeder Berührung der Unterlage Streckkrampf. Opisthotonus.

Herr Prof. Gaule durchtrennt nun die sensiblen Wurzeln der hintern Beine, einige Stunden nachher das Rückenmark. Absolute Bewegungslosigkeit. Vollständige Anaesthesie, geprüft durch Betupfen mit Säuren und Druck auf die Extremitäten. In denselben Zustand wird ein gesunder Kontrollfrosch versetzt.

Nun werden die centralen Stümpfe der sensiblen Wurzeln an beiden Tieren durch den faradischen Strom gereizt. Die Hinterbeine werden vorher in fast gestreckter Stellung hingelegt, in welchem Zustande sie natürlich verharren. Bei der Reizung zeigt es sich nun, dass beim tetanischen Frosch die Reizschwelle bei viel grössern Rollenabständen liegt, als beim Kontrolltier. Ferner werden bei den geringsten Reizen die ausgestreckten Hinterbeine in dieselbe krampfhafte, an den Rumpf gepresste Stellung gebracht; während der Kontrollfrosch immer nur mit rascher Streckung des der Seite der Wurzelreizung entsprechenden Beines oder beider Beine reagiert.

Dieser Versuch lehrt wieder, dass das Rückenmark durch das Tetanusgift in einen Zustand erhöhter Erregbarkeit versetzt wird. Das Gift steigert die Erregbarkeit, wirkt aber nicht Bewegung — auslösend. Zur Erzeugung einer Bewegung resp. des Krampfes bedarf es der Einwirkung eines sensiblen Impulses auf das Rückenmark. Dieselbe Thatsache hat, worauf wir später zu sprechen kommen. H. E. Hering für das Strychnin festgestellt.

Es erübrigt zu erwähnen, dass Autokratow dem Ergebnisse seiner Wurzeldurchtrennungsversuche eine weitere Stütze bieten zu können glaubte, indem er nachwies, dass nach Einspritzung von ½ ccm einer 5 % Cocainlösung in die Muskelmasse des, vom lokalen Krampf ergriffenen Hinterbeines die Kontrakturen für kurze Zeit nachliessen. — Auch dieser Versuch könnte, wenn er an und für sich als einwandsfrei zu betrachten wäre, mit dem erzielten

Resultate nicht als dafür beweisend ausgelegt werden, dass das tetanische Gift auf die peripheren sensiblen Nerven einwirke. Es könnte derselbe wieder nur beweisen, dass durch Herabsetzung der Sensibilität an der Peripherie eine Verminderung der Krampfintensität bewirkt werden kann. Nun lässt aber Autokratow bei seinem Versuche ganz aus dem Auge, das das Cocain nicht nur auf die sensiblen Nervenverzweigungen einwirkt, sondern auch auf die motorischen. Ein Gift, das nur die sensiblen Nervenenden lähmt, wie das Curare die motorischen, besitzen wir leider nicht.

Die Wirkung des Cocains in der von Autokratow benützten Konzentration auf die motorischen Nerven haben wir durch folgenden Kontrollversuch erwiesen:

26. Versuch. Herr Dr. Wlassak, Docent f. Physiologie legte bei einem Meerschweinchen den N. ischiadicus an einem Beine frei, durchtrennte denselben, und stellte nun durch elektrische Reizung des peripheren Endes die geringste Stromstärke fest, durch welche eine deutliche Plantarflexion bewirkt werden konnte. Nun wurde in die Muskulatur dieses Beines $^1/_{10}$ ccm einer 5%igen Cocainlösung eingespritzt und dann die Reizstärke wieder festgestellt. Es ergaben sich folgende Werte:

Vor Einspritzung.	Nach Einspitzung.
Plantarflexion deutlich bei 27 cm R.A. Bei 22 cm deutliche Plantarflexion mit Spreitzen der Zehen.	Bei Verstärkung des Stromes bis zu einem Abstand von 4 cm ergibt die Reizung des N. ischiadicus keine Zuckung. Auch die direkte Muskelerregbarkeit ist bedeutend herabgesetzt. Gleichzeitig macht sich die centrale Wirkung geltend.

Dass das Gift nicht durch Einwirkung auf die sensiblen Hautnerven den Reflex auslöst, muss Autokratow daraus schliessen, dass nach Ablösung der Haut an einem vom Krampf ergriffenen Hinterbein die Kontraktur nicht nachlässt. — Wir haben denselben Versuch mit dem nämlichen Resultate am Frosch ausgeführt.

Ich komme auf das vorläufige Resumé zu sprechen, welches Buschke in der unter 3. citierten Arbeit von seinen Versuchsergebnissen gibt:

1. Der tetanische Frosch wird kurarisiert; sofort hört der Tetanus auf, das Tier stirbt nach einer Stunde.

2. Dem tetanischen Frosch wird der linke N. ischiadicus durchschnitten. Während vorher die Extremität starr bei der leisesten

Berührung weggestreckt wurde, hängt sie jetzt schlaff herab, und nur ab und zu treten leichte Zuckungen in derselben auf. — Derselbe Frosch wird mit Curare vergiftet, sofort hört der Tetanus auf.

3. Der tetanische Frosch wird enthirnt. Der Tetanus bleibt bestehen.

Einem tetanischen Frosch wird der untere Teil des Rückenmarks durch eine eingeführte Nadel vernichtet. Darauf hört der Tetanus in den unteren Extremitäten auf, nur ab und zu zeigen sich leichte Zuckungen; in den obern Extremitäten scheint der Tetanus etwas schwächer zu sein.

Einem Kaninchen wurde Toxalbumin auf die Centralwindungen gebracht, ohne dass eine Wirkung eintrat.

Aus diesen Versuchen, sagt Buschke, scheint hervorzugehen, dass das Tetanusgift nicht auf die Muskulatur direkt wirkt (Curareversuch), auch nicht auf die peripheren Nerven motorischer Natur, denn sonst müsste nach Vernichtung des Rückenmarks der Tetanus bestehen bleiben und auch nicht auf das Gehirn. Das Rückenmark scheint der Angriffspunkt des Giftes zu sein.

Diese Schlüsse bestätigen in allen Punkten unsere 2 Jahre früher publicierten Versuchsergebnisse, ohne neue Thatsachen zu erbringen. —

Vielseitiger in der Variation der Experimente, und schärfer in der Logik der Schlüsse als die Arbeit von Autokratow ist diejenige von Courmont et Doyon.

In einer 1. Versuchsweise beobachten die genannten Autoren den Effekt des Curare auf die tetanischen Krämpfe. Sie gelangen dabei zu dem Resumé: „Les expériences effectués avec le curare sur l'animal tétanique démontrent que le poison tétanique n'a aucune action directe sur la fibre musculaire".

Wir sehen darin die Bestätigung unseres 2 Jahre früher publicierten Versuchsresultates. (S. Vers. 13.)

In einer 2. am Warmblüter und Frosch ausgeführten Versuchsreihe wird der Einfluss der Durchtrennung motorischer Nerven auf den Krampf geprüft. Das Resultat lautet: „que le poison tétanique même introduit localement ne produit pas de contractures dans les muscles dont les nerfs moteurs sont séparés de la moelle par une section".

Wir sehen darin die Bestätigung der Resultate unserer Versuche 14—17.

Die 3. Versuchsreihe umfasst Experimente, durch welche vor

Applikation des Giftes bestimmte Abschnitte des Rückenmarks zerstört werden. Die Krämpfe treten nur in solchen Nervengebieten auf, deren Rückenmarkscentren erhalten sind. C. et D. schliessen daraus: „Le poison n'agit donc ni sur la fibre musculaire ni sur le nerf moteur".

Wir sehen darin die Bestätigung, des von uns aufgestellten Satzes: „Das Tetanus-Gift vermag nur dann in bestimmten Nervengebieten des Rumpfes und der Extremitäten die Muskeln in Kontraktion zu versetzen, wenn die zu diesen motorischen Nerven gehörenden Centralorgane, d. h. die entsprechenden Abschnitte des Rückenmarks erhalten sind".

Zu dem nämlichen Schlusse wie unter 3. gelangen die Autoren indem sie bei Anwendung von Chloroform eine Abnahme des Krampfes konstatieren: „La chloroformisation nous conduit donc aux mêmes conclusions que les expériences précédentes, le muscle, le nerf moteur ne sont pas directement atteints par le poison tétanique: ils reçoivent simplement l'influence médullaire".

Im letzten Teil der Arbeit nun berichten C. et D. über Versuche mit Durchschneidung der hintern Rückenmarkswurzeln. Wie Autokratow werden sie durch die Resultate dieser Experimente zu dem Schlusse geführt, dass der Krampf beim Tetanus nur die Wirkung eines die peripheren sensiblen Nerven treffenden toxischen Reizes sei. „Les contractures sont le fait d'un réflexe produit par l'action du poison tétanique sur les extrémités périphériques des nerfs sensitifs«.

Wie wir, so fanden die beiden Forscher es für notwendig auch vor der Impfung die Operation vorzunehmen, und dann zu beobachten, ob am anästhetischen Beine die Krämpfe auftreten. Betrachten wir diese Versuche genauer: Bei einem jungen Hunde werden die zu einem Hinterbein gehörenden sensiblen Wurzeln durchtrennt. Ueber den Befund nach der Operation wird keine Mitteilung gemacht [1]). 4 Tage nach der Operation wird das Gift am anästhetischen Bein appliciert. Während nun bei dem gleichzeitig geimpften Kontrolltier der Tetanus auf sämtliche Muskeln des Körpers sich ausbreitet, bleibt beim operierten Tiere das anästhetische

1) In einer Anmerkung (Arch. de Physiol. l. c. pag. 67) wird gesagt, dass die Versuche in extenso in der Province médicale erscheinen. Ich habe auch diesen Aufsatz studiert, doch fand ich gerade diesen Versuch überhaupt hier nicht aufgeführt. Province médicale 1893 21. Jan., 28. Jan., 18. Febr.

Bein frei vom Krampf. „La patte insensible est le seul point de ces deux chiens qui n'ait pas été contracturé".

Bei einem weiteren Versuche wird an einem Hunde, der schon ausgebreiteten Tetanus darbietet die Operation der Wurzeldurchtrennung vorgenommen. Das betreffende Bein, dessen zugehörige Wurzeln durchtrennt wurden, erschlafft, aber die Kontrakturen verschwinden nicht in allen Muskeln. „La patte postérieure gauche devient aussitôt souple, mais les contractures ne disparaissent pas dans tous les muscles". Das nicht vollständige Verschwinden des Krampfes erklären C. et D. dadurch, dass bei dem hier schon ausgebreiteten Tetanus der den Krampf auslösende Reiz von intakten sensiblen Nerven anderer Körperregionen aus auf das anästhetische Bein übertragen werde. „Notre chien était atteint de tétanos généralisé et des réflexes pouvaient partir des nerfs sensitifs des autres points du corps où le poison tétanique avait diffusé".

Um diese Möglichkeit der Reflexübertragung zu eliminieren wird die Operation wiederholt an einem Hunde, welcher nur an dem geimpften Bein den lokalen Krampf darbietet. Diese lokale Kontraktur schwindet nun nach der Wurzeldurchtrennung vollständig in allen Muskeln mit Ausnahme des triceps.

Durch besondere Versuche wird der Nachweis geleistet, dass gewisse Muskeln, nachdem sie eine Zeit lang im Zustande der tetanischen Kontraktur sich befunden haben, die Fähigkeit zu erschlaffen verlieren, auch wenn sie jedem nervösen Einfluss entzogen werden.

Endlich suchen die Verfasser den Beweis dafür, dass das Gift durch Reizung sensibler Muskelnerven den Krampf bewirke, dadurch zu erbringen, dass sie beim Pferde einen Muskelnerven durchschneiden, welcher rein sensibler Natur sein soll, nämlich „la branche sensitive du muscle sterno-maxillaire". Nach der Durchtrennung wird in den betreffenden Muskeln das Gift injiciert. Die Krämpfe treten nun aber in diesem Muskel trotz der Durchschneidung auf, allerdings später und schwächer. Dieses Resultat lieferte also für die Annahme der peripheren sensiblen Reizung keinen Beweis. „Ces expériences n'on donc pu nous être d'aucun secours au point de vue de la pathogénie des contractures tétaniques".

In der Interpretation der einzelnen angeblich entscheidenden

1) Ueber diese Versuche wird nur in der Province médicale ausführlich berichtet 18. Febr. 1893 pag. 74 IX. „Effets de la section des nerfs sensitifs d'un muscle avant l'inoculation dans ce muscle".

Ergebnisse dieser Wurzeldurchtrennungs-Versuche, wie sie von den geschätzten Autoren gegeben wird, liegt nun aber ein Widerspruch. Beim Durchschneidungsversuche nach schon entwickeltem generalisiertem Tetanus wird die Reflexübertragung von andern intakten sensitiven Regionen aus zur Erklärung des nicht vollständigen Verschwindens der Kontrakturen im anästhetischen Bein supponiert. Warum tritt nun diese Uebertragung des Reflexes nicht ein beim Versuch mit Durchschneidung vor der Impfung? Warum bleibt hier das anästhetische Bein vollkommen schlaff, während der Tetanus alle übrigen Körpermuskeln ergreift? — Wenn ferner die Verf. zu einer Zeit operieren, wo das Tier nur an dem geimpften Bein den lokalen Krampf darbietet, so kann damit doch nicht gemeint sein, dass das Gift zu diesem Zeitpunkt nur hier seine Wirkung entfaltet, denn nach der Injektion wird dasselbe durch die Lymph- und Blutbahn auch andern sensiblen Nervengebieten zugeführt, es muss also auch in benachbarten und entfernten Nervenregionen die sensible Erregung stattfinden.

Wenn nun Courmont et Doyon, gestützt auf den keineswegs eindeutigen Erfolg dieser Versuche den Schluss ziehen, dass das Tetanusgift zweiffellos durch Irritation der peripheren sensiblen Nervenenden die Kontrakturen erzeuge, dass es nicht direkt auf das Rückenmark wirke, so sind sie zu diesem Schlusse nicht berechtigt. Bekanntlich werden auch bei der Strychninvergiftung, bei der das Gift sicher central, d. h. auf das Rückenmark direkt wirkt, die Krämpfe von den sensiblen Nervenenden aus erst angeregt, ohne dass dabei die letztern durch das Gift selbst auf eine erhöhte Stufe der Erregbarkeit gebracht werden [1]). Die bekannten, schon vor Decennien am Strychninfrosch ausgeführten Experimente lehren, dass nach Ausschaltung aller sensiblen zum Rückenmark führenden Impulse der Strychnintetanus ebenso aufhört, wie der Krampf bei unserem Tetanus. Stannius [2]) machte im Jahre 1837 schon die nämlichen Experimente, wie wir sie am Frosch ausgeführt haben, nur mit dem Unterschiede, dass er bei der raschen Wirkung des Strychnins zuerst die Operation ausführen durfte und nachher erst das Gift applicierte. Die Vergiftungserscheinungen traten nach

1) Vergl. G. Walton. Ueber Reflexbewegung des Strychninfrosches. Archiv für Physiologie 1882.

2) Ueber die Einwirkung des Strychnins auf das Nervensystem. Müller's Archiv für Anatomie 1837. pag. 223.

Durchtrennung der hintern Wurzeln und Teilung des Rückenmarks nur in der vordern Körperhälfte auf, in der hintern blieben alle Krampfanfälle aus. Am schon vergifteten, tetanischen Frosche wurde die Operation von H. Meier[1]) schon 1846 ausgeführt. Der Erfolg war genau derselbe wie bei unserem Versuch. Der Tetanus hörte plötzlich auf. Aus Experimenten, die in neuester Zeit H. E. Hering[2]) anstellte, geht dasselbe Resultat hervor. Nach Durchtrennung sämtlicher hintern Wurzeln erfolgt beim nicht vergifteten Rückenmarksfrosch Bewegungslosigkeit. Wird bei einem solchen Tier Strychnin auf das Rückenmark gebracht, so wird niemals eine selbständige Bewegung beobachtet, nur durch Reizung des centralen Stumpfes einer durchtrennten sensiblen Wurzel kann eine Bewegung ausgelöst werden. Alle diese Versuche beweisen, dass aus einem Rückenmark, welches durch ein rein central wirkendes Gift in den Zustand höchster Erregbarkeit versetzt worden ist, kein Krampf ausgelöst werden kann, wenn jeder sensible Impuls abgeschnitten wird. Daraus folgt aber auch, dass beim infektiösen Tetanus das Verschwinden des Krampfes nach Durchtrennung der sensiblen Wurzeln keinen Beweis gegen die centrale Wirkung des Giftes liefern kann. Es ist vielmehr selbstverständlich, dass auch, wenn das Gift nur das Rückenmark und nicht die peripheren sensiblen Nerven erregt, die Beseitigung des sensiblen Impulses auf die Krämpfe wirken, d. h. dieselben vermindern, oder aufheben muss.

Durch alle diese Versuche der Wurzeldurchtrennung ist also keineswegs der Beweis erbracht worden, dass das tetanische Gift auf die sensiblen Nerven direkt wirkt, ebensowenig aber ist durch dieselben bewiesen, dass eine Erregung nicht stattfindet. Für das Strychnin ist der Beweis dafür, dass es auf die peripherischen Ausbreitungen in den centripetalen Nerven aller Wirkung ermangelt, längst durch Versuche geleistet worden, die wir leider vorderhand mit dem Tetanusgift nicht erfolgreich anwenden können. Stannius[3]), Bernstein)[4], Walton[5]) u. A. bedienten sich der

1) Ueber die Natur des durch Strychnin erzeugten Tetanus. Zeitschrift für rat. Med. 1846. pag 257.

2) Pflüger's Archiv 1893. pag. 614.

3) L. c. pag. 228 u. ff.

4) Molesch. Unters. X. S. 280.

5) L. c.

Methode des lokalen Abschlusses, d. h. sie verhinderten die Zufuhr des Giftes zu bestimmten Teilen des Nervensystems. Die Anwendung dieses Hilfsmittels, welches uns in der Kenntnis der Giftwirkung beim Tetanus sicherlich rascher weiter gebracht hätte, scheitert hier an der Länge der Inkubation. Der Versuch lässt sich nur beim Frosch ausführen; hier aber können wir nicht die Blutcirkulation in einem Gliede ausschalten, oder die Zufuhr des Blutes zum Rückenmark aufheben, dann vergiften und nun 6—8 Tage warten bis das Gift seine Wirkung entfalten kann.

27. Versuch. Wir haben es versucht dieses Experiment beim Warmblüter auszuführen und zwar beim Meerschweinchen, bei welchem die Inkubation eine verhältnismässig kurze ist. Wir suchten zu erfahren, ob das Gift durch direkte Wirkung auf die Ausbreitung eines gemischten peripheren Nerven bei Abschluss der Blutzirkulation tetanische Erscheinungen zu erzeugen vermöge. Herr Prof. Gaule legte in Aethernarkose bei einem Meerschweinchen am Oberschenkel einer hinteren Extremität den N. ischiadicus bloss, löste ihn aus seiner Umgebung sorgfältig so weit ab, dass unter ihm alle Gewebe mit der Haut durch einen Draht abgeschnürt werden konnten, so dass an dieser Stelle eine absolute Unterbrechung der Cirkulation zu stande kam. Nun wurde das Gift in den abgeschnürten peripheren Teil des Beines injiciert. Wir führten dieses Experiment in der Voraussetzung aus, dass nur ein positives Ergebnis beweisend sein könnte, dass ein negatives Resultat zu keinem Schlusse in Bezug auf den Entscheid der gestellten Frage berechtigen könne. Das Resultat war denn auch ein negatives. Das Tier zeigte keine Spur von tetanischen Symptomen, offenbar weil das Gift durch die Cirkulation nicht weiter transportiert wurde. Dass eine Wirkung des Giftes auf die peripheren Nerven nicht stattfand, diesen Schluss durften wir nicht ziehen, weil nach Aufhebung der Cirkulation die Erregbarkeit der Nervenendigungen natürlich rasch schwindet.

Wir haben im Früheren nachgewiesen, und es ist dies durch Autokratow, sowie von Courmont et Doyon bestätigt worden, dass das Tetanus-Gift, wenn es mit einem vom Centrum abgeschnittenen motorischen Nerven in Berührung kommt, keine Krämpfe hervorzurufen vermag. Wir sind dabei in unserer Folgerung nicht so weit gegangen wie die genannten Autoren, welche, gestützt auf diese Beobachtung annahmen, dass das Gift auf die motorischen Nerven überhaupt nicht zu wirken vermöge. Wir geben der Möglichkeit Raum, dass eine periphere Veränderung doch hervorgerufen werden könne.

Durch folgende Versuche hofften wir prüfen zu können, ob

eine Veränderung der Erregbarkeit in den peripheren motorischen Nerven unter dem Einfluss des Giftes doch zustande komme:

Wir impften Meerschweinchen in einem Facialisgebiete, legten zu verschiedener Zeit nach der Impfung den N. facialis derselben Seite bloss, und prüften die Erregbarkeit desselben gegenüber dem faradischen Strom. Die Prüfungen wurden vorgenommen durch die Herrn Prof. Gaule und Dr. Wlassak. Dieselbe Untersuchung führten wir nun unmittelbar nach Durchtrennung des Nervenstammes, d. h. nachdem wir den Einfluss der Centren, sowie alle sensiblen Bahnen abgeschnitten hatten. Dieser Versuch wurde an 6 verschiedenen Tieren wiederholt. Wir verglichen dann die vor und nach der Durchtrennung erhaltenen Werte unter einander, sowie mit den Werten welche wir bei Prüfung am nicht geimpften Tieren vor und nach Durchtrennung des Nerven erhalten hatten.

Wir gelangten zu keinem irgendwie konstanten Resultate, so dass wir aus diesen Versuchen bestimmte Folgerungen zu ziehen nicht wagen konnten. Bekanntlich herrscht schon beim normal innervierten Tiere Kontroverse über die Abhängigkeit, der Erregbarkeit der motorischen Wurzeln von dem Zustande der zugehörigen Sensiblen [1]).

Ebenso unentschieden fielen folgende in der nämlichen Absicht angestellte Versuche aus:

28. Versuch. Herr D. v. Monakow prüfte die Erregbarkeit in einem Facialisgebiete bei einem gesunden Kaninchen, dann nahm er die Prüfung vor nach der Impfung. Hernach wurde der Trigeminus derselben Seite von Herrn Prof. Gaule intercraniell durchtrennt; dann wurde wieder geprüft und nun wurden die Werte verglichen. Derselbe Versuch wurde an mehreren Tieren unter denselben Bedingungen wiederholt. Die Ergebnisse waren zu inkonstant und wie gesagt nicht verwertbar.

Noch habe ich über einen Versuch zu berichten, den wir ausführten, um zu beobachten, ob eine Verzögerung in der ganzen Entwicklung des tetanischen Prozesses dann zu konstatieren sei, wenn das Gift zuerst in einem Gebiete sich verbreitet, dessen motorische und sensible Nerven vom Centrum abgetrennt sind.

29. Versuch. Herr Prof. Gaule durchtrennte bei einem Kaninchen auf einer Seite den N. trigeminus intercraniell, sowie den N. facialis an seiner Austrittsstelle aus dem Schädel. Dann wurde auf dieser Gesichtshälfte das Gift injiciert. Die Erscheinungen an diesem Tier wur-

1) Vergl. S. Mayer in Hermann's Handbuch der Physiologie. Bd. II. pag. 221. Arbeiten von Harles, Cyon, Guttmann, Bezold, Uspensky, Haidenhain.

den nun genau verfolgt und zeitlich verglichen mit den Symptomen eines genau zu derselben Zeit und an derselben Gesichtsstelle geimpften intakten Kaninchens.

Operiertes Tier.	Kontrolltier.
28. Sept. 1892 morgens 10 Uhr. Operation links. Nach der Operation komplete Facialislähmung. Stichelung der Cornea. Unmittelbar nach der Op. Injektion von $^1/_8$ ccm einer sehr virulenten Bouillonkultur in der Gegend der linken Oberlippe.	Impfung zur selben Zeit. 28. Sept. abends 8 Uhr. Nase schnüffelt nach rechts. Oberlippe links etwas vorgewölbt.
29. Sept. morg. 10 Uhr. Das Tier zeigt im ganzen gutes Allgemeinbefinden. Auf der rechten, nicht geimpften Seite ist die Lidspalte etwas kleiner als gestern. Linkes Ohr hangend, rechtes aufrecht. Abends 5 Uhr Stat. idem. Fressen mühsam. R. Lidspalte deutlich enger.	29. Sept. morg. 10 Uhr. Linke Lidspalte verengt. Nase schnüffelt deutlich nach rechts. Linkes Ohr mehr aufgerichtet. Kein Trismus. Abends 5 Uhr. Das Tier frisst wenig. Linke Lidspalte deutlich enger als die rechte.
30. Sept. morg. 10 Uhr. Links alles unverändert. Rechtes Ohr aufrecht. Rechte Seite bewegt sich gut. Kopfhaltung normal. Kiefer lassen sich links leicht von einander bringen, rechts mehr Widerstand, aber bei weitem nicht wie beim Kontrolltier. Im übrigen keine Symptome von Tetanus. Abends 5 Uhr Stat. idem.	30. Sept. morg. 10 Uhr. Schnauze links unbeweglich. Lidspalte hochgradig verengt, namentlich wenn das Tier irgendwie aufgereizt wird. Trismus hochgradig. Kopf nach rechts gedreht, nach links geneigt. Sonst keine Symptome. Abends 4 Uhr. Spontan und bei äusseren Reizen hochgradigste Reflexkrämpfe, wobei der Kopf derart nach der geimpften Seite gezogen wird, dass er den Schwanz berührt. Die Lidspalte verkleinert sich dabei bis zur Berührung der Lider. Vorderbeine tetanisch.
1. Okt. morg. 10 Uhr. Das Tier sitzt zusammengekauert im Käfig. Linke Gesichtshälfte lahm. Cornea trübe. Kopf ganz wenig nach links geneigt. Rechte Lidspalte klein. Trismus rechts deutlich. Sonst keine Symptome. Keine Spasmen.	1. Okt. morg. 10 Uhr. Kopf noch mehr auf die geimpfte Seite gedreht. Reflexkrämpfe häufiger. Rechte Lidspalte nun auch permanent schmal.
2. Okt. Ueber Nacht †.	2. Okt. Ueber Nacht †. Am Kadaver, Kopf nach der geimpften Seite torquiert.

Gibt uns dieser Versuch eine Antwort auf die gestellte Frage? Wenn auch beide Versuchstiere ungefähr zu derselben Zeit eingingen, so ist doch aus dem Vergleich des Krankheitsverlaufes ersichtlich, dass die Symptome beim Kontrolltier entschieden mit grösserer Intensität sich entwickelten als beim operierten Tiere. Die kolossal heftigen Stösse, welche bei ersterem zum Ausbruch kamen, fehlten beim operierten Tiere fast vollständig. Die ersten tetanischen Symptome konnten sich beim operierten Tiere natürlich nicht im Trigeminus-Facialisgebiete einstellen, wohl aber traten dieselben zuerst in den benachbarten Muskelgebieten, d. h. auf der gegenüberliegenden Gesichtshälfte und im Gebiete der Cervikalnerven derselben Seite auf. Die Verzögerung und Milderung der tetanischen Erscheinungen könnte nun dadurch erklärt werden, dass dem Gifte in dem Nerven-Gebiete, wo es am koncentriertesten seine Wirkung entfalten muss, d. h. in der Umgebung der Impfstelle, der Angriffspunkt entzogen war; dass nur das in den Lymphbahnen und im Blutstrom verdünnte Gift zur Wirkung gelangen konnte. Andererseits aber ist in Betracht zu ziehen, dass in einem Muskelgebiete, zu dem die nervösen Bahnen mit ihren vasomotorischen Einflüssen abgeschnitten sind, auch andere Resorptionsverhältnisse geschaffen werden, so dass aus diesem Grunde eine Verzögerung im Weitertransport des Giftes angenommen werden kann.

Indem ich an die Möglichkeit dachte, dass der lokale Krampf d. h. das vorzugsweise Ergriffenwerden derjenigen Muskeln, welche in der Nähe der Impfstelle liegen, eine von der spezifischen Natur des Giftes unabhängige Erscheinung sein könnte, welche nur dem schwachen durch die Impfwunde bedingten Reizzustand ihre Entstehung verdanke, stellte ich zur Prüfung dieser Frage folgenden Versuch an:

30. Vers. Einem Meerschweinchen wird am linken Hinterbein in die Tiefe der Oberschenkelmuskulatur ein sterilisiertes Holzstückchen eingeschoben. Die Wunde wird mit Jodoformcollodium sorgfältig bedeckt. Nun wird dem Tiere subkutan am Bauch ein Tröpfchen einer äusserst virulenten Gelatine-Tetanuskultur injiciert. Es kam nun darauf an zu beobachten, ob das Bein, auf welches der tactile Reiz permanent einwirkte nun in derselben bevorzugten Weise vom Krampf ergriffen werde, wie dies an dem geimpften Beine konstant der Fall ist. Indem das Tier nun allgemein tetanisch wurde, war deutlich wahrzunehmen, dass der Krampf in dem gereizten Beine anfangs stärker zum Vorschein kam, als im andern Hinterbein. Jene typische starre Streckstellung, wie sie ausnahms-

los beobachtet wird, wenn das Gift local auf das Bein selbst einwirkt, trat nicht ein.

Ich muss aus diesem Versuchsergebnisse schliessen, dass der lokale Krampf eine mit der spezifischen Wirkung des Giftes verknüpfte Erscheinung ist. —

Aus den bisherigen Studien erhellt, dass unsere Bemühungen, zu klarer Einsicht in das Wesen des tetanischen Prozesses auf dem Wege des Experimentes zu gelangen, vielfach an dem öfters beschuldigten Hindernisse scheitern, dass wir mit einem chemisch noch unbekannten Bakteriengifte arbeiten, welches erst lange Zeit nach der Applikation seine Wirkung auf das Nervensystem erkennen lässt. Ich habe bereits im ersten Teil meiner Arbeit die Ursache dieser Inkubation zu erklären versucht. Ich suchte diese 1) darin, dass zur Erzeugung der tetanischen Erscheinungen durch das Gift eine Summation des Reizes auf das Nervensystem erforderlich sei, welche Zeit beanspruche, 2) wies ich darauf hin, dass das krampferregende Agens durch das zu den Versuchen benutzte Gift — das bacillenfreie Filtrat zeigt dieselbe Inkubation wie die Kultur — in Verbindung mit den Körperflächen erst gebildet werden könnte. (Fermentwirkung.) Zur Vollendung dieser chemischen Umsetzung, nahm ich an, sei Zeit notwendig.

In der Frist, die verstrichen ist, seitdem ich dies niedergeschrieben, ist an der Analyse der chemischen Beschaffenheit des Tetanusgiftes viel gearbeitet worden:

Das in neuester Zeit von Brieger und Cohn[1]) aus dem Filtrate von Kalbfleischboullonkulturen dargestellte Gift bildet schwachgelbliche, durchsichtige Häutchen, die sich in Wasser leicht lösen, geruchlos sind und im Geschmacke dem Gummi arabicum ähneln. Diese Substanz ist „noch weit entfernt vom Zustande absoluter chemischer Reinheit". Nach B. und C. ist das spezifische Tetanusgift jedenfalls kein eigentlicher Eiweissstoff.

Nach den Untersuchungen von Fermi und Pernossi (1894)[2]) ist das Tetanusgift kein Ferment und hat nichts mit den Enzymen zu thun. Nach Art des Verhaltens gegen die Wärme, gegen das Licht, gegen die chemischen Agentien und die Dialyse, wie auch mit Rücksicht auf das geeignete Lösungsmittel, auf die Agentien, die es niederschlagen, sowie in Beziehung auf seine Wirkung auf den Organismus nähert es

1) Untersuchungen über das Tetanusgift. Zeitschrift für Hygiene 1893. Bd. XV. 1. Heft.

2) Ueber das Tetanusgift. Centralbl. für Bakteriol. 1894. p. 303. Bd. XV.

sich den Giften der Schlangen, Aale etc., wie auch der Schar der Enzyme. Ueber die chemische Natur dieser Gruppe von Substanzen kann man für jetzt nichts anderes sagen, als dass sie mehr die Kennzeichen der colloiden Substanzen haben, als jene der nicht colloiden, dass sie sich vielmehr den Albuminoidsubstanzen, als den Basen annähern.

Für den Zweck dieser Arbeit besonders wichtig war mir eine jüngst wieder von Courmont et Doyon gemachte Mitteilung. Diese verdienten Autoren suchten Beweise dafür zu erbringen, dass durch den Nikolaïerschen Tetanus-Bacillus auf den künstlichen Nährböden wirklich nur ein Ferment fabriciert werde. Als 1. Stütze für diese Ansicht geben sie an, dass der Frosch im Winter refraktär sei gegen das Gift, nicht aber im Sommer, weil es einer günstigen Temperatur bedürfe, damit die Fermentation vor sich gehen könne [1]). Einen weitern Beweis sehen sie darin, dass es ihnen gelang aus den Muskeln tetanischer Tiere ein Gift zu gewinnen, welches typischen Tetanus ohne Inkubation zu erzeugen im stande sei.

Es schien mir nun von grösstem Werte zu sein, dieses eigentlichen Tetanusgiftes für die, bisher aus dem angegebenen Grunde nicht ausführbaren toxicologischen Experimente habhaft zu werden. Indem ich im chemischen Laboratorium von Herrn Prof. Egli und unter gütiger Hilfe desselben mich an die Herstellung dieser Flüssigkeit machte, verfuhr ich genau nach den Angaben eines Referates in der Semaine médicale [2]); eine andere Publikation konnte ich nirgends ausfindig machen. Die Vorschrift lautet:

„Le muscle rendu tétanique par l'injection sous-cutanée, intramusculaire ou intraveineuse des produits solubles du bacille de Nicolaïer (après une période constante d'incubation) contient une substance strychnisante, c'est-à-dire capable de produire des convulsions sans incubation.

Lorsqu'on veut isoler chimiquement cette substance, on se heurte aux plus grandes difficultées, mais nous pouvons indiquer les moyens de la mettre en relief à l'aide d'un simple extrait aqueux.

Les muscles tétaniques ont été empruntés à des chiens ou des la-

1) Semaine médicale 1893. Nr. 16. Bericht über die Sitzung der Société de biologie vom 11. März 1893.

2) Semaine médicale 1893 12. Juli. Für ihre Ansicht lassen sie ferner die Thatsache sprechen, dass das Serum immunisierter Tiere durch eine antifermentative Wirkung nur im Beginn des Tetanus zu heilen vermöge, zu der Zeit wo das eigentliche Toxin sich noch nicht gebildet habe. Gazette hebdomadère 1893 29. Nov.

pins, et l'injection de l'extrait a été faite uniquement à des grenouilles. L'extrait aqueux à chaud est celui qui nous a donné les meilleurs résultats. Le muscle finement haché, additionné d'eau, est soumis à l'ébullition pendant une heure. Le résidu est repris par l'eau, passé a la presse et filtré. Le liquide obtenu est alors injecté à une grenouille. Suivant la dose employée, l'animal présente soit simplement de l'hyperexcitabilité, soit un véritable strychnisme. Nous avons obtenu les plus beaux effets avec des doses d'extrait correspondant à 5 et à 7 gr. de muscle tétanique. Si la dose est trop forte, la grenouille tombe dans le coma paralytique et meurt rapidement. On remarquera que les extraits ne peuvent contenir aucune trace des produits solubles du bacille de Nicolaïer, lesquels sont rendus inactifs par un chauffage de plus de 65°.

De plus, toutes nos expériences ont été faites en hiver, c'est-à-dire à une température ambiante telle que la grenouille est insensible à ces produits.

L'extrait obtenu par le même procédé des muscles d'un chien normal n'est toxique pour la grenouille qu'à des doses élevées et n'occasionne jamais de phénomènes d'excitation.

L'extrait aqueux de muscle tétanique préparé à froid donne des résultats identiques. On pourrait objecter que la substance strychnisante des muscles tétaniques est le résultat et non la cause de la contracture prolongée du muscle. Pour répondre à cette objection, nous avons fait une même injection de culture filtrée du bacille de Nicolaïer simultanément dans la patte postérieure de deux chiens. Sur l'un d'eux on a, au préalable, sectionné les racines lombaires correspondant à la patte injectée.

Lorsque la patte du chien dont les nerfs sont intacts est en contracture, on sacrifie les deux animaux et on essaie sur la grenouille l'extrait musculaire des deux pattes injectées. Celui de la patte ennervée qui est restée flasque se comporte comme celui de la patte contracturée. La substance strychnisante qui existe dans un muscle d'animal tétanique n'est donc pas un produit de la contracture; elle en est la cause.

Wir injicierten von dem nach diesen Angaben aus den Muskeln eines hochgradig tetanischen Kaninchens gewonnenen Extrakte die vorgeschriebenen Quantitäten weissen Mäusen, Meerschweinchen und Fröschen, aber — ohne jeden Erfolg. Die Mäuse erkrankten sichtlich, giengen z. T. unter paralytischen Erscheinungen zu Grunde, tetanische Symptome aber entwickelten sich nicht. Die Frösche blieben vollständig gesund.

Später erfuhr ich aus einem Aufsatze von Uschinsky [1]), dass Courmont et Doyon im weiteren unmittelbaren Tetanus

1) Ueber eiweissfreie Nährlösung für pathogene Bakterien nebst einigen Bemerkungen über Tetanusgift. Centralbl. für Bakteriologie 1893. Bd. XIV.

ohne Inkubation dann erzeugen konnten, wenn sie Blut von einem durch Vergiftung tetanisch gemachten Tiere einem andern Tiere injicierten. Ueber diese Angabe musste ich mich wundern, weil ich wiederholt schon Blut tetanischer Tiere und Menschen auf tetanusempfängliche Tiere übertragen und damit auch Tetanus erzeugt hatte, dabei aber immer erst nach längerer Inkubation die Erscheinungen hatte auftreten sehen. Ich stand indessen nicht an, diesen Versuch ebenfalls zu wiederholen. Ich entnahm einem hochgradig tetanischen Meerschweinchen aus der Carotis Blut und spritzte davon weissen Mäusen in Quantitäten von 1—2 ccm subkutan ein. Ich sah den Tetanus nach der gewohnten Inkubation auftreten. Auch Uschinsky hat diese Versuche wiederholt ohne die Angaben der Franzosen bestätigen zu können. Vielleicht sind wir durch ungenaue Ueberlieferung der Versuche irre geführt worden.

So sah ich denn vorläufig meinen experimentellen Studien eine Grenze gesetzt. Die bisher festgestellten Thatsachen lauten kurz zusammengefasst:

1) Das Tetanusgift vermag nicht den Muskel direkt in den Krampfzustand zu versetzen.

2) Zur Erzeugung des Krampfes ist die Gegenwart der intakten Centralapparate in Medulla und Rückenmark notwendig.

3) Die Centren der Medulla und des Rückenmarks werden durch das Gift in einen Zustand erhöhter Erregbarkeit versetzt.

4) Der Krampf kann nur durch Einwirkung eines sensiblen Impulses auf die durch das Gift veränderten Centren ausgelöst werden. Das Gift selbst wirkt nicht Bewegung- resp. Krampfauslösend. (Damit sehen wir unsere früher aus dem Trigeminusversuche geschöpfte Ansicht modifiziert.)

5) Eine krampferzeugende Wirkung des Giftes auf die von den Centren abgetrennten motorischen Nerven ist ausgeschlossen. Damit ist nicht bewiesen, dass eine Veränderung der Erregbarkeit in diesen Nerven überhaupt nicht hervorgerufen wird.

6) Es ist nicht bewiesen, dass das Gift die sensiblen peripheren Nerven in ihrer Erregbarkeit verändert [1]).

Nr. 10. pag. 318 u. 19. M. Citiert nach 2 Vorträgen in der Société de Biologie vom 11. März u. 10. Juni 1892. Die Zeitschrift, in welcher die Vorträge publiciert sind, ist nicht angegeben.

1) Eine vorläufige Mitteilung über alle diese neuerdings angestellten toxikologischen Versuche habe ich publiciert in einem Aufsatze „Die bisherigen Resultate experimenteller Untersuchungen über die Art der Wirkung des Tetanusgiftes auf das Nervensystem". Deutsche med. Wochenschr. 1894. Nr. 5.

Zusatz bei der Korrektur (28. August 1894).

Zu Anfang dieses Jahres habe ich von dem oben citierten, in der Deutschen med. Wochenschrift publicierten Aufsatze einen Separatabdruck an die Herren Courmont et Doyon in Lyon geschickt. Bald darauf berichten die genannten Autoren über „Nouvelles recherches sur la pathogénie des contractures du tétanos“ [1]).

Zu meinem grössten Bedauern muss ich diesem Artikel entnehmen, dass die Verf. auch diese meine neue, ihnen zugeschickte Arbeit entweder gar nicht gelesen, oder absolut nicht verstanden, oder durchaus missverstanden haben.

In unserer früheren Arbeit, sagen Courmont et Doyon in der Einleitung zu obigem Aufsatze, haben wir gefunden, dass das Tetanusgift nicht auf die Muskeln und nicht auf die motorischen Nerven wirke, „mais qu'il possède une action élective sur le système nerveux sensitif. Autokratow à Paris, Brünner en Allemagne sont arrivés aux mêmes résultats (!)“. Ich habe zuerst und von Anfang an die in diesem Teil meiner Arbeit ausführlich verfochtene Ansicht verteidigt, dass das Tetanusgift die nervösen Centralorgane verändere, ich habe die Behauptung der Franzosen bekämpft, dass der Krampf nur durch toxische Reizung der sensiblen Nervenenden erzeugt werde — und nun soll ich auf einmal zur nämlichen Ansicht wie sie gekommen sein! Unbegreiflicherweise behaupten nun diese Forscher, es sei ihnen bisher noch von Niemandem der von mir erhobene Einspruch gemacht worden: „mais peut-être le poison tétanique met-il simplement le système nerveux moteur en état d'hyperexcitabilité vis à vis des excitations périphériques ordinaires; elles prouvent que la contracture tétanique est un réflexe, mais pas d'une façon irréfutable que le poison tétanique agit exclusivement sur le système sensitif. Cette objection assez spécieuse d'ailleurs ne nous a pas été faite“.

Diesen angeblich von ihnen sich selbst gemachten Einwand suchen nun die Verfasser durch neue Versuche zu entkräften:

1) Bei einem Hunde wird durch Injektion von Tetanus-Filtrat an einem Hinterbein der lokale Krampf hervorgerufen. Dann wird an beiden Hinterbeinen der N. ischiadicus freigelegt und durchtrennt. Nun wird an der Carotis der Blutdruck bei Reizung der centralen Stümpfe beiderseits vergleichsweise gemessen. Bei Reizung auf der vergifteten Seite

1) La Province médicale. Nr. 14. April 1894. pag. 159.

ergiebt nun ein schwächerer Strom als auf der normalen Seite ein Ansteigen des Blutdruckes.

Einen Beweis dafür, dass das Gift die sensiblen Nervenenden erregt und so den Reflexkrampf auslöst, ohne dass dabei die motorischen Centren des Rückenmarks in einen Zustand veränderter Erregbarkeit versetzt werden, können wir in diesem Versuchsergebnisse wieder nicht finden. Es erlaubt vielmehr dieser Versuch überhaupt nur über die Erregbarkeit des Centralorganes etwas auszusagen. Im Centralorgan war die vergiftete Seite erregbar. Ob dies direkt die eine Hälfte des Gefässnerven-Centrums betrifft, oder den Uebertragungsapparat der centripetalen Nerven, lässt sich aus diesem Versuche nicht entnehmen. Wahrscheinlicher ist das letztere, da das Gefässnerven-Centrum, so viel wir wissen, bei solchen Reizungen immer als Ganzes reagiert (Wlassak).

2) Bei einem jungen Hunde wird durch Injektion von Tetanus-Filtrat an einem Hinterbein der lokale Krampf hervorgerufen. Dann werden die zu beiden Hinterbeinen gehörenden sämtlichen hinteren Wurzeln durchtrennt. Trennung des Rückenmarks über dem Lendenteil. 3/4 Stunden später werden die centralen Stümpfe der hinteren Wurzeln beiderseits elektrisch gereizt. Das Resultat ist: „les racines sensitives du côté tétanique sont 4 fois plus excitables que celles du côté sain."

Auch dieser Versuch kann nach unserer Interpretation wiederum nur über die Erregbarkeit des Centralorganes etwas ergeben. Welcher Abschnitt desselben, ob die Vorderhornzellen, also die Ursprungszellen der vorderen Wurzeln, oder der Uebertragungsapparat der centripetalen Nerven, also die Endverzweigungen der hinteren Wurzelfasern stärker erregbar sind, lässt sich nicht sagen. Der Versuch lässt beide Deutungen zu.

3) Endlich wird an demselben Tiere die Erregbarkeit der vorderen Wurzeln nach Abtrennung vom Centralorgane links und rechts gemessen. Es zeigte sich keine Erhöhung der Erregbarkeit auf der geimpften Seite. Der Versuch wird mit dem nämlichen Resultate bei einem Tiere wiederholt ohne vorhergehende Durchtrennung der hinteren Wurzeln. Daraus ziehen die Verf. den Schluss, dass das Tetanusgift die Erregbarkeit der motorischen Nerven nicht veränderte.

Diesem Ereignisse gegenüber kann ich nur wiederholen, dass wir bei ähnlicher Versuchsanordnung, d. h. bei vergleichender Prüfung der Erregbarkeit am durchtrennten N. facialis bei 6

verschiedenen Tieren zu derart inkonstanten Resultaten gelangten, dass wir keinen bestimmten Schluss zu ziehen wagten.

Ich habe hier weiter noch einer von Gumprecht kürzlich publicierten Arbeit über die Pathogenese des Tetanus [1]) zu gedenken. Dieser Autor führte ebenfalls das Experiment mit Durchtrennung der hinteren Wurzeln aus, dabei dieselbe Versuchsanordnung befolgend, wie wir sie beschrieben haben. Das Ergebnis war: Der lokale Tetanus tritt auch im völlig anästhetischen Beine nach lokaler Impfung ein. Die Vorstellung also, welche von französischer Seite ausgegangen war, dass der Tetanus durch „une hyperexcitabilité des extremités périphériques des nerfs sensitifs" entstünde, ist hiernach nicht mehr haltbar.

Mir selber, sagt er weiter, kam dieses Resultat nicht unerwartet, nachdem ich mich am tetanischen Rückenmarksfrosch überzeugt hatte, dass von jeder Körperstelle aus Krämpfe erregt werden konnten, nicht bloss von den sensiblen Endorganen aus. Berührte ich die Rückenmarksschnittfläche eines dekapitierten Tetanusfrosches, so bekam er Streckkrampf. Wenn also hier überhaupt eine Uebererregbarkeit der sensiblen Nerven vorlag, so bestand diese nicht nur für die „extremités périphériques", sondern auch für ihre gesamte Leitungsbahn.

Um der Vorstellung endgültig ein Ende zu machen, dass das Gift die motorischen Nervenenden in einen Zustand veränderter Erregbarkeit versetze, nahm er bei einem schwer tetanischen Frosche die Zuckungskurve des Wadenmuskels auf und fand ein völlig normales Aussehen derselben. Desgleichen untersuchte er den seit 3 Tagen tetanischen M. quadriceps eines Kaninchens myographisch und erhielt normale Kurven. Ebenso fand er bei polarer Untersuchung keine Entartungsreaktion und nur herabgesetzte Erregbarkeit, die durch Ermüdung der tetanischen Muskeln hinreichend erklärt ist. Daraus schliesst G. dass die motorischen Endplatten durch das Tetanusgift nicht verändert werden.

Wir müssen die Stichhaltigkeit dieser Folgerung deshalb in Frage stellen, weil wir der Ansicht sind, dass die reguläre Form der Muskelkurve des vergifteten Muskels noch keinen völlig ausreichenden Schluss auf die Erregbarkeit der motorischen Nervenenden zulässt.

1) Deutsche med. Wochenschrift 1894. Nr. 26.

(Schluss folgt).

AUS DER

BONNER CHIRURGISCHEN KLINIK

DES PROF. DR. TRENDELENBURG.

XVI.

Ueber verkalkte Endotheliome im Unterhautbindegewebe.

Von

Dr. **Georg Perthes,**
Assistenzarzt der Klinik.

(Hierzu Taf. X—XIII).

Am 16. Juni und 26. Juli 1893 wurden von Herrn Geh.-Rat Trendelenburg zwei Tumoren exstirpiert, welche symmetrisch an beiden Füssen desselben Patienten im Unterhautbindegewebe entstanden waren. Für die Erlaubnis, den Fall beschreiben zu dürfen, bin ich Herrn Geh.-Rat Trendelenburg zu grossem Dank verpflichtet. Die Berechtigung näher auf diese Geschwülste einzugehen, finde ich nicht nur in der Seltenheit des klinischen Bildes, das sie veranlassten, sondern auch besonders in der Eigenart der Prozesse, die sich in ihnen abspielten, sowie in manchen Beziehungen zu ähnlichen Geschwülsten, die sie bei näherer Untersuchung erkennen liessen.

1. Der beobachtete Fall.

Der 30 Jahre alte Fabrikarbeiter W. Wolf aus Glesch bemerkte vor 4 Jahren an dem Dorsum des linken Fusses zwischen der vierten und fünften Zehe einen schmerzlosen erbsengrossen Knoten unter der Haut,

Neben diesem traten bald gleichartige Nachbarn auf, welche zunächst gegeneinander und gegen die Unterlage beweglich waren, allmählich aber zu einer zusammenhängenden Geschwulst konfluierten. Seit einem Jahre hat sich am rechten Fusse eine ebensolche Härte auf dem Dorsum des fünften Metatarsus gezeigt. Links wie rechts war der Fortschritt des Leidens der gleiche. Die Geschwulstmasse nahm allmählich den ganzen Kleinzehenballen ein und umfasste das periphere Ende des fünften Metatarsus. Links stellte sich wiederholt und an verschiedenen Punkten der Planta pedis eine wenig schmerzhafte Perforation der Haut ein, die jedesmal rasch wieder verheilte. Im übrigen haben die Tumoren nur durch ihre allmählich anwachsende Grösse zu Beschwerden Anlass gegeben.

Am 9. Juni 93 fanden sich die Tumoren beiderseits am lateralen Fussrande in einer Längenausdehnung, die fast genau dem fünften Metatarsus entsprach. Auf der Planta erstreckten sie sich bis zu der Mitte des Fusses. Am lateralen Fussrande griffen sie auf das Dorsum über.

f. Fistel, aus der sich Kalkkrümmel hervordrücken lassen.
v. Narbe von einer solchen verheilten Fistel herrührend.

Links war der vierte und fünfte Metatarsus erheblich auseinandergedrängt und auch die Dorsalseite des vierten Metatarsus von Tumormasse bedeckt,

während rechts allein der fünfte Metatarsus in die Geschwulstmasse eingehüllt erschien. Die Grenzen der Geschwülste waren deutlich markiert. Die Oberfläche der Geschwülste war knollig höckrig. Besonders deutlich waren auf dem Dorsum einzelne knorpelharte erbsen- bis haselnussgrosse Knoten zu palpieren, die der Haut nicht adhärierten, gegen die übrige Tumormasse aber nur wenig verschieblich waren. Ueber der Geschwulst war die Haut beweglich. Sie erschien am rechten Fusse ganz normal; links war sie dagegen etwas gerötet und wies einige weichere durchscheinende Stellen auf, dieselben, an denen nach der Angabe des Patienten von Zeit zu Zeit ein Durchbruch erfolgt war. Entfernte man hier die gelockerte Epidermis, so kam ein scharfrandiger linsengrosser kreisrunder Defekt der Haut zum Vorschein (Fig. 1), aus dem sich bei Druck auf die Umgebung eine gelblich-weisse krümelige Masse entleerte. Das Mikroskop wies in diesem Brei zum kleineren Teil grosse Zellen, zum grösseren Teil amorphe Krümel nach. Harnsäurereaktion gaben diese sandartigen Körner nicht; beim Zusatz von Salzsäure aber entwickelten sie Gas. Es bestanden Fisteln, die Kalk entleerten.

Was war für eine Diagnose zu stellen? Ausser geringfügiger Schwellung der Inguinaldrüsen war sonst nichts Pathologisches an dem ziemlich kräftig gebauten Manne zu finden. Eine quantitative Kalkbestimmung im Urin ergab einen Prozentgehalt von nur 0,0156 CaO in 100 ccm. Alle Nachforschung nach Symptomen von Lues und Tuberkulose war umsonst. Keine Gichtanfälle! kein Atherom der Arterien! Trotz der höchst bemerkenswerten Thatsache, dass die Affektion sich doppelseitig symmetrisch entwickelt hatte, musste schliesslich doch die Annahme einer Stoffwechsel- oder Allgemein-Krankheit fallen gelassen werden. Die Diagnose wurde auf „verkalkte Enchondrome" gestellt, wozu freilich die Beweglichkeit der einzelnen Geschwulstknoten und das Uebergreifen von einem Metatarsus auf den nächsten nicht recht passte[1]).

Der linke Fuss kam am 16./6., der rechte am 27./7. zur Operation.

1) Dass in der That ein verkalktes Enchondrom ein sehr ähnliches Bild geben kann, bewies uns ein am 24. II. 94 aufgenommener 43jähriger Mann, der bereits vor 27 Jahren eine erbsengrosse Geschwulst auf dem Dorsum der rechten grossen Zehe bemerkt hatte und vor 20 Jahren wegen eines Enchondroma hallucis operiert worden war. Der Hallux war bei der Aufnahme in eine gänseeigrosse harte Tumormasse von höckeriger Oberfläche verwandelt. Grösster Umfang 16½ cm. 3 Wochen vorher hatte sich Patient ein „Hühnerauge" auf der Plantarseite entfernt. Seitdem bestand daselbst eine Eiter- und Kalkkrümmel entleerende Fistel von genau demselben Aussehen wie die oben beschriebene. Nach der Exartikulation des Hallux zeigte sich, dass der Tumor von der zweiten Phalanx ausgegangen war. Mikroskopisch bestand er aus Knorpel mit herdweise angeordneten kernreicheren Partieen und Kalkablagerungen von derselben Anordnung. Die Knorpelsubstanz war von Gefässen durchzogen.

In beiden Fällen wurde die kleine Zehe ovalär umschnitten und mitsamt dem Tumor, einem Hautstreifen und dem grössten Teile des Metatarsus V entfernt. Der Verlauf war reaktionslos. Am 19./8. wurde Pat. geheilt entlassen. Am 18./12. 93 stellte er sich in unverändertem Zustande vor. Seit der Entlassung hatte er ohne Beschwerden beim Stehen und Gehen gearbeitet.

Die Geschwülste stellen — der makroskopische und mikroskopische Befund ist links und rechts nur in der Ausdehnung verschieden — 2—2,5 cm dicke, sich gegen die Grenzen abflachende Schalen dar, welche die fünften Metatarsen einhüllen (vergl. Taf. X—XI Fig. 1). Sie besteht aus derbem fibrösem Gewebe, welches in groben Maschen und Balken angeordnet ist. Die Maschen verbinden sich zu einem Gerüst, welches auf dem Querschnitt aussieht wie ein Schwamm, und welches bald mehr kugelige, bald mehr längliche Höhlen einschliesst. Diese Alveolen haben nahezu Erbsengrösse und sind erfüllt von denselben ganz feinkrümeligen Kalkmassen, welche sich durch die Fistel an der Planta entleerten. Die einzelnen Alveolen sind völlig abgeschlossen und stellen nicht etwa nur Querschnitte von Röhren dar. An der Grenze einzelner Alveolen, vertauscht das umgebende Gewebe seinen seidenweissen Glanz mit einer braungelben Farbe und ragt manchmal auch in Form eines Zapfens in die Höhlung hinein. Eine Kapsel, welche die Neubildung einhüllte, besteht nicht, das Geschwulstgewebe geht vielmehr ganz diffus in das Unterhautbindegewebe der Umgebung über. Gegen den Knochen ist die Grenze scharf und die Geschwulstschale leicht abzuheben. Der Metatarsus und das Metatarsophalangeal-Gelenk sind beiderseits ganz intakt. Zwischen Knochen und Geschwulst liegt an der Planta die Fascie. Die Sehnen sind selbst ganz unversehrt, ihre Scheiden gehen aber ohne scharfe Grenze in das Bindegewebe der Neubildung über. Die Epidermis ist überall von der Zone der Kalkhöhlen durch einen 2 mm breiten Saum getrennt. Es ist somit als Sitz der beiden Neubildungen das Unterhautbindegewebe sichergestellt.

Die Untersuchung richtete sich zunächst auf den breiigen Inhalt der Alveolen. Der anorganische Teil desselben besteht aus Kalk der zum grösseren Teil an Phosphorsäure, zum kleineren Teil an Kohlensäure gebunden ist, ein Verhalten, wie es sich ganz in gleicher Weise bei der unorganischen Substanz des Knochens findet [1]). Morphologisch besteht die breiig milchige Masse aus mikroskopisch kleinen Körnern von unregelmässiger Form. Als Durchschnittsgrösse kann etwa 50 μ im Durchmesser bezeichnet werden. An einzelnen Stellen scheint jedoch auch ein Verbacken einzelner Kalkpartikel zu umfangreicheren Kalkmassen stattgefun-

1) Vergl. Schiefferdecker und Kossel's Gewebelehre. Braunschweig 1891. Bd. II. S. 352.

den zu haben. Entkalkt man die Körner unter dem Mikroskop, so bleibt eine Masse von gleicher Form und fast gleicher Grösse zurück. Dieselbe ist transparent, bis auf einzelne körnige Trübungen homogen und hat ein erheblich stärkeres Lichtbrechungsvermögen als Glycerin. Sie färbt sich, auch nach Behandlung mit Salzsäure, sehr gut mit Hämatoxylin und Carmin. Sie hat also Eigenschaften, wie sie von v. Recklinghausen[1]) als charakteristisch für das Hyalin angegeben worden sind. Man darf sie daher wohl als hyaline Substanz bezeichnen, auch wenn man, wie ich, die Frage offen lassen möchte, ob das Hyalin eine chemisch einheitliche Substanz darstellt. Die gelbe Färbung, die das genannte Material in unsern Geschwülsten mit Pikrinsäurefuchsin annimmt, spricht nicht gegen die Zulässigkeit dieser Bezeichnung. Der Kalk ist mithin abgelagert in einer hyalinen Grundsubstanz; eine Bestätigung mehr für den Satz Weigert's[2]): „Dass nicht nur alle geronnenen Massen verkalken können, sondern vor allem, dass auch umgekehrt überall da, wo pathologischer Weise eine Verkalkung gefunden wird, ein coagulationsnekrotisches resp. fibrinöses Stadium vorangegangen sein muss". Ist nun die Lagerstätte des Kalkes, das Hyalin, in unserem Tumor ein Ausscheidungs- oder ein Umwandlungsprodukt der Zellen? Das Mikroskop muss entscheiden.

Das bindegewebige Gerüst des Tumors weist an den meisten Stellen, abgesehen von dem ziemlich häufigen Vorkommen von Mastzellen, keine Besonderheiten auf. Die feinen Nervenstämmchen, welche die Neubildung durchziehen, sowie die Pacinischen Körperchen, die sich zwischen den oberflächlicheren Kalkdrusen finden, sind deshalb bemerkenswert, weil sie darauf hindeuten, dass es sich nicht um einen von einer bestimmten Stelle ausgehenden, die Nachbargewebe verdrängenden oder zerstörenden Tumor, sondern um Neubildung zwischen und um präexistierende Elemente handelt. Die Fibrillenbündel des Bindegewebes schliessen sich in ihrem Verlauf an Blut- und Lymphgefässe (s. u.) besonders aber an die Alveolen an, deren Wand sie bilden. Diese mit amorphen feinkrümmeligen oder verbackenen Kalkmassen erfüllten Höhlen sind nun

1) Vergl. v. Recklinghausen. Pathologie des Kreislaufs und der Ernährung. Stuttgart 1883. S. 404.

2) Weigert. Kritische und ergänzende Bemerkungen zur Lehre von der Coagulationsnekrose mit besonderer Berücksichtigung der Umprägung geronnener Massen. Deutsche med. Wochenschr. XI. 1885. S. 813.

keineswegs die einzigen Fundstätten des Kalkes. Auch zwischen den Fibrillenbündeln des Bindegewebes finden sich in der Nähe der grösseren Kalkdrusen einzelne isolierte Kalkkörner (Taf. X—XI Fig. 2). Woraus sind diese hervorgegangen?

An den meisten Stellen setzt sich das Bindegewebe scharf gegen die Kalkmassen ab. Die Grenze ist durch platte, anscheinend endothelartigen Zellen zugehörende Kerne bezeichnet, sowohl in den grossen Kalkdrusen als um die einzelnen Kalkkörner im Bindegewebe. Es sind das Stellen, an denen offenbar ein definitiver Zustand des Geschwulstgewebes eingetreten ist.

Schon bei makroskopischer Betrachtung fielen jedoch einzelne Gewebsabschnitte an der Grenze der Kalkhöhlen und des Gerüstes durch ihre gelbe Farbe auf. Schon ihre Lage weist darauf hin, dass in ihnen ein Sitz der Kalkentwicklung zu suchen ist. Sie ragen oft wie ein kleiner Buckel in die Kalkdruse hinein. Nur sie brauchen noch zu verkalken und die völlig ausgebildete, glatt abgeschlossene Kalkhöhle ist fertig. Im Mikroskop zeigen sie einen ausserordentlichen Zellreichtum (Fig. 3 und 4). Der Uebergang nach dem umliegenden Bindegewebe ist ein allmählicher. Je näher man jedoch von dem Bindegewebe aus in der Betrachtung des Bildes gegen den Kalk zu vorrückt, desto mehr Kerne sieht man meist in deutlichen Reihen hintereinander zwischen den Fibrillenbündeln auftreten. Schliesslich gewinnen die Zellen so die Oberhand, dass das Gewebe den Eindruck des sarkomatösen macht. Die Form der Zellen ist keine konstante. Von den kleinen leukocytenähnlichen Zellen, deren Protoplasmagrenze überhaupt nicht zu erkennen ist und die meist näher dem normalen Bindegewebe liegen, finden sich alle Uebergänge zu Spindelzellen und grösseren polygonalen, epithelähnlichen Zellen, welche mehr dem Kalke benachbart sind (Fig. 4).

Besonders auffallend sind aber zwischen ihnen Riesenzellen von manchmal ausserordentlichem Umfange und Kernreichtum (Fig. 3 u. 4). Je näher den Kalkablagerungen, um so häufiger werden sie. Dafür dass sie Nichts wesentlich von den übrigen Zellen verschiedenes sind, spricht das Vorkommen von Zellen die zwei, drei und mehr Kerne enthalten. Keine Uebergangsstufe wird vermisst. Die Riesenzellen bilden beinahe einen Wall um den Kalkhaufen, jedoch nicht etwa so, dass sich immer direkt Kalk und Riesenzelle berührten; vielmehr liegt auch entfernt vom Kalk mitten in dem sarkomähnlichen Gewebe eine grosse Anzahl der umfangreichen Gesellen. Es kann sich folglich nicht um Fremdkörper-Riesenzellen handeln. Die Riesen-

zellen bilden vielmehr das Zwischenstadium zwischen der lebenden Zelle und dem toten Kalk. Sie sind es, in denen eine Umwandlung des Protoplasma in Hyalin und demnächst in Kalksubstanz stattfindet. An vielen Riesenzellen macht sich die beginnende Nekrose durch das Ausbleiben der Färbung bei der Gesamtheit oder einem Teile der Zellkerne deutlich (Fig. 3 und 4). Man sieht hie und da in demselben von Fibrillenbündeln gebildeten Spaltraum an dem einen Ende eine typische Riesenzelle an dem anderen ein Kalkkorn (bezw. da die Schnitte entkalkt sind, dessen Grundsubstanz: Hyalin). Dazwischen finden sich Riesenzellen, deren Protoplasma mit Pikrolithionkarmin Gelbfärbung annimmt, deren Kerne jedoch nur ganz verwaschen erscheinen oder solche, in deren rotgefärbtem Körper kaum noch der eine oder andere Kern erkennbar ist. Manche Riesenzellen sind nur teilweise degeneriert, sie schliessen dann einen Hyalinkern ein, der bei nicht oder teilweise entkalkten Schnitten im Centrum dann manchmal noch einen Kalkrest birgt. Ob alle Zellen in unserem Tumor ehe sie hyalin degenerieren, eine Kernteilung ohne nachfolgende Protoplasmateilung erfahren und damit zu Riesenzellen werden, das ist nicht zu ermitteln. Möglich, dass viele kleinere Kalkkörner auch direkt aus den Spindelzellen hervorgegangen sind. Jedenfalls enthielten die Zellen, in denen sich Kalk im inneren nachweisen liess, meistens viele, mindestens jedoch zwei Kerne.

Das Gewebe, welches die Riesenzellen führt, ist durchzogen von Kapillaren, an deren Endothelrohr direkt die Tumorzellen angrenzen (Fig. 3). Die Kapillaren dringen bis dicht an die Kalkhaufen vor und oft liegt ihnen eine intakte oder verkalkte Riesenzelle dicht an. Auch die kleinen Arterien in der Nähe des gelben gefässreichen Gewebsabschnittes findet man umgeben von Lagen derselben Zellen, wie sie in jenem vorkommen (Fig. 4). Von dem Mantel, der durch die Zellen um die Gefässe gebildet wird, erstrecken sich Zellzüge bis in die nächsten Bindegewebsspalten hinein. An den Teilungsstellen mancher kleiner Arterien sind die Zellen so gehäuft, dass man an perivaskuläre entzündliche Infiltration denken müsste. wenn sich nicht der Uebergang dieser Stellen in das beschriebene Geschwulstgewebe verfolgen liesse.

Das braungelbe Pigment, welches die beschriebenen Gewebsabschnitte auszeichnet, ist in Form kleinster Körnchen entweder frei oder in einzelnen Pigmentzellen gelegen. Der Hauptsitz des Pigments ist die unmittelbare Nähe der Kapillaren und kleinsten

Arterien. Von hier aus erstreckt es sich aber oft in die nächstgelegenen fast immer senkrecht zu der Gefässachse verlaufenden Saftkanälchen oder Bindegewebsspalten. Nicht nur diese Lage, auch die tiefblaue Färbung, die diese Körnchen bei Behandlung mit Ferrocyankalium und Salzsäure annehmen, weist auf ihre Abstammung aus dem Blute hin.

Dass jedoch die Pigmentbildung nicht die Folge von eigentlichen Blutungen ist, ergibt sich daraus, dass das Pigment in seiner Anordnung eine bestimmte Beziehung zu der Entwicklung des Tumors erkennen lässt. Es ist am Rande der Kalkdrusen immer da abgelagert, wo auch das riesenzellenreiche Gewebe sich findet. Nirgendwo im ganzen Tumor ist die Spur einer frischen Hämorrhagia per rhexin zu erkennen und das Pigment hat keineswegs seinen Hauptsitz an der Insulten mehr exponierten Plantaseite, wie man es erwarten sollte, wenn traumatische Gefässzerreissungen die Ursache der Pigmentbildung wären.

Fasst man das Ergebnis der bisherigen Untersuchung zusammen, so hat man sich die Bildung der Kalkmassen so vorzustellen, dass in unmittelbarer Nähe der kleinsten Arterien und Kapillaren eine abnorme Proliferation der Bindegewebszellen statt hat. Die gebildeten Zellen gehen in Riesenzellen über, welche ihrerseits wieder hyalin degenerieren und darauf verkalken. Damit, dass diese Prozesse immer nur an einem bestimmten gesonderten Gefässgebiet sich abspielen, damit ist die Bildung einzelner gesonderter kalkführender Alveolen erklärt.

Es ist gelungen, die ersten Anfänge dieser perivasculären Prozesse zu sehen (Fig. 5). Man findet im Bindegewebe kleine Gefässknäuel, die auf dem Querschnitt nur 4—6 kleinste Arterien und eine Reihe Kapillaren erscheinen lassen. Ihre Zwischenräume sind ganz mit Zellen erfüllt, unter denen einzelne Riesenzellen mit hyaliner Degeneration auftreten.

Interessant ist es, dass auch der weiter central gelegene Teil des Gefässsystems von der Erkrankung beeinflusst ist. An fast allen den kleinen Arterien, welche den Tumor durchziehen, fällt ein Missverhältnis zwischen Lumen und Wandung auf. Sehr deutlich lässt sich an Präparaten (Fig. 6), in welchen die elastischen Fasern mit Orcein gefärbt sind, sehen, dass nicht nur eine erhebliche Endarteritis besteht, sondern dass auch Media und Adventitia, ganz besonders aber die erstere auf das vielfache ihrer ursprünglichen Dicke gekommen ist. Diese Wandverdickung ist an einzelnen Gefässen bis

zur völligen Obliteration gesteigert. Ob nun diese Hypertrophie der Arterienwände im Bereiche des Tumors eine Folge der abnormen Widerstände ist, welche in das Kapillarsystem eingeschaltet sind, oder ob umgekehrt die Degeneration der Zellen im Bereiche eines Gefässgebietes die Folge der herabgesetzten Ernährung durch das fast obliterierte zuführende Gefäss ist, — soviel ist wohl sicher, dass die Veränderungen im Gebiete der Aeste und die Veränderungen an dem Stamme in genetischem Zusammenhang stehen.

So deutlich die Beziehungen eines Teils der Kalkhöhlen zu dem Blutgefässsystem auch sind, so war es doch an manchen Kalkdrusen trotz Anwendung der Methode der Serienschnitte nicht möglich, Blutgefässe ausfindig zu machen, welche ihre Aeste in die Druse hineinsendeten. Dagegen stehen diese Alveolen in offener Kommunikation mit Endothel ausgekleideten Spalten, welche das fibrilläre Bindegewebe durchziehen (Fig. 2 und 8). An einem einzelnen Schnitte kann man ja nicht beurteilen, ob man eine Spalte oder eine längs getroffene Endothelröhre vor sich hat. Wenn man aber diese langgestreckten Lumina bei einer grössten Breite von 30 μ in der Serie der Schnitte immer wieder trifft und sie so über eine Höhenausdehnung um mehr als 250 μ verfolgen kann, so kann man als sicher annehmen, dass es Spalten und somit kleinste Lymphgefässe sind. Dafür sprechen weiter auch die Erweiterungen, die in diesen Spalten auftreten, und die sich bei gleichförmig dahinziehenden Blutkapillaren nicht finden. Diese Lymphkapillaren münden unter Auseinanderweichen ihrer Wandung in die Kalkhöhlen aus, so dass der Kalk in einer mit Lymphgefässen kommunicierenden Höhle liegt. Es findet in diesen Lymphspalten eine anscheinend von ihren Endothelien ausgehende Zellproliferation statt. Gerade so wie um die Blutgefässe herum finden sich in diesen Lymphgefässen einkernige Zellen, Riesenzellen und Kalkkörner. An günstigen Stellen sieht man den Uebergang der Endothelien in diese kalkführenden Zellstränge, zu denen ein Lumen nicht mehr zu sehen ist (Fig. 8).

Endlich findet man, besonders in der Nähe der grösseren Kalkhöhlen zwischen den Fibrillenbündeln statt einkerniger Bindegewebszellen ganze Zellreihen hintereinander (Fig. 2, 4, 8, 9). Diese Wucherung der Bindegewebszellen führt weiterhin zur Bildung von Zellsträngen mit Kalkkörnern, die zwischen den Fibrillenbündeln eingescheidet sind, an welchem aber ein direkter Uebergang in Lymphgefässe nicht zu konstatieren ist. Auch hier jedoch sind wieder die Riesenzellen die Vorläufer der Kalkkörner. Zwischen

zwei Bindegewebsbündeln sieht man zunächst eine Reihe von Kernen hintereinander. Dann weichen die Bündel auseinander, um einen kleinen Zellhaufen einzuscheiden. In diesem liegt die Riesenzelle, an den Seiten direkt von Bindegewebe eingeschlossen, in genau demselben Verhältnis zu ihrer Umgebung wie die bei weitem häufigeren isolierten Kalkkörner (Fig. 9).

An manchen Stellen hat sich eine Andeutung konzentrischer Schichtung der Zellen um einzelne Kalkkörner gefunden. Die deutlichste Stelle findet sich in Fig. 7 abgebildet. Der scharf gegen das Bindegewebe begrenzte Zellhaufen ist um ein kleines Gefäss entwickelt. In dem Zellhaufen liegt ein von konzentrischen Schichten umgebenes Kalkkorn. Dicht oberhalb des Kalkkornes (in den nächsten Schnitten der Serie) liegt eine von denselben konzentrischen Schichten umgebene feinkörnige Masse mit mehreren Kernen, anscheinend eine Riesenzelle. —

Fassen wir zusammen! Als Ausgangspunkte unserer Tumoren haben sich ergeben perivasculäre Zellen, Bindegewebszellen, Lymphgefässendothelien. Es fragt sich nun, ob diese Verschiedenheit des Ursprungs prinzipielle Gegensätze bedingt und ob dementsprechend unser Tumor an der einen Stelle ganz anders aufzufassen und zu benennen ist, als an der anderen. Mir scheint das nicht notwendig. Der Tumor hat vielmehr an allen drei Punkten denselben Ursprung: die Zellen der Wege des Lymphstromes.

Die anatomische Frage ob das Lymphgefässsystem an seiner Peripherie geschlossen ist oder nicht, hat noch keine einheitliche Beantwortung gefunden. Die Mehrzahl der Autoren hat jedoch die Ansicht gewonnen, dass die Saftkanälchen ohne bestimmte Grenzmarke in die Lymphkapillaren übergehen und somit die Wurzeln der Lymphgefässe darstellen. Mittels der Methode der Serienschnitte hat sich in unseren Tumoren eine solche Aufteilung von Lymphkapillaren am peripheren Ende, ähnlich dem Auffasern eines Strickes konstatieren lassen. Es ist daher kein Grund vorhanden, die Zellstränge, welche als ausgefüllte Lymphgefässe aufzufassen sind (Fig. 8 l), als etwas prinzipiell anderes zu deuten, als die ganz gleichartigen Zellstränge, die durch Wucherung der Zellen der Saftkanälchen entstehen (Fig. 9 i).

Schwieriger ist die Entscheidung der Frage, ob auch die perivaskulären mit Zellen erfüllten Räume (Fig. 4 z) mit den interfasciculären Zellsträngen (Fig. 4 i) auf eine Stufe zu stellen und somit als Lymphräume aufzufassen sind. Mit Rücksicht auf Ziel

und Umfang dieser Arbeit ist es nicht möglich, hier die Forschungsergebnisse und Ansichten zu reproducieren, welche über das Verhältnis der Saftkanälchen zu den Blutgefässen, über die Existenz besonderer perivaskulärer Zellen oder perivaskulärer Lymphräume gewonnen worden sind. Ich muss mich darauf beschränken, zwei Gründe anzugeben, die für unseren Tumor zu der Annahme führen, dass die Wurzeln des Lymphgefässsystems, die Saftkanälchen ihren Ursprung in den perivaskulären Räumen finden. Diese Räume bilden den ersten Aufenthalt der aus den Blutgefässen transsudierten Lymphe, ehe sie nach den Orten niederen Druckes, den Lymphkapillaren, abfliesst und so die Gewebe auf den Wegen der Saftkanälchen berieselt.

Der erste Grund für diese Auffassung fusst darauf, dass in unserem Tumor die Saftkanälchen mit Zellen erfüllt sind, dass sie gewissermassen eine natürliche Injektion mit Zellen erfahren haben. Es hat sich nun feststellen lassen, dass die perivaskulären Zellmäntel (Fig. 4 z) in interfascikuläre Zellzüge übergehen, welche sich in nichts von den Zellsträngen (Fig. 4 i) unterscheiden, die als zellenerfüllte Saftkanälchen anzusehen sind.

Der zweite Grund lässt sich der Verteilung des Pigments entnehmen. Wie die Eisenreaktion (s. o.) aussagt, stammt dieses aus dem Blutfarbstoffe. Da sich nirgendwo eine Verletzung von Gefässwänden hat finden lassen, so ist die Annahme gerechtfertigt, dass das Pigment — gleichviel in welcher Form — die Blutbahn per diapedesin nicht per rhexin verlassen hat. Die Zellen, in denen es abgelagert ist, haben es daher dem Lymphstrome entnommen, mögen sie dabei rein mechanisch als Filter oder irgendwie anders gewirkt haben. In dem Pigment kann mithin eine Spur des Lymphstromes gefunden werden. Thatsächlich sieht man (Fig. 4) die Saftkanälchen hier und da durch das Pigment sehr deutlich markiert. Pigmentführende oder in Pigment eingehüllte Zellen sind in den Verlauf der Saftkanälchen eingeschaltet, ebenso wie die Pigmentzellen, die Arnold in der Froschhaut die Fortsetzung der injicierten Saftkanälchen bilden sah [1]). Wenn daher das Pigment zum Teil in den Saftkanälchen, zum Teil in den mit Zellen erfüllten perivaskulären Räumen liegt, so kann man schliessen, dass die letzteren ebenso wie die ersteren Lymphräume sind. Die Genese

1) J. Arnold. Ueber die Beziehung der Blut- und Lymphgefässe zu den Saftkanälchen. Virchow's Archiv 1874. Bd. 62. S. 157.

unserer Tumoren ist mithin an allen Stellen eine gleichartige. Mögen die Endothelien der Lymphgefässe oder die „endothelioiden" Zellen des Bindegewebes oder die perivaskulären Zellen proliferieren, immer handelt es sich um eine Wucherung der Zellen in den Bahnen des Lymphstromes.

Diejenigen Bindesubstanzgeschwülste, in welchen die zellige Wucherung vom Endothelium der Lymphgefässe und der Lymphspalten ausgeht und in welchen späterhin in der Anordnung dieser Zellmassen dieses Verhältnis noch erkennbar ist, werden als Endotheliome bezeichnet [1]). Wir müssen daher unsere Tumoren „verkalkte Endotheliome" nennen.

2. Analoge Fälle.

A. Das verkalkte Epitheliom

(Epithéliome calcifié des glandes sébacées).

Es ist mir nicht gelungen auch nur einen einzigen Fall, der als verkalktes Endotheliom im Unterhautbindegewebe beschrieben worden wäre, in der Litteratur aufzufinden. Trotzdem glaube ich auch für unsere eigenartigen Geschwülste das „Nil sub sole novi" nachweisen zu können. Es fielen mir vielfache Analogien unserer Geschwülste mit den Tumoren auf, welche zuerst von Malherbe [2]) und Chenantais [3]) zum Gegenstand eingehender Untersuchungen gemacht und als verkalktes Epitheliom (épithéliome calcifié des glandes sébacées) beschrieben worden sind. Durch die Liebenswürdigkeit des Herrn Prof. Orth und Dr. Denecke, denen ich auch an dieser Stelle meinen besten Dank ausspreche, wurde es mir möglich, die Präparate der in dem Göttinger pathologischen Institut beobachteten Fälle zu sehen. Die Verschiedenheit des Ausgangspunktes — hier Epithel, dort Bindegewebe — schien zunächst den Vergleich mit meinen Geschwülsten von vornherein auszuschliessen.

---

1) Vergl. Ziegler. Allgem. pathol. Anatomie. 6. Aufl. Juni 1892 Seite 319 ff.

2) Malherbe. a) Recherches sur l'épithéliome calcifié des glandes sébacées. Archives de physiologie VIII. 1881. pag. 529. b) do. Paris. O. Doin éditeur 1882. c) Quelques mots sur la classification des tumeurs du genre épithéliome et sur quelques espèces récemment décrites. Archives générales de médecine. Nov. 1885. Vollständige Angabe der Litteratur des verkalkten Epithelioms gibt Denecke (s. u.).

3) Chenantais. De l'épithéliome calcifié des glandes sébacées. Thèse inaug. Paris 1881.

Die teils pathologisch-anatomischen teils klinischen Gründe, die ich im folgenden angebe, haben mir jedoch die Annahme ausserordentlich wahrscheinlich gemacht, dass sich diese scheinbar unübersteigliche Kluft überbrücken lässt, dass es sich mehr um Differenzen der Auffassung als der thatsächlichen Befunde handelt.

Es sind bis jetzt 26 Fälle von „verkalktem Epitheliom" beschrieben worden. Der Sitz war stets das Unterhautbindegewebe. Von 24 Fällen, in denen die Stelle des Ursprunges genauer angegeben ist, fand sich 16mal der Sitz der Geschwulst am Kopf und Hals ohne besondere engere Prädilektionsstelle, 4mal am Arm, 3mal am Rücken und nur 1mal am Oberschenkel. In zwei Fällen [1] [2]) fanden sich zwei gleichartige Tumoren an demselben Patienten.

Die Haut, welche die Tumoren bedeckte, sah zu Beginn der Erkrankung stets ganz unverändert aus, wurde aber bisweilen durch den vordrängenden Tumor prall gespannt oder sogar ulceriert, liess jedoch keinen Zusammenhang mit den Tumoren und ausser geringfügigen entzündlichen Prozessen keine pathologischen Veränderungen erkennen. Das Auftreten kleiner ulcerierter Punkte, die mit weissen Kalkkonkretionen erfüllt waren, ist von Malherbe [3]) beobachtet.

Die Mehrzahl der Tumoren war von einer Kapsel gegen das umliegende Bindegewebe abgegrenzt, in einem Teil der Fälle jedoch [Malherbe Obs. IV [4]), Obs. VII [5]), Chenantais [6])] ging die Neubildung diffus in das Unterhautbindegewebe über. Auf dem Durchschnitte wiesen sämtliche Tumoren einen alveolären Bau auf. Die von weissglänzendem Bindegewebe gebildeten Maschen schlossen Höhlen ein, welche von einer krümelig breiigen Masse erfüllt waren, die neben organischer Grundsubstanz hauptsächlich phosphorsauren, weniger kohlensauren Kalk enthielt. Mikroskopisch-anatomisch fanden sich da, wo der Tumor weiter wuchs, zwischen den Fibrillenbündeln des Bindegewebes Zellen von epithelialem Charakter. Die Kalkmassen erwiesen sich als Haufen ebensolcher jedoch ver-

1) Malherbe a. a. O. „b." S. 42.

2) Lücke. Ueber eingebalgte Epithelialgeschwülste. Virchow's Archiv 28. S. 382.

3) A a. O. „b." S. 61.

4) A. a. O. „b." S. 43.

5) do. S. 53.

6) A. a. O. S. 51. Enfin dans d'autres cas sa membrane d'enveloppe se continue sans ligne de démarcation appréciable avec le tissu conjonctif qui l'entoure.

kalkter Epithelzellen. Ausserdem fanden sich sowohl zwischen den Epithelzellen, als isoliert im Bindegewebe, und am Rande der Kalkmassen zahlreiche Riesenzellen, welche nach Malherbe in verkalkte Epithelzellen übergehen, während sie nach Denecke[1]) als Fremdkörperriesenzellen aufzufassen sind. Das bindegewebige Gerüst war in einem Teil der Fälle verknöchert. Die Gefässe, welche Malherbe beobachtete, waren nur spärliche Kapillaren. Die kleinen Arterien Denecke's[2]) zeigten endarteriitische Veränderungen. Die Tumoren waren alle unbedingt gutartig. Metastasen oder Recidive nach der Operation sind nicht beobachtet. Nur ganz allmählich wuchsen diese Tumoren zu Erbsen- bis Faustgrösse heran. Ein Zeitraum bis zu 36 Jahren lag zwischen dem ersten Auftreten und der Operation, ja manchmal schienen die Geschwülste schliesslich stationär zu bleiben. Ganz überwiegend waren es jugendliche Individuen, welche von dem Leiden befallen wurden.

Zum Beweise folge hier eine Zusammenstellung der Fälle, in denen über das Alter der Patienten bei der Operation (II) und bei der Erkrankung (I) Nachrichten vorliegen. Der Tumor wurde

	(I) bemerkt früher als mit	(II) operiert mit
Malherbe	Obs. XI 2 Monaten	9 Monaten
—	Obs. III 14 „	16 „
Ovion	erste Kindheit	18 Jahren
Malherbe	Obs. XIV 6 Jahren	7 „
—	Obs. VII 7 „	44 „
—	Obs. V 10 „	18 „
Sokolowsky	12 „	20 „
Malherbe	Obs. II 14 „	14 „
—	Obs. X 14 „	38 „
—	Obs. IV 15 „	20 „
Denecke	Fall III 18 „	20 „
Malherbe	Obs. XV 19 „	21 „
Wilckens	30 „	43 „
Malherbe	Obs. IX 31 „	56 „
v. Noorden	33¾ „	35 „

Bei der Beurteilung dieser Tabelle ist zu bedenken, dass infolge der unschuldigen Natur des Leidens dasselbe sicher in allen Fällen

1) Denecke. Beitrag zur Kenntnis der verkalkten Epitheliome. In Orth. Arbeiten aus dem pathol. Institut zu Göttingen. Berlin 1893.

2) A. a. O. S. 202.

früher auftrat, als es bemerkt wurde. In den Fällen, in welchen Patienten in höherem Alter (50 Jahre) zur Operation kamen, ohne bestimmte Angabe über das erste Auftreten machen zu können hatten die Tumoren immer schon „viele Jahre" bestanden.

Die Auffassung, welche diese Tumoren erfahren haben, ist verschieden. Nur darüber sind alle Autoren einig, dass es sich um Geschwülste epithelialer Abkunft handelt. Welche Epithelien den Ausgangspunkt abgeben, darüber sprechen sich Wilckens[1]), Förster[2]), Lücke[3]) und Sokolowsky[4]) nicht bestimmt aus. „Der Tumor beruht auf einer Entwicklung epithelialer Herde im subkutanen Bindegewebe. Daraus resultiert der alveoläre Bau. Es verkalken nun auf einem ziemlich vorgeschrittenen Stadium die Epithelien und verknöchern die Bindegewebsbalken, während die Geschwulst sich nach aussen abkapselt" (Lücke). Malherbe und Chenantais führen die Geschwülste auf die Talgdrüsen und zwar hauptsächlich auf Talgdrüsen zurück, die in Atherome verwandelt sind. Malherbe[5]) gibt jedoch mit Rücksicht darauf, dass er in der Wangenhaut, die einen solchen Tumor überkleidete, keine Talgdrüse nachweisen konnte, die Möglichkeit zu, dass hier und da auch Schweissdrüsen diese Tumoren liefern. Chiari[6]) leitet sie von Dermoidcysten ab. v. Noorden[7]) stellt unter den sechs verschiedenen Möglichkeiten der Entstehung, die er in Erwägung zieht, den Ursprung aus Atheromen entschieden in den Vordergrund. Auch Virchow[8]) Klebs[9]), Ziegler[10]), Winiwarter[11]), Franke[12]) sprechen sich für dieselbe Herkunft aus.

1) Wilkens. Ueber die Verknöcherung und Verkalkung der Haut und die sogen. Hautsteine. Inaug.-Dissert. Göttingen 1858.

2) Förster. Ueber einige seltenere Formen des Epithelialcancroides. Verhandlg. der physik. med. Gesellsch. Würzburg 1858. Bd. X. S. 170.

3) Lücke. Ueber eingebalgte Epithelialgeschwülste. Virchow's Archiv. Bd. 28. S. 378.

4) Sokolowsky. Ueber eine seltene Form des Epithelialkrebses. Zeitschrift für rat. Med. Bd. 23. 1865. S. 21.

5) A. a. O. „c.".

6) Chiari. Ueber die Genese der sogen. Atheromcysten der Haut und des Unterhautzellgewebes. Berlin 1891. Cit. nach Denecke.

7) W. v. Noorden. Das verkalkte Epitheliom. Bruns, Beiträge zur klin. Chirurgie. Tübingen 1888. Bd. III. S. 467.

8) Virchow. Geschwülste. II. S. 104.

9) Klebs. Handbuch der pathol. Anat. 1869. S. 33.

10) Ziegler. Spez. pathol. Anat. 1889. S. 458.

11) Winiwarter. Haut und Zellgewebe. Stuttgart 1892. S 661.

12) Francke. Ueber das Atherom. Archiv für klin. Chirurgie. Bd. 34.

Dagegen erklärt Denecke [1]), als letzter Beobachter auf Grund seiner genauen pathologisch-anatomischen Untersuchungen: „Es sind in unseren Fällen nicht die geringsten Anzeichen vorhanden, die uns zur Annahme eines solchen Entstehungsortes berechtigten". Denecke glaubt, „dass die Tumoren aus epithelialen Gebilden des subkutanen Gewebes, also aus drüsigen Organen, oder auch aus versprengten Epithelkeimen ihren Ursprung nehmen, und dass die Kapsel nur sekundärer Natur ist". Im ganzen haben wir 8 verschiedenartige Ansichten über 26 gleichartige Tumoren. Soviel ist sicher, dass eine bestimmte Entstehungsweise noch nicht zweifellos gemacht worden ist. Es scheint daher nicht ungerechtfertigt, noch einen anderen Ursprung, den endothelialen, in den Kreis der Erwägungen zu ziehen.

Die Diagnose Epitheliom stützt sich bei den fraglichen Tumoren auf den epithelialen Charakter der Geschwulstzellen, auf die scharfe Abgrenzung des von ihnen gebildeten Krebskörpers von dem umgebenden Bindegewebe, endlich auf das Vorkommen von Epidermisperlen und nach Denecke auch auf die Verhornung. Zellen von ausgesprochenem epithelialem Charakter finden sich nun nicht nur in den Tumoren, die von dem äusseren Keimblatt abzuleiten sind. Auch in den Geschwülsten, welche zweifellos Endothelien oder Perithelien ihren Ursprung verdanken, findet man Zellen von ganz dem gleichen Aussehen. So hat Braun [2]) beispielsweise gesehen, wie die Zellen seiner Endotheliome der Haut nicht selten vollkommen Form und Anordnung von Cylinderepithelien annehmen. Auch in unseren Tumoren fanden sich an den Stellen perivaskulärer Wucherung umfangreiche polygonale Zellen (Fig. 3 und 4) mit grossem Kern, die ganz den von Chenantais [3]) abgebildeten gleichen. Auch sie könnten mit echten Epithelien verwechselt werden. Auch die scharfe Grenze der Geschwulstzellen gegen die sie einscheidenden Fibrillenbündel ist nichts, was das Epitheliom vor dem Endotheliom voraus hätte. Malherbe und Denecke zeigen, wie die Wucherung der Tumoren in der Peripherie in den Lymphspalten stattfindet. Wenn das eine Eigentümlichkeit des Cancroids ist, so ist es nicht weniger den Tumoren eigen, die auf einer Wucherung der endothelialen Zellen eben dieser Lymphspalten

1) A. a. O.

2) H. Braun. Ueber die Endotheliome der Haut. Archiv für klin. Chirurgie. Bd. 34. 1892. S. 196.

3) A. a. O. Pl. IV. Fig. 4.

beruhen und die sich an vielen Stellen durch grade so scharfe Abgrenzung ihrer mit Zellen erfüllten Alveolen gegen das Bindegewebe auszeichnen, wie der Epithelialkrebs an allen Stellen es thut. Auch die konzentrisch geschichteten Zellkugeln geben kein differentiell diagnostisches Merkmal zwischen Epitheliom und Endotheliom ab. Sind sie es doch gerade, die die verkalkten Endotheliome der Dura mater, die Psammome, auszeichnen, die aber auch in den Endotheliomen der Haut gesehen worden sind. Weder aus der Gestalt der Zellen, noch aus ihrer scharfen Eingrenzung in Lymphspalten, noch aus ihrer konzentrischen Anordnung zu Perlkugeln oder Epidermiszellen kann ein Beweis für die Diagnose Epitheliom gewonnen werden. Alle drei Eigenschaften haben sich bei Endotheliomen gefunden und haben allen Arten dieser Tumoren einmal zu dem Schicksal verholfen, als Carcinome oder Epitheliome beschrieben zu werden.

Ein Umstand allerdings scheint mit aller Entschiedenheit für den heimlichen carcinomatösen Charakter des unschuldigen „épithéliome calcifié des glandes sébacées" zu sprechen; das ist die Verhornung des Krebskörpers, welche von Denecke konstatiert ist. Aber auch dieser Degenerationsprozess scheint mir nicht ganz unzweifelhaft festgestellt. Denecke schliesst die Verhornung des bereits verkalkten Krebskörpers daraus, dass dieser sich nach Entkalkung mit Pikrocarmin intensiv gelb färbt. Eine derartige Gelbfärbung mit Pikrocarmin habe ich aber auch an der hyalinen Substanz unserer Tumoren in einigen Präparaten eintreten sehen. In Schnitten, die mit Pikrinsäurefuchsin gefärbt waren, nahm die hyaline Grundsubstanz, in der der Kalk lagert, genau dieselbe intensive Pikrinsäurefärbung an, wie die Epidermis der Planta pedis. Es scheint mir daher nicht berechtigt, aus der Gelbfärbung mit Pikrinsäure auf Verhornung zu schliessen, denn offenbar kann sich die hyaline Substanz unter Umständen ähnlich verhalten. Denecke nimmt in den Epithelzellen eine schwach gelbe Färbung als Beginn der Verhornung, berichtet aber, dass auch die dem Bindegewebe entstammenden also jedenfalls nicht verhornten Riesenzellen sich „intensiv gelb" färben [1]). Endlich hat Denecke einen ganz allmählichen Uebergang des verkalkten Krebskörpers in das Bindegewebe gesehen und erklärt diesen Befund durch reaktive Wucherungsvorgänge im Bindegewebe gegenüber dem als Fremdkörper auftretenden Kalk. Fibroplasten wuchern in die Kalkbrocken hinein,

1) A. a. O. S. 207.

und so werden die ursprünglich scharfen Grenzen gegenüber dem Bindegewebe verwischt. „Man sieht dann verschieden grosse Haufen von verkalkten Krebszellen und selbst einzelne Zellen inmitten eines festen Bindegewebes oder aber es ist, wo letzteres hyalin entartet und von Kalk inkrustiert ist, gar nicht mehr möglich zu sagen, welcher Teil der intensiv gelb gefärbten Massen aus Krebszellen und welcher aus Bindegewebe bestehe“ [1]). Also entweder färben sich mit Pikrinsäure nicht nur verhornte sondern auch hyalin degenerierte Massen intensiv gelb, oder aber wir müssen eine Verhornung auch des Bindegewebes annehmen.

Stellt man nun die Frage, ob an den präexistierenden epithelialen Gebilden Wucherung und deren Uebergang in Geschwulstbildung konstatiert ist, so kommen ausser der Haut und ihren Drüsen, Atherome, Dermoidcysten, endlich „versprengte Epithelkeime“ in Frage. Die Haut, welche die Tumoren überkleidete, erschien klinisch in den meisten Fällen ganz unverändert; die Tumoren wurden daher ausgeschält, ohne dass Haut mitentfernt wurde. Wo aber die mikroskopische Untersuchung der Haut möglich wurde, da hat sie nichts von atypischer Wucherung der Epithelien erkennen lassen. Der Befund von „quelques glandes sudoripares gonflées“ [2]) beweist nichts, jedenfalls spricht er nicht für die Abstammung aus den Talgdrüsen. Sonst sind keine Wucherungen der normalen epithelialen Gebilde konstatiert. Die Entstehung aus Atheromen sucht Malherbe durch seine Nr. IX zu beweisen. Eine Cyste enthielt in einer „mit der der Atherome identischen Membran Atherombrei“ mit Kalk, ausserdem faserknorpelige von der Cystenwand ausgehende Gewebsbalken. In den Bindegewebszügen fanden sich verkalkte Epithelien und Epidermisperlen. Davon, dass die „mit der der Atherome identische“ Membran mit dem für die Atherome charakteristischen Epithel ausgekleidet sei, findet sich nichts erwähnt, nach Chenantais, Pl. I. Fig. 5 gegebenem Schema ist eher das Fehlen einer solchen Auskleidung anzunehmen. Die Kalkbrei enthaltenden Cysten in unseren Tumoren liessen sich auch mit einer Summe aneinander gedrängter Atherome vergleichen. Ich zweifle daran, dass die Obs. IX sich auf eine Atheromcyste bezieht. In keinem der 26 Fälle ist eine die Geschwulst umkreisende Epithelschicht mit papillenartigen Wucherungen im Inneren beobachtet. Die Kapsel,

1) Ibidem.

2) Malherbe a. a. O. „b.“ S. 44. „c.“ S. 659.

welche die Mehrzahl der Geschwülste umgab, war bindegewebiger Natur. Sie fehlte ganz bei dem diffus in die Umgebung übergehenden Tumor der Obs. IV. Wo eine Kapsel bestand, fand die epitheliale Wucherung auch jenseits der Kapsel zwischen den Bindegewebsbalken in den Lymphspalten statt [1]). Das sind Befunde, die, wie Denecke zeigt, gegen den Ursprung aus einer präformierten Epithelialcyste sprechen und darauf hinweisen, dass die Kapsel nur sekundärer Natur ist. Dazu kommt, dass Atherome bei Kindern eine ausserordentliche Seltenheit sind, das épitheliome calcifiée des glandes sébacées aber gerade eine Vorliebe für das jugendliche Alter hat. Es ist ein Widerspruch, wenn eine sekundäre Erkrankung der Atherome im Kindesalter relativ häufiger sein soll als diese selbst.

Einige Gründe scheinen mir nun direkt dafür zu sprechen, dass es überhaupt nicht nötig ist, nach Wucherung an präexistierenden epithelialen Gebilden zu suchen, dass das fragliche Geschwulstepithel vielmehr von den Zellen der Wege des Lymphstromes abstammt. Malherbe gibt die Möglichkeit dieser Herkunft zu: „Dans l'épaisseur de cette coque entre les faisceaux conjonctifs, qui la constituent on rencontre par places des trainées minces des cellules épithéliales gonflées; peutêtre sont ce les cellules endothéliales d'un lymphatique. En tout cas ces cellules doivent être un des éléments d'acroissement périphérique de la tumeur" [2]) und „L'acroissement se fait en majeure partie au milieu même du néoplasme, par le développement de nouvelles masses épithéliales au seins des travées connectives; il se fait aussi un peu à l'extérieur de la tumeur par l'envahissement du tissu conjonctif voisin qui résulte du dépôt dans les mailles interfibrillaires de petites colonnes de cellules bientôt calcifiées" [3]). Die kleinen Zellsäulen möchte ich mit denen unserer Figur 5 identificieren.

Die Riesenzellen, welche in den Tumoren beobachtet wurden, entstammen dem Bindegewebe. Es ist nun nach Malherbe's Beobachtungen und Zeichnungen nicht möglich, ihnen einen anderen Ursprung zu vindicieren, als den Epithelzellen. Denecke kann zwar auf Grund seiner Präparate schliessen, dass es sich um Fremdkörperriesenzellen handelt, die den Kalk umsäumen, und dass die sehr spärlichen isolierten Riesenzellen durch den Schnitt von

1) Chenantais a. a. O. S. 60. „On peut trouver au delà de la membrane d'enveloppe de foyers d'envahissement".

2) A. a. O. „b." S. 38.

3) A. a. O. „b." S. 48.

dem zugehörigen Kalk getrennt sind. Diese Auffassung aber auch auf Malherbe's Befunde zu übertragen, scheint mir nicht möglich. Es sind dort ganze Riesenzellennester ohne Kalk in Bindegewebsscheiden gesehen und gezeichnet, und auch inmitten noch nicht verkalkter Epithelzellenhaufen liegen Riesenzellen. Mögen sie, wie Malherbe annehmen zu müssen glaubt, sich vor ihrer Degeneration in Epithelzellen zerspalten oder mögen sie direkt verkalken, auf jeden Fall ist von Malherbe gerade so wie in unseren Tumoren gesehen, wie an einem Teil der Riesenzellen die Kernfärbung ausbleibt und eine allmähliche Verwandlung von Riesenzellen im „verkalkten Krebskörper" stattfindet. Der Krebskörper Malherbe's geht aus Zellen der Bindegewebsreihe hervor [1]).

Auch der allmähliche Uebergang, den Denecke zwischen dem verknöcherten Bindegewebsgerüst und dem verkalkten Krebskörper gesehen hat, braucht nicht notwendiger Weise durch Wucherungsvorgänge, welche durch den Kalk im Bindegewebe angeregt sind, erklärt zu werden. Befunde wie die, dass ein ganzer „Krebskörper" sich in echte Knochensubstanz umwandelt, dass zwischen verknöcherten Bindegewebsbalken einzelne Epithelzellen liegen, lassen auch die andere Deutung zu, dass da nicht eine ursprüngliche scharfe Grenze zwischen Krebskörper und Bindegewebe sekundär verwischt wurde, sondern dass von vornherein der Uebergang von unverändertem Bindegewebe zum Bindegewebe mit gewucherten Endothelien ein allmählicher war. Ein solcher allmählicher Uebergang des Krebskörpers in das Bindegewebe, ein Uebergang, der durch Riesenzellen vermittelt wird, findet sich abgebildet in Chenantais Pl. II. Fig. 4.

Endlich sprechen die klinischen Erscheinungen, das langsame Wachstum, der Mangel an Metastasen und Recidiven, das jugendliche Alter der Patienten entschieden gegen eine atypische epitheliale Neubildung. Wenn das Mikroskop den zweifellosen Beweis des epithelialen Ursprungs dieser Tumoren erbringt, dann muss man sich dazu verstehen, die Gutartigkeit dieses Krebses durch Theorien über die specifité des cellules zu erklären, wie Malherbe es thut. Solange aber das Mikroskop nicht Befunde umstösst, welche für endotheliale und gegen epitheliale Herkunft sprechen, wird man daran denken dürfen, dass dieser gutartige Krebs jugend-

1) Vergl. Chenantais a. a. O. Pl. II. Fig. 4 und Pl. IV. Fig. 5.

licher Individuen eben kein Krebs, kein Epitheliom, sondern ein Endotheliom ist.

B. Verkalkte Enchondrome im Unterhautbindegewebe.

Zwei weitere Tumoren des Unterhautbindegewebes, die mit den meinen grosse Aehnlichkeit haben, sind von Förster [1]) und C. O. Weber [2]) als verkalkte Enchondrome beschrieben worden. Die gänseeigrosse Geschwulst Förster's entstammte dem Zellgewebe der Kreuzgegend und war überall „durch straffes Zellgewebe adhärent". Die Geschwulst C. O. Weber's war in 2 Jahren unter der Stirnhaut eines 17jährigen Mädchens entstanden und hatte die Grösse eines 5groschenstückes. Beide Geschwülste sind Enchondrome genannt, ohne dass irgendwo eigentliches Knorpelgewebe nachgewiesen wäre. Nur die Gestalt der einzelnen Zellen, die „hell und glänzend waren wie Knorpelzellen" (Förster) oder „die Mitte hielten zwischen Bindegewebe und Knorpelzellen" (C. O. Weber) leitete entsprechend den pathologischen Anschauungen der damaligen Zeit auf diese Diagnose. Meinen Tumoren gleichen beide Geschwülste insofern, als sie aus Bindegewebsmassen bestehen, welche Höhlungen einschliessen. Die Maschenräume sind mit weichem, gelbem Kalkbrei oder mit festen Kalkkonkrementen gefüllt. In beiden Geschwülsten ist nachgewiesen, dass es die zwischen den Bindegewebsbündeln gewucherten zelligen Elemente sind, welche verkalken. Die „kolossalen Mutterzellen mit endogenen Knorpelzellen" Förster's entsprechen wohl meinen Riesenzellen. Denn Förster's Tafel XXX Fig. 6 und der dazu gehörige Text können keinen Zweifel darüber lassen, dass Förster das, was wir heute Riesenzellen nennen, als Mutterzellen bezeichnet. Auch das klinische Verhalten von Weber's Fall, die langsame Entstehung bei einem jugendlichen Individuum, stimmt mit dem unserigen überein.

C. Lymphangiome mit verkalktem Inhalt.

Eine Auffassung, welche unserer Ansicht über unseren Fall noch am meisten nahe steht, haben vier erbsengrosse Tumoren erfahren, welche dem Scrotum eines 12jährigen Knaben entstammen. Sie sind von Lewinski [3]) als Lymphangiome der Haut mit verkalktem Inhalte beschrieben. Ueber dreien der Tumoren war die

1) Förster. Allgemeine pathol. Anatomie. Leipzig 1855. S. 133. Atlas. Tafel XIX Fig. 3—5.

2) C. O. Weber. Die Exostosen und Enchondrome. Bonn 1856. S. 96.

3) Virchow's Archiv. 91. S. 371.

Epidermis intakt, das vierte Stück aber zeigte, wie die eine unserer Fussgeschwülste, einen epidermoidalen Defekt mit so scharfrandigen Rändern, dass Lewinski zweifelt, ob dieses Loch nicht doch der Wissbegierde des Operateurs seine Entstehung verdankt. „Es handelt sich um kleine mit Kalkkonkrementen durchsetzte Geschwülste, deren erste Entstehung offenbar an der Grenze der Cutis und des subkutanen Fettgewebes stattgefunden hat und die bei weiterem Wachstum die Lederhaut zur Atrophie brachten". „Ein mikroskopischer Schnitt erweist sich bei schwacher Vergrösserung als aus Bindegewebsfasern bestehend, zwischen welchen eine grosse Anzahl von unregelmässig schwammartig angeordneten verschieden grossen Lücken sich befinden, in denen überall die stark lichtbrechenden Kalkkrümmel liegen". Nach Entkalkung findet man an Stelle der Kalkmassen eine körnige, schwach lichtbrechende Masse. „Die einzelnen Hohlräume zeigen keine eigentliche Membran, sondern erscheinen geradezu wie Löcher im Bindegewebe", nur hier und da fanden sich auskleidende Endothelien an der Wand der Lücken. Lewinski glaubt erweiterte thrombosierte Lymphgefässe mit verkalktem Inhalt vor sich zu haben. Er leitet seine Kalkmassen von geronnener Lymphe, ich die meinen von Zellen ab. Diese Differenz der Auffassung wird aber zurückgedrängt von der Analogie der anderen Befunde in Lewinski's Tumoren und den meinen. Dass Lewinski die verkalkenden Zellen nicht gesehen hat, beweist nichts gegen die Zusammengehörigkeit der verglichenen Geschwülste, denn die Stellen, welche Aufschluss über die Entwicklungsgeschichte der Tumoren geben, fanden sich auch in unseren Tumoren nicht sofort und nicht an allen Stellen. Sie wollen erst gesucht sein. Besonders bemerkenswert erscheint an dem Lewinski'schen Falle die Mehrzahl der Geschwülste und das jugendliche Alter ihres Trägers.

3. Resultate.

So sind es denn im ganzen 30 Fälle, die ich für gleichartig halte und als verkalkte Endotheliome im Unterhautbindegewebe auffassen möchte. Ich will versuchen, kurz ihre pathologischen und klinischen Charaktere zu zeichnen, wie sie sich darstellen müssen, wenn man die Zusammenfassung dieser 30 Fälle als berechtigt anerkennt. Es sei dabei gestattet, auf einzelne besonders bemerkenswerte Analogien mit nicht verkalkten Endotheliomen der Haut einerseits und mit verkalkten Endotheliomen in den Höhlen des

centralen Nervensystems [1]) und in der Orbita [2]) andererseits hinzuweisen. Die Frage nach der Histiogenese der Geschwülste sei vorangestellt, weil sich aus der Art der Entstehung und des Wachstums die patholog.-anatomischen und klinischen Erscheinungen z. T. ableiten lassen.

Die Entstehung der verkalkten Endotheliome des Unterhautbindegewebes ist durch die Wucherung der Zellen bestimmter Gebiete des Lymphgefässsystems bedingt. Wie in allen anderen beobachteten Endotheliomen sind nicht nur die Endothelien der Lymphkapillaren, sondern auch die Zellen ihrer Wurzeln, die endothelioiden Zellen in den Saftkanälchen, d. h. Bindegewebszellen, beteiligt. Die in Rede stehenden Tumoren haben mithin dieselben Zellen als Ausgangspunkt wie die Sarkome, unterscheiden sich jedoch von ihnen darin, dass die typische Anordnung der gewucherten Zellen in Lymphgefässen oder Saftkanälchen noch erkennbar ist. So erklärt es sich, dass die verkalkten Endotheliome im Unterhautbindegewebe aus Zellhaufen und Zellreihen zwischen unveränderten Bindegewebsbündeln bestehen. An vielen Stellen sind die Zellzüge bezw. ihre Degenerationsprodukte scharf gegen das Bindegewebe abgegrenzt, an einzelnen ist ein Uebergang beider Gewebsteile ineinander nachzuweisen. In dem von uns beobachteten Falle finden sich die Haufen gewucherter Zellen stellenweise in ausgesprochen perivaskulärer Anordnung und bilden zum Teil eine Art von Zellmantel um die kleinen Arterien und Kapillaren. Dieser Befund verdient deshalb Beachtung, weil das gleichzeitige Vorkommen von interfascikulärer und perivaskulärer Wucherung wiederholt in Endo-

1) Für verkalkte Endotheliome ist der Name Endotheliom zuerst aufgekommen. Golgi hat ihn 1869 (Camillo Golgi. Sulla struttura e sullo sviluppo degli Psammomi. Rendiconti del Reale Istituto Lombardo II. Serie. Vol. II. Part. 1. Milano 1869) gegenüber Robin's Arbeit über das „épithélioma des séreuses" für die Psammome eingeführt. (Robin. Recherches anatomiques sur l'épithélioma des séreuses. Journal de l'anatomie et de la physiologie 1869, pag. 239.) Durch die Arbeiten von Bizzozero (Bizzozero und Bozzolo. Ueber die Primitivgeschwülste der Dura mater. Wiener med. Jahrbücher 1874. S. 285), Neumann (Ueber Sarkome mit endothelialen Zellen. Wagner's Arch. f. Heilkd. Bd. 13), P. Ernst (Ueb. Psammome. Ziegler's Beitr. XI. S. 234), Kraushaar (Ein Fall von perforierendem Endothelialsarkom der Dura mater. In.-Diss. Marburg 1886) ist bestätigt worden, dass die Psammome hervorgehen durch Wucherung der endothelioiden Zellen des Bindegewebes unter Erhaltung ihrer Anordnung in Lymphspalten, dass sie somit Endotheliome sind.

2) Die Endotheliome der Orbita enthielten zum grössten Teil Kalkkörper. Vergl. die zusammenfassende Arbeit von Hartmann. „Ueber das Endotheliom der Orbita". Gräfe's Archiv für Ophthalm. Bd. 34. 4. S. 188.

theliomen gemacht worden ist [1]). Besonders wichtig ist aber für uns die gleiche Erscheinung in den Xanthomen [2]) der Haut, deren Auffassung als „Endothelioma lipomatodes" immer mehr Berechtigung zu gewinnen scheint, und in den Psammomen [3]). Der Befund

1) Vergl. u. a. Koester. Ueber Cancroid mit hyaliner Degeneration. Virchow's Archiv. Bd. 40.

Sattler. Ueber die sogen. Cylindrome und ihre Stellung im onkologischen System. Berlin. Reimer 1874.

Rustitzky. Epithelialcarcinom der Dura mater mit hyaliner Degeneration. Virchow's Archiv 69. S. 191.

Dagonet. Tumeur de la dure mère cranienne ayant les caractères du cylindrome. Archives de méd. expér. IV. 1892. S. 361.

Nasse. Ueber Geschwülste der Speicheldrüsen und verwandte Tumoren des Kopfes. Archiv für klin. Chirurgie 44. S. 233. Fall 24 S. 265.

Cramer. Ueber multiple Angiosarkome der Pia mater spinalis mit hyaliner Degeneration. Inaug.-Dissert. Marburg 1888.

Hildebrand. Ueber den Bau gewisser Nierentumoren. Archiv für klin. Chirurgie. Bd. 47.

Driessen. Ueber glykogenreiche Endotheliome. Ziegler's Beitr. Bd. 12.

2) Vergl. Touton Ueber das Xanthom. Vierteljahrschr. für Dermatol. und Syphilis. Wien 1885.

3) Für die Psammome hat die Beziehung der Geschwulstentwicklung zu den Blutgefässen ein besonderes Interesse gewonnen. Ranvier (Cornil et Ranvier. Manuel d'Histologie pathologique. Paris 1881. Vol. I. p. 166) hat gesehen, dass die zwiebelartigen Sandkörper des Psammoms mittels eines Stieles mit dem Blutgefäss zusammenhängen, dass sie gewissermassen wie Knospen dem Gefässe aufsitzen. Er nimmt an, dass die hohlen Stiele dieser Knospen mit dem Gefässlumen kommunicieren und führt für die Psammome den Namen Sarcoma angiolithique ein. Gleichartige den Gefässen knospenartig ansitzende aus Zellen bezw. aus Kalk bestehende Zwiebeln, wie in unserer Fig. 8, sind von Schüppel (Die Entwicklung des kalkkörperhaltigen Sarkoms der Dura mater. Archiv für Heilkunde 1869. Band. X. S. 410), Arnold (Virchow's Archiv. Bd. 52. S. 449), Dusaussay (Bullet. de la Soc. anat. de Paris. 3. Serie X. pag. 845, pag. 211) und Schott (Endotheliome an beiden Sehnerven. Archiv für Augen- und Ohrenheilkunde. VI. pag. 21) beschrieben. Kolaczeck (Ueber das Angiosarkom. Deutsche Zeitschr. für Chirurgie. IX. S. 211) spricht auf Grund der angeführten Beobachtungen die Vermutung aus, dass die Psammome als Angiosarkome aufzufassen seien. Von anderer Seite wiederum (Steudener. Zur Kenntnis der Sandgeschw. Virchow's Archiv. Bd. 50. S. 222), (Levi Inaug.-Dissert. Freiburg 1890) ist die Beziehung zu den Gefässen entschieden bestritten und Golgi erklärt die Befunde von Cornil und Ranvier zum mindesten für eine sehr seltene Ausnahme. Ein Endotheliom, wie das unsere, das die beiden Entstehungsweisen, die für die Psammome in Frage kommen, in sich vereinigt, das nach dem Befunde an einer Stelle interfascikuläres Endotheliom, nach dem an einer anderen perivaskuläres Angiosarkom zu nennen wäre, ist wohl geeignet zur Schlichtung dieser Meinungsverschiedenheiten beizutragen.

findet seine Erklärung darin, dass die perivaskulären mit Zellen erfüllten Räume Fortsetzung oder Ursprung der Saftkanälchen bilden [1]).

Die gewucherten Zellen der verkalkten Endotheliome im Unterhautbindegewebe haben keine einheitliche Form. Es finden sich alle Uebergänge von der leukocytenähnlichen Rundzelle zu der epithelähnlichen polygonalen Zelle, von der Spindelzelle zur endothelialen Zellplatte. Zellen mit mehreren Kernen bilden den Uebergang zu meist ausserordentlich häufigen sehr grossen und kernreichen Riesenzellen, in welchen die Kerne ohne erkennbare Regelmässigkeit verteilt sind. Die grosskernigen, polygonalen, epithelioiden Zellen finden sich in unserem Falle vorwiegend in der nächsten Umgebung der Blutgefässe. Die platten endothelialen Zellen haben eine mehr oder weniger ausgesprochene Neigung sich wie Zwiebelschalen zusammenzulegen. So entstehen ähnliche Bildungen wie sie besonders häufig in Psammomen und Endotheliomen der Orbita beobachtet worden sind. Dort haben wir ebenso wie in den uns hier interessierenden Geschwülsten verkalkende, konzentrisch geschichtete Kugeln, zusammengesetzt aus konzentrisch geschichteten endothelialen Zellen [2]).

Dieser zellige Inhalt, welcher Lymphkapillaren und Lymphspalten ausfüllt, verfällt der Verkalkung. Im Gegensatz zu der häufig beobachteten Verkalkung anderer Neubildungen, welche sich über ganze Geschwulstabschnitte ohne Rücksicht auf einzelne Gewebsbestandteile erstreckt, zeichnet sich die hier in Frage kommende Degeneration dadurch aus, dass sie besondere ausgezeichnete Geschwulstelemente, die in den Bindegewebsalveolen liegenden Geschwulstzellen, die zu der Verkalkung gewissermassen prädestiniert erscheinen, befällt. Es entstehen dadurch gerade wie in den Psammomen und ihren Verwandten Kalkkörper in nicht verkalktem Gewebe. Im Prinzip ist freilich hier die Verkalkung nichts anderes als bei anderen Tumoren: eine Kalkeinlagerung in coagulationsnekrotisches Material. In unseren Tumoren lässt sich so gut wie in den Psammomen eine hyaline Grundsubstanz nachweisen, in welcher erst sekundär der Kalk auftritt.

Ausser der Verkalkung des zelligen Inhalts der Bindegewebsalveolen ist das Auftreten von echtem Knochen beobachtet.

1) Eine durchaus analoge Erklärung gab Koester 1867 a. a. O.

2) Dass Malherbe und Chenantais diesen Kalkkörper als globes épidermiques calcifiés beschrieben, ist kein Gegengrund gegen den ausgeführten Vergleich. Hat doch Robin (s. S. 608 Anm. 1) auch die geschichteten Kugeln der Psammome mit den Perlkugeln der Hautkrebse auf eine Stufe gestellt.

Sehr häufig sind es Riesenzellen, welche der Verkalkung anheimfallen. In unserem Fall scheint der Kalk sogar fast ausschliesslich seinen Sitz in hyalin degenerierten Riesenzellen aufgeschlagen zu haben. Wie in dem miliaren Tuberkel die epitheloide Zelle das Stadium der Riesenzellen durchläuft ehe sie zu Käse wird, so ist in unserem Tumor dies Stadium der Riesenzelle eingeschaltet zwischen die Existenz der lebenden Endothelzellen und ihren Zustand als verkalkter Leichnam. Diese Riesenzellenbildung ist bereits als die erste Andeutung der beginnenden Degeneration anzusehen. Zu einer Kernteilung reicht die Kraft der Zelle noch aus, zur Protoplasmateilung nicht mehr. So muss, wie das ja oft ausgeführt ist, die vielkernige Zelle zu Stande kommen. Das Auftreten von Riesenzellen in Endotheliomen ist nichts ungewöhnliches. Insbesondere finde ich die Beziehung von mehrkernigen bezw. Riesenzellen zu Degenerationsprodukten endothelialer Zellen bei Cylindromen [1]) (Riesenzellen und Hyalin), bei dem Xanthom [2]) (Riesenzellen und Fett) und bei einzelnen Psammomen [3]) (Riesenzellen und Kalk) konstatiert. In der letzterwähnten Geschwulstklasse bilden bisweilen die Riesenzellen das Centrum der verkalkenden geschichteten Kugeln.

Fragen wir nach der Ursache der angegebenen degenerativen Prozesse in unseren Tumoren, so können wir sie nur in der mangelhaften Ernährung finden. Die Zellen, welche in Lymphbahnen wuchern, verstopfen sich offenbar damit ihre eigenen Ernährungswege. In zweiter Linie kommen als Grund für die beobachtete Ernährungsstörung wohl die arteriitischen Prozesse an den kleinen Arterien in Betracht. Intima, Media und Adventitia hypertrophieren bis zur völligen Obliteration des Gefässes. Aehnliche Befunde sind in Psammomen gemacht worden [4]).

Das Auftreten hämatogenen Pigments in besonderen

1) Vgl. v. Recklinghausen. Gräfe's Archiv f. Ophthalmologie. 1864. Bd. X. 2. — Koester a. a. O. S. 481. — Sattler a. a. O. S. 24 u. 51.

2) Touton a. a. O. S. 30. Auffassung der xanthelasmat. Riesenzellen.

3) Neumann. Archiv für Heilkunde. XIII. S. 317. Die Schichten der verkalkten Perlkugeln sind um „myeloplaxes ähnliche vielkernige Gebilde" angeordnet, sowohl in dem Orbitatumor (Fall 2) als in dem Psammom der Gehirnsubstanz (Fall 3). — Schott (Archiv für Augen- und Ohrenheilkunde. VI. S. 21). Die zum Teil verkalkten geschichteten Kugeln enthalten in der Mitte „mehrkernige feinmolekulare Gebilde". — Alt. Archiv für Augen- und Ohrenheilkunde. VII. S. 46. Der Kern der harten geschichteten Körper ist durch „grosse granulierte Körper mit mehreren Kernen" gebildet.

4) Arnold. Virchow's Archiv. Bd. 52. S. 449. — Schüppel. Archiv für Heilkunde. Bd. X. S. 410.

Pigmentzellen und in den Saftkanälchen sei nur kurz erwähnt. Ob in den hier in Betracht gezogenen Tumoren die Zellproliferation sich mit einer Bindegewebsneubildung verbindet, worauf einige Befunde hindeuten, bleibe dahingestellt. Wenden wir uns vielmehr zu der Erscheinungsform und dem klinischen Verlaufe der Krankheit.

Die verkalkten Endotheliome im Unterhautbindegewebe sind in Erbsen- bis Faustgrösse beobachtet und lagern meist unter unveränderter Haut. In einem Teil der Fälle wurde jedoch die Epidermis an einzelnen Stellen durchbrochen und es bildeten sich ganz scharfrandige Defekte aus, welche die Mündung Kalkbröckel entleerender Fistel darstellten.

Die Konsistenz der Geschwülste war entsprechend ihrem verkalkten Inhalte hart.

Die Grenze der Tumoren war in einem Teil der Fälle scharf durch eine Bindegewebskapsel markiert, in anderen Fällen jedoch ging die Neubildung diffus in das Unterhautbindegewebe über. Es kann dies Verhalten deshalb nicht Wunder nehmen, weil die Geschwulst eine Erkrankung der Lymphwege darstellt und auf dem Wege der Lymphspalten in das umgebende Gewebe hineingreift. Ebensowenig ist es aber zu verwundern, wenn das Bindegewebe in Fällen, in denen der Tumor ganz langsam wächst oder stationär geworden zu sein scheint, ihn wie einen Fremdkörper abkapselt.

Auf dem Durchschnitt lassen die verkalkten Endotheliome im Unterhautbindegewebe ein maschiges Gerüst erkennen, welches Alveolen mit verkalktem Inhalte einschliesst. Es besteht dieser grobalveoläre Bau wahrscheinlich darauf, dass immer bestimmte von einander getrennte Abschnitte des Lymphgefässsystems befallen sind. An verschiedenen Stellen setzt die Wucherung mit verschiedener Intensität ein. Thatsächlich ist in demselben Tumor das Auftreten der kleinen primären Herde ein multiples.

Diese Auffassung trägt zur Erklärung des multiplen Vorkommens der ganzen Geschwülste bei, wie es unter den 30 angeführten Fällen viermal zur Beobachtung kam, und wie es bei Endotheliomen der Haut [1]) und bei Psammomen [2]) nichts ungewöhnliches ist.

Auch die höchst eigentümliche Thatsache des ganz symmetrischen Auftretens des verkalkten Endothelioms in unserem Falle wird dadurch dem Verständnisse näher gebracht, dass auf beiden Körperhälften entsprechende Gefässgebiete erkrankt sind, gerade

1) Vergl. H. Braun. Ueber die Endotheliome der Haut. Archiv f. klin. Chirurgie. Bd. 43. S. 196.

2) Virchow. Geschwülste. Bd. II. S. 117. „Zuweilen finden sich auch mehrere kleinere und grössere Psammome auf einer diffus erkrankten Partie".

wie bei der symmetrischen Gangrän. Fragt man nach Analogien unter den Geschwülsten, so mag auf das symmetrische Auftreten von Lipomen oder von Fibromen bei der Dupuytren'schen Kontraktur hingewiesen sein. Besonders bemerkenswert erscheint mir aber der Fall von Schott, der zwei verkalkte Endotheliome von gleicher Grösse, gleichem mikroskopischem Bau und fast genau gleicher Lage an beiden Sehnerven dicht vor den Eintrittsstellen der Nerven in die Foramina optica beobachtete [1]). Das Xanthom (Endothelioma lipomatodes) ferner ist in fast allen Fällen multipel und in einem sehr beträchtlichen Teil derselben doppelseitig symmetrisch beobachtet worden.

Klinisch verhalten sich die verkalkten Endotheliome im Unterhautbindegewebe durchaus gutartig. Ihr Wachstum ist ein ganz allmähliches. Es erstreckt sich meist über viele Jahre (bis zu 37). Ja es scheint ein vollständiger Stillstand im Wachstum eintreten zu können. Andere Symptome als solche, welche durch den Druck der wachsenden Geschwulst zu erklären wären, sind nicht beobachtet.

Metastasen sind in keinem der erwähnten 30 Fälle aufgetreten und von Recidiven nach der Operation ist nichts berichtet. In diesen klinischen Beziehungen verhalten sich die Psammome einerseits und Xanthome andererseits ganz analog.

Sehr deutlich geht aus einer Zusammenstellung der angeführten 30 Fälle hervor, dass das verkalkte Endotheliom im Unterhautzellgewebe vorwiegend im jugendlichen Alter auftritt. Von den 18 Fällen, in welchen Nachrichten über die Zeit des ersten Auftretens vorliegen, war die Geschwulst in 14 Fällen vor dem 20. Lebensjahre, in den übrigen 4 Fällen zwischen dem 20. und 35. Lebensjahre zuerst bemerkt worden. Das ausserordentlich langsame Wachstum der Geschwülste und ihre Symptomlosigkeit macht jedoch die Annahme wahrscheinlich, dass die Entstehung thatsächlich noch viel weiter in die Jugend hinaufreicht, als angegeben wird. In der Vorliebe für jugendliche Individuen stimmen die beschriebenen Tumoren mit den Endotheliomen der Orbita [2]) überein, welche unter 12 bekannten Fällen 8mal vor dem 17. Lebensjahre bemerkt wurden.

1) Schott. Endotheliome an beiden Sehnerven. Archiv für Augen- und Ohrenheilkunde. VI. S. 21. Auch de Vincentiis (di un sarcoma endotheliale die ambo le orbite. Estrako dagli alli della R. acad. med. chir. Napoli 1877. Cit. nach Hartmann a. a. O.) beobachtete doppelseitig symmetrische Endotheliome der Orbita.

2) Vgl. Hartmann a. a. O. Zu den 11 von Hartmann mitgeteilten Fällen rechne ich noch den Fall von v. Recklinghausen s. o. hinzu.

Ueber die Ursache unserer Geschwülste ist naturgemäss ebensowenig sicheres anzugeben, wie über die Aetiologie der Geschwülste überhaupt. Das Vorkommen im jugendlichen Alter, das multiple und in einem Fall symmetrische Auftreten dieser Erkrankung von Abschnitten des Lymphgefässsystems legt jedoch den Gedanken nahe, dass diese Geschwülste ähnlich wie kongenitale Angiome durch Weiterentwicklung kongenitaler histologischer Missbildungen entstehen.

Erklärung der Abbildungen auf Tafel X—XIII.

(Gezeichnet vom Autor.)

Taf. X—XI. Fig. 1. Durchschnitt. Makroskopisch.
- e. Epidermis.
- b. Bindegewebe.
- k. Mit Kalkmasse erfüllte Alveole.
- p. Gelblich schimmernde Stelle am Rand.

Fig. 2. Rand und Umgebung zweier kalkführender Höhlen. Schwache Vergrösserung.
- k. Kalkmassen.
- k1. Isolierte Kalkkörner im Bindegewebe.
- l. Lymphkapillare.

Fig. 3 u. 4. Von dem Rande der kalkführenden Alveolen Stellen, welche makroskopisch gelblich aussehen. Starke Vergrösserung. Entkalkte Schnitte.

Taf. XII—XIII. Fig. 5, 7, 8, 9. Stellen aus dem bindegewebigen Gerüst. Starke Vergrösserung.

Fig. 6. Querschnitt einer kleinen Arterie.

In den Figuren 3—9 bedeutet:
- a. Arterie.
- c. Kapillare (Blutkapillare).
- el. Elastische Faser.
- i. Interfascikuläre Zellzüge.
- k. Kalkkörner, bezw. die hyalinen Massen, in welchen der Kalk vor der Entkalkung lag.
- e. Lymphspalte.
- p. Pigmentzelle.
- ps. Pigment in Saftkanälchen.
- r. Riesenzellen.
- rd. Riesenzellen mit nur ganz schwach gefärbten Kernen (degenerierende Riesenzellen).
- z. Perivaskuläre Zellanhäufungen.

In der Abbildung 4 auf Tafel XI bei z findet sich in dem Präparat ein in der Zeichnung nicht zum Ausdruck gekommenes Arterienlumen.

Beiträge zur klinischen Chirurgie. XII.
H. Laupp'sche Buchhandlung in Tübingen.

Fig. 1. **Taf. VIII.**

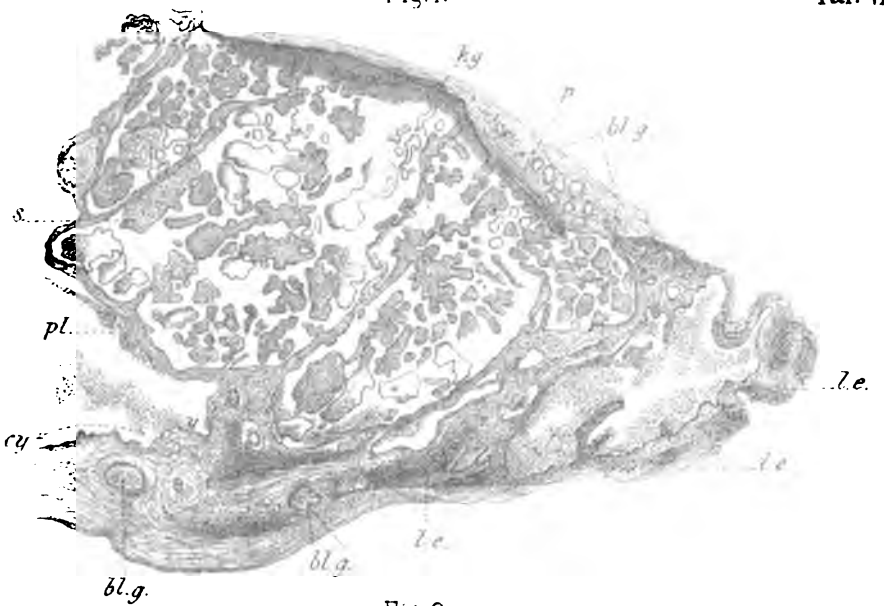

Fig 2.

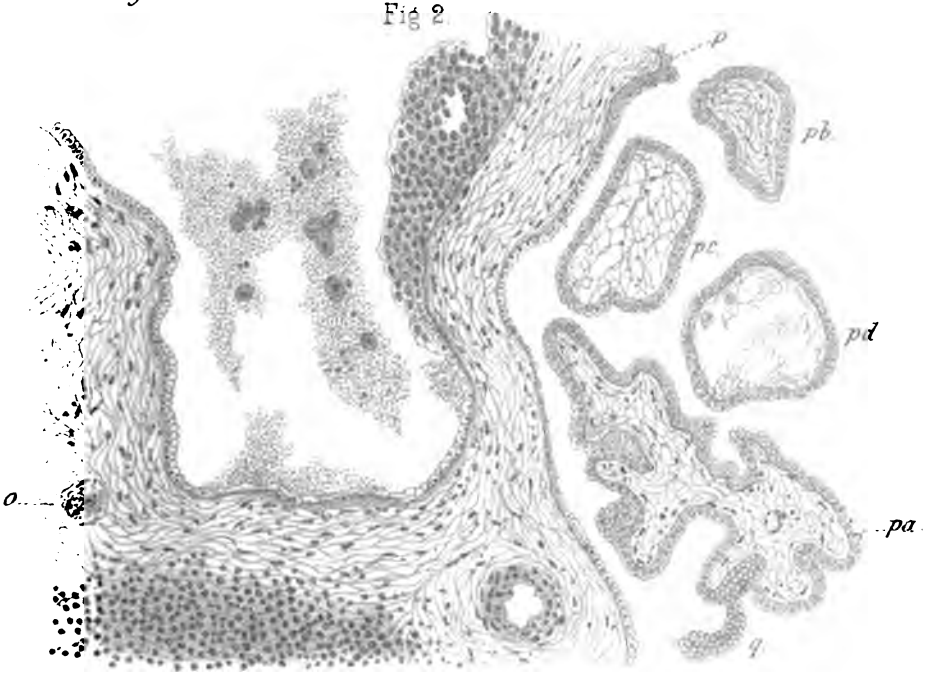

J. Fürst del.

Beiträge zur klin. Chirurgie XII.

H. Laupp'sche Buchhandlung in Tübingen.

Fig. 1.

Fig. 2.

Fig. 3.

Fig. 4.

Beiträge zur klinischen Chirurgie. XII.
H. Laupp'sche Buchhandlung in Tübingen.

Fig 1.



Fig. 2

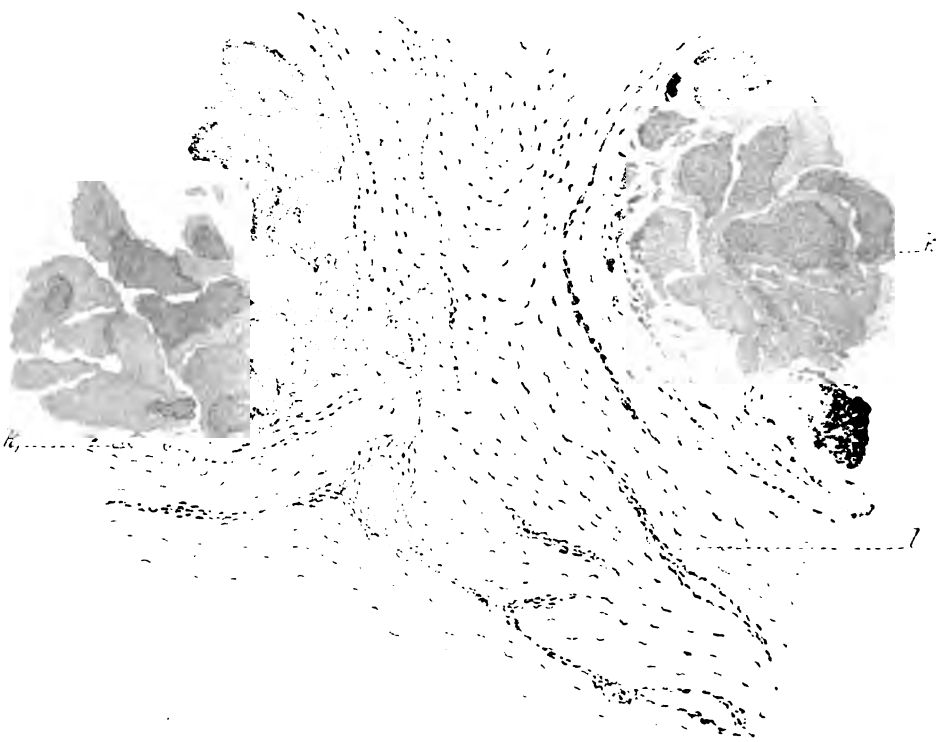

Fig. 3.

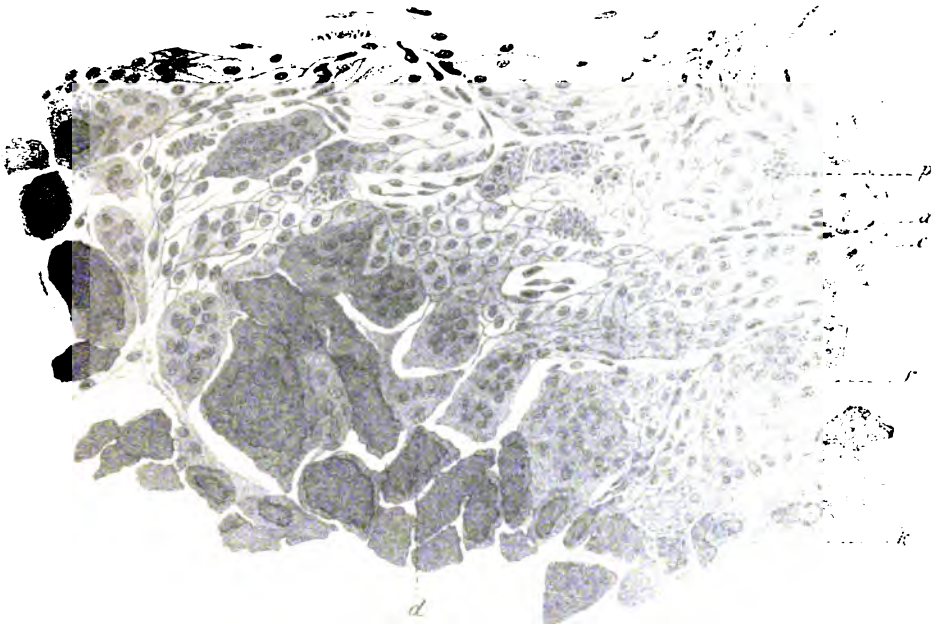

Fig. 4.

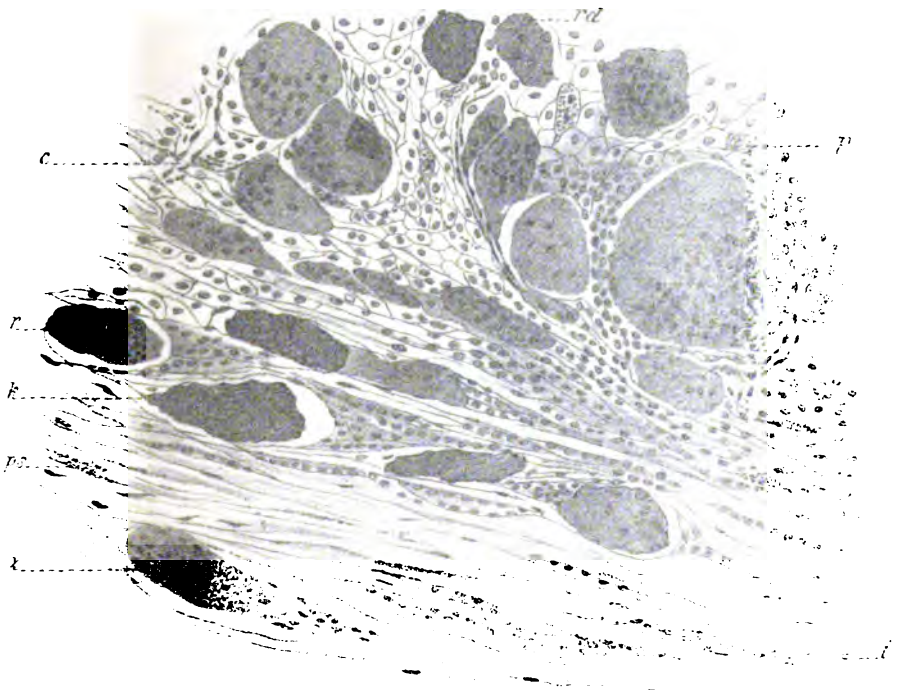

H. Laupp'sche Buchhandlung in Tübingen

Fig. 5.

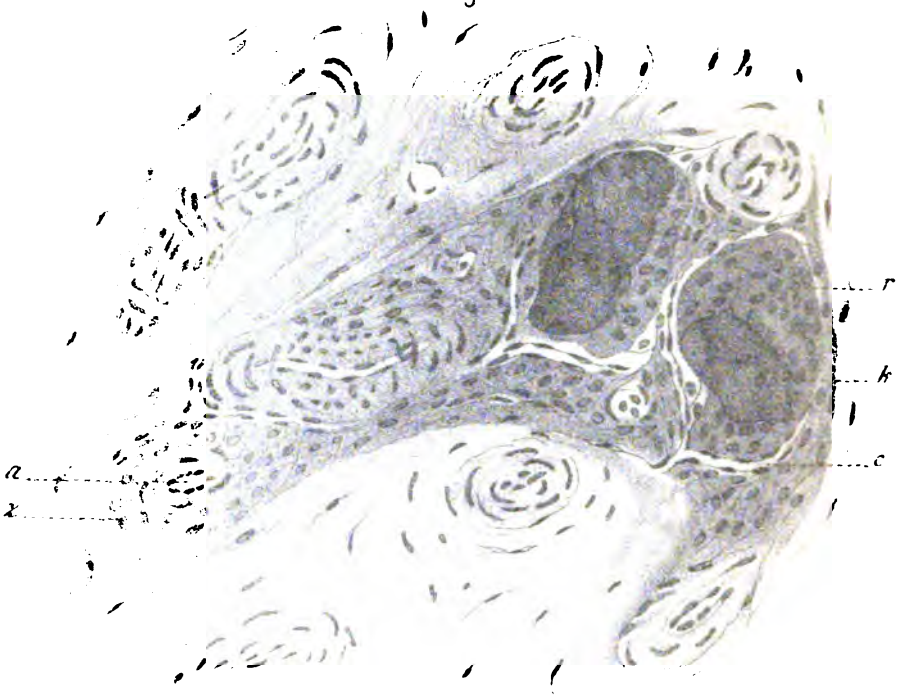

Fig. 6.



Fig. 7.



Fig. 8.

Fig. 9.

H. Laupp'sche Buchhandlung in Tübingen.

BEITRÄGE

ZUR

KLINISCHEN CHIRURGIE

MITTEILUNGEN AUS DEN KLINIKEN

ZU

BASEL BONN FREIBURG HEIDELBERG
TÜBINGEN ZÜRICH

Herausgegeben von

Dr **P. Bruns** Professor in Tübingen
Dr **V. Czerny** Professor in Heidelberg
Dr **P. Kraske** Professor in Freiburg
Dr **R. U. Kroenlein** Professor in Zürich
Dr **A. Socin** Professor in Basel
Dr **F. Trendelenburg** Professor in Bonn

Redigiert von

Dr **P. Bruns**

ZWÖLFTER BAND
Drittes Heft
MIT ABBILDUNGEN IM TEXT

TÜBINGEN 1894
VERLAG DER H. LAUPP'SCHEN BUCHHANDLUNG

DRUCK VON H. LAUPP JR. IN TÜBINGEN.

AUS DER

ZÜRICHER CHIRURGISCHEN KLINIK

DES PROF. DR. KRÖNLEIN.

XVII.

Ueber die Endresultate von 172 operierten Fällen maligner Tumoren der weiblichen Mamma.

Von

Dr. Fr. Horner.

Vorbemerkung.

Wir leben inmitten einer äusserst lebhaften Bewegung, die sich in gewissen Gebieten der Therapie chirurgischer Krankheiten geltend macht. Dabei denken wir einmal an die sogen. Blutserumtherapie bei einer Reihe von Infektionskrankheiten, wie Diphtherie, Tetanus, dann aber auch an die neuerdings von verschiedenen Seiten angestrengten Versuche, den „Krebs und krebsähnliche Geschwülste" auf unblutigem Wege zu bessern, ja sogar zu heilen.

Wir erinnern an die früheren Mitteilungen von Rossander, Adamkiewicz, sowie an die neulich bekannt gewordenen Versuche von W. B. Coley in Newyork, solche Geschwülste durch lokale Applikation gewisser Bakteriengifte zu eliminieren. Ja auch die Panacee von Brown-Séquard muss hier genannt werden, da, wie wir bestimmt wissen, gerade hier zu Lande das „Séquardin" nicht nur bei senilem Marasmus, Neurasthenie, männlicher und weiblicher Hysterie von Aerzten versucht worden ist, sondern auch bei akuter Septicämie, akuter Anämie und endlich bei Carcinom und Sarkom beider Geschlechter!

Wir wünschen nicht, etwa dahin missverstanden zu werden, dass wir alle diese neueren und neuesten Versuche wissenschaftlich in gleiche Linie zu stellen geneigt seien; davor müssten wir uns ernstlich verwahren. Allein das wollen wir doch offen hier bekennen, dass es gewiss nicht nur uns, sondern auch andern Beobachtern oft recht schwer wird, diesen leider nicht immer ohne bedenklichen Nachhall in der Tagespresse empfohlenen Encheiresen völlig gerecht zu werden, sie richtig zu würdigen und dem hilfsbedürftigen Publikum gegenüber — sine ira et studio — ins wahre Licht zu setzen.

Das Verlangen der Kranken, von Krebs und krebsähnlichen Leiden glücklich befreit zu werden, ist ein so menschliches, dass die lebhafte Nachfrage nach solchen spezifischen Kuren uns völlig erklärlich erscheint, zumal ja auch die meisten derselben ganz blut- und schmerzlos von statten gehen und ohnedies häufig genug in einem Stadium der Krankheit angewandt werden, wo selbst der zweifelnde Arzt erklären muss, dass nunmehr nichts mehr zu verlieren sei.

Um aber diesen neuen Bestrebungen gegenüber als Arzt eine bestimmte Stellung einnehmen zu können, ist es, wie uns scheinen will, doch recht erwünscht, zunächst zu wissen, was bis jetzt mit dem alten, einfachen und elementaren Mittel, mit der Anwendung des „Eisens in geschliffener Form", d. h. mit der blutigen Exstirpation durch das Messer des Chirurgen, erreicht worden ist.

Wir begrüssen daher jede Arbeit, welche so wahrhaftig und selbstlos wie möglich, diesem Wissensziele zustrebt und haben daher auch den Verfasser der vorliegenden Arbeit ernstlich ermuntert, das Material, das uns hier zur Verfügung stand, in der angedeuteten Richtung zu verwerten. Denn trotz der ausgezeichneten Monographieen von Billroth, v. Winiwarter, Oldekop, Fischer und so vieler Anderer, erscheint uns hier jede weitere Arbeit noch nützlich und brauchbar; die praktischen Wissenschaften können nun einmal der klinischen Rechenschaftsberichte nicht entraten.

Prof. Dr. Krönlein.

Schon die erwähnten statistischen Arbeiten über den malignen Tumor der Mamma haben uns den Beweis geleistet, dass derselbe einmal heilbar sei durch das Messer des Chirurgen; sodann haben sie darauf hingewiesen, dass, mit den Verbesserungen der modernen Chirurgie in Technik der Operation und Nachbehand-

lung, die Resultate der operativen Behandlung dieser Geschwülste eine noch bessere werden müsse, verzeichnet doch Oldekop unter seinen Operierten von 1850—1878 bereits 11,7% definitiv Geheilte.

Jedenfalls beweist dieser relativ kleine Prozentsatz der Geheilten, dass der Operateur im Verhältnis zu den günstigen Resultaten, die er auf anderen Gebieten der Chirurgie zu verzeichnen gewohnt ist, in dieser Beziehung doch noch mit kleinen Zahlen vorlieb zu nehmen hat.

Trotzdem oder vielleicht gerade deshalb dürfte es angezeigt sein, sich wieder einmal Rechenschaft darüber zu geben, wie weit wir heute in der definitiven Heilung des malignen Tumors durch die Exstirpation mit dem Messer gelangt sind.

Eines aber möchte ich doch noch vorausschicken. Wenn auch unter dem Schutze der Antiseptik etc. Instrumente, Operationstechnik und Wundbehandlung auf der Höhe der Zeit stehen, auch Aerzte und Frauen über die Bösartigkeit des Leidens mehr aufgeklärt sind wie früher, so liegt es mir dennoch fern, mir Illusionen zu machen über eine grosse Prozentzahl von Heilungen. Denn auch heute noch ist es bei dem frommen Wunsche geblieben, die Frauen möchten möglichst frühzeitig zur Operation kommen und heute noch gilt Billroth's Ausspruch: „Fort mit den Einreibungen! fort mit den Aetzmitteln! nur das Messer in der Hand eines sicheren Chirurgen kann hier helfen. Es kann nur dann diesen Frauen geholfen werden, wenn viel früher operiert wird".

Im Folgenden soll also nur die Rede sein von malignen Tumoren d. i. von Carcinom und von Sarkom. Die malignen Adenome — denn solche gibt es doch wohl sicher — sind bei der typischen bösartigen Geschwulst epithelialen Charakters, dem Carcinom eingereiht.

Die histologische Diagnose wurde für die klinischen Fälle zum grössten Teil durch den Prof. der pathologischen Anatomie oder seinen I. Assistenten, zum geringeren durch den behandelnden chirurgischen Arzt gestellt. In den Fällen aus der Privatpraxis des Herrn Prof. Krönlein wurde die Geschwulst meistens durch den Prof. der pathologischen Anatomie untersucht; es wird somit genügend Garantie geleistet sein, dass sich nichts Gutartiges unter die malignen Tumoren verirrt haben sollte.

Aus leicht ersichtlichen Gründen wird die Statistik für das Carcinom und das Sarkom gesondert aufgeführt werden. Im übrigen folge ich — soweit es die Krankengeschichten gestatten — mög-

lichst genau dem Beispiele v. Winiwarter's und Oldekop's, in der Ueberzeugung, dass dadurch am sichersten Unvollständigkeiten vermieden werden sollen. Die Kasuistik umfasst sämtliches Material aus den Jahren 1881—1893.

Bevor ich es unternehme, meine statistische Untersuchung zu beginnen, erfülle ich die angenehme Pflicht, meinem hochverehrten Lehrer, Herrn Prof. Dr. Krönlein, für die Anregung zu dieser Arbeit sowie seine freundliche Belehrung und Unterstützung meinen wärmsten Dank auszusprechen.

A. Carcinome.

Zusammenstellung des Materials.

I. Nicht operierte Mammacarcinome gestorben oder unbekannten Schicksals . . .	14
II. Operierte Mammacarcinome . . .	144
1. infolge der Operation gestorben	6
2. mit nachweisbarem Recidiv noch lebend oder bereits an Recidiv gestorben	84
3. ohne Angaben über das spätere Ergehen . .	6
4. lebend, frei von Recidiv oder an interkurrenter Krankheit — weder an Recidiv noch an Metastasen gestorben	48
Total der Fälle mit Carcinom	158

Aetiologie des Mammacarcinoms.

Obschon über diesen wichtigen Punkt bereits mehrere Arbeiten aus der chirurgischen Klinik in Zürich hervorgegangen sind — Fischer 1881, H. Schulthess 1889 — wollte ich mir doch das schöne Material nicht entgehen lassen, ohne auch hierzu einige statistische Beiträge zu liefern. Von meinen 158 Fällen sind 46 in der Dissertation von Dr. H. Schulthess[1]): Statistische Untersuchungen über die Aetiologie des Mammacarcinoms, schon in dieser Hinsicht statistisch verwertet worden. Ich zaudere jedoch nicht, dieselben für diesen Abschnitt meiner Arbeit zu benutzen.

1. Lebensalter. Wenn wir nach dem Beispiele v. Winiwarter's, Oldekop's u. A. die Erkrankungen während je 5 Jahren zusammenfassen, so ergibt sich für die

a) Altersverhältnisse bei der Aufnahme

1) Diese Beiträge. Bd. IV. S. 445.

In den Jahren	Fälle	
25—30	2	
30—35	8	
35—40	7	
40—45	20	
45—50	29	
50—55	26	78,5%
55—60	29	
60—65	20	
65—70	7	
70—75	4	
75—80	5	
80—85	—	
85—90	1 (86).	

Durchschnittsalter bei der Aufnahme 53,5 Jahre.

Sehen wir uns nach dem Alter der Patientinnen bei Beginn des Carcinoms um, so finden wir, dass in den Krankengeschichten leider die Angaben über die erste Beobachtung des Leidens im ganzen ziemlich ungenau sind; wohl am meisten begegnen wir der Aussage „vor ungefähr einem Jahre", andere wollen schon vor 16 und 15 Jahren etc. „eine Verhärtung" in der Brust gehabt haben. Obgleich es gewiss sehr langsam wuchernde Carcinome gibt, so ist doch andererseits ebenfalls die Möglichkeit vorhanden, dass auch das normale Mammagewebe sich an verschiedenen Stellen derber anfühlt als an anderen und leicht eine solche dichtere Anordnung der Drüsenläppchen oder des Stroma der ängstlich nachfühlenden Frau ein „Knötchen" vortäuscht. Unter Berücksichtigung dieses Umstandes ergibt sich folgende Skala für das

b) Alter bei Beginn des Carcinoms.

25—30	5				
30—35	6				
35—40	11				
40—45	23			14,56%	
45—50	32	20,26%		20,26%	
50—55	20		38,61%	12,66%	65,83%
55—60	29	18,35%		18,35%	
60—65	17				
65—70	5				
70—75	4				
75—80	5				
80—85	1				

Durchschnittsalter beim Beginn des Carcinoms 51,45 Jahre. v. Winiwarter 45,3, Oldekop 48,4, Fischer 46,9, Fischer und H. Schulthess 49,0, H. Schulthess 51,65 Jahre.

Bei der Berücksichtigung der Durchschnittszahl, die ja verhältnismässig hoch zu sein scheint, ist in Betracht zu ziehen, dass das Alter der 49 Privatpatientinnen hiebei ins Gewicht fällt, indem sich dasselbe, wie im folgenden ersichtlich, durchschnittlich höher stellt als das der klinischen Fälle. Gleichwohl finden sich die beiden jüngsten Carcinome im 25. und 26. Lebensjahre — beides Adenocarcinome — unter den Privatpatientinnen; andererseits ist die älteste Trägerin eines Carcinoms ebenfalls eine Privatpatientin von 85 Jahren.

Vergleichen wir nun die Altersverhältnisse der Patienten aus der Klinik mit denen der Privatpraxis so zeigt sich folgende interessante Thatsache:

Durchschnittsalter der klinischen Fälle bei der Aufnahme . . . . . 51,74 J.

Durchschnittsalter der Privatpatientinnen bei der Aufnahme . . . . . 58,22 J.

Alter bei Beginn des Carcinoms.

Klinik		Privatpraxis	
25—30	3	25—30	2
30—35	4	30—35	2
35—40	8	35—40	3
40—45	21	40—45	2
45—50	27	45—50	5
50—55	13	50—55	7
55—60	19	55—60	10
60—65	7	60—65	10
65—70	4	65—70	1
70—75	2	70—75	2
75—80	1	75—80	4
		80—85	1

Durchschnittsalter der klinischen Fälle bei Beginn des Carcinoms . . . . . 49,56 J.

Durchschnittsalter der Privatpatientinnen bei Beginn des Carcinoms . . . . . 54,22 J.

Ich glaube kaum, dass dieses Ergebnis einem Spiel des Zufalls zu verdanken ist, denn einerseits sind die Zahlen 109 und 49 doch

schon ziemlich beweisend für diesen Punkt, andererseits beweist uns wohl das höhere Alter der Privatpatientinnen beim Beginn des Carcinoms, dass wir in Beziehung auf die Aetiologie des Mammacarcinoms auf dem richtigen Wege sind, wenn wir die Schädlichkeiten, die den weiblichen Organismus während des Geschlechtslebens treffen, zum grossen Teile für die Entstehung des Carcinoms mit verantwortlich machen. Denn das wird mir jeder Arzt zugeben, dass bei den Privatpatientinnen in Beziehung auf Geburt und Wochenbett, Reinlichkeit bei der Laktation etc. bedeutend weniger gesündigt werden wird, als bei den Patientinnen der Klinik, die sich ja zum grössten Teil aus Bauersfrauen, Fabrikarbeiterinnen, Mägden etc. rekrutieren; auch mechanischen Insulten sind erstere gewiss bedeutend weniger ausgesetzt als die Spitalpatientinnen, weist doch H. Schulthess nach, dass gerade Seideweberinnen und Spuhlerinnen, denen wir in unseren Krankengeschichten so häufig begegnen, mehr als der Laie wohl glaubt, schädliche Einflüsse auf die Brüste zu erleiden haben. Doch spielt in der Privatpraxis wiederum das Korset die hervorragendere Rolle als bei den Patientinnen der Klinik.

2. Geschlechtsleben. Sämtliche Autoren haben dem Geschlechtsleben des Weibes einen besonderen Platz in der Aetiologie des Mammacarcinoms eingeräumt; alle stimmen darin überein, dass vor der Pubertätszeit das Carcinom der Mamma nicht vorkomme. Anders verhält es sich mit der Aufstellung von Winiwarter's, welcher bloss den vierten Teil aller Carcinome auf die Zeit nach der Menopause fallen lässt, Oldekop noch $^1/_7$ seiner Fälle. Fischer und H. Schulthess jedoch verzeichnen, trotzdem sie die Zeit des Klimakteriums später ansetzen, als die ersten beiden Autoren, noch 40% ihrer Fälle in der Zeit des erloschenen Geschlechtslebens. Ich stimme darin mit den letzten beiden Autoren überein, indem noch 46,83% meiner Fälle in diese vierte Periode fallen, also:

1. Periode	1.—17. Jahre	—	
2. „	17.—47. „	56	84 = 53,17%
3. „	48.—52. „	28	
4. „	des erloschenen Geschlechtslebens	74	= 46,83%

a. Menstruation. Leider sind die Aufzeichnungen über den Beginn der Menstruation nur sehr spärlich; ich erachte es nicht für überflüssig, dass eine an Carcinom leidende Frau nach ihren Menstruationsverhältnissen gefragt werde. Nur in 30 Fällen finde ich den Beginn der Menses angegeben; als Durchschnittszahl für

den Beginn derselben erhalte ich 17,07 Jahre, H. Schultheß 16,79 Jahre.

Im 12. Jahre	1mal	im 18. Jahre	3mal
„ 13. „	4mal	„ 19. „	1mal
„ 14. „	2mal	„ 20. „	4mal
„ 15. „	4mal	„ 21. „	2mal
„ 16. „	3mal	„ 22. „	1mal
„ 17. „	5mal.		

b. Menopause. Mit Oldekop, Fischer und H. Schultheß muss ich den Beginn des Klimakteriums später ansetzen als v. Winiwarter für die Fälle der Billroth'schen Klinik; ersterer erklärt diese Abweichung durch das im Norden überhaupt später auftretende Geschlechtsleben einerseits, durch die grosse Zahl von erkrankten Jüdinnen in Wien andererseits, bei welchen die klimakterischen Jahre durchschnittlich früher eintreten sollen.

Unter meinen 158 Fällen finde ich ganze 18 Angaben über den Eintritt der Menopause, sie ergeben als Durchschnittszahl 49,55 Jahre; 12 von 18 Angaben fallen in die Zeit vom 48.—52. Jahre. Was den Menstruationstypus anbelangt, so sind die Angaben zu spärlich vorhanden, um mit Nutzen verwertet werden zu können; auch glaube ich kaum, dass derselbe einen grossen Einfluss auf die Disposition für das Mammacarcinom ausübt, zumal blühende Frauen mit durchaus normalen Menstruationsverhältnissen vom Carcinom absolut nicht verschont bleiben.

c. Geschlechtsgenuss. Derselbe spielt auch für meine Fälle insofern keine grosse Rolle, als die Prozentzahlen der mit Carcinom behafteten Verheirateten und Ledigen ungefähr derjenigen der Verheirateten und Ledigen in der Bevölkerung überhaupt entsprechen; eine Ueberzahl der ersteren ist nicht zu konstatieren.

Verheiratet oder verwitwet	142	89,87%
Ledig	16	10,13%.

Nach H. Schultheß kommen auf 100 Frauen der Bevölkerung 87 Verheiratete und 13 Ledige.

d. Geburten. Von den 142 Verheirateten haben geboren 111, abortiert 2, kinderlos blieben 11, die 16 Ledigen waren nach ihrer Angabe nie gravid. Geboren haben also 79,58% der Verheirateten, 71,52% der Fälle, kinderlos blieben 7,75% der Verheirateten, 6,96% aller Fälle. Davon haben geboren:

Kinder	0	1	2	3	4	5	6	7	8	9	10	19	abort.
Pat.	11	36	18	13	10	10	8	8	3	4	—	1	2.

Die 111 Mütter haben zusammen geboren 384 Kinder, auf jede Mutter kämen also durchschnittlich 3,5 Kinder.

e. Laktation. Der Einfluss des Säugens ist wohl in der Aetiologie des Mammacarcinoms bedeutender als derjenige des Geschlechtsgenusses und der Konception. Durch das häufige Anlegen des Kindes, die Traktionen, den stetigen Wechsel von Zu- und Abnahme der Milchsekretion etc. wird auf das Gewebe der weiblichen Brust ein direkter Reiz ausgeübt, der für die Entstehung des Carcinoms nicht übergangen werden darf; ausserdem ist durch die Laktation die Möglichkeit der Aquisition einer Mastitis gegeben, welche, wie wir im folgenden sehen werden, ganz wohl als direkte Ursache der Carcinomentwicklung angeschuldigt werden kann.

Von den 111 Müttern haben gestillt 70 = 63,06%, nicht gestillt 41 = 36,94%; Winiwarter hat 63,8% Stillende, Oldekop 75,5%, Fischer 85,2%, H. Schulthess 54,8%; mein Ergebnis ist also am nächsten demjenigen v. Winiwarter's und dem des vereinigten Züricher Materials von Billroth, Fischer und H. Schulthess zusammen = 64,8%.

f. Mastitis. Ich berücksichtige nur die Fälle von Mastitis in der später carcinomatösen Brust, es sind deren 15, in 4 Fällen trat die Mastitis beiderseitig auf; ausserdem haben diese 14 Mütter alle gestillt. 15 Fälle = 21,43% der Stillenden, von Winiwarter 21% der Mütter. Was den Zeitraum betrifft bis zum Auftreten des Carcinoms, so ergibt sich aus den spärlichen Angaben eine Durchschnittszahl von 25,39 Jahren, längste Dauer 44 Jahre, kürzeste 5 und 7 Jahre; die beiden letzten Zahlen betreffen sehr junge Patientinnen, die eine 36, die andere 35 Jahre alt und dürfte wohl hier die Frage aufgeworfen werden, ob nicht die Mastitis den direkten Anstoss zur Carcinomentwicklung gegeben hat. Fall 24 bekam im ersten Wochenbett eine Mastitis purulenta sin., stillte infolge dessen die 8 anderen Kinder nur rechts; gleichwohl trat das Carcinom links auf; Nr. 19 hat 2 Kinder gestillt, beidemale Mastitis der r. Mamma, mit 36 Jahren, schon z. Z. der Menses Schmerzen in den Brüsten, Carcinoma mammae dextr. mit 48 Jahren. Nr. 20, 40 Jahre alt, hat seit 6 Jahren z. Z. der Menses schon Schmerzen in der l. Mamma gehabt, nach 3 Jahren Entleerungen blutiger Flüssigkeit aus der Mamilla und Knoten daselbst. Nr. 49 acquirierte mit 30 Jahren eine Mastitis beiderseits, mit 35 Jahren Auftreten des Carcinoms in der r. Mamma, welches im folgenden Frühjahr bereits zu Kleinapfelgrösse gewachsen war. Nr. 110 35-

jährige Frau mit Mastitis purulenta dextr. vor 7 Jahren, jetzt in der r. Mamma kindsfaustgrosses Carcinom. Aehnlich Nr. 126, 34jährige Frau, Mastitis mit 22 und 30 Jahren und Nr. 64 41jähr. Frau, Mastitis anno 85, Carcinom anno 87. Nr. 121 ist insofern interessant, als zwei ätiologische Momente zusammentreffen. Nach der ersten Geburt Mastitis sinistra, Verhärtung an Stelle des jetzigen Tumors, vor 1 Jahr Fall auf die Brust, Zunahme der Verhärtung mit Schmerzen.

Furunkel der afficierten Brust finde ich einmal, Schmerzen z. Z. der Menses 3mal angegeben.

Ein wichtiges ätiologisches Moment liefert uns Nr. 50. Pat. hat 7 Kinder selbst gestillt und bekam fast jedesmal Schrunden an der Brustwarze und Schmerzen in den Brüsten, letzte Geburt mit 42 Jahren, Auftreten des Carcinoms mit 44 Jahren.

Wohl einzig in seiner Art steht Nr. 146 da. Pat. litt seit ihrem 18. Lebensjahre an kolossaler Hypertrophie beider Mammae, sodass sie deswegen selbst von ihren Altersgenossinnen geneckt wurde; mit 50 Jahren Carc. m. d. Ob hier die Hypertrophie beschuldigt werden kann, für die Carcinomentwicklung begünstigendes Moment gewesen zu sein, wage ich nicht zu entscheiden; immerhin beweist sie, dass im Mammagewebe die Tendenz zu übermässiger Wucherung vorhanden war.

g. Trauma. Einwirkung mechanischer Insulte (Schlag, Stoss, Fall) findet sich in 14 Fällen = 8,86%. Aus den unten angeführten Krankengeschichten ergibt sich, dass ein lokaler Reiz an der Mamma in dieser Form ganz entschieden von grösster Bedeutung für das spätere Auftreten des malignen Tumors ist. Betrachten wir z. B. Nr. 29 = Nr. 19 bei H. Schulthess: ¼ Jahr nach dem Fall mit der Brust gegen ein Treppengeländer haselnussgrosser Knoten der l. Mamma.

Nr. 58 ist charakterisiert durch einen äusserst rapiden Verlauf. Im Febr. 88 Fall auf eine Stuhllehne, Quetschung der l. Mamma, Rötung, Verhärtung, welche rasch wuchs, bei homöopathischer Behandlung. Okt. 88 kindskopfgrosses ulceriertes Carcinom, bereits auf der Thoraxwand festsitzend.

Nr. 95. Vor 18 Monaten Fall auf die r. Mamma, der Induration und Schmerzen zur Folge hatte, langsame Zunahme; vor 4 Wochen Platzen des Centrums, kraterförmiges Geschwür, keine Drüsen in der Axilla. Nr. 96. Im Frühling 82 Fall auf die r. Mamma, im Sept. 83 schon kindsfaustgrosser Carcinomknoten in derselben, ohne

Axillardrüsen. Man beachte ferner Nr. 66, wo das Trauma auf eine atrophisch veränderte Mamma traf, während die andere normal war, ferner Nr. 121.

Korsetdruck wird dreimal als Ursache der Geschwulst beschuldigt, einmal wurde ein solches 4 Jahre lang gegen Scoliose getragen, bis zum 18. Jahre, Entwicklung des Adenocarcinoms im 26. Jahre.

Nicht ganz unschuldig an der Entstehung des Carcinoms sind gewiss auch die verschiedenen Manipulationen und Hausmittelchen, welche angewandt werden, um die Milch zu „vertreiben", sei es, dass die Betreffende überhaupt nicht stillen will, sei es, dass die Drüse zu stark und zu lange funktioniert, oder weil das Stillen wegen eingezogener Warzen unmöglich ist etc. Manuelle Expression der Milch kommt ja sehr häufig vor und wird zuweilen geradezu schwunghaft betrieben. Als Kuriosum erwähne ich Nr. 69. Pat. hat von 10 Kindern 5 gestillt, einmal Zwillinge geboren, nach deren Entbindung die Milch durch ein Pflaster „vertrieben", ein anderes Mal manuell ausgepresst wurde.

3. Heredität. Dass das Carcinom sich in einer Familie vererben kann, ist erwiesen; man hat sogar von „Carcinomfamilien" gesprochen. Es soll deshalb auch die hereditäre Belastung hier Berücksichtigung finden, sie kann in 27 Fällen = 17,09% aller Fälle nachgewiesen werden, und zwar waren vom Carcinom betroffen:

der Vater	12mal	= 44,4%
die Mutter	9mal	= 33,3%
der Bruder	2mal	= 7,4%
die Schwester	2mal	= 7,4%
die Schwester des Vaters	1mal	= 3,7%
die Kousine	1mal	= 3,7%.

Es fand sich ferner:

Carc. ventriculi	18mal	= 66,66%
„ mammae	7mal	= 25,93%
„ hepatis	1mal	= 3,7%
„ epithel. frontis	1mal	= 3,7%.

An Carcinom der Mamma litten 3mal die Mutter, 1mal die Schwester des Vaters, 2mal die Schwester, 1mal die Cousine; also hatten Carcinom der Mamma in der Ascendenz 14,8% der Fälle mit hereditärer Belastung.

Ferner ziehe ich in Berücksichtigung, dass Nr. 85 angab, eine Verwandte? hätte an Carcinom gelitten, Nr. 152 2 Jahre vorher

an Carc. epithel. frontis operiert wurde; Nr. 62 zeigt unter der l. Mamma ein faustgrosses Lipom; Nr. 60 im Gesicht ein grosses Angioma cavernosum, in der Haut über dem Proc. ensiformis ein Atherom, starke Neigung zu Panaritien, eine Schwester von Nr. 125 wurde wegen Kystoma ovarii mehrmals punktiert. Nr 59 zeigt in der Haut des Gesichtes, Halses, Rückens und der Brust zahlreiche Naevi pigmentosi. Alles Punkte, die gewiss von grösserer Bedeutung sind, als z. B. eine früher durchgemachte Infektionskrankheit oder Allgemeinerkrankung.

Sitz des Carcinoms. Bei meinen 158 Fällen sass das Carcinom

in der linken Mamma	85mal	= 53,79%
in der rechten „	72mal	= 45,57%
in beiden Mammae	1mal	= 0,63%

also etwas häufiger in der l. Mamma. H. Schultheß findet unter seinen 53 Fällen 20mal die rechte, 33mal die linke Mamma erkrankt; dies würde damit übereinstimmen, dass, wie mir selbst bejaht wurde, rechtshändige Frauen viel lieber den Säugling auf dem linken Arm tragen, auch lieber links zu stillen pflegen, schon aus Bequemlichkeit; der geringe Unterschied zwischen der Beteiligung der linken und der rechten Mamma wäre denn zurückzuführen auf das Bestreben der Hebammen, welche darauf dringen sollen, dass aus beiden Brüsten gestillt werde. Denn die Zahl der Rechtshändigen ist ja bedeutend grösser als die der Linkshändigen, demnach wäre also ein grösserer Unterschied zu erwarten. Derselbe scheint sich aber bei grösseren Zahlen ganz zu verlieren, wie z. B. Gurlt unter 896 Carcinomen 446mal die rechte, 450mal die linke Mamma erkrankt findet, Billroth in seinem Gesamtbericht über die Kliniken in Zürich und Wien von 242 Fällen 123mal die rechte, 119mal die linke Mamma als Sitz des Carcinoms angibt.

Ueber die Lokalisation des Carcinoms in der Mamma finde ich 114 genaue Angaben im Status; dasselbe sass:

im äusseren oberen Quadranten	28mal
im äusseren unteren „	4mal
im inneren oberen „	7mal
im inneren unteren „	7mal
in der oberen Hälfte	16mal
in der unteren „	4mal
in der äusseren „	13mal
in der inneren „	2mal

Die ganze Mamma war ergriffen	20mal
das Centrum (Papille und Warzenhof)	15mal
die obere Hälfte war also ergriffen	51mal = 44,8%.

Allgemeines Krankheitsbild des Carcinoms.

Das Carcinom der Mamma bildet nach Billroth 85% aller Geschwülste der weiblichen Mamma; es nimmt in der Mehrzahl der Fälle seinen ganz typischen Verlauf, nicht ohne sich freilich ab und zu auch gänzlich von der gewöhnlichen Regel fern zu halten, man vergleiche z. B. die Fälle Nr. 9 und 54: im ersten Fall Dauer der beobachteten Krankheit bis zum Tod ca. 4 Monate, im anderen ca. 19 Jahre. Gewöhnlich werden die Frauen durch schiessende Schmerzen, die sie als Rheumatismen- oder Nadelstich-ähnlich beschrieben, auf ihre Brust aufmerksam gemacht; sie fühlen bei nächster Gelegenheit, beim An- oder Auskleiden, nach und entdecken meist eine cirkumskripte Resistenz von Erbsen- bis Haselnussgrösse, die sich deutlich vom übrigen Mammagewebe abgrenzen lässt. Indolentere Individuen werden zuweilen erst durch einen Höcker an der Oberfläche der Brust, durch die eingezogene Brustwarze, ja erst durch die Flecken des Sekretes im Hemde auf die Geschwulst in der Brust hingelenkt und finden auch zumeist schon die Achseldrüsen geschwellt, noch gleichgültigere werden erst durch Spannung beim Heben des Armes oder Neuralgien veranlasst in der Axilla nachzufühlen, entdecken das Lymphdrüsenpaket und oft zugleich erst dann ein abnormes Verhalten der entsprechenden Mamma wie Nr. 71.

Wird das Carcinom der Vorsehung anheimgestellt, so bilden sich nach und nach Einziehungen der Haut, dieselbe rötet sich, erscheint gespannt und glänzend, das Carcinom ist mit der Haut verwachsen. In der Folgezeit tritt Perforation der Haut ein, entweder spontan oder durch irgend einen mechanischen Insult eingeleitet — bei Nr. 1 durch einen Tansenriemen, Nr. 15 durch das rauhe Hemd, Nr. 28 durch Anstreifen eines Korbes, Nr. 66 durch Anstossen an eine Tischkante, Nr. 40 und 47 durch Pflaster und Schmalzeinreibungen — die Blutung kann dabei mehr oder weniger abundant sein. Durch Ausdehnung der Perforationsstelle in Fläche und Tiefe entsteht die Ulceration. Die Sekrete der Geschwürsfläche zersetzen sich, nehmen einen scheusslichen Gestank an, der oft jeder Beschreibung spottet, da gewöhnlich auch die Reinlichkeit in diesen vernachlässigten Fällen viel zu wünschen übrig lässt — Nr. 104 (Privat-

patientin) und Nr. 55 — beide aus dem Kanton Graubünden, der in Beziehung auf ulcerierte Carcinome oft ungeheuerliches leistet — ich erinnere mich z. B. eines Carcinoms der Orbita einer Frau Andreoli von kolossalen Dimensionen.

Kommt jedoch die Kranke, vom Arzte geschickt oder aus eigenem Antrieb frühzeitig zur Operation, so tritt, falls auf dem Wege des Kreislaufs die Drüsen der Axilla noch nicht carcinomatös infiltriert sind, in der Mehrzahl der Fälle durch die Operation — Amputatio mammae totalis — definitive Heilung ein, wenn alles Verdächtige durch Messer und Schere gründlich excidiert wurde. Wenn die Axillardrüsen bereits mit ergriffen, so kann — durch die Amputatio mammae totalis mit Ausräumung der Axilla —, falls sämtliche infiltrierte Achseldrüsen entfernt werden konnten, ebenfalls definitive Heilung erfolgen. Im anderen Fall, wenn carcinöse Drüsen zurückgelassen werden mussten, oder wenn z. B. auch die Musculi intercostales bereits mit Carcinomknötchen durchsetzt waren, sodass deren Entfernung zu gefahrvoll wäre, tritt nach kürzerer oder längerer Zeit entweder durch ein regionäres Recidiv oder durch Metastasen auf dem Wege des Kreislaufs der Tod ein.

Das Recidiv kann auftreten in der Narbe, in der Axilla, im zurückgelassenen Mammagewebe, in der Haut des Thorax etc. oder an mehreren Stellen zugleich. Es kann den gleichen Verlauf nehmen wie das primäre Carcinom und durch direkte Fortleitung auf Pleura (carcinomatöse Pleuritis) und Lungen oder durch Erschöpfung infolge der Ulceration und Jauchung tötlich werden. Tritt kein regionäres Recidiv ein, so bilden sich durch Vermittlung der zurückgelassenen carcinomatösen Lymphdrüsen oder durch direkte Fortleitung in die Blutbahn, auf dem Wege des Kreislaufs an anderen entfernten Orten sekundäre metastatische Krebsknoten, deren Gewebe meist dem des primären Carcinoms gleich ist. Bevorzugt sind Leber und Lungen, auch Magen, Knochen, Gehirn etc. Eine besondere Form des Carcinoms ist das Carcinoma lenticulare, der Cancer en cuirasse. Dasselbe tritt in Form multipler Knötchen in der Haut des Thorax und des Rückens auf, kann schliesslich, wenn die Knötchen massenhaft aufschiessen, über den ganzen Rumpf verbreitet sein; zuweilen tritt nach einem primären einzelnen Krebsknoten in der Mamma das Recidiv in Form eines Carcinoma lenticulare auf, welches sich dann gewöhnlich so rapide ausbreitet, dass das Messer des Chirurgen der Knötchenbildung nicht mehr Meister wird. Cancer en cuirasse finde ich 9mal verzeichnet.

Anatomische Art des Carcinoms. In der Mamma kommen wohl so ziemlich alle Arten des Carcinoms vor; die häufigsten sind jedoch nach Billroth das 1) Carcinoma alveolare, 2) Carc. simplex, 3) der Skirrhus.

v. Winiwarter unterscheidet zum Zwecke einer besseren statistischen Uebersicht nur ein Carc. medullare, dem er das Carc. scirrhosum gegenüberstellt.

Leider ist in den meisten Fällen bis 1889 die genaue histologische Diagnose nicht in der Krankengeschichte zu finden; erst von da an ist in fast jedem Fall die Diagnose des pathologischen Instituts beigefügt; die Angaben über die anatomische Art des Carcinoms sind deshalb nur spärlich und finde ich die Diagnose: Skirrhus nur in 13, Medullarcarcinom nur in 19 Fällen.

Zweifellos sind beide Arten unendlich viel häufiger vertreten. Im Status findet sich die Bezeichnung „hart" 60mal, „derb" 17mal, „sehr hart" 12mal, „knorpelhart" 4mal; selten dürfte wohl der Fall Nr. 12 genannt werden, bei welchem es sich um ein melanotisches Carcinom handelt.

Ernährungszustand. Von Einfluss auf den Erfolg einer Operation ist ferner der Zustand der Patientinnen bei der Aufnahme. Es war das

Allgemeinbefinden gut, Ernährungszustd. gut	Befinden gut, Ernährung leidlich	Mager und blass waren	Herabgekommen und marastisch
bei Pat.: 46	50	40	18 Pat.

ohne genauere Angabe 4 Fälle.

Verwachsung mit der Haut und Ulceration. Das Carcinom war

1. noch nicht mit der Haut verwachsen in 12 Fällen
2. mit der Haut verwachsen in 134 „
3. ulceriert in 44 „

1. = 7,59% = 6,31%
2. = 84,81% der Fälle = 70,53% der Angaben.
3. = 27,85% = 23,16%

Die Dauer des Carcinoms vom beobachteten Beginn bis zur Aufnahme betrug durchschnittlich

im 1. Falle 7,4 Monate, 7,7
„ 2. „ 12,3 „ , 14,4 Oldekop.
„ 3. „ 20,3 „ , 26,4

Verwachsung mit der Unterlage. Die Verwachsung mit der Unterlage, resp. mit dem Musc. pectoralis major war nur in 8 Fällen von aussen zu konstatieren, dieselbe tritt im ganzen sehr spät ein — durchschnittlich nach 20,3 Monaten. Typische Beispiele für die Fixation des Carcinoms auf der Thoraxwand sind Nr. 58, angeblich erst seit 8 Monaten beobachtet, Nr. 116 seit gut 3 Jahren bestehend, noch operabel, Nr. 12 ebenfalls seit 3 Jahren beobachtet, trotzdem auf dem Musc. pect. zum Teil noch verschieblich.

Bei der Berechnung dieser Durchschnittszahlen sind nur die einwurfsfreien Angaben der Patientinnen berücksichtigt worden; die Mehrzahl der Patientinnen gibt sich leider über den ersten Beginn der Carcinombildung selten ganz genaue Rechenschaft.

Lymphdrüsen. Verhältnismässig rasch nach dem Beginn des Carcinoms in der Mamma werden die benachbarten Lymphdrüsen in der entsprechenden Axilla von der carcinomatösen Infiltration ergriffen; dieselben schwellen an, werden hart, bilden zusammenhängende Pakete, die zuletzt fest zwischen Axilla und Oberarm eingezwängt sind, heftige Neuralgieen durch Druck auf den Plexus und durch Stauung bedeutende trophische Störungen im Arm und in der nächsten Umgebung verursachen, vgl. Nr. 7, Nr. 10 und 12. Später beteiligen sich an der Infiltration auch die Lymphdrüsen unter dem Musc. pect., die der Infraclavicular- und Supraclaviculargruben, auch die cervicalen; erstere sind sogar sehr häufig ziemlich früh ergriffen. Die Aussicht auf definitiven Erfolg der Operation ist natürlich in direktem Zusammenhang mit der Beteiligung der Axillardrüsen, resp. in umgekehrtem Verhältnis; sind die Drüsen der Mohrenheim'schen Grube bereits carcinomatös, so ist ein Erfolg schon sehr fraglich, man bedenke nur, wie nahe die Vena subclavia liegt. Da der Operateur in diesen Fällen dem Patienten höchstens das Leben um einige Wochen oder Monate verlängern, nicht aber ihn heilen kann, wird er sich wohl hüten, diesen grossen Venenstämmen zu nahe auf den Leib zu rücken.

Die folgende Zusammenstellung beweist wohl zur Genüge, wie berechtigt die Klage ist, dass die Frauen viel zu spät zur Operation kommen — von 158 Carcinomen waren nur bei 28 = 17,72% die Axillardrüsen noch nicht bei dem carcinomatösen Prozess beteiligt.

1. Carcinome ohne Achseldrüsenaffektion 28 gleich 17,72%. Bewegliche 28, Unbewegliche —. Zeit ihres Bestehens 11,6 Monate.

2. Carcinome mit Achseldrüsenaffektion 130

= 82,28%. Bewegliche 122 = 93,85%, Unbewegliche 8 = 6,15%. Zeit ihres Bestehens: bewegliche 13,8 unbewegliche 23,0 Mon.

Durchnittsdauer für alle Carcinome. Bewegliche 13,4 Monate, unbewegliche 23,0 Monate.

1. Unbewegliche Carcinome. Ohne Drüsen —, mit Drüsen 8. Durchschnittsdauer 23,0 Monate.

2. Bewegliche Carcinome 150. Ohne Drüsen 28 = 18,7%, mit Drüsen 122 = 81,3%. Durchnittsdauer: ohne Drüsen 11,6 Monate, mit Drüsen 13,8 Monate.

Mit Rücksicht auf die verschiedene Rolle, welche die Lymphdrüsen bei der Verbreitung der Carcinomwucherung spielen, unterscheidet v. Winiwarter 2 Gruppen von Carcinoma mammae:

1. Carcinom mit Lymphdrüseninfection u. Kreislaufmetastasen,
2. „ „ „ „ regionärer Wucherung.
   a. mit Knötchen in der Haut der Umgebung,
   b. „ „ im Musc. pect. und den Musc. intercostales.

Für 1 sind typische Beispiele Nr. 21, Nr. 42, Nr. 68;
für 2 Nr. 61; für 2a Nr. 64, Nr. 85; für 2b Nr. 58.

Suche ich aus den Angaben über die Beobachtung der geschwellten Achseldrüsen nach Beginn des Carcinoms in der Mamma eine Durchschnittsdauer zu berechnen, so finde ich, dass die Infektion der Achseldrüsen durchschnittlich nach 16,9 Monaten, seit Beginn der Carcinomentwicklung beobachtet wurde; am meisten finde ich die Angabe: „½ Jahr nach Beginn des Knotens in der Mamma". v. Winiwarter und Oldekop geben als Durchschnittsdauer 16 Monate an; nach Billroth tritt die Achseldrüseninfektion vom 14.—18. Monat am häufigsten ein. Nehmen wir die Durchschnittsdauer der beweglichen Carcinome ohne Achseldrüseninfektion 11,6 Monate, zählen die 6 Monate der häufigsten Angabe dazu, so würden wir die Zahl 17,6 Monate erhalten für den Beginn der Achseldrüseninfektion. Da jedoch die Beteiligung der Achseldrüsen vielleicht kaum mehr ganze 6 Monate nach der Aufnahme auf sich warten lassen wird, dürfte mit der Mittelzahl 16 Monate am ehesten das Richtige getroffen sein oder also auch das Spatium vom 14.—18. Monat die grösste Frequenz für die Achseldrüseninfektion aufweisen. Das Factum ist jedoch nicht von der Hand zu weisen, dass sehr viel frühere und sehr viel spätere Beteiligung ebenfalls vorkommt; man vergleiche z. B. die Fälle Nr. 9, wo Pat. den Tumor der Mamma, zu gleicher Zeit mit dem Knoten in der Axilla bemerkte, angeblich seit 3 Monaten erst beobachtet, Nr. 29, wo nach 3 Jahren die

Achseldrüsen noch nicht ergriffen waren; der letztere Fall gibt auch Zeugnis für die Aufstellung von Winiwarter's und Oldekop's, dass: „der häufigste Sitz des Carcinoms — im äussern obern Quadranten der Mamma — nicht einer Ueberzahl der Achseldrüseninfektion in eben diesen Fällen entspricht", dass es sich hiebei also nicht um eine vorwiegende Beteiligung der Achseldrüsen bei diesem örtlich nächsten Sitz des Carcinoms, nicht um eine Infektion per contiguitatem handle. Man vergleiche Nr. 22, wo das Carcinom in der unteren Hälfte der Mamma sitzt, die Axillardrüsen nach 1½ Jahren schon taubeneigross sind und festsitzen; Nr. 25, 34, 8. mit Nr. 29 und 38, wo beidemal das Carcinom im äussern obern Quadranten sitzt und zwar seit 3 und 1½ Jahren, ohne dass die Achseldrüsen beteiligt waren; Nr. 40 etc.

Im Hinblick auf die frühere oder spätere Beteiligung der Achseldrüsen unterscheidet v. Winiwarter:

1. ein langsam wachsendes Carcinom im Gegensatz zum
2. schnell wuchernden Carcinom mit sehr früher Lymphdrüseninfektion.

Beispiele zu 1 Nr. 29, 15, 54,
„ „ 2 Nr. 9, 58, 2, 6, 8, 1.

Oldekop weist in seiner Arbeit nach, dass eine Operierte ohne Achseldrüsenschwellung Aussicht hat, 10 Monate länger zu leben, als wenn die Axilla ausgeräumt werden muss. Da sich unter meinen definitiv geheilten Fällen 15 Patientinnen finden, die bei der Operation keine Drüsen an der Axilla aufwiesen und heute noch am Leben sind, so würde ich doch den Gewinn etwas höher anschlagen, den die Pat. ohne Achseldrüsenschwellung durch die Operation gegenüber denen mit inficierten Achseldrüsen voraushaben; von den Patientinnen, bei denen die Axilla ausgeräumt wurde, kann ich nur 13 definitiv Geheilte aufzählen, obschon das Verhältnis der Operationen ohne und mit Ausräumung der Axilla 28:114 ist.

Metastasen.

1. Nicht operierte Patientinnen hatten in 4 Fällen Metastasen,
2. Infolge der Operation gestorbene „ 5 „ „
3. Operierte und an Recidiv gestorbene Pat. hatten „ 50 „ „

Die Dauer der Erkrankung bis zum Tode an Metastasen betrug 30,2 Monate bei meinen Patientinnen — Oldekop gibt 2 Jahre an —. Vor Ablauf von 18 Monaten findet auch er nur in seltenen Fällen Tod an Metastasen; man beachte die Fälle Nr. 9, 34, 118 und 119.

Häufigkeit der Metastasen.

Es waren Sitz der Carcinommetastasen:

1. Pleura und Lunge 13mal,
2. Leber 11 „
3. Magen 8 „
4. Abdomen 6 „

(Uterus 3mal, Periton. 2mal, unbestimmt 1mal).

5. Wirbelsäule 3mal,
6. Knochen 8 „

(Unterkiefer 2mal, Radius und Fibula je 1mal, Sternum 3mal, Glabella 1mal).

7. Gehirn 1mal,

(fraglich sind die Fälle Nr. 4, 79, 106 und 109).

8. Blase 1mal,
9. Rectum 1 „
10. Tonsille 1 „

Seltene und höchst lehrreiche Fälle sind Nr. 118: „Primäres Carcinom der linken Mamma, sekundäres metastatisches Carcinom der linken Tonsille“ und Nr. 119: Primäres Carcinom der linken Mamma, Metastasen in der Glabella, in der Fibula sin., im Radius sin., im Sternum, in Bronchien und Lunge links und in der Dura. Dauer der ganzen beobachteten Krankheit 13—14 Monate.

Operation.

Berechne ich die mittlere Lebensdauer für Nichtoperierte und Operierte, so finde ich

I. wenn ich die noch lebenden Fälle mitrechne:

Mittlere Lebensdauer.

Nicht-Operierte	Operierte	Differenz
26,5 Mon.	45,3 Mon.	18,8 Mon.

II. Wenn ich von den noch lebenden Fällen vollständig absehe:

Mittlere Lebensdauer.

	Nicht-Operierte	Operierte	Differenz
	26,5 Mon.	35,8 Mon.	9,3 Mon.
v. Winiwarter	32,9 „	39,3 „	6,4 „
Oldekop	22,6 „	38,1 „	15,5 „
v. W. und O. zusammen	29,6 „	38,7 „	9,1 „
v. W., O. und unsere Zahlen			
ergeben im ersten Falle	27,3 „	40,9 „	13,6 „
im zweiten Falle	27,3 „	37,7 „	10,4 „

Das Mittel der Differenz aus v. Winiwarter's, Olde-

kop's und meinen Zahlen ergibt 9,2 Monate. Demnach sind die Nichtoperierten 9,2 Monate früher dem Tode verfallen als die Operierten, die Exstirpation des Carcinoms der Mamma ist also so wie so gerechtfertigt.

An 144 Operierten wurden gemacht		186 Operationen
von diesen Operierten starben	11	
und zwar an Metastasen	5	
infolge des operativen Eingriffs	6	
also Mortalität gleich		7,6% der Operierten
oder Mortalität gleich		5,9% der Operationen.

Unter den infolge des operativen Eingriffs Gestorbenen befindet sich eine Patientin, deren Exitus jedoch kaum der Operation zur Last gelegt werden kann, Nr. 43. Die Operation zeigte absolut nichts Besonderes, die Axillardrüsen waren verhältnismässig wenig infiltriert; Narkose schwierig und sehr aufgeregt. Gleich vom ersten Tag an Fieber, Delirien; Exitus am 4. Tage nach der Operation. Sektion ergibt: Ausgedehnte käsige Pyelonephrose, Nierensubstanz fast ganz verschwunden, rechte Art. ren. verengt, aufgeschnitten 6 mm breit, linke Art. ren. 15 mm; rechter Ureter durch kalkige Massen obliteriert; Hypertrophie des linken Ventrikels; Pat. war Potatrix; die käsige Pyelonephrose muss schon lange Zeit bestanden haben, ohne dass in der Anamnese Anhaltspunkte zu eruieren sind. Sehen wir von diesem Fall, der ohne dies bald Exitus gemacht hätte — Pat. ist 64 Jahre alt, mager und blass, mit schlaffer und welker Haut — erhalten wir als Mortalitätsziffer: 6% der Operierten, 5,4% der Operationen.

Operationsmethode. Die Operationen an der Brustdrüse wegen Carcinom oder malignem Tumor haben seit alter Zeit den Chirurgen in besonderem Masse beschäftigt, da es schien, als wäre keine Möglichkeit gegeben, diesem verheerenden und hartnäckigen Leiden auf irgend eine Weise — und wäre sie scheinbar noch so radikal — beizukommen, ohne dass ein baldiges Recidiv die Folge wäre. Dieffenbach veröffentlicht in seiner „Operativen Chirurgie" einen kleinen Abriss der Historik über die operative Behandlung des Brustkrebses bis auf seine Zeit — eine Abwechslung zwischen Messer, Glüheisen und Aetzmitteln —. Nicht gerade ein Meisterstück der Operationstechnik war das Verfahren de Arces', der nach dem Hautschnitt die ganze Mamma mit den Fingern ausgekratzt haben soll! Ambroise Paré gebrauchte das Messer, Fabricius ab Aquapendente tränkte dasselbe vorher noch im Scheidewasser!

Dieffenbach selbst empfiehlt noch eine Menge Medikamente für die verschiedenen Krebsarten, für den fungösen Krebs die Aqua Saturni, für den Hautkrebs das Frère-Cosme'sche, das Hellmund'sche Mittel und nennt diese Mittel „oft radikal heilend". Er verbannt geradezu die Operation, wenn „der Krebs schon aufgebrochen ist". Das im Jahre 1848. Bis zu den 60iger Jahren wurde meist nur der Tumor aus der Mamma excidiert, die Ausräumung der Axilla nur zuweilen ausgeführt, aber damals auf die häufige Beteiligung der Lymphdrüsen zwischen den beiden Musculi pectorales, wie es scheint, wenig geachtet. Erst im Jahre 1867 soll Ch. Moore die Totalexstirpation der Mamma in fast allen Fällen warm empfohlen und vorgenommen haben. Anders steht heute die Frage, ob die Axilla beim malignen Tumor der Mamma ausgeräumt werden soll oder nicht. Heutzutage werden alle Chirurgen wohl mit Tillmanns übereinstimmen, welcher in seinem Lehrbuche der speziellen Chirurgie folgendermassen entscheidet: „Die Exstirpatio mammae „wird vorzugsweise wegen bösartiger Tumoren ausgeführt und ist „in diesem Falle stets mit der Eröffnung der Achselhöhle und Aus„räumung der hier befindlichen Lymphdrüsen, des Fett- und Zell„gewebes zu verbinden, auch wenn äusserlich keine inficierten Lymph„drüsen zu fühlen sind".

Es sei mir gestattet in ganz kurzen Zügen die Operation der Amputatio mammae, wie sie in der chirurgischen Klinik Zürich durch Herrn Prof. Krönlein ausgeführt wird, zu beschreiben. Die Vorbereitung der Patientin zur Narkose, die Lagerung und Desinfektion ist mit geringen Abweichungen wohl in allen modernen Kliniken ungefähr dieselbe; sie soll uns hier nicht beschäftigen.

Der Hautschnitt ist in fast allen Fällen der Ellipsenschnitt; die verlängerte Längsaxe der Ellipse trifft oben die Mitte der Axilla, die Ellipse je nach der Ausdehnung der mit dem Tumor verwachsenen oder ulcerierten Haut mehr oder weniger gestreckt, Ausschälung der ganzen Mamma von oben und unten mit dem Skalpell, während mit Doppelhaken oder Hand der Gegenzug an dem bereits freigemachten Stiel der Mamma ausgeübt wird, Loslösung der ganzen Mamma und des Fettgewebes mit der Fascie des Musculus pectoralis major durch das Skalpell, Ligaturen, Revision des Operationsgebietes, wobei Verdächtiges mit Skalpell und Schere entfernt wird. Verlängerung des Hautschnittes der Längsaxe der Ellipse entsprechend, bei mässig in stumpfem Winkel abduciertem Arm, parallel dem äusseren Rande des Musculus pec-

toralis major; die Haut wird beiderseitig lospräpariert, die Fascie getrennt, die vergrösserten Lymphdrüsen mit dem umgebenden Fettgewebe zum grössten Teil stumpf entfernt, wo nötig und gefahrlos mit Messer oder Schere, die Gefässe natürlich so viel wie möglich schonend; wenn unvermeidlich, wird die Art. thoracica longa zwischen zwei Ligaturen durchschnitten. Bei der Entfernung der Lymphdrüsen wird namentlich das Spatium intermusculare der beiden Pectorales auf verdächtige Drüsen abpalpiert. Reinigung der Wundfläche, Vereinigung der Haut, soweit möglich mit Seidenknopfnähten, nachdem genügend für Abfluss der Wundsekrete durch Gummi-Drains gesorgt ist. Grosser Occlusivverband mit sterilisiertem Verbandzeug: Gaze, Holzwollekissen, Watte, weiche und gestärkte Binde.

Nachbehandlung. Von April 81—84 Lister'sche Carbolantiseptik mit 2% Solut. acid. carbolic.; Listerverband bestehend aus Jodoformgaze, Salicylwatte, Carbolgazebinden, Silk protectiv, Carbolgaze-Binde. Seit 84 Sublimatantiseptik Solut. hydrarg. bichlorat. 1‰, Verband mit Jodoformgaze, Sublimatholzwollekissen, Bruns'scher Watte, weicher Sublimat- und gestärkter Binde. Diese Behandlung wurde bis zum Jahre 1892 mit geringen Abänderungen durchgeführt, von da an tritt die Aseptik in ihr Recht und heute wird ausschliesslich sterilisiertes Verbandmaterial und steriles Wasser in Anwendung gebracht. Seit 1886 finde ich auch keine Plattennähte mehr zur Vereinigung der Wundränder, sondern nur Seidenknopfnähte verwendet; dieselben wurden in fast allen Fällen zwischen dem 5. und 8. Tage entfernt.

Die Heilungsdauer belief sich ungefähr bis zum Jahre 84 auf 4—6 Wochen in unkomplicierten Fällen, in den letzten Jahren 3—5 Wochen, bei den Privatpatientinnen durchschnittlich 3 Wochen.

Carcinome ohne Drüsen		Carcinome mit Drüsen		
Exstirpat. m. partialis	Exstirpat. m. totalis	Exstirpat. m. partialis cum glandul.	Exstirpat. m. totalis cum glandul.	Exstirpat. glandul. Drüsen allein
7	21	3	111	2

Die Exstirpatio mammae partialis wurde nur bei jungen Patientinnen, im frühen Beginn der Erkrankung, wenn die Axilla vollständig unverdächtig war, meistens bei Privatpatientinnen, ausgeführt. Die Ausräumung der Axilla allein, in 2 Fällen, bei welchen vom Hausarzte die entsprechende Ablatio mammae schon vorgenommen war. Die Kasuistik zeigt, dass auch die Exstirpatio mammae totalis in letzter Zeit nicht mehr häufig oder dann nur bei ganz freier Axilla in Anwendung kam. Ausserdem wird in

diesen Fällen der Hautschnitt so ausgiebig gemacht, dass sich von der Wunde aus die Achselhöhle ziemlich vollständig abtasten lässt.

Es wurden operiert:

	1mal	2mal	3mal	4mal	beiderseits	Sa.
Patientinnen	110	26	5	2	1	144
Zahl der Operationen	110	52	15	8	2	187

Todesfälle. Von den Todesfällen kommen auf die

Exstirpat.	mammae	part. sin.	glandul.	—
„	„	total. „	„	1
„	„	part. c.	„	—
„	„	total. c.	„	10
„	glandul.			—

Bei der Berechnung des Durchschnittsalters der Patientinnen, welche infolge der Operation gestorben sind, finde ich wie von Winiwarter und Oldekop, dass dasselbe höher steht als im allgemeinen für das Auftreten des Carcinoms berechnet wurde.

Durchschnittsalter der Todesfälle (alles Spitalpatientinnen) 53,5 Jahre.

Durchschnittsalter aller Fälle nur 51,45 Jahre.

Vergleiche ich die Zeit vom beobachteten Beginn des Carcinoms bis zur Aufnahme, so zeigt sich ebenfalls ein bedeutender Unterschied, obgleich sich 2 Fälle durch äusserst rapiden Verlauf auszeichnen, Nr. 16 und 58.

Durchschnittsdauer für das Carcinom der Todesfälle 27,2 Monate.

Durchschnittsdauer für die unbewglichen Carcinome mit Achseldrüsen 23,0 Monate.

Nr. 28 und 65 hatten schon vor 6 Jahren, Nr. 32 vor 3 Jahren den Knoten in der Mamma beobachtet.

Von den Todesfällen fallen auf Rechnung von Nachblutung 2 Fälle, Erysipel 1, Lungenembolie 1, Pyelonephritis 1, Kollaps 1 Fall.

Wie anders sieht eine solche Zusammenstellung aus als zur Zeit, da man mit der Wundbehandlung noch im Dunkeln tappte und Septikämie, Pyämie, Hospitalbrand und Erysipel mit grossen Zahlen aufrückten!

Verteilung der Todesfälle nach der Zeit.

	Woche	Tag	Nr.	Ursache
Es starben in der	1.	2.	28	Metastasen der Pleura, Kollaps.
—	1.	4.	43	Pyelonephrose, Obliteration des r. Ureters.
—	1.	2.	58	Atherom, Kollaps.
—	2.	14.	16	Nachblutung.

	Woche	Tag	Nr.	Ursache
Es starben in der	2.	17.	55	Lungenembolie, Metastasen der Lunge.
—	3.	18.	33	Lungenembolie, Pleuritis, Pericarditis.
—	5.	36.	30	Erysipel, eitrige Infiltration.
—	7.	55.	37	Nachblutung.
—	8.	59.	65	Metastasen im Gehirn, Lunge, Leber etc.
—	10.	71.	32	Carcinommetastasen beider Lungen etc.
—	54.	378.	72	Multiple Metastasen in Leber und Pleura, Stauungsblutung in Magen und Darm.

Recidive. Das Recidiv fand sich bei den Patientinnen ohne Axillardrüsen 7mal, mit Axillardrüsen 67mal, ungewiss 2mal.

Ort des Recidivs. Das Recidiv trat auf in der Narbe 34mal, in Narbe und Axilla 4mal, in der Axilla 8mal, im Mammarest 1mal, in der Haut der Umgebung 3mal.

Das Recidiv sass bei Exstirpatio m. part. c. glandul. in der Narbe 1mal, in Narbe und Axilla 2mal, im Mammarest 1mal = 4mal.

Exstirpatio m. totalis s. glandul. in der Narbe 2mal, in der Axilla 2mal = 4mal. Exstirpatio M. partialis c. glandulis, kein Recidiv.

Exstirpatio totalis c. glandul. in der Narbe 31mal, in der Axilla 6mal, in Narbe und Axilla 2mal, in der Haut der Umgebung 3mal = 42mal.

Zeit des Recidivs. Leider sind die Aufzeichnungen über den Eintritt des Recidivs im ganzen ziemlich ungenau und äusserst spärlich vorhanden — die Frauen hoffen durch die Operation definitiv ihres Leidens los zu sein — sodass mir von 76 Recidiven nur 39 zur Berechnung der Durchschnittszeit für den Eintritt des Recidivs übrig bleiben; freilich war es mir auch in manchen Fällen bloss durch das Civilstandsamt möglich, in Erfahrung zu bringen, dass die betreffende Patientin an Carcinomrecidiv verstorben war.

Das Recidiv trat ein: unmittelbar nach der Operation in 4 Fällen, im Laufe des ersten Monats in 7 Fällen, nach mehr wie einem Monat in 28 Fällen.

Nach den Angaben meiner Patientinnen trat das Recidiv durchschnittlich auf nach 8,3 Monaten, in mehr als der Hälfte der Fälle in den ersten 3 Monaten; freilich habe ich auch ein Recidiv nach mehr als 4 Jahren zu verzeichnen, Nr. 153. Mit Oldekop komme ich zu dem Schlusse, dass die Exstirpatio mammae partial. sine glandul. sich puncto Auftreten des Recidivs am ungünstigsten stellt, denn auf 7 Exstirpationen dieser Art fallen

4 Recidive, man beachte z. B. den Fall Nr. 92 Exstirpatio mammae partial. sine glandul. mit 3maligem Recidiv! Von 21 Patientinnen hingegen, an welchen die Exstirpatio mammae totalis sine glandulis ausgeführt wurde, blieben 13 = 61,9% definitiv geheilt.

Heilung. Wenn wir uns nun nach unseren definitiv geheilten Patientinnen umsehen, so setzen wir, damit uns in keiner Weise bei der Berechnung der Prozentzahl der definitiv Geheilten ein Vorwurf gemacht werden kann, mit Oldekop als äussersten Termin für das Auftreten eines Recidivs den Schluss des 3. Jahres nach der Operation an — der Fall Nr. 183, bei welchem das Recidiv erst nach 4 Jahren auftrat, ist nicht einwurfsfrei —. Deshalb sollen auch sämtliche nach dem Monat Juli 1891 operierten Fälle, unter denen wir natürlich eine stattliche Anzahl noch Lebender und recidivfreier Patientinnen haben, gesondert aufgeführt werden.

Wir werden dabei sehen, welch grosse Zahl von Patientinnen diesem äusserst bösartigen und hartnäckigen Leiden, das dem weiblichen Geschlecht zufolge der Ausbildung der Brustdrüse behufs Ernährung der Kinder zu eigen ist, unterliegen muss und wie wir, wie bereits im Anfang dieser Arbeit bemerkt wurde, in Bezug auf die Heilresultate nach der Exstirpation des Mammacarcinoms mit ganz anderen Zahlen zu rechnen haben, als sie die moderne Chirurgie nach anderen operativen Eingriffen, die nicht minder gefahrlos sind, zu verzeichnen gewohnt ist. Woran dies liegt, habe ich zum Teil im Voraus dargethan, zum grösseren wird es der Zukunft vorbehalten sein, uns zu lehren, auf welche Weise wir die armen Frauen mit grösserer Sicherheit vor diesem tückischen und verheerenden Feind zu schützen vermögen.

Heilresultate.

1. Kranke, bei welchen seit der letzten Operation noch nicht 3 Jahre verflossen sind.

Nr.	Bestehen des Carcinoms bis zur Aufnahme	Zahl und Art der Operationen	Heilungsdauer	Bemerkungen
131	2 Jahre.	Amputatio m. total. mit Ausräumung der Axilla.	2 Jahre 1 Mon.	Recidivfrei.
132	Seit 7 Jahren Schmerzen in der Mamma.	Amputatio m. total. cum exstirpat. gland.	2 Jahre 6 Mon.	Recidivfrei.
133	3 Jahre.	Amputatio m. tot. c. gland. I. Recidivoperation. II. Recidivoperat.	1 Jahr 7 Mon. Seit der II. Recidivoperation.	Recidivfrei.

Nr.	Bestehen des Carcinoms bis zur Aufnahme	Zahl und Art der Operationen	Heilungsdauer	Bemerkungen
134	8 Wochen.	Amputatio m. total. c. gland. I. Recidivoperat.	Bis zum Auftreten des Recidivs 6 Monate. Seit der Recidivoperation 3 M.	Jetzt recidivfrei.
135	1½ Jahre.	Amputatio m. total. c. gland.	9 Monate.	Vater an Carc. ventric. †. Stiefschwester an Carc. mammae †. Kousine an Carc. mammae †.
136	10 Monate.	Amputatio m. total. c. gland.	1 Jahr 4 Mon.	Vater an Carc. ventric. †. Pat. fühlt zeitweise Stechen im Arm, lokal nichts nachweisbar.
137	3 Jahre.	Amputatio m. total. sine gland.	1 Jahr 2 Mon.	Recidivfrei.
138	?	Amputatio m. total. sine gland. I. Recidivexcis.	Bis zum Recidiv 9 Mon. Seit der Recidivoperat. 1 Jahr 1 Mon.	Schwester an recidiv carc. mammae †. Pat. machte schon eine Empyemoperation mit Rippenresektion durch.
139	7 Monate.	Amputatio m. total. cum gland.	1 Jahr.	Recidivfrei. Für 73 Jahre recht rüstig.
		Privatpatientinnen.		
149	Einige Monate.	Exstirpat. m. part. sine gl.	2 Jahre 4 Mon.	26 Jahre alt. Adenocarcinom recidivfrei.
150	—	Amputatio m. total. c. gland.	2 Jahre 3 Mon.	65jährig. Allgemeinbefinden sehr gut, ohne Recidiv.
151	½ Jahr.	Amputatio m. total. c. gland. I. Recidivoperat.	Bis zur Recidivoperation 2 Jahre. Seit der Recidivoperat. 3 Mon.	Jetzt recidivfrei. Das Recidiv sass in der Axilla.
152	4 Monate.	Amputatio m. total. c. gland.	1 Jahr 3 Mon.	Wurde wegen Carc. epithel. nasi am 20. II. 92 operiert, nirgends Recidiv.

Von diesen 13 Patientinnen sind 4 = 30,9% länger als 2 Jahre vollständig recidivfrei geblieben, eine 2 Jahre 6 Monate, eine 2 Jahre 4 Monate, eine 2 Jahre 3 Monate, eine 2 Jahre 1 Monat; davon fallen 3 auf die Amputatio mammae totalis sine glandul., 1 auf die Exstirpatio mammae part. sine gland., 5 = 38,46% sind länger als 1 Jahr recidivfrei, bei Nr. 133 ist seit der zweiten Recidivoperation nun 1 Jahr 7 Monate kein Recidiv erfolgt.

2. Kranke, bei welchen seit der letzten Operation mehr wie 3 Jahre verflossen sind, also definitiv Geheilte.

a) Noch lebende Fälle.

Nr.	Dauer des Carcinoms	Zahl und Art der Operationen	Heilungsdauer	Bemerkungen
120	1 Jahr.	Amputatio m. total. sine gland	11 Jahre.	Recidivfrei, gesund.
121	1 Jahr.	Amputatio m. total. sine gland.	11 Jahre.	Mastitis sin. Carc. nach Trauma, recidivfrei, rüstig.
122	¾ Jahre.	Amputatio m. total. sine gland.	10 Jahre.	Recidivfrei
123	1 Jahr.	Amputatio m. total. sine gland.	8 Jahre 6 Mon.	Recidivfrei.
124	1 Jahr.	Amputatio m. total. cum gland. Recidivexcision.	Bis zum Recidiv 1 Jahr. Seit dem Recidiv 3½ J.	Schwester des Vaters an Carc. m. †. Pat. hat starken Husten.
125	1 Jahr.	Amputatio m. total. sine gland.	5½ Jahre.	Bruder an Carc. ventric. †. Vollständig gesund.
126	4 Jahre.	Amputatio m. total. sine gland.	4 Jahre 8 Mon.	34 Jahre alt. Vor 12 Jahren Mastitis dextra.
127	2 Jahre.	Amputatio m. total. c. gland.	4 Jahre 7 Mon.	35 Jahre alt.
128	7 Monate.	Amputatio m. total. c. gland.	3 Jahre 3 Mon	Schwester an Carc. m. †. Hie und da Schmerzen im Arm, lokal kein Recidiv.
129	9 Monate.	Amputatio m. total. sine gland. I. Recidivexcision mit Ausräumung der Axilla.	Bis zum Recidiv 1 Jahr. Seit der Recidivoperat. 5 Jahre.	Gesund.
130	10 Monate.	Amputatio m. total. c. gland.	2 Jahre 9 Mon.	Pat. ist vollständig gesund. Narbe linear, ganz mobil. Das Carc. in den ersten Stadien der Entwicklung.
		Privatpatientinnen.		
141	2 Jahre.	Amputatio m. part. sine gland.	11 Jahre.	Korset gegen Skoliose. Adenocarcin.
142	1½ Jahre.	Amputatio m. total. c. gland. beiderseitig.	Seit der 1. Operation 9 Jahre 5 Mon. Seit der 2. 6 Jahre.	Carcinom beider Mammae. Bei der 1. Operation schon Knollen in der anderen Mamma.
143	1—2 Jahre.	Amputatio m. part. sine gland.	6 Jahre 5 Mon.	Adenocarcinom.
144	3—4 Jahre.	Amputatio mammae part. sine glandul.	9 Jahre 2 Mon.	Gesund.

Nr.	Dauer des Carcinoms	Zahl und Art der Operationen	Heilungsdauer	Bemerkungen
145	Angeblich seit einigen Tagen.	Amputatio m. total. c. gland.	9 Jahre	Sehr rüstig. 74 Jahre alt.
146	Einige Monate.	Amputatio m. total. c. gland.	7 Jahre 2 Mon.	Seit dem 18. Jahre kolossale Hypertrophie beider Mam.
147	6 Wochen.	Amputatio m. total. sine gland.	7 Jahre 1 Mon.	Gesund.
148	Einige Monate.	Amputatio m. total.	3 Jahre 2 Mon.	Axilla frei

b) An interkurrenter Krankheit, ohne Recidiv oder Metastasen gestorbene Fälle.

22	1½ Jahre.	Amputatio m. total. c. gland.	7 Jahre 9 Mon.	Tod an Insufficientia cordis.
48	1 Jahr.	Amputatio m. total. sine gl.	4 Jahre 8 Mon.	Tod an Marasmus senilis, 88 Jahre alt.
49	10 Monate.	Amputatio m. total. c. gland.	5 Jahre 1 Mon.	Tod an Tuberculosis pulmon.
66	5 Monate.	Amputatio m. total. c. gland.	2 Jahre 8 Mon.	Tod an Tuberculosis pulm. Bruder an Tub. pulm. †.
19	9 Monate.	Amputatio mammae total. c. gland.	3 Jahre 5 Tage.	Tod an Encephalomalacie.
		Privatpatientinnen.		
93	¾ Jahre.	Amputatio m. total. c. gland.	6 Jahre 2 Mon.	Tod an Pneumonia crouposa.
108	14 Tage.	Amputatio m. total. c. gland.	6 Jahre 4 Mon.	Tod an Cor adiposum. Mutter an Carc. m. operiert. Tod nach 5 J. ohne Recidiv.
116	3 Jahre.	Amputatio m. total. c. gland. I. Recidivexcision.	Bis zum Recidiv 1 Jahr 7 Mon. Seit dem Recidiv 3 Jahre 1 Mon.	Tod an Apoplexia cerebri.
114	2 Jahre.	Amputatio m. total. s. gland.	3 Jahre 2 Mon.	Tod an Altersschwäche mit 90 Jahren.

3. Kranke, welche länger als 2 Jahre recidivfrei geblieben und ohne Recidiv oder Metastasen an interkurrenter Krankheit verstorben sind.

40	1½ Jahre.	Amputatio m. total. sine gland.	2 Jahre 3 Mon.	Tod an Gehirnlähmung.
41	2½ Jahre.	Amputatio m total. c. gland.	2 Jahre 1 Mon.	Tod an Apoplexia cerebri.
67	7 Monate.	Amputatio m. total. c. gland.	2 Jahre 2 Mon.	Tod an Tuberculos. pulmon. Eltern und zwei Schwestern an Tub. pulmon. †.

Die Angabe der Todesursache ist bei allen Fällen vom Civilstandsamt des Sterbeortes oder der Heimatgemeinde einbezogen und amtlich bescheinigt, z. T. sind es Auszüge aus den Totenregistern.

Berechne ich nun die Prozentzahl nur der definitiv geheilten Fälle, d. i. derjenigen, die mehr wie 3 Jahre recidivfrei geblieben oder nach Ablauf von 3 oder mehr Jahren ohne Recidiv an interkurrenter Krankheit verstorben sind, so bekomme ich definitiv Geheilte: 17,7% der Gesamtzahl der Patientinnen, 19,4% der Gesamtzahl der Operierten, v. Winiwarter (Billroth) 4,7%, Oldekop (Esmarch) 11,7, Rotter 12,1, Fink (Gussenbauer) 16,7%.

Nehme ich diejenigen Patientinnen, welche länger als 2 Jahre von Recidiv verschont blieben und nach dem Status vor Ablauf des 3. Jahres ziemlich sicher kein Recidiv erwarten lassen oder nach Ablauf 2 recidivfreier Jahre an interkurrenter Krankheit verstorben sind, zu den 28 definitiv Geheilten hinzu, so erhalte ich 22,15% der Gesamtzahl der Patientinnen, 24,3% der Gesamtzahl der Operierten.

Die Frage, ob das Carcinom der Mamma durch die Exstirpation mit dem Messer heilbar sei, braucht nicht mehr entschieden zu werden; bezüglich der Operationsmethode weist allerdings die Amputatio mammae totalis sine gland. die besten Resultate auf, die Amputatio mammae totalis cum glandul. wird ihr jedoch in kurzer Zeit gleich stehen, sobald wir Aerzte und Frauen überzeugt haben werden, dass sie ebenso gefahrlos vorgenommen werden kann wie erstere. Das wird jedoch erst der Fall sein, wenn es keine Aerzte mehr gibt, welche das Carcinom der Mamma mit Pulvern und Pillen oder gar brieflich — vertreiben wollen.

B. Sarkome.

Zusammenstellung des Materials.

I. Nicht operierte Sarkome der Mamma gestorben	1
II. Operierte Sarkome der Mamma	13
1. infolge der Operation gestorben	4
2. an Recidiv gestorben	1
3. ohne Angaben über das spätere Ergehen	1
4. lebend, frei von Recidiv oder ohne Recidiv oder Metastasen an interkurrenter Krankheit gestorben	10
Total der Fälle mit Sarkom	14

Der stattlichen Anzahl von 158 Carcinomen der weiblichen Brustdrüse stehen bloss 14 Fälle von Sarkom aus den gleichen Jahren 1881—1893 gegenüber, ein Umstand, der nichts Absonderliches an sich hat, seitdem man gelernt hat, den Tumor der Mamma auf seine histologische Beschaffenheit zu untersuchen — die Fälle von Sarkom werden immer spärlicher, das Carcinom wird immer häufiger werden. Aus den Jahren 1885, 1886 und 1887 habe ich z. B. keinen einzigen Fall zu verzeichnen — auch Fischer verfügt in seinem Material aus der Züricher Klinik nur über 9 Fälle von Sarkom gegenüber 64 Carcinomen. Das Sarkom der Mamma besitzt lange nicht dieselbe Fähigkeit zu recidivieren, wie das Carcinom, es nimmt viel eher mit Metastasen vorlieb, welche im allgemeinen auch nicht so rapide zum Tod führen, wie die des Carcinoms. Deshalb ist der Kampf gegen diesen malignen Tumor der weiblichen Brust auch von seiten der Operateure nie so erbittert geführt worden und man hat sich begnügt, die Fälle von Sarkom zu veröffentlichen, wohl wissend, dass eine grosse Prozentzahl von Heilungen deutlich genug für die Entfernung durch das Messer spricht.

Aus diesem Grunde werde auch ich im Folgenden nur von dem sprechen, was mir erwähnenswert erscheint.

Aetiologie des Sarkoms der Mamma. Im Grossen und Ganzen sind dieselben Schädlichkeiten, die auf die Carcinomentwicklung begünstigend einwirken, auch für die Entstehung des Sarkoms verantwortlich gemacht worden.

1. Lebensalter. Das Sarkom der Mamma kommt im Gegensatz zum Carcinom in jedem Alter vor, scheint aber doch nach den klimakterischen Jahren seltener zu werden, wie das Sarkom ja überhaupt der maligne Tumor des jüngern Alters ist.

Altersverhältnisse bei der Aufnahme.

In den Jahren	15—20	2	
	20—30	3	64,3%
	30—40	3	
	40—50	3	
	50—60	2	
	60—70	1	

Durchschnittsalter bei der Aufnahme 39,15 Jahre. Trotzdem 14 Fälle nicht für alle Sarkome der Mamma sprechen können, sieht man doch, wie viel tiefer das Durchschnittsalter für das Sarkom steht als für das Carcinom. Gross berechnete es nach Tillmann's aus 148 Fällen auf 36 Jahre 7 Monate.

Altersverhältnisse bei dem Beginn des Sarkoms. Berücksichtige ich die Angabe von Nr. 167, dass sie schon als 10-jähriges Kind an Stelle des jetzigen Tumors ein Knötchen beobachtet haben will, welches bis zum 25. Jahre bis zu Apfelgrösse wuchs, so bekomme ich folgende Skala:

In den Jahren:	10—20	3	30—40	5
	20—30	8	40—50	3

Durchschnittsalter für den Beginn des Sarkoms 31,7 Jahre.

2. Geschlechtsleben. Setze ich, wie für das Carcinom die 1. Periode bis zum 17. Jahre, die 2. bis zum 47., die 3. bis zum 52., die 4. als Zeit erloschenen Geschlechtslebens an, so ergibt sich für

1	2 Fälle	3	2 Fälle
2	10 „	4	— Fall.

a. Menstruation. 6 Angaben, Durchschnittszahl 16,0: im 12. Jahre 1mal, im 15. Jahre 2mal, im 16., 18., 20. Jahre je 1mal.

b. Menopause: Dieselbe ist für das Sarkom nicht von der gleichen Wichtigkeit wie für die Entwicklung des Carcinoms; es kommen bloss 4 Fälle in Frage, bei welchen jedoch nichts über die Cessation der Menses angegeben ist; nur Nr. 169 gibt an, dass die sonst regelmässigen Menses seit letzten Sommer, dem 49. Jahre, unregelmässig wurden.

c. Geschlechtsgenuss. Verheiratet sind 8, ledig 6 Pat., von den Ledigen hat keine geboren.

d. Geburten. Von den 8 Verheirateten haben 3 geboren, 1 hat abortiert in der 10. Woche, 1 eine Fehlgeburt in der 22. Woche gehabt, kinderlos blieben 2; bei Nr. 167 fehlt die Angabe, ob Pat. geboren. Geboren haben:

	1mal	3mal	4mal	abortiert
Pat.	1	1	1	2.

e. Laktation. Gestillt hat keine der 3 Mütter, Nr. 164 soll trotz mehrfachem Drücken durch Hebamme und die eigenen Hände absolut keine Milch aus den Brüsten haben pressen können.

f. Mastitis. Eine eigentliche Mastitis puerperalis hatte nur Nr. 164; dieselbe hatte die nachher vom Sarkom ergriffene Brust inne, ging bald zurück; nach ca. 14 Monaten wurde der Knoten in der Mamma entdeckt.

Erysipel der erkrankten Mamma fand sich bei Nr. 164, vor 18 Jahren, nach Ablauf derselben Knoten in der Brust, der sichtlich zunahm und schmerzte; 2 Jahre nachher Entzündung und Schwellung, Incision, Entleerung von Eiter; nach abermals 2 Jahren wieder Entzündung, Fistelbildung; nach einiger Zeit schlossen sich die

Fisteln, es entstand eine grosse fluktuierende Geschwulst, welche mehrmals punktiert wurde; später nochmals Incision und Entleerung von hämorrhagischer Flüssigkeit, seit letztem Herbst = ca. ½ Jahr ausgedehnte Ulceration.

Schmerzen zur Zeit der Menses in der bereits vom Sarkom ergriffenen Brust fanden sich bei Nr. 160.

g. Trauma. Stoss gegen die Mamma, bei Anlass einer Weinlese, gibt Nr. 172 an; heftige Schmerzen, die ½ Stunde lang anhielten, 1 Jahr nach dem Trauma diffuse Verhärtung der ganzen rechten Mamma.

Korsetdruck wird von Nr. 169 beschuldigt; das zu enge Korset habe einen bedeutenden Druck auf die Mammae ausgeübt, so dass linkerseits die Haut unterhalb der Brustwarze stark gerötet wurde. Bei Nr. 163 wurde die Mamma vom Arzte, der eine Abscedierung der bereits sarkomatösen Brust vermutete, einige Monate vor der Spitalaufnahme an 4 Stellen incidiert.

h. Heredität. Hereditäre Belastung findet sich 4mal = 28,6%; in der Ascendenz 2mal und zwar beidemal bei der Mutter, Schwester 1mal, Bruder 1mal; Nr. 166 ist zwiefach belastet, die Mutter wurde an Carcinoma palpebrar. et nasi operiert, der Bruder hat seit der Kindheit eine volle, hängende Mamma rechts. Die Mutter von Nr. 159 starb an Carcinom mammae redux; eine Schwester von Nr. 163 starb nach der Operation einer Geschwulst, welche von der Wirbelsäule ausgegangen sein soll. Bei Nr. 160 handelt es sich um eine Spina bifida occulta mit Hypertrichosis und trophischen Störungen im Unterschenkel und Fuss.

Trauma und hereditäre Belastung werden von den aufgeführten ätiologischen Momenten wohl am meisten für die Sarkomentwicklung ins Gewicht fallen.

Sitz des Sarkoms.

Die linke Mamma war ergriffen	7mal
die rechte „ „ „	6mal
beide Mammae waren „	1mal

Lokalisation in der Mamma.

Das Sarkom sass: in der äusseren Hälfte der Mamma	4mal
in der inneren Hälfte der Mamma	1mal
im oberen inneren Quadranten	1mal
im oberen Drittel	1mal
im Centrum	1mal
als cirkumskripte Knoten in der äusseren und inneren Hälfte	1mal
in der ganzen Mamma	4mal
in Mamma und Thoraxhaut	1mal.

Das Sarkom der Mamma bietet so ziemlich dieselben Symptome wie das Carcinom, nur ist sein Wachstum gewöhnlich ein viel langsameres als bei letzterm; nur selten ist der Verlauf so rapid wie bei Nr. 159. Recidive sind seltener wie beim Carcinom, aber immer noch häufig genug; die Lymphdrüseninfektion verhält sich puncto Frequenz wie die Recidive, sie tritt weniger oft ein als beim Carcinom der Mamma. Zahlreicher sind die Metastasen auf dem Wege des Kreislaufs; dieselben haben meistens die Lunge, nicht die Leber als Lieblingssitz auserkoren.

Anatomische Art des Sarkoms. Am häufigsten kommen in der Mamma Spindelzellensarkome vor, nach Gross in 68% der Fälle, dann folgt das Rundzellensarkom mit 27%, das Riesenzellensarkom mit 5%. Meistens sind es jedoch Mischgeschwülste der beiden ersten Species mit dem Fibrom, Adenom, Chondrom und Carcinom.

Die Sarkomarten sind in meinen Fällen folgendermassen verteilt:

Sarcoma spl. (Spindelzellen- oder Rundzellensark.)	5mal	
Adenosarcoma	4mal	
Fibrosarcoma	2mal	(resp. 3mal)
Chondrosarcoma	1mal	
Cystadenosarcoma	1mal	
Cystosarcoma phyllodes (J. Müller) = C. proliferum	1mal.	

Was den Ernährungszustand der Patientinnen bei der Aufnahme anbetrifft, so waren

	Ernährungszustand und Befinden gut	Ernährungszustand und Befinden leidlich	Mager und blass	Herabgekommen und marastisch
bei Pat.	5	5	3	1

Das Sarkom war nicht mit der Haut verwachsen in 4 Fällen
mit der Haut verwachsen in 10 „
ulceriert in 3 „

Bezüglich der Dauer der Erkrankung von Beginn an in obigen 3 Fällen lassen sich die Angaben leider nicht mit Nutzen verwerten; in Fall 172 war die Haut trotz 3jähriger beobachteter Erkrankung noch nicht mit dem Tumor verwachsen, in 2 andern Fällen trat schon nach 3 Monaten, im zweiten Falle erst nach 3 Jahren Ulceration der Haut ein.

Die Verwachsung mit der Unterlage war nur in Fall Nr. 159 schon vorhanden, bei welchem die ganze Krankheitsdauer bis zum Tode überhaupt 14 Monate nicht überstieg. Die

andern 13 Sarkome waren sämtlich auf dem Musc. pectoral. major nach allen Seiten verschieblich.

Lymphdrüsen.

Die Axillardrüsen waren nicht ergriffen in 7 Fällen
die Axillardrüsen waren ergriffen in 6 „
die Axillar-Infraclavicular- und Supraclaviculardrüsen in 1 Fall.

1. Sarkome mit Achseldrüsen. 7. Beweglich 6, unbeweglich 1.

2. Sarkome ohne Achseldrüsen. 7. Beweglich 7, unbeweglich keine.

Wenn ich die Durchschnittsdauer des Bestehens der Sarkome ohne Achseldrüsen und derjenigen mit Beteiligung der Axillardrüsen aus den vorhandenen Daten zu berechnen suche, so ergibt sich: für die Sarkome ohne Achseldrüsen 17,7 Monate, für die Sarkome mit Achseldrüsen 5 1/8 Jahre.

Ueber den Zeitpunkt des Eintritts der Infektion der Achseldrüsen finde ich gar keine Anhaltspunkte.

Metastasen. Metastasen in beiden Pulmones, im Pericard und im Darm sind in einem Falle sicher konstatiert (Nr. 161); bei Nr. 159 dürfte es sich um pleurale Fortleitung des Sarkoms auf die Lungen handeln; ob die verdächtigen Knötchen auf der Medulla bei Nr. 160 metastatische Sarkomknötchen waren, ist zum mindesten zweifelhaft.

Die Dauer der Erkrankung bis zum Tode an Metastasen betrug bei Nr. 161: 19 Jahre nach Beobachtung des Knotens in der Mamma.

Operation. Ueber die Zweckmässigkeit der Exstirpation des Sarkoms mit dem Messer kann kein Zweifel bestehen.

An 13 Operierten wurden gemacht 17 Operationen; von diesen Operierten starb infolge des operativen Eingriffs 1, also Mortalität 7,7% der Operierten oder 5,9% der Operationen.

Dieser einzige Todesfall betrifft Nr. 160; Pat. starb am 4. Tage nach der Operation; die Axilla wurde nicht ausgeräumt, die Sektion ergab als Hauptbefund: Myelitis transversa.

Operationsmethode. Dieselbe richtet sich vollkommen nach dem Befund; die Ausräumung der Axilla lässt sich bei äusserlich nicht als infiltriert erscheinenden Drüsen beim Sarkom mit geringerer Gefahr des Recidivs umgehen, immerhin ist es sehr zu empfehlen, die Axilla mit auszuräumen oder sich wenigstens durch die erweiterte Wunde der Exstirpatio mammae vom Intaktsein der Axillardrüsen zu überzeugen.

Die Nachbehandlung ist für unsere Fälle im ganzen dieselbe gewesen wie für die Pat. mit Carcinom, die Heilungsdauer war dieselbe wie für die wegen Carcinom operierten Kranken, eher etwas kürzer.

Sarkome ohne Drüsen		Sarkome mit Drüsen.	
Exstirpatio mammae part. sine gland.	Exstirpatio mammae total. sine gland.	Exstirpatio mammae part. cum gland.	Exstirpatio mammae total. c. gland.
6	3	—	5

Unter den 6 Fällen mit Exstirpat. m. part. sine gl. findet sich die doppelseitige Operation wegen Fibrosarkom beider Mammae; einmal schienen äusserlich Drüsen palpabel, die jedoch durch den nach oben verlängerten Schnitt nicht mehr entdeckt werden konnten. Infolgedessen bekomme ich die Zahl 9 für die Sarkome ohne, 5 für die Sarkome mit Drüsen, während ich oben angegeben habe:

Axillardrüsen nicht ergriffen in 7 Fällen
Axillardrüsen ergriffen in 6 „

Es wurden operiert:

	1mal	2mal	3mal	beiders.	Sa.
Patientinnen	10	1	1	1	13
Operationen	10	2	3	2	17

Bei der verstorbenen Patientin wurde die Amputatio mammae totalis ohne Ausräumung der Axilla ausgeführt; dieselbe war 46 Jahre alt, hatte schon seit 10 Jahren einen Knoten in der linken Mamma bemerkt, litt ausserdem an starker Lendenlordose und Skoliose, Elephantiasis cruris, Rückenschmerzen etc. etc.

Recidive. Das Recidiv fand sich bei Patientinnen ohne Axillardrüsen 1mal, mit Axillardrüsen 2mal.

Ort des Recidivs. Das Recidiv sass: in der Narbe 3mal, war ulceriert 1mal. Das Recidiv erfolgte bei Amputatio m. partial. sine gl. 1mal, Amputatio m. total. sine gl. 1mal, Amputatio m. total. c. gl. 1mal.

Zeit des Recidivs. Das Recidiv trat ein nach 6 Monaten 1mal, nach 18 Monaten 1mal, nach 4—5 Jahren 1mal.

Heilung. Aus obigen kleinen Zahlen lässt sich schon ersehen, dass das Carcinom der Mamma ungleich mehr Opfer fordert, viel, viel bösartiger ist als das Sarkom, infolge seiner hartnäckigen Tendenz immer und immer wieder zu recidivieren, und zwar auf solche Weise, dass dem Recidiv einfach nicht mehr beizukommen ist. Freilich zeigt ja der Fall Nr. 159, dass auch das Sarkom der Mamma äusserst bösartig sein und innerhalb Jahresfrist zum Tode führen kann.

Heilresultate. Auch hier sollen diejenigen Fälle, bei

welchen seit der letzten Operation noch nicht 3 Jahre verflossen sind, von den definitiv Geheilten getrennt werden. Aus der Statistik von Gross, über 92 Fälle von Sarkoma mammae ist ersichtlich, dass 57,7% der Recidive vor Ablauf 1/2 Jahres, das Recidiv überhaupt durchschnittlich nach 10,5 Monaten, nur zuweilen nach mehr als 1 Jahre eintreten und es dürfte deshalb das Spatium von 3 Jahren recidivfreier Zeit bei Berechnung der Prozentzahl der definitiv Geheilten gross genug bemessen sein.

1. Kranke, bei welchen seit der letzten Operation noch nicht 3 Jahre verflossen sind.

Nr.	Bestand des Sarkoms	Operationen	Heilungsdauer	Bemerkungen
168	Seit mehr wie 10 Jahren Knötchen in der r. Mamma.	Amputatio m. total. c. gland.	2 Jahre 5 Mon.	Pat. ist gesund, hat sich seither verheiratet.
169	3½ Jahre.	Amputatio m. part. sine gland.	2 Jahre 6 Mon.	Pat. ist gesund und recidivfrei.

2. Pat., bei welchen seit der letzten Operation mehr wie 3 Jahre verflossen sind.

162	3 Jahre.	Amputatio m. total. c. gland.	12 Jahre 5 Mon.	Gänzlich recidivfrei, rüstig.
163	5 Jahre.	Amputatio m. total. sine gland.	Bis zum Recidiv 5 Mon. Seit dem Recidiv 12 Jahre 3 Monate.	Cystosarcoma phyllodes. Incision durch den Arzt. Vollständig gesund.
164	3 Monate.	Amputatio m. total. sine gland.	10 Jahre.	1½ Jahre vor Beginn des Sarkoms Mastitis puerperal. Pat. ist ganz gesund.
165	1—2 Jahre.	Amputatio m. part. sine gland. Amputatio m. total. cum gland. wegen ulcerier-tem Recidiv.	Bis zum Recidiv 5 Jahre. Seit dem Recidiv 9 Jahre 5 Monate.	1. Operation durch Prof. Rose in Zürich ausgeführt. Pat. lebt und ist gesund.
166	1 Jahr.	Exstirpatio m. partialis sine glandulis an beiden Mammae.	6 Jahre 6 Mon. 6 Jahre 5 Mon.	Mutter an Carc. epithel. operiert. Bruder rechts hängende Mamma. Pat. ist ganz gesund.
167	Als 10jähriges Kind schon Knötchen an Stelle des Tumors.	Amputatio m. total. c. gland.	4 Jahre 3 Mon.	Pat. ist gänzlich recidivfrei und gesund.

Privatpatientinnen.

Nr.	Bestand des Sarkoms	Operationen	Heilungsdauer	Bemerkungen
170	½ Jahr.	Amputatio mammae part. mit Verlängerung d. Schnittes.	6 Jahre 4 Mon.	Axilla frei. Pat. ist gesund.
171	3—4 Monate.	„	4 Jahre.	Axilla frei. Pat. ist gesund, ohne Recid.

Nr. 172 wäre höchst wahrscheinlich ebenfalls bei den definitiv Geheilten einzureihen gewesen; die Operation war gänzlich unkompliciert, die Patientin erst 18 Jahre alt, kräftig und gesund, das Sarkom wurde bloss excidiert, da die Haut vollständig verschieblich, die Axilla ganz unverdächtig war. Leider war es mir, trotz mehrfacher Nachfrage, nicht möglich, Pat. ausfindig zu machen und geht dieser günstige Fall für die Berechnung des Endresultates verloren.

Demnach würden sich für unsere Fälle ergeben:

auf die 13 Operierten 8 definitiv Geheilte (i. e. länger wie 3 Jahre)
oder 61,54% dauernde Heilungen
auf die 17 Operationen 47,06% Heilungen.

Mit Einrechnung der beiden Fälle Nr. 168 und 169, welche 2 Jahre 5 Monate und 2 Jahre 6 Monate geheilt sind, würden wir erhalten

auf die 13 Operierten 10 Heilungen = 76,92%
oder auf die 17 Operationen 58,82%.

Carcinom der Mamma	Sarkom der Mamma
Definitive Heilungen	Definitive Heilungen
19,4% der Operierten	61,54% der Operierten.
Länger als 2 Jahre geheilt:	
22,15% der Operierten	76,92% der Operierten.

Sollte meine Arbeit es vermögen, auch nur eine an malignem Tumor der Mamma leidende Frau zu bewegen, sich früher der sichern Hand des Operateurs anzuvertrauen, so ist ein grosser Teil ihres Zweckes erfüllt.

Am Schlusse meiner Arbeit möchte ich noch der Herren Kollegen, welche mir über ihre Patientinnen bereitwilligst Auskunft erteilt haben, in Dankbarkeit gedenken.

Anhang. Kasuistik.

A. Carcinome.

I. Nichtoperierte.

a. Klinische Fälle.

1. Frau A. H., Landwirtin, 43 J. Carcinom sin. inoperabile. Menstruation mit 22 Jahren, 5 Geburten (2 Aborte), seit Herbst 79 Schmerzen in der linken Mamma, Knoten in der vorderen Axillarlinie. Juni 1880: Excoriation durch Trauma (Tansenriemen), seither rasches Wachstum und intensivere Schmerzen. September 1881: höckeriger, aus drei Knoten bestehender Tumor der l. M., Haut gerötet und verwachsen; in der Supra- und Infraclaviculargrube mehrere harte Drüsen, grosses Drüsenpaket, ziemlich festsitzend in der Axilla. Allgemeinbefinden ordentlich. Tod am 6. II. 83 an Carc. mammae.

2. Frau B. T., Seidenweberin, 60 J. Carc. m. sin. inoperabile. Mastitis links nach der ersten Geburt, 2 Geburten, beide gestillt. Menopause mit 52 Jahren. Seit ½ Jahre baumnussgrosse Verhärtung, schmerzlos; in der l. M. seit 3 Monaten schnelles Wachstum und Schmerzhaftigkeit, Rötung der Haut; seit einigen Wochen haselnussgrosser schmerzhafter Tumor in der linken Axilla, Spannungsgefühl im linken Arm. März 1883: kindskopfgrosser Tumor der l. M., schmerzhaft, höckerig. Haut verwachsen, glänzend, gerötet. In der linken Axilla grosses Drüsenpaket, zeitweises Oedem des Armes, diffuses Oedem der Gegend des Cucullaris links; in der Fossa supra clavicul. mehrere Drüsen. Ernährungszustand gut. Tod am 4. IV. 84: Carc. mammae et hepatis.

3. Frau B. M., Landwirtin, 49 J. Carc. m. d. inoperabile. Menstruation mit 16 Jahren, 2 Geburten, nicht gestillt, Lactation nur in der l. M. Menopause mit 48 Jahren. Seit mehr als 1 Jahre langsame Vergrösserung der r. M., diffus, stechende Schmerzen bei strenger Arbeit, seit Juni d. J. Drüsen in der Axilla, seit 3 Monaten Drüsen oberhalb der rechten Clavicula, seit Frühling 87 stets fortschreitende Abmagerung. Dez. 87: r. M. in toto bedeutend vergrössert, hart, Haut gespannt, gerötet, verwachsen, schmerzlos, Venectasieen. Drüsenstrang nach der rechten Axilla, in derselben massenhaft festsitzende harte Knoten bis in die Fossa supra clavicul. verfolgbar. Allgemeinbefinden schlecht, hochgradige Abmagerung und Kachexie.

4. Frau B. S., Hausfrau, 49 J. Carc. m. d. inoperabile. exulc. Eine Geburt, nicht gestillt. Seit mehreren Jahren Schmerzen im rechten Arm, seit 3 Wochen angeblich in der r. M., die rot, geschwollen und schmerzhaft wurde; niemals Knötchen fühlbar. Juli 1889: diffuse Vergrösserung und Rötung der r. M. Papille 3mal grösser als links, von Krusten umgeben, unter denen die Haut nässt. Warze und Hof knorpelhart, Haut darüber verwachsen, Tumor höckerig, verschieblich, schmerzhaft, nach der Axilla

harter, ziemlich festsitzender Strang fühlbar. Hemiparese der linken Extremitäten, Incontinentia urinae et alvi.

5. Frau E. G., Landwirtin, 59 J. Carc. m. sin. inoperabile exulc. Menstruation mit 17 Jahren, 5 Geburten; seit Januar 1890 Fünffrankstückgrosse Verhärtung um die l. Mamilla, schmerzhaft. Excision durch den Arzt; im Mai 1890 in Supraclavicular- und Cervicalgegend mehrere, sich zusehends vergrössernde Knötchen in der Haut, Schmerzen und Schwellung der l. M. Quacksalberei. November 1890 an Stelle der l. Mamilla eine Wundfläche von 6 cm im Durchmesser, mit schmierigem Sekret bedeckt, Haut im Umkreis blau verfärbt, in derselben bis über den rechten Sternalrand umschriebene harte Knötchen, auch in der Gegend der r. M.; in der Axilla grosse harte Drüsen, ebenso auch in der Fossa supra-clavicul. Tod am 6. IV. 91.

6. Frau S. F., Landwirtin, 67 J. Carc. m. sin. inop. Zweimal verheiratet, 1 Abortus; seit Oktober 1888 Verhärtung in der l. M. Salbenbehandlung, seit Anfang August 1889 stechende Schmerzen, sichtbare Zunahme der Geschwulst. Oktober 1889: sehr senile Pat.; in der l. M. oberhalb der Warze ein hühnereigrosser, harter, höckeriger, beweglicher Tumor; Haut an einer Stelle verwachsen; in der Axilla eine bohnengrosse Drüse; Emphysema pulmonum und Bronchitis; am 22. X. pleuritische Erscheinungen rechts. Dämpfung, Reiben, zu denen am 28. X. noch pneumonische hinzutreten, die jedoch wieder schwinden. Entlassung auf Wunsch am 12. XI. 1889. Tod am 1. II. 90 an Carc. mammae et pleurae.

7. Jungfrau B. G., Landwirtin, 49 J. Carc. m. d. inop. Seit Juni 1889 Schmerzen in der r. M. Harter Knollen im untern Segment, nach einigen Monaten auch im äussern nach der Axilla zu. Vergrösserung der r. M. in toto. Im Jan. 1891 Excision durch den Hausarzt, auch Entfernung einiger Drüsen aus der Axilla. Nach Wochen Schwellung des rechten Vorderarms, Einreibungen mit „Baumöl", Zunahme der Schwellung und Schmerzhaftigkeit im ganzen rechten Arm; seit Januar 1891 schmerzhafter harter Tumor in der Fossa infraclavicul., heftige Schmerzen in Schulter, Arm und Fingern. März 1891: mächtige ödematöse Schwellung des ganzen rechten Armes, Haut heiss, gespannt, in der fossa supra- und infraclavicul. harter Tumor, von vorderer Axillarlinie bis zum Sternum, nach unten bis zur 2. Rippe reichend, Haut darüber gerötet, sehr heftige Schmerzen; Pat. nimmt infolgedessen abwechselnd Rückenlage und sitzende Haltung ein, Gesicht schmerzhaft verzogen, reichlicher schaumiger Auswurf; Fettpolster sehr reduciert.

8. Frau S. M., Hausfrau, 72 J. Carc. m. d. inop. exulc. 1 Geburt, selbst gestillt. Seit August 1889 nussgrosser, harter, schmerzloser Knoten im untern innern Quadranten der r. M., langsames Wachstum, seit ½ Jahre raschere Zunahme, mit Januar 1891 bald wässeriger, bald blutiger Ausfluss, in letzter Zeit bläuliche Verfärbung der Haut und starke Schmerzen, auch bedeutende Abmagerung. März 1891: r. M. von einem

bedeutenden Tumor eingenommen, von dem rechten Sternalrand bis in die vordere Axillarlinie, vom 2. Intercostalraum bis zur 7. Rippe. Haut im ganzen blaurot verfärbt, an mehreren Stellen ulceriert, Mamilla eingezogen, in der untern Hälfte der Mamma kraterförmiges Geschwür mit schmutzigem Grund. In der r. Axilla grosses, hartes, festsitzendes Drüsenpaket. Senile Pat. mit Dyspnoe.

9. Frau U. F., Hausfrau, 60 J. Carc. m. d. inop. 9 Geburten, selbst gestillt, Mastitis dextra. Seit Beginn d. J. stechende Schmerzen auf Brust und Rücken, im rechten Arm; in der r. M. pflaumengrosse Geschwulst, rasch wachsend, Knoten in der Axilla zur selben Zeit bemerkt, starke Abmagerung. Pat. fühlt sich sehr schwach und matt. März 1892: obere Hälfte der r. M. in einen höckerigen, derben Tumor verwandelt, Haut darüber fleckig gerötet und verwachsen; in der r. Axilla hühnereigrosser, sehr harter, knolliger Tumor, der festsitzt; in der Fossa supra clavicul. eine ganze Reihe haselnussgrosser, harter Drüsen. Emphysema pulmon.; über den Lungen überall reichliche Ronchi sonori und sibilantes, viel Husten und zäher Auswurf. Rapide Zunahme der Kachexie, Tod Ende März an Carc. pleurae, pulmonis, hepatis et mammae. Metastasen in den axillaren, supra- und infraclavicularen Lymphdrüsen.

b. Privatpatientinnen.

10. Frau St. in B. 60 J. Carc. m. d. inop. Seit ¾ Jahren allmähliches Wachstum eines Knotens in der r. M., jetzt: 10. VI. 82 mehrere Knoten von Faustgrösse, über denen die Haut z. T. verwachsen, zahlreiche Venectasieen der Haut über der M., in der Axilla ein über hühnereigrosser Knoten, Schmerzen im r. Arm. Operation abgelehnt, Quacksalberei. Im Dezember 1882: Carc. nach der Axilla zu gewachsen, Oedem des r. Armes, der r. Rückenseite, beider Beine, Lebergegend druckempfindlich; im Februar 1883 starke Abmagerung und Kachexie, ausgedehnte Verwachsung des Carcinoms mit der Haut, Jauchung, stets Gebrauch von Geheimmitteln. Tod an Carc. mammae et hepatis.

11. Frau St. in F., 52 J. Carc. m. sin. inop. Pat. hat geboren und gestillt, nie Mastitis; seit ¾ Jahren Knoten in der l. M., die sich vermehrten; die Mamilla zog sich ein, Auftreten von zahlreichen erbsgrossen Knoten über dem Sternum, dem Rücken, auch Induration der r. M.; Infiltration der Axillardrüsen links. Im Nov. 1882 Schrumpfung der l. M. Allgemeinbefinden und Ernährungszustand ordentlich, Cancer en cuirasse. Tod im Winter 1883/84, starke Ulceration an beiden Thoraxseiten, ausgedehnte Knötchen am ganzen Thorax, Jauchung, Erschöpfung.

12. Frau M. in Z., 62 J. Carc. m. sin. inop. exulc. Seit Jahren nach unten aussen von der Mamilla kleines schmerzloses Knötchen in der l. M., seit 3 Jahren Zunahme, seit August 1882 Ulceration, in der letzten Zeit bedeutende Blutungen, welche erst Veranlassung zur Konsultation eines Arztes wurden; vor 4 Jahren Apoplexia cerebri, Hemiparesis sin.

Januar 1883: Oedem beider Beine, des l. Armes; in der l. M. kindsfaustgrosser, ulcerierter, derber Tumor, der auffallend dunkelgefärbt erscheint, an dem Musc. pectoral. major. nur zum Teil noch verschieblich; der ausgedehnten Oedeme wegen Axilla nicht deutlich abzupalpieren; die stark brünette Patientin zeigt auch auf der Haut der Brust zahlreiche dunkle Pigmentflecke. Im Dezember 1884 Pat. noch lebend, hochgradig kachektisch mit furchtbar stinkendem grossem Ulcus der l. M. Pigmentcarcinom.

13. Frau M. in A., 52 J. Carc. m. d. inop. Kinderlos, seit ½ Jahr Knoten in der r. M., mit Salben behandelt. Februar 1883; r. M. Sitz eines flachen, scheibenförmigen Tumors, Haut und Warze verwachsen und gerötet, handtellergrosse, fleckweise Injektion der Haut, derber Strang nach der Axilla, stark infiltrierte Axillardrüsen. Pat. ist hochgradig abgemagert und abgearbeitet. Tod im Juni 1883: brettharte Infiltration der ganzen rechten Thoraxseite, so dass nach und nach die Atembewegungen der r. Seite verunmöglicht wurden.

14. Frau B.-S. in G., 67 J. Carc. m. d. inop. Mit 12 Jahren gerade an Stelle der r. Mamilla Furunkel, wodurch die Warze zerstört wurde. Seit 1½ Jahren Induration in der r. M. Kinderfaustgrosser Tumor in der r. M. im Oktober 1883 unter der Narbe des Furunkels. Zuwarten, Tod am 9. Juli 1890 an Carc. m.

II. Operierte, später gestorbene Fälle.

a. Klinische Fälle.

15. Frau A. Sch., Landwirtin, 45 J. Carc. m. sin. exulc. Menstruation mit 20 Jahren, 7 Geburten, nie gestillt; seit 10 Jahren erbsgrosses Knötchen in der l. M.; seit Neujahr 1878 fortschreitendes Wachstum, seit Sommer 1880 Haut adhärent, seit Neujahr 1881 Verfärbung der Haut und Schmerzen, hie und da Excoriation und Blutung, durch Reiben des rauhen Hemdes veranlasst, bisher Quacksalberei. März 1881: Ulceriertes Carcinom der l. M., das fast die ganze Mamma einnimmt, Haut soweit verfärbt, verwachsen, schmerzlos; in der Axilla harte infiltrierte Drüsen. Pat. ist mager. Amputatio mammae mit Ausräumung der Achselhöhle; Art. und Vena axillaris blossgelegt; nachher Transplantation nach Thiersch. Entlassung am 9. V. 1881. Tod am 26. Juni 1886: Carc. pleurae et pulmonis; in der Operationsnarbe mehrere kleine Knoten.

16. Frau M. W., Spatterin, 66 J. Carc. m. sin. Menstruation mit 20 Jahren. 2 Geburten, selbst gestillt, Menopause mit 48 Jahren, bemerkte vor 10 Wochen zum ersten Mal einige Knoten in der l. M.; langsame Zunahme derselben, in letzter Zeit Schmerzen. April 1881: faustgrosser, höckeriger, verschieblicher Tumor der l. M. nach aussen oben; Haut nur an einer kleinen Stelle verwachsen. Ernährungszustand ordentlich. 11. April 1881: Amputatio mammae ohne Mitnahme der Fascie des Pect. maj., ohne Ausräumung der Axilla. Plattennaht, Listerverband. 27. Aug.: kirschgrosses Recidiv in der Operationsnarbe, mehrere Axillardrüsen infiltriert.

27. August: Operation: Excision des Recidivs weit im Gesunden, Ausräumung der Axilla, Vena axillaris 6—7 cm blossliegend. Schluss der Wunde durch Carbolseidennähte, Drainage, Listerverband. Temperaturen immer über 39,0, anfangs täglich Verbandwechsel unter Spray. 2. IX. Diffuse Phlegmone der l. Thoraxseite. — 6. IX. Rötung und Infiltration der Weichteile bis über die Hinterbacken hinab, Temperatur 40,0. Incisionen, reichliche Berieselung mit 2 % Carbolsäurelösung. — 9. IX. Puls unregelmässig, Temperatur 38,8, brettharte Infiltration des Thorax, des Rückens, tägl. Verbandwechsel, Stimulantien; Pat. lässt unter sich gehen, Stuhl diarrhöisch. — 10. IX. Starke Blutung arterieller Natur aus allen Drainöffnungen, Tod unter grosser Anämie.

17. Frau B. B., Seidenweberin, 31 J. Carc. m. d. Seit 1½ Jahren langsam wachsender Knoten der r. M., im Frühjahr 1880 Excision desselben, bald nachher multiple Knoten in der Narbe, Schwellung der Drüsen in der Axilla. — Nov. 1880. Amputatio mammae dext. mit Ausräumung der Axilla. Nach 6 Wochen neue Infiltration, jetzt 5. April 1881 ausgedehnte diffuse carcinomatöse Infiltration der rechten Thoraxseite. Pat. abgemagert, so dass eine Operation keine Aussicht auf Erfolg mehr hätte. Tod am 23. V. 1882 an Carc. mammae dext.

18. Frau A. B., Seidenwinderin, 63 J. Carc. m. sin. Menstruation normal, 3 Geburten, nie gestillt, nie Lactation in hinreichendem Masse. Seit Frühling 1881 kleiner Knoten neben der Mamilla, der zeitweise juckte; langsames Wachstum. Dezember 1881: faustgrosser, knolliger, derber Tumor in der obern Hälfte der l. M., verschieblich, Haut an einer Stelle gerötet, verwachsen, Mamilla eingezogen; in der l. Axilla einige infiltrierte Drüsen. — 13. XII. Amputatio mammae mit Ausräumung der Axilla, Entfernung der Fascie pectoral. Plattennähte, Drainage, Listerverband. Entlassung am 10. I. 82. Tod am 18. XII. 84 an Encephalomalacie ohne lokales Recidiv.

19. Frau S. S., Hausfrau, 48 J. Carc. m. d. 3 Geburten, 2 gestillt, beidemal Mastitis rechts. Seit 1867 Schmerzen in den Brüsten, namentlich zur Zeit der Menses. Menopause vor 2 Jahren. Seit 8 Wochen Tumor der r. M., der sich vergrösserte, schmerzhaft wurde, Haut darüber gerötet, Incision ohne Entleerung von Eiter durch den Arzt. Aug. 1882: In der r. M. faustgrosser, höckeriger Tumor, Haut darüber gerötet und schmerzhaft, verschieblich; in der r. Axilla ein Drüsenpaket, das ziemlich schwer zu verschieben ist. Ernährungszustand ordentlich. — 2. IX. Amputatio mammae mit Ausräumung der Axilla, Freilegung der Vena axillar. Plattennähte, Drainage, Listerverband. Entlassung am 23. IX. — 11. X. 82. Bereits neuer Knoten in der Narbe. Excision mit einem Teil des Musc. pectoral. major. — 27. X. Bohnengrosse Erhabenheit im Wundrand, Zerstörung mit dem Paquelin. — 18. XI. 82. An der gleichen Stelle nussgrosses Recidiv. — 25. XI. 82. Excision bis auf die Rippen. — 2. I. 83. Wiederum kirschgrosses Recidiv. Tod im Anfang Mai 1883. Carc.

mammae redux., Carc. pleurae et pulmonis. Viermaliges Recidiv, 4mal operiert!

20. Frau M. W., Hausfrau, 40 J. Carc. m. sin. exulc. Menstruation mit 13 Jahren, 3 Geburten, 2 gestillt; seit 6 Jahren Schmerzen in der l. M. zur Zeit des Menses, seit 3 Jahren tropfenweise Entleerung von blutiger Flüssigkeit aus der Mamilla, Bildung eines Knotens unterhalb derselben, der alle 1—2 Tage auf Druck einen Strahl dunkelgefärbten Blutes aus der Mamilla entleerte. Im Mai 1880 Perforation, Entleerung von gelbgrünem Eiter. Seit Neujahr 91 starke Schmerzen und Volumzunahme. Salben und zahlreiche Hausmittel. Vor 4 Wochen Aufbrechen verschiedener Knoten, die stinkenden Eiter secernieren. Abmagerung. Juni 1882: faustgrosser ulcerierter Tumor der l. M., Papille in Ulcerationen aufgegangen, von dem Warzenhof nur noch der obere innere Quadrant erhalten; aashaft stinkender, fleischwasserähnlicher Ausfluss. In der linken Axilla mehrere walnussgrosse Knoten. Fieber 39,4. — 17. VI. Amputatio mammae mit Ausräumung der Axilla; Vena axillaris blossliegend. Plattennähte, Drainage, Jodoformgaze, Listerverband. Entlassung am 1. VIII. Im Februar 1884 neuerdings Stechen in der l. M., linsengrosses Knötchen, das in 2 Monaten Walnussgrösse erreichte. Excoriation der Haut durch Kratzen, seither immer kleinere Blutungen; wegen Polyarthritis acuta kommt Pat. erst am 31. VIII. 84 zur Recidivoperation: eigrosser, ulcerierter Tumor mit stinkender Sekretion in der Operationsnarbe; leichter Husten, keine erhebliche Abmagerung. — 1. IX. Excision im Gesunden, Bestreuung der Wundfläche mit Jodoformpulver, Listerverband. Entlassung am 21. IX.: Pat. hustet immer noch. Tod am 31. XII. 84. an Carc. mammae redux.

21. Frau E. Pf., Hausfrau, 42 J. Carc. m. sin. 9 Geburten selbst gestillt, nach der 5. Mastitis purul. sin.; seit 1 Jahre kirschgrosser Knoten in der l. M.; seit kurzer Zeit Anschwellung der Axillardrüsen. April 82: harter, höckeriger, verschieblicher Tumor der l. M. Achseldrüsen kirschgross, Ernährungszustand ordentlich. — 12. IV. Amputatio mammae mit Ausräumung der Axilla; Vena axill. blossliegend, Drainage, Plattennähte, Listerverband. — 1. VI. Entlassung. Tod am 7. April 1883 an Carcinoma hepatis.

22. Frau E. Sch., Hausfrau, 50 J. Carc. m. sin. Menstruation mit 17 Jahren, 8 Geburten, 2 gestillt; Menopause mit 45 Jahren. Seit 1½ Jahren kirschgrosses Knötchen in der l. M.; zuerst allmähliches, dann rapides Wachstum und Schmerzen, seit 14 Tagen Knoten in der Axilla. März 1882: Gänseeigrosser, harter, verschieblicher Tumor in der untern Hälfte der l. M.; Haut darüber verwachsen, gerötet, schmerzhaft; in der Axilla ziemlich festsitzender taubeneigrosser knolliger Tumor. Ernährungszustand eher schlecht. — 18. III. Amputatio mammae mit Ausräumung der Axilla, Drainage, Plattennähte, Listerverband. Entlassung am

25. IV. Tod am 31. XII. 1889 an Insufficientia cordis und Hydrops ohne Recidiv.

23. Frau A. B., Hausfrau, 51 J. Carc. m. d. 6 Kinder selbst gestillt; seit 1 Jahr harter Knoten in der untern Hälfte der r. M., langsames Wachstum, seit letztem Winter Drüsenschwellung in der Axilla. Februar 1882: In der r. M. gänseeigrosser, harter, verschieblicher Tumor, Haut darüber verwachsen und gerötet, Drüsenstrang von da nach der Axilla bis in die Fossa supraclavicularis. Ernährungszustand gut. — 27. II. 82. Amputatio mammae mit Ausräumung der Axilla, schwierige Operation wegen abnormer Gefässverzweigung. Drainage, Plattennähte, Listerverband. Nach mehreren Kollapszufällen Entlassung am 21. IV. 82. Tod an Carc. m. redux. am 28. XI. 82.

24. Frau L. B., Hausfrau, 54 J. Carc. m. sin. exulc. Menstruation mit 18 Jahren, 9 Geburten, Mastitis purulenta sin. im ersten Wochenbett, weshalb Pat. nachher nur rechts stillte. Menopause mit 51 Jahren. Seit Neujahr 82 stechende Schmerzen in der atrophischen l. M. Ende Februar Ulceration neben der Warze, nässend; vor 10 Tagen akute Schwellung und Rötung der l. M., spontaner Aufbruch und Entleerung von Eiter mit Bröckeln, seither kraterförmiges Geschwür. Mai 1882: Kraterförmiges Geschwür an Stelle der l. M. mit harten Rändern, die in einen festsitzenden Tumor übergehen, mit dem die Haut verwachsen ist, keine Mamilla, noch Areola; in der l. Axilla mehrere harte Lymphdrüsen. — 7. VI. Amputatio mammae cum exstirp. glandul. axill. Durchtrennung der V. thoracica nach Unterbindung. Drainage, Hautdefekt macht die Anlegung von Plattennähten unmöglich, Listerverband; Heilung per granulationem mit leichter Temperatursteigerung. Entlassung am 13. VII. 82. Tod an Pfingsten 1885 an Carc. mammae redux unter heftigen trophischen und sensiblen Störungen des l. Armes.

25. Frau M. F., Hausfrau, 61 J. Carc. m. sin. Kinderlos, seit einem Jahre Schmerzen in der l. M.; erbsgrosses Knötchen daselbst, seit dem Herbst letzten Jahres rapideres Wachstum, Zunahme der Schmerzen; seit 5—6 Wochen vergrösserte Drüse in der Axilla. Febr. 82: Kinderfaustgrosser, harter, schmerzhafter Tumor, gerade unter der Warze, Haut z. T. gerötet und mit dem Tumor verwachsen, welcher verschieblich ist, in der Axilla nussgrosses, druckempfindliches Drüsenpaket. Ernährungszustand gut. — 18. II. 82. Amputatio mammae cum exstirpat. glandular. axill. Vena und Art. axillar. blossliegend; Art. subscapular. muss unterbunden werden. Drainage, Plattennähte, Listerverband. Entlassung am 14. III. 82. Tod am 28. VIII. 83 an Carc. mammae redux.

26. Frau K. Sch., Hausfrau, 52 J. Carc. m. sin. exulc. Menstruation mit 17 Jahren, 1 Totgeburt, Menopause mit 49 Jahren. Seit Nov. 1881 nussgrosser Knoten in der l. M. Rötung der Haut, Kataplasmen. Dez. 81. Probepunktion durch den Arzt, der Kataplasmen weiter anordnete; nach 14 Tagen spontaner Aufbruch, Entleerung von wenig Eiter, seither

konstanter Abfluss dünnen Eiters aus der Warze; seit 8 Wochen rapide Zunahme der Verhärtung. — Dez. 82. An Stelle der Warze der l. M. ein kraterförmiges Geschwür, nässend; diffuser Tumor in der l. M., Haut darüber verschieblich; in der Axilla nussgrosses Drüsenpaket; guter Ernährungszustand. — 11. XII. 82. Amputatio mammae cum exstirpat. glandul. axill. Blosslegung der Vena axillaris in der Ausdehnung von 5 cm. Drainage, Plattennaht, Listerverband. Entlassung am 14. I. 83. Tod am 4. I. 84 an Carc. mammae redux., nachdem im Juli 83 schon Knoten in der Operationswunde sich zeigten.

27. Frau E. G., Seidenwinderin. 43 J. Carc. m. sin. 6 Kinder, nie gestillt, Bruder an Carc. ventric. gestorben. Seit Sept. 82 Knötchen in der l. M., seit 14 Tagen rapides Wachstum derselben. April 83: In der l. M. nach oben und unten nussgrosser, harter, verschieblicher Knoten, in der Axilla mehrere infiltrierte Drüsen. Ernährungszustand schlecht. — 12. IV. 83. Amputatio mammae mit Ausräumung der Axilla; Vena axillaris blossgelegt; Drainage, Plattennaht, Listerverband. Entlassung am 1. V. 83, Tod am 14. VI., 84 an Carc. mammae redux, Carcinom des Uterus und der Wirbelsäule.

28. Jungfrau A. Sch., Hausiererin, 59 J. Carc. m. sin. exulc. Menstruation unregelmässig, Menopause mit 53 Jahren; vor 6 Jahren kleine Knötchen oberhalb der Mamilla links, seit 1 Jahr schnelleres Wachstum und stechende Schmerzen. Vor 2 Monaten Trauma, seither ab und zu Blutungen. März 83. In der l. M. zwei taubeneigrosse, harte, auf dem Musc. pector. verschiebliche Knoten, Haut rot und verdünnt, z. T. verwachsen; im obern Teile Ulcus mit stinkenden Gewebsfetzen im Grunde; in der Axilla faustgrosser Knoten, unter dem Pector. major. mehrere infiltrierte Drüsen. Ernährungszustand schlecht; Emphysema pulmon. und Bronchitis, bedeutende Struma. — 12. III. Ablatio mammae mit Ausräumung der Axilla; schwierige Auslösung der Ven. axill. Drainage, 5 Plattennähte, Listerverband. — 14. III. Rötung der Umgebung der Wunde, Kollaps, Puls klein, aussetzend, Exitus. Sektion ergiebt: Carcinomatöse Drüsen unterhalb des Pect. major., carcin. Metastaten im Mediast. anter., Metastasen der r. Pleura, Thrombose der Vena axillar. sin.

29. Frau A. Sch., Näherin, 61 J. Carc. m. dext. exulc. Menstruation mit 21 Jahren) 3 Geburten, nie gestillt, Menopause mit 50 Jahren. Trauma auf der r. M., ¼ Jahr nachher hartes Knötchen daselbst, das langsam wuchs, in letzter Zeit schnellere Zunahme, vor einigen Tagen spontaner Aufbruch, Entleerung von dunklem Blut. Pat. lag auf der medizinischen Abteilung wegen Hämorrhagie im Cerebrum und Nephritis. Januar 83. Im äussern obern Quadranten der r. M. hühnereigrosser, ulcerierter, harter, verschieblicher Tumor, Haut neben der Mamilla gerötet, gespannt und mit dem Tumor verwachsen; in der Axilla keine Drüsen fühlbar. Pat. ist abgemagert. — 20. I. Amputatio mammae o h n e Aus-

räumung der Axilla; Drain, Seidennähte, Listerverband. Entlassung am 11. III. 83. Tod am 9. Nov. 85 an Carc. m. redux.

30. Frau A. W., Seidenweberin, 56 J. Carc. m. sin. 6 Geburten, hat das erste Kind ein Jahr lang gestillt und bekam eine Mastitis purul. sin. Seit 2 Jahren Anschwellung der l. M. mit Aussickern von seröser Flüssigkeit aus der Mamilla, kleines Knötchen, das in letzter Zeit anschwoll; z. Z. der Menses soll auch die l. M. secernieren. März 83. In der l. M. walnussgrosser, beweglicher, harter Tumor; die Papilla entleert eine dünne seröse Flüssigkeit; in der Axilla eine bohnengrosse, bewegliche Drüse. Ernährungszustand ordentlich. — 5. V. 83. Amputatio mammae mit Entfernung der carcinomatösen Drüse in der Axilla. Drain, Seidennähte, Listerverband. — 26. V. Eine weitere vergrösserte Drüse wird in der Axilla gefühlt und am 4. VI. entfernt, dabei die Vena axillar. blossgelegt. Seit dem 5. VI. immer Fieber und benommenes Sensorium, Diarrhoe, Excitantien; am 8. VII. Rötung des Armes von der Wunde ausgehend, Abends 40,4, Delirien, Exitus am 11. VII. Sektion ergiebt: eitrige Infiltration des subkutanen Bindegewebes in der Axilla ohne Abscessbildung, Milztumor, Uterusfibroide, — keine Metastasen.

31. Frau B. Sch., Hausfrau, 62 J. Carc. m. sin. 4 Geburten, nach der ersten Mastitis links, welche incidiert wurde, Menopause mit 47 Jahren. Seit Neujahr 83 walnussgrosser Knoten in der l. M., seit 2 Jahren lancinierende Schmerzen, an Stelle der früheren Incision, Einziehungen daselbst und Sekretion in geringem Masse; in letzter Zeit rapides Wachstum. April 83. Unter der Papille harter, unbeweglicher Tumor, nicht schmerzhaft, Haut darüber verschieblich; in der Axilla wallnussgrosse, verschiebliche Drüse. Ernährungszustand gut. — 30. IV. Amputatio mammae mit Ausräumung der Axilla; Vena axillaris von carcinomat. Drüsen umwachsen. Drain, Plattennaht, Listerverband. Entlassung nach Entleerung eines kleinen Retentionsabscesses am 22. VI. 83. Tod am 11. X. 84 an Carcinoma mammae redux. et ventriculi.

32. Jgfr. A. W., Landwirtin, 62 J. Carc. m. sin. exulc. Bruder an Carc. ventriculi gestorben, Menopause mit 49 Jahren, vor 3 Jahren zum erstenmal nussgrosser Knoten in der r. M., langsames Wachstum, seit ¾ Jahren Einziehungen über dem Tumor, Ulceration und Ausfluss von blutig-eitrigem Fluidum; seit dieser Zeit auch einige Knoten in der Axilla, die schmerzten; nun brechen noch mehrere Knoten auf. — Juni 83. Grosses Ulcus mammae sin. bis zur Axilla reichend, mit stinkender Sekretion und infiltrierten Rändern. Ueber der Fossa infraclavic. rechts Dämpfung; senile abgemagerte Pat. — 27. VI. Amputatio mammae mit Ausräumung der Axilla, wobei Art. und Vena axill. unterbunden werden müssen; mit der Ausräumung beginnend. Ganze Wunde wird offen gelassen, mit Jodoformgaze belegt, darüber antiseptischer Verband; vom 7. VII. an Borsalbeverband, da Pat. Spuren von Jodoformintoxicat. zeigt. Seit einigen Tagen aus der Wunde ausgehendes Erysipel, welches jedoch

bald zurückgeht. Infolge der hochgradigen Abmagerung grosser Decubitus über dem Os sacrum mit stinkendem Sekret, Fieber, Delirien. Exitus am 7. IX. Sektion ergiebt: Zahlreiche Carcinomknoten in beiden Lungen, Carcinommetastasen der Pleura, Dermoidcyste des r. Ovariums.

33. Frau R. D., 61 J. Carc. m. sin. Menstruation mit 13 Jahren; 5 Geburten gestillt, Menopause mit 45 Jahren. Vor ca. 1 Jahr Schmerzen in der l. M. Excision der Mamilla mit Hof durch einen Arzt; im April in der Axilla haselnussgrosser, schmerzhafter Knoten, bald darauf ein ebensolches an Stelle der Papilla. August 83. In der Axilla eigrosser, sehr druckempfindlicher Tumor, Gegend der Papille hart anzufühlen, nach aussen oben davon in der l. M. ein taubeneigrosser harter Knollen. Ernährungszustand ziemlich gut. — 9. VIII. Amputatio mammae mit Ausräumung der Axilla; Drain, Seidennaht, Listerverband. — 15. VIII. Oedem des l. Armes; Thrombose der Vena axillar. — 18. VIII. Pleuritis exsudat. dext. Exitus am 27. VIII. Sektion ergiebt: Thrombose der Ven. axillar. und subclavic.; Pericarditis sicca; multiple Lungenembolien, Pleuritis dextra, erweichte Thromben im r. Ventrikel und Herzrohr.

34. Frau B. V., 45 J. Carc. m. sin. 2mal geboren, selbst gestillt, l. M. von jeher grösser als die rechte; zur Zeit des Menses Schmerzen in beiden M. Mitte Juli 83 mehrmaliges Trauma an der l. M.; nach 14 Tagen Schmerzen, von einem erbsgrossen Tumor in der l. Axilla nach der M. ausstrahlend. Vor 9 Wochen in der Gegend des Warzenhofs ein grosser, harter Tumor. Salben ohne Wirkung; immer heftigere Schmerzen bei jeder Bewegung des Armes. September 83. Ganze l. M. in eine knollige derbe Masse verwandelt; in der l. Axilla taubeneigrosser Tumor, r. M. ebenfalls diffus hart anzufühlen. Ernährungszustand ordentlich. — 27. IX. Amputatio mammae mit Exstirpation der carcinomatösen Achseldrüsen; ein grosses Stück der infiltrierten Musc. pector. major wird entfernt, wobei auch der Pect. minor und die M. intercostal. mit Knötchen durchsät erscheinen, so dass die Operation nicht abgeschlossen werden kann; Bedeckung mit Jodoformgaze, antiseptischer Verband. Pat. fiebert, am 5. XI. zeigen sich rings um die Wunde neue Carcinomknötchen, auf der Leber lassen sich Knollen abpalpieren, Pat. ist etwas ikterisch. Tod am 22. XI. 83 an Carc. hepatis et mammae.

Frau M. B., 58 J. Carc. m. sin. Menstruation mit 17 Jahren, sieben Geburten, nie gestillt; Menopause mit 46. Jahren. Im Sept. 82 haselnussgrosser Knoten, rasche Vergrösserung, in der letzten Zeit lancin. Schmerzen. Jan. 83. gänseeigrosser Tumor der äusseren Hälfte der l. M.; nach innen von der Papille ein walnussgrosser, harter, cirkumskripter Knoten; bei Druck entleert sich aus der Warze gelbliche Flüssigkeit; in der Axilla mehrere nussgrosse Drüsen. — 26. I. Amputatio mammae mit Ausräumung der Axilla; Wundhöhle bis zum Proc. corac. Drain, Knopfnähte, Listerverband. Am 33. III. noch kein Recidiv. Tod im August 83 an Carc. mammae redux.

36. Frau S. Sch., Seidenweberin, 34 J. Carc. m. sin. Vater an Carc. ventric. gestorben; Pat. hat 5 Kinder, stillte das erste 1½ Jahre lang. Seit Mai 82, nach der letzten Geburt stechende Schmerzen in der l. M., seit 2 Monaten diffuse Verhärtung derselben. März 83. Linke M. von einem faustgrossen, harten, verschieblichen Tumor eingenommen, Haut darüber verwachsen, leichte Einziehungen um die Warze herum; in der Axilla mehrere bohnengrosse Tumoren, Pat. ist gravida im 4. Monat. Ernährungszustand schlecht. — 5. IV. Amputatio mammae mit Ausräumung der Axilla. Plattennaht, Seidennähte, Listerverband. Vom 9. IV. an Borsalbeverband, Urin schwarz, Erysipel, das bald abklingt, ebenso wird der Urin bald wieder normal. — 8. VI. In beiden Wundrändern je ein haselnussgrosses Recidiv. — 11. VI. Excision weit im Gesunden. Entlassung am 14. VI. — 24. VIII. an oben beschriebenen Stellen ulceröses Recidiv. — 15. IX. Niederkunft, Kind starb. — 27. IX. Entfernung der beiden Recidivknoten durch den Paquelin. Entlassung ohne Recidiv am 28. X., jedoch besteht Husten. Tod am 24. XII. 83 an Carc. mammae et ventriculi. 3maliges Recidiv!

37. Frau A. St., 43 J. Carc. m. sin. exulc. 5 Geburten, nie gestillt; im letzten Wochenbett, Jan. 83, fühlte Pat. einen kleinen Knoten in der l. M., langsame Zunahme, seit Ostern 83 Einziehungen, dann Perforation mit stinkendem Sekret, bald darauf vergrösserte Drüsen in der Axilla, die schmerzen. Juni 83. Schlecht genährte Pat. mit Kypho-Scoliose der Brustwirbelsäule; in der l. M. faustgrosser, harter Tumor, an verschiedenen Stellen mit der Haut verwachsen; unterhalb der Papille Fünffrankstückgrosse Ulceration mit schmierigem, übelriechendem Grund; in der Axilla nussgrosses, hartes Drüsenpaket. — 4. VII. Amputatio mammae mit Ausräumung der Axilla, Unterbindung der Art. thoracica longa, Drain, Platten- und Seidennähte, Jodoformgaze, Listerverband. Entlassung am 9. VIII. Pat. stellte sich mehrere Male in der Poliklinik, starb dann plötzlich am 18. VIII. zu Hause, laut amtlichem Totenschein an „Verblutung durch Arrosion einer Arterie" nach operiertem Brustkrebs.

38. Frau M. W., Landarbeiterin, 47 J. Carc. m. d. exulc. Menstruation mit 14 Jahren, 2 Geburten, nie gestillt; seit Sommer vorigen Jahres Verhärtung in der r. M., seit Februar dieses Jahres lancinierende Schmerzen, Operation durch den Arzt angeraten; Pflaster- und Salbenbehandlung, spontaner Aufbruch und Sekretion, rascheres Wachstum. Juli 82: Gut genährte Frau; systol. Geräusch über der Mitralis; nach aussen von der r. Mamilla gerötete secernierende Wundfläche von Zweifrankstückgrösse, nach aussen davon die Haut verwachsen, im äussern obern Quadranten ein harter Tumor von Eigrösse, knollig, verschieblich; in der Axilla keine Drüsen. — 15. VII. Amputatio mammae ohne Ausräumung der Axilla; Drain, Listerverband; Entlassung am 18. VIII. 82. — 20. VII. 83. Pat. kommt wieder mit einem nussgrossen Knoten am Axillarrande der Narbe, einem etwas kleinern am untern Ende; in der Axilla einige harte, ver-

grösserte Drüsen. — 28. VII. Excision beider Knoten im Gesunden, Ausräumung der Axilla, Drain, Listerverband. Entlassung am 2. IX. 83. Tod im Jahre 1884 an Carc. mammae, ventriculi et hepatis.

39. Frau E. K., Schneiderin, 48 J. Carc. m. sin. exulc. Menstruation mit 21 Jahren, 5 Geburten, gestillt und zwar immer mit der l. Brust. Seit Weihnachten 83 Stechen in der l. M. und Verhärtung unterhalb der Mamilla; Mitte Februar entleerte sich bei Druck auf die Mamma Blut aus der Warze, Excoriation nach unten von der Papille. März 84: Gut genährte Frau, rings um die Mamilla herum harte Resistenz, an einer Stelle mit der Haut verwachsen, nicht schmerzhaft; in der Axilla eigrosses Drüsenpaket, am Halse mehrere bohnengrosse Drüsen. — 2. IV. Amputatio mammae mit Ausräumung der Axilla und Entfernung eines Stückes Muskulatur aus dem Pectoral. major; V. subclavia blossliegend, Fettgewebe ringsum krebsig infiltriert. Drain, Plattennaht, Carbolgazeverband. Entlassung am 9. V. 84 mit vergrösserten Supraclaviculardrüsen. — 1. VII. 84. Pat. kommt mit einem nussgrossen Recidiv in der Narbe, Supraclaviculardrüsen bedeutend vergrössert. — 4. VII. Zerstörung des Recidivs bis auf die untenliegende Rippe. Entlassung am 11. VIII., da eine gründliche Entfernung der Drüsenmetastasen unmöglich ist. Tod im Dezember 84 an ausgedehntem Recidiv und Marasmus.

40. Jgfr. R. B., Wäscherin, 67 J. Carc. m. d. exulc. Pat. bemerkte im Sommer vorigen Jahres nach aussen und oben von der r. Mamilla einen harten Knoten, der damals schon kindsfaustgross war und nicht besonders schnell zunahm. Auf Anraten von Bekannten Pflasterbehandlung, die Excoriation zur Folge hatte; in letzter Zeit lancinierende Schmerzen. Dez. 84. Gut genährte Person; nach oben von der r. Mamilla Zweifrankenstückgrosse Ulceration mit gelbem Belag, darunter harter höckeriger, eigrosser Tumor, verschieblich; in der Axilla keine Drüsen. — 18. XII. 84. Amputatio mammae o h n e Ausräumung der Axilla; Drain, Plattennaht, Sublimatholzwollekissen, Watte, gestärkte Binde. Entlassung am 6. I. 85. Tod am 16. III. 87 an „Gehirnlähmung infolge aufsteigender Nervenentzündung".

Frau E. L., Spulerin, 47 J. Carc. m. d. Menstruation mit 19 Jahren, kinderlos; vor 2½ Jahren oberhalb des Warzenhofes kleines Knötchen in der r. M., langsame Zunahme, seit Winter 84 stechende Schmerzen, seit ½ Jahr Rötung der Haut daselbst. Juni 84. Schlecht genährte Frau; rechte Mamma kleiner als die linke. Mamilla höher stehend als links, befindet sich im Centrum einer vorstehenden Geschwulst von Eigrösse, die hart, auf der Unterlage verschieblich und mit der Haut verwachsen ist; in der Axilla keine Drüsen. — 25. VI. Amputatio mammae mit Ausräumung der Axilla und Entfernung eines Teils aus dem M. pector. Naht mit Seide, antisept. Verband. Entlassung am 11. VIII. 84. Tod am 4. VII. 86 an Apoplexia cerebri, ohne Recidiv.

42. Frau S. R., Landwirtin, 52 J. Carc. m. d. exulc. Menstruation mit 17 Jahren; 4 Geburten, jedes Kind wurde ca. 1 Jahr lang gestillt und zwar mehr an der r. Brust; im Juni 83 haselnussgrosses Knötchen unterhalb des Warzenhofes, im Sept. 83 Schmerzen in der Axilla, daselbst 2 Knötchen, langsames Wachstum. Im Januar 84 Perforation am untern Rande der Warze, Entleerung rötlicher, übelriechender Flüssigkeit, Fistelbildung, seit 14 Tagen ebenso am oberen Rande des Warzenhofes. — Juni 84. Schlecht genährte Frau; Centrum der r. M. vorspringend, oberhalb der Mamilla eine gelbe Borke, unterhalb eine Fistelöffnung. Palpation ergiebt einen hühnereigrossen, flachen, brettharten Tumor, über dem die Haut verwachsen ist; in der Axilla taubeneigrosses Drüsenpaket, leicht zu umgreifen. — 27. VI. Amputatio mammae mit Ausräumung der Axilla, Blosslegung von Art. und Vena axillar.; Drain, Plattennähte, antiseptischer Verband; Entlassung am 25. VII. 84. Tod am 6. I. 87 an Carc. ventriculi.

43. Frau S. Pf., Seidenweberin, 64 J. Carc. m. s. Menstruation mit 13 Jahren, 1 Mädchen wurde 4 Monate lang aus beiden Brüsten gestillt, Menopause mit 50 Jahren. Im Herbst 82 nach innen und unten an der Papille erbsgrosses Knötchen, im März 83 Entzündung an der l. M. ohne besondere Veranlassung. Applikation von Blutegeln. Rötung der Haut, spontaner Aufbruch und Entleerung von wenig Eiter; seither Schmerzen und rascheres Wachstum. Juli 84: Magere senile Frau, linke Mamma stärker prominent als die rechte, in ersterer ein gänseeigrosser, harter, nicht schmerzhafter Tumor, welcher mit der Haut und Fascia pectoral. verwachsen ist; in der Axilla bohnengrosse harte Drüse. — 12. VII. Amputatio mammae mit Ausräumung der Axilla. Drain, Plattennähte, antisept. Verband. Vom folgenden Tage an Fieber bis zu 39,4; es scheint ein Delirium tremens ausbrechen zu wollen, zumal Pat. dem Spirituosengenusse ergeben ist und die Narkose sehr unruhig war. — 16. VII. Exitus. Sektion ergiebt: Hypertrophie des l. Herzens, Obliteration des rechten Ureters, käsige Pyelonephrose rechts, Atherom der Art. renal. dextra.

44. Frau J. G., Schneiderin, 70 J. Carc. m. sin. Kinderlos, bemerkte vor 3 Monaten zum erstenmal in der l. M. einen wallnussgrossen Knoten, der sich rasch vergrösserte. 20. X. 84. Gutgenährte rüstige alte Frau; nach aussen oben von der Warze ein hühnereigrosser, höckeriger, sehr harter Tumor, unterhalb derselben eine diffuse Verhärtung in der Mamma. Zwischen Tumor und Axilla ein mandelgrosser Knoten; in der Axilla mehrere infiltrierte Drüsen. — 24. X. Amputatio mammae mit Ausräumung der Axilla. Drain, Seidennähte, antisept. Verband. Entlassung am 10. XI. 84. Pat. wurde noch zweimal an Recidiv in der Narbe operiert und starb an Metastasen in Pleura und Lungen.

45. Frau E. K., Bäuerin, 53 J. Carc. m. d. Vater an Carc. ventriculi gestorben; 2 Kinder, stillte beide $^1/_2$ Jahr lang; erst seit Ende Februar 84 Knoten von Faustgrösse in der r. M. bemerkt; Jodanstrich,

Zunahme der Geschwulst. Juni 85: Gut genährte Frau: rechte Mamma grösser als die linke, in ersterer ein wurstförmiger, faustgrosser, harter Tumor, Haut darüber verschieblich; in der Axilla und Fossa supraclavicularis mehrere harte, bohnengrosse Drüsen. — 27. VI. Amputatio mammae mit Ausräumung der Axilla. Sublimatdesinfektion 1‰. Seidennähte, Sublimatholzwollekissen, Watte und Binde. Entlassung am 21. VII. 85. Tod am 22. XII: 85 an Carc. mammae redux.

46. Frau A. S., Landwirtin, 45 J. Carc. m. d. Pat. hat geboren, zum letztenmal vor 13 Jahren; seit 4 Jahren erbsgrosses hartes Knötchen nach aussen unten an der Mamilla; langsam wachsend, seit letztem Herbst auch in der Axilla einige Knötchen und Schmerzen in der Mamma. — Febr. 85. Schlecht genährte Pat.; in der r. M. faustgrosser, harter, höckeriger Tumor, verschieblich, Haut darüber zum Teil verwachsen; in der Axilla mehrere bohnen- und mandelgrosse harte Drüsen. — 26. II. Amputatio mammae mit Ausräumung der Axilla; Vena axillaris 4 cm blossliegend. Sublimatdesinfektion, Seidennähte, antisept. Verband mit Holzwollekissen. -- 8. IV. 85. Entlassung. Tod am 10. II. 87 an Carc. mammae redux und Carc. ventriculi.

47. Frau K. G., Bauersfrau, 37 J. Carc. m. sin. exulc. Vater an Carc. ventr. gestorben; 2 Kinder, nie gestillt. Im Frühjahr 84 oberhalb der Papilla harter Knoten, seit Herbst 84 raschere Zunahme. Einreibungen mit „Schmalz", Rötung der Haut, Ulceration durch das rauhe Hemd. — Juni 84. Abgemagerte Frau; 2 Finger breit oberhalb der Papille ist die Haut der l. M. blaurot verfärbt, an verschiedenen Stellen ulceriert, darunter eine faustgrosse harte Infiltration mit daumendickem Fortsatz nach unten; in der Axilla mehrere vergrösserte harte Drüsen. — 17. VI. Amputatio mammae mit Ausräumung der Axilla. Sublimatantiseptik, Plattennaht, antisept. Verband. — 30. VII. 85. Entlassung. — 7. XII. 85. Pat. kommt mit mehreren wallnussgrossen Recidivknoten in der Narbe, die im September sich zu bilden begannen. — 14. XII. Excision mit der Haut weit im Gesunden; Entlassung am 12. II. 86. Schon am 10. IV. 86 stellte sich Pat. mit einem diffusen, regionären, inoperabeln Recidiv wieder vor. Tod am 18. I. 87 an Carc. mammae recidiv. inoperab.

48. Frau M. D., Bauersfrau, 80 J. Carc. m. sin. exulc. Kinderlos, bemerkte im Herbst 84 zum erstenmal in der l. M. unterhalb der Papille einen nussgrossen Knoten, allmähliches Wachstum. seit Neujahr 85 Rötung der Haut, seit Ende Mai Ulceration. — Juli 85. Gut genährte Frau; l. M. grösser als die r. und prall, ganze M. diffus verhärtet, in der Gegend der Papille handtellergrosse Ulceration, die stinkenden Eiter absondert; Papille und Warzenhof verschwunden; in der Axilla infiltrierte Drüsen. — 29. VII. Amputatio mammae, die Achselhöhle wird nicht ausgeräumt. Entlassung am 3. VIII. 85. Tod am 27. III. 93 ohne Recidiv, an Marasmus senilis, 88 J. alt.

49. Frau B. G., Seidenweberin, 37 J. Carc. m. d. Menstruation

mit 16 Jahren, Pat. mehrmals geboren, Mastitis duplex, Incision rechts, Entleerung von Eiter; seit letztem Herbst Knoten in der l. M., der ziemlich schnell wuchs, Zucken in der Axilla. April 86. Gracile, ziemlich magere Pat., unterhalb der rechten Mamilla ein flacher, harter, apfelgrosser Tumor, der leicht verschieblich ist; in der Axilla mehrere Lymphdrüsen, besonders eine stark infiltriert. — 3. V. Amputatio mammae mit Ausräumung der Axilla, Drainage, Naht, antisept. Verband. Entlassung am 10. VI. 86. Tod am 25. VII. 91 an Tuberculosis pulmonum, ohne Recidiv.

50. Frau M. R., Landwirtin, 45 J. Carc. m. d. exulc. Pat. hat 7 Kinder selbst gestillt, wobei sich fast jedesmal Schrunden an der Brustwarze bildeten; vor 1 Jahre Auftreten eines Knötchens in der r. M., welches rasch wuchs und Schmerzen verursuchte, Rötung der Haut, nach $^1/_2$ Jahre ähnliche Geschwulst in der Axilla. Juli 86. Schlecht genährte Frau; im äusseren Segment der r. M. Tumor von Apfelgrösse, hart, Haut darüber dunkelbraun verfärbt, an zwei Stellen excoriert; aus der Excoriat. sickert tropfenweise dunkles Blut; in der Axilla ein faustgrosses, sehr hartes Drüsenpaket, bei Druck schmerzhaft; Tumor der Mamma mit dem Pectoral. verwachsen. — 11. XI. 86. Amputatio mammae mit Ausräumung der Axilla, mässige Wunde; Drainage, Seidennähte, antisept. Verband. Entlassung am 22. XII. 86. Tod am 30. V. 87 an Tuberculos. pulmon. und Carc. mammae redux.

51. Frau Sp., Landarbeiterin, 51 J. Carc. m. sin. exulc. Menstruation mit 18 Jahren, 2 Geburten, selbst gestillt; vor 1 Jahre Knötchen in der l. M. von Erbsgrösse, langsames Wachstum mit stechenden Schmerzen, seit Mai 87 rapide Zunahme, Auftreten eines Tumors in der Axilla; Verfärbung der Haut, Ulceration seit Anfang Juni, welche immer ausgegedehnter wurde, trotzdem arbeitete Pat. — Juli 87. Schlecht genährte Pat.; an der l. M., in der Gegend der Mamilla eine leicht blutende, fünffrankstückgrosse Geschwürfläche, darunter ein harter, knolliger Tumor mit verwachsener Haut; in der Axilla ein wallnussgrosses, ziemlich festsitzendes Drüsenpaket. — 1. VIII. Amputatio mammae mit Ausräumung der Axilla. — 30. VIII. Pat. verlässt das Spital gegen Verzichtschein. Wenige Wochen nachher Bildung multipler Knoten um die Wunde, welche ulcerierten. Tod am 17. XI. 87 an Marasmus infolge Carc. m. redux und Metastasen im Abdomen.

52. Frau R. v. E., Hausfrau, 58 J. Carc. m. d. Kinderlos. Menstruation mit 12 Jahren, damals Entzündung der r. Mamilla mit Sekretion; Menopause mit 55 Jahren; vor $1^1/_2$ Jahren Verhärtung in der r. M. von Kirschgrösse, langsame Zunahme, seit Herbst 86 rapides Wachstum, Schwellung der Drüsen in der Axilla. — März 1888. Ordentlich genährte Pat., r. M. rigide, während die linke hängt; in der rechten ein dieselbe ganz einnehmender, harter, höckeriger Tumor, mit der Haut verwachsen, an den Rippen verschieblich; in der Axilla ein hartes Drüsenpaket. — 30. III.

Amputatio mammae mit Ausräumung der Axilla; Drainage, Seidennähte, antisept. Verband. Entlassung am 25. V. Tod am 15. X. 88 an Carc. mammae redux.

53. Frau M. B., Hausfrau, 53 J. Carc. m. sin. exulc. Menstruation mit 15 Jahren, 6 Geburten, einmal Zwillinge; seit 1 Jahre 2 haselnussgrosse Knoten in der l. M., zugleich Knoten in der Axilla, zuckende Schmerzen, im Herbst 86 hatten sie Wallnussgrösse erreicht, Rötung der Haut, starke Schmerzhaftigkeit bei Druck; Anwendung von „Haussalben". Ulceration um Neujahr 87, gelblich-blutiges Sekret, das seit Anfang Juni foetiden Geruch annahm. August 87: Ordentlich genährte Frau; an der äusseren Seite der l. M. grosser Ulcus mit harten, knolligen Rändern und schmierigem Grunde; ganze l. M. nach oben verzogen, in derselben noch mehrere wallnussgrosse Knoten, mit denen die Haut z. T. verwachsen ist; in der Axilla wallnussgrosser Lymphknoten, in der l. Fossa supraclavicul. einige infiltrierte Drüsen fühlbar. — 29. VIII. Amputatio mammae mit Ausräumung der Axilla. Entlassung mit Granulationsfläche am 2. X. Pat. kommt am 8. II. 88 mit einem ulcerierten Recidiv an Stelle der Granulationsfläche, das schon 5 Wochen nach ihrer Entlassung begonnen haben soll; in der Axilla und Umgebung Auftreten von multiplen, harten Knoten, die ebenfalls aufbrachen; seit ca. 10 Wochen kann Pat. den l. Arm nicht mehr frei bewegen, Oedem beider Arme, namentlich des linken, Abmagerung; Sternum ebenfalls durch Carcinomknoten aufgetrieben, so dass an eine operative Entfernung mit Aussicht auf Heilung nicht mehr zu denken ist. Tod am 31. III. 88.

56. Frau D. N., Bauersfrau, 49 J. Carc. m. sin. exulc. Pat. hat 1 Kind nur aus der r. Brust gestillt, da die linke nie Milch enthalten haben soll; seit April 87 im vordern untern Teil der l. Axilla harter, cirkumskripter Tumor, allmähliches Wachstum, namentlich nach vorn; im Juni Rötung der Haut und Ulceration mit blutigem Sekret, das nach und nach zu stinken anfing, Schmerzen; Pat. arbeitete trotzdem auf dem Felde; in letzter Zeit Abmagerung. Sept. 87: Ordentlich genährte Pat.; l. M. massiger und derber als die r., ist Sitz eines grossen, tiefen Ulcus mit callösen Rändern und nekrotischen Gewebsfetzen im Grunde, welche jauchigen Geruch verbreiten; in der Axilla stark geschwollene, sehr harte, wenig bewegliche Drüsen, in der Fossa infraclavicul. ebenfalls. — 26. IX. Amputatio mammae mit Ausräumung der Axilla, die eine Ligatur der Axillaris nötig macht, ausgedehnte carcinomatöse Drüseninfiltration, mächtige Wunde, grosser Occlusivverband. — 11. X. Starke Nachblutung in dem Axillarteile der Wunde. — 13. X. Pat. wird benommen, Temperatur 39,9—40,4, flatternder Puls, Delirien, Dyspnoe, Pat. lässt unter sich gehen; Exitus. Sektion ergiebt: Eröffnung der Art. axill. durch Loslösung eines Thrombus, an der Austrittstelle der unterbundenen Art. thorac. longa. Carcinommetastasen der Lungen, Embolie der Lungenarterien.

Frau A. à P., Bauersfrau, 57 J. Carc. m. d. exulc. Kinderlos,

Menopause mit 52 Jahren; seit Februar kleiner Knoten in der r. M., lancinierende Schmerzen; im Mai Verfärbung der Haut über dem langsam wachsenden Tumor; Anfang Juli Ulceration mit Blutung. Pat. verrichtete fortwährend ihre Feldarbeit. — Okt. 87. Ordentlich genährte Pat.; in der äussersten unteren Partie der r. M. eine prominierende Geschwulst mit zerklüftetem und geschwürig zerfallenem Gipfel, ringsum mehrere kleinere teils mit Borken bedeckte Geschwüre, ganze untere Hälfte der Mamma hart infiltriert, Haut darüber verwachsen; in der Axilla ein Paket vergrösserter, harter Drüsen. — 17. X. Amputatio mammae mit Ausräumung der Axilla; axillares Fettgewebe und Haut ganz mit Knötchen durchsetzt; Ligatur der Art. thorac. longa 1½ cm unterhalb ihres Austrittes aus der Axillar., Entfernung eines Stückes vom Muscul. latiss. dorsi. Drainage, Seidennähte, Jodoformgaze, Sublimatholzwollekissen, Watte, weiche und gestärkte Binde. — 21. X. Leichte Fiebersteigerung, Bronchitis. — 14. XI. Deutliche Arhythmia cordis. — 17. XI. Eiweiss im Urin, Puls 132, zuerst Strophanthus, dann Digitalis. 22. XI. Starke Bronchitis, Appetit und Schlaf schlecht, Abmagerung; Puls wieder regelmässig. Unter stetigem Wechsel von regelmässigem und arhythmischem Puls am 9. XII. Temperatur — 40,2, Puls 148. Husten und rostfarbenes Sputum, über den unteren Partien des rechten Oberlappens Dämpfung, verstärkter Stimmfremitus. — 14. XII. 87. Immer noch erhöhte Temperaturen, Sputum nicht mehr rostfarben, Allgemeinzustand ordentlich; im vorderen Ende der Narbe 2 erbsgrosse Knötchen. Pat. wird von ihren Verwandten nach Hause genommen. Tod am 9. IV. 88 an Carc. ventriculi und recidiv. carc. mammae.

57. Frau A. St., Hausfrau, 40 J. Carc. m. d. Von 2 Kindern nur das eine gestillt, Strumaexstirpation mit 14 Jahren, mehrfache Abscedierung von Lymphdrüsen am Halse; im Febr. 87 erbsgrosses Knötchen in der r. M., ein Arzt verordnete Salben; seit Herbst rasches Wachstum und stechende Schmerzen bis in den r. Arm. Exstirpation des Knotens von Wallnussgrösse durch den Arzt. Anfang April 88 neuerdings Verhärtung von Haselnussgrösse, die in den letzten 6 Wochen rapide an Umfang zunahm, leichte Abmagerung. Mai 88. Ordentlich genährte, anämische Frau; am obern seitlichen Rande der r. M. eine lineare, rote, 11 cm lange Narbe, unter derselben im Parenchym der Mamma ein derber, höckeriger, ziemlich druckempfindlicher Tumor; in der Axilla eine pflaumengrosse, harte Drüse. 9. V. Amputatio mammae mit Ausräumung der Axilla, Drainage, Seidennähte, antisept. Verband. Entlassung am 29. V. 88. Tod am 24. Jan. 89 an Carc. mammae redux.

58. Frau E. H., Hausfrau, 54 J. Carc. m. sin. permagnum exulc. Pat. hat 8mal geboren und gestillt; im Febr. 88 Fall auf eine Stuhllehne und Quetschung der l. M., Schmerzen, Rötung der Haut, Verhärtung, welche langsam wuchs; homöopathische Behandlung bis vor drei Wochen, sichtliche Abmagerung. Okt. 88. Ueber der ganzen äusseren

Hälfte der l. M. kindskopfgrosser Tumor von höckeriger Oberfläche, ohne Hautbedeckung, dunkelblaurot, mit gelbem, übelriechendem Sekret bedeckt, hart; Substanz der Mamma bretthart infiltriert, Infiltration bis in die Axilla in Form eines Stranges; Mamilla stark vergrössert, mit glatter, schleimhautähnlicher Haut überzogen, das Ganze an der Thoraxwand fest fixiert. — 5. X. Amputatio mammae mit Ausräumung der Axilla; der ganze Pectoral. major, ein Teil des Pectoral. minor und der Intercostalmuskeln bereits krebsig infiltriert; Wunde bis zum Rippenperiost; Drainage, antisept. Verband. — 7. X. Plötzlicher Exitus in comatösem Zustand, trotz mehrerer Aetherinjektionen. Sektion ergiebt: Atherom der Art. fossae Sylvii rechts; reitender, festsitzender Thrombus in der Art. des rechten Unterlappens, leichte Verfettung des Herzmuskels, sonst nichts Auffälliges.

59. Jgfr. E. F., Seidenweberin, 37 J. Carc. m. sin. exulc. Vater an Carc. ventriculi et hepatis gestorben; im März kleine Geschwulst in der Axilla, im Mai stechende Schmerzen am innern Rande der l. M. Anfangs Juni daselbst kleine Verhärtung, unempfindlich, Zunahme der Geschwulst, welche bald die ganze linke Brust einnahm, Rötung der Haut und Verwachsung, nachdem ein Arzt regelmässige Waschungen verordnet hatte, Schmerzen im linken Arm, namentlich nachts. — Juli 88. Ordentlich genährte Pat.; im Gesicht, an dem Hals, Rücken und Brust zahlreiche pigmentierte Naevi; l. M. grösser als die rechte, Mamilla verstrichen, Haut der Umgebung gerötet und mit grossen gelblichen Krusten bedeckt; Mamma in toto bretthart infiltriert, an dem Pector. in geringem Grade verschieblich; in der Axilla wallnussgrosse, harte Drüse. — 23. VII. Amputatio mammae mit Ausräumung der Axilla; Vena axillar. blossliegend; Drainage, Suturen, antisept. Verband. Entlassung am 10. IX. 88. Tod im Dez. 88 an carc. mammae redux.

60. Frau E. I. L., Seidenweberin, 58 J. Carc. m. d. Vater an Carc. ventriculi gestorben; Pat. hat 6 Frühgeburten gehabt, seit diesem Jahre Menopause. Im Frühling Verhärtung der r. M., Schmerzen daselbst und in der Axilla; Zunahme, namentlich in den letzten 4. Monaten. Okt. 88: Gut genährte Frau; r. M. in ihrer Form erhalten, grösser als die linke, Haut darüber livide verfärbt, verwachsen mit dem faustgrossen, harten, verschieblichen Tumor; unterhalb der Axilla ein harter Strang. Naevus vasculos faciei. — 2. XI. Amputatio mammae mit Ausräumung der Axilla. Entlassung am 19. XI. 88. Tod am 11. V. 90 an Carc. mammae redux. Krebsmetastasen in der Lunge.

61. Frau E. B., Landwirtin, 46 J. Carc. m. sin. Vor ca. 1 Jahr heftiges Stechen in der l. M., im Sommer letzten Jahres Knötchen von Haselnussgrösse, in $^3/_4$ Jahren Zunahme bis zu Faustgrösse, Ende Dez. 86 Drüsenschwellung in der Axilla, im Januar Rötung der Haut über der Geschwulst. — Jan. 87. Gut genährte Pat., in der l. M. Tumor, hart, verschieblich, cirkumskript, mit der Haut verwachsen; in der Axilla mehrere

vergrösserte harte Drüsen. — 27. I. Amputatio mammae mit Ausräumung der Axilla, Entlassung am 19. II. Bald darauf stechende Schmerzen in der Axilla, langsam zunehmende Geschwulst daselbst. — 31. V. Pat. sieht noch ganz gut aus; in der l. Axilla eine wallnussgrosse, etwas druckempfindliche Schwellung. — 3. VI. Excision im Gesunden, Entlassung am 19. VI. — Wenige Wochen nach der zweiten Operation wieder Schmerzen aber im vorderen Teil der Wunde, daselbst Bildung eines Knötchens, seit 8 Wochen fleckenweise Rötung der Haut in der Umgebung, Schmerzen im Rücken und Kreuz. — 13. I. 88. Ernährungszustand etwas schlechter; diffuse Induration der Operationsnarbe, im vordern Ende derselben ein grösserer, rings in der Umgebung massenhaft kleinere Knoten, über welchen die Haut gerötet, z. T. ulceriert ist. Drüsen in der Supraclaviculargrube stark vergrössert. Carcinoma lenticulare. Da von einer erfolgreichen Entfernung alles Carcinomverdächtigen nicht mehr die Rede sein kann, wird Pat. mit Solut. arsenical. Fowleri entlassen; Tod am 15. VI. 88 an Carc. mammae (Cancer en cuirasse).

62. Frau M. B., Seidenweberin, 60 J. Carc. m. d. exulc. Pat. hat 4mal geboren, gestillt, vor 24 Jahren Mastitis dextra; im letzten Frühling wallnussgrosser Knoten in der r. M., seit Herbst 88 schnelleres Wachstum und stechende Schmerzen, seit Weihnachten Ulceration. — Jan. 89. Schlecht genährte, senile Frau; in der r. M. unterhalb der Warze kindesfaustgrosser Tumor, über dem die Haut glänzend und intensiv gerötet, verwachsen und an einer Stelle excoriiert ist; der Tumor ist hart, verschieblich, Venectasien; in der Axilla mehrere mandelgrosse, harte Drüsen. — 25. I. Amputatio mammae mit Ausräumung der Axilla, Vena und Art. axillaris 4—5 cm blossliegend: Antiseptischer Verband. Entlassung am 11. II. 89. Tod im Sommer 92 an Carc. mammae redux.

63. Frau E. F., Hausfrau, 42 J. Carc. m. d. Vater starb an Carc. ventriculi; Pat. hat 3 normale und 2 Frühgeburten durchgemacht, alle Kinder gestillt, das letzte fast 1 Jahr lang; seit diesem Frühjahr Verhärtung oberhalb der rechten Brustwarze, seit Mai Schmerzen, seit Juli Rötung der Haut und schnelleres Wachstum des Knotens. — August 89. Magere Pat., r. M. in einen „orangegrossen" Tumor verwandelt, der mit verdünnter, gerötеter Haut innig verwachsen ist, an dem Pectoral. wenig verschieblich. — 27. VIII. Amputatio mammae mit Ausräumung der Axilla. — 19. IX. Entlassung in poliklin. Behandlung. Anfangs Februar Auftreten zweier Recidivknoten von Wallnuss- und Haselnussgrösse. — 21. III. 90. Excision der Knoten mit dem Pectoral. major. Entlassung am 22. IV. 90. Tod im Febr. 91 an Recidiv.

64. Frau S. St., Hausfrau, 41 J. Carc. m. sin. (Cancer en cuirasse.) Mutter an Carc. ventriculi verstorben; Pat. hat 5mal geboren, alle Kinder selbst gestillt, nach der letzten Geburt 85 Mastitis beiderseits. Seit Juli 87 zunehmendes Knötchen in der l. M.; seit letztem Winter Schmerzen und Auftreten anderer Knötchen in der Umgebung, seit Frühjahr rasches

Wachstum und Zunahme der Schmerzen, starke Abmagerung. Juli 88: Magere, gut gebaute Frau; fingerbreit unter der l. Mamilla taubeneigrosser, harter, höckeriger, mit der Haut verwachsener Tumor, nach aussen von diesem in der Haut mehrere erbsgrosse Knötchen, ein linsengrosses in der Fossa infraclavicularis, mehrere ebensolche Knötchen finden sich in der Haut der Axilla. — 28. VII. Amputatio mammae mit Ausräumung der Axilla, Excision eines grossen Hautstückes; Entlassung am 26. VIII. 88. Im Dezember 88 traten neuerdings Schmerzen in der Axilla auf und Pat. gewahrte daselbst ein neues Knötchen. — 14. I. 89. In der Mitte der Operationsnarbe eine ulcerierte Stelle, in der Axilla und unterhalb derselben in der Haut mehrere erbsen- bis kirschgrosse verschiebliche Knötchen. — 24. I. Excision der Knötchen, Ausschälung aus dem Fettgewebe. Entlassung am 10. II. 89. Pat. ist an Carc. lenticulare mammae zu Beginn des folgenden Jahres verstorben.

65. Frau E. B., Schneiderin, 34 J. Carc. m. d. Pat. hat von zwei Kindern nur das erste 7 Wochen lang gestillt; seit der 2. Geburt 83 im Centrum der r. M. kleine, harte Resistenz; seit einigen Wochen rapides Wachstum mit stechenden Schmerzen. — Febr. 89. Gut genährte Frau; r. M. namentlich oberhalb der Mamilla grösser als die linke. Palpation ergiebt einen faustgrossen, harten, höckerigen Tumor, welcher nach der Axilla zu einen strangförmigen Fortsatz zeigt; Haut an einigen Stellen verwachsen; in der Axilla mehrere bohnengrosse, harte Drüsen. — 8. II. Amputatio mammae mit Ausräumung der Axilla, Gefässe rings mit infiltrierten Drüsen umgeben, schwierige, mühselige Operation. Entlassung 25. II. Seit Mitte April wieder Schmerzen, seit Anfang Juli Anschwellung und derbe Infiltration um die ganze Narbe, Perforation der Haut ungefähr in der Mitte der Narbe. — 29. VII. Pat. immer noch gut aussehend; zu beiden Seiten der Narbe und zum Teil in derselben harte, höckerige Infiltration, scheibenförmig, nicht vollständig verschieblich, Haut überall verwachsen, an einzelnen Stellen ulceriert. — 6. VIII. 89. Excision der ganzen Infiltration bis an das Rippenperiost. — 15. VIII. Pat. klagt über Kopfschmerzen, häufiges Erbrechen; keine Temperatursteigerung. — 26. VIII. Kopfschmerz, Brechreiz, Schwindelgefühl halten an. — 28. VIII. Neuritis optica, Pat. kann wegen Schwindelanfällen nicht mehr aufsitzen. — 3. IX. Streifenförmige Hämorrhagien in der Retina. 11. IX. Nackensteifigkeit, Somnolenz. — 23. IX. Delirien nachts. — 2. X. Puls 120—140, im linken Arm Ameisenkribbeln. — 14. X. Erbrechen sistiert, oberhalb der Granulationswunde mehrere Knötchen in der Haut. — 11. X. Zunahme und Vermehrung der Knötchen, zunehmender Marasmus. — 5. XI. Seit 3 Tagen auch tagsüber Delirien, Pat. lässt unter sich gehen; Exitus. Sektion ergiebt: Sec. Carcinom der Pleuren, rechts durch kontinuierliche pleurale Fortleitung, Carcinommetastasen der Lungen, der Leber, der Axillar-, Supraclavicular- und Retroperitoneal-Drüsen; metastat. Carcinomknoten im Gehirn!

66. Jgfr. K. W., Schneiderin, 54 J. Carc. m. sin. exulc. Linke M. schon lange kleiner als die rechte; seit Nov. 88 Knoten in der l. M. Febr.: Fall gegen eine Tischkante, seither Excoriation, die sich ab und zu mit Krusten bedeckt, ab und zu auch nässt; Behandlung mit Oel. Drüsenschwellung in der Axilla seit Ende März. April 89. Gut genährte Pat.; l. M. bedeutend geschrumpft, Mamilla und Umgebung mit einer hornartigen Kruste bedeckt, an deren Rand die Haut gerötet ist; ganze l. M. in einem kinderfaustgrossen, derben, nicht mehr vollständig verschieblichen Tumor umgewandelt, mit dem die Haut z. T. verwachsen ist; in der Axilla mehrere Drüsen von Mandelgrösse. 4. V. Amputatio mammae mit Ausräumung der Axilla bis zu der V. axillar. Entlassung am 13. VI. 89. Tod am 3. I. 93 an Tuberculosis pulm.; Bruder an Tuberkulose gestorben. Pat. war schon zur Zeit des Spitaleintritts längere Zeit heiser.

67. Jgfr. S. R., Seidenweberin, 38 J. Carc. m. d. Eltern und zwei Schwestern an Tuberkulose verstorben. Pat. selbst leidet an scheinbar ausgeheiltem Fungus tubercul. des rechten Fussgelenks. Seit letztem Frühjahr stechende Schmerzen in der rechten Brust, besonders während des Menses sehr heftig; seit März kirschgrosse Verhärtung beobachtet, welche zusehends wuchs. Oktober 1889: Magere Pat.; rechte M. grösser als die linke, in der rechten nach unten an der Warze ein hühnereigrosser, knorpelharter, höckeriger, verschieblicher Tumor, über dem die Haut verwachsen ist; übriges Mammagewebe härter als links. — 24. X. Amputatio mammae mit Ausräumung der Axilla, wo sich mehrere hasselnussgrosse Drüsen finden. Entlassung am 5. XI. 89. Tod am 10. XII. 91. an Tuberculosis pulmonum.

68. Frau A. W., Seidenweberin, 58 J. Carc. m. sin. 3 Geburten; Pat. hat 2 Kinder gestillt und zwar immer mit der linken M., welche grösser gewesen und von den Säuglingen bevorzugt wurde. Im Oktober letzten Jahres Schwellung und Schmerzen in der linken M.; im Winter Ausfluss von blutrig-eitriger Flüssigkeit aus der Warze; Einreibungen mit Campheröl, Bildung eines blauroten Knotens am untern Rande der linken M. — Oktober 1889. Schlecht genährte Pat., linke M. diffus geschwellt, rings um die Warze faustgrosser, höckeriger, harter Tumor, mit dem die Haut an mehreren Stellen verwachsen ist; in der Axilla wallnussgrosser Knoten, Pat. ist leicht ikterisch. — 1. XI. Amputatio mammae mit Ausräumung der Axilla; Pectoral. zum Teil mitentfernt, Vena axillar. blossliegend. — 20. XI. Deutliche Gallenfarbstoffreaktion des Harnes. — 13. XII. 89. Entlassung. Ikterus persistierend. Tod am 6. IV. 90 an Carc. uteri et peritonei.

69. Frau E. N., Fabrikarbeiterin, 48 J. Carc. m. d. exulc. Mutter an Carc. ventriculi gestorben; Pat. hat 10 Geburten durchgemacht und 5 ihrer Kinder gestillt; einmal wurde die Milch mit einem Pflaster „vertrieben", einmal manuell ausgepresst; schon damals soll die rechte M. härter gewesen sein als die linke. Seit Frühling 1889 stechende Schmer-

zen, die Pat. zuweilen nachts weckten. — Oktober 89: Gut genährte Frau; in der rechten M. kindskopfgrosser Tumor, der höckerig, hart, die beiden obern Quadranten der Brust einnimmt. Warzenhof eingesunken, z. T. mit gelblichen Borken bedeckt. — 7. XI. Amputatio mammae mit Ausräumung der Axilla, V. thoracica longa z. T. carcinomatös entartet. Entlassung am 29. XI. 89.

70. Frau S. P., Hausfrau, 47 J. Carc. m. sin. Pat. stillte 1 Kind; seit Okt. 1889 harter Knollen in der linken M., der langsam wuchs; in letzter Zeit Schmerzen in der Axilla. Dezember 1889. Gut aussehende Frau; im innern obern Quadranten der linken M. ein wallnusgrosser, höckeriger, knorpelharter Knoten, der verschieblich ist; übriges Mammagewebe diffus verhärtet; in der Axilla mehrere Drüsen bis zu Wallnussgrösse. — 14. XII. Amputatio mammae mit Ausräumung der Axilla, Entlassung am 30. XII. 89. — Pat. kommt am 2. IV. 90 wieder; sie hat vor 3 Wochen in der Narbe 7 „neue Geschwülstchen" bemerkt. — 3. IV. Excision mit der Narbe, Entlassung am 15. IV. — Pat. kommt am 23. V. mit 3 neuen Knoten in der Axillarlinie, ist sichtlich abgemagert. — 29. V. Excision, Entlassung am 7. VI. 90. Tod am 21. XI. an Carc. mammae redux und „allgemeiner Entartung im Gehirn".

71. Frau L. N., Hausfrau, 46 J. Carc. mammae sin. Mutter an Carc. mammae mit Erysipel, nach der Operation im Jahre 1874 gestorben; Pat. hat nur einmal geboren, nicht gestillt; seit 5—6 Jahren Schmerzen in der linken Axilla, woselbst Pat. eine geschwollene Lymphdrüse entdeckt hatte, 87 erbsengrosser Tumor in der linken M., der langsam zunahm; Jodkalisalbe ohne Erfolg; seit Januar 89 Rückenschmerzen. — Juni 89: Korpulente Frau; linke M. etwas grösser, Mamilla eingezogen, um dieselbe ein faustgrosser, harter, höckeriger Tumor, Warzenhof ebenfalls induriert, mit dem Tumor verwachsen; in der Axilla des Panniculus waren keine Drüsen fühlbar. — 27. VI. Amputatio mammae mit Ausräumung der Axilla, woselbst zahlreiche infiltrierte Drüsen exstirpiert werden. Entlassung am 18. VII. 89. Tod am 9. XII. 90 an Carcinoma ventriculi et Carc. mammae sin. redux.

72. Frau S. J., Wäscherin, 56 J. Carc. m. sin. 3 Geburten, gestillt; im Juni 89 Entzündung beider Brustdrüsen; seit Juni 89 haselnussgrosses Knötchen nach aussen von der linken Mamilla, seit April 90 schnelleres Wachstum. — Juni 90: Sehr korpulente Fat.; linke M. grösser als die rechte, ist Sitz eines kindsfaustgrossen Tumors, der hart und verschieblich ist; Mamilla eingezogen, Haut mit dem Tumor verwachsen; in der Axilla infiltrierte Drüsen. — 20. VI. Amputatio mammae mit Ausräumung der Axilla, V. subclavia sichtbar. Entlassung am 17. VII. — 13. VII. 91 kommt Pat. mit einem Recidiv; plötzlicher Exitus in der Nacht des 14. VII., während Pat. zu Stuhl gehen will. Sektion ergab; Carc. der linken M. übergreifend auf Muskulatur, linke Pleurahöhle, Mediastinum, Pleura mediastin. pericardial. et pulmonal., braune Atrophie

des Herzens, starker linksseitiger Hydrothorax mit totaler Kompression der linken Lunge, Carc. Metastasen der Leber, Stauungsblutung in Magen, Darm und Haut.

73. Frau A. G., Hausfrau, 49 J. Carc. m. d. 2 Geburten, nie gestillt; seit Aug. 87 in der rechten M. Verhärtung, im Nov. geschwollene Achseldrüsen; 2. XI. 87. Amputatio mammae mit Ausräumung der Axilla; im Nov. 89 Recidiv an Stelle der Narbe, ulceriertes Recidiv neben der Narbe in der Axilla. — Jan. 90: Kachektisch aussehende Pat., Recidiv in der Narbe der Brust enorm gross, Axillar- und Supraclaviculardrüsen sehr stark geschwellt und festsitzend, so dass von einer erfolgreichen Operation nicht mehr die Rede sein kann.

74. Frau M. Sch., Hausfrau, 60 J. Carc. m. d. 7 Geburten, gestillt; seit 2 Jahren stechende Schmerzen im rechten Arm, Ende Nov. 89 haselnussgrosse Geschwulst in der rechten M., seit Beginn dieses Jahres schnelle Zunahme und heftige Schmerzen. — Jan. 90: Gut genährte Frau; in der rechten M. apfelgrosser, harter, verschieblicher Tumor, über dem die Haut gerötet und verwachsen ist; Axillardrüsen erheblich geschwellt. — 25. I. 90. Amputatio mammae mit Ausräumung der Axilla; Vena und Art. axillar. blossliegend; Entlassung am 26. II. 90. Tod am 31. VII. 90 an Recidiv und Lungenmetastasen.

75. Frau D. S., Bauersfrau, 60 J. Carc. m. d. exulc. Hat geboren, gestillt, vor 30 Jahren Mastitis dextra; seit 2 Jahren wallnussgrosser Knoten in der linken M. Salbenbehandlung, schnellere Zunahme, Ulceration. Febr. 90: Senile Pat.; über der rechten M. Hautdefekt von Thalergrösse, aus welchem Blut sickert, in der Mamma faustgrosser, harter, schwer verschieblicher Tumor; in der Axilla infiltrierte Drüsen. — 18. II. Amputatio mammae mit Ausräumung der Axilla, Vena und Art. axillar. blossliegend. Entlassung am 10. X. 90. Tod am 3. V. 91. an Carc. mammae redux.

76. Frau B. H., Fabrikarbeiterin, 56 J. Carc. m. d. exulc. 1 Geburt, nicht gestillt; im Winter 88 kleine Knötchen in der rechten M., langsames Wachstum, Ulceration im Nov. 89, Schmerzen, Induration der Warze, Buttertherapie. — März 90: Für ihr Alter senile Patientin; rechte M. grösser und höher stehend als die linke, Mamilla vergrössert, gerötet, z. T. ulceriert, ebenso die Haut nach oben von der Warze in Fünffrankstückgrösse, eitrige Sekretion; die ganze Mamma einnehmend ein harter, verschieblicher Tumor, überall starke Venectasien, in der Axilla erheblich geschwellte Lymphdrüsen. — 27. III. Amputatio mammae mit Ausräumung der Axilla. Entlassung am 15. X. 90. Tod im Januar 92 an Carc. m. redux, von der Axilla ausgehend; Pat. wollte sich einer 2. Operation nicht mehr unterziehen.

77. Frau J. W., Hausfrau, 50 J. Carc. m. d. 1 normale Geburt, 3 Frühgeburten, nach der linken Mastitis d. purul. Seit 88 Stechen in der rechten M.; seit Dez. 89 lokalisierter Schmerz, Breiumschläge, diffuse

Schwellung der rechten M., stärkere Schmerzen. Pat. meint, dass das Wachstum des Tumors seit der Menopause — Febr. 90 — bedeutend rascher geworden sei, Abmagerung. April 90: Ordentlich genährte Frau; rechte M. stark vergrössert und vorgewölbt, Mamilla eingezogen, Haut gespannt und gerötet; kindskopfgrosser, harter, verschieblicher, mit der Haut verwachsener Tumor in der rechten M. — 5. V. Amputatio mammae mit Ausräumung der Axilla, ausgedehnte Drüseninfiltration. Entlassung am 27. V. 90. Tod am 12. XI. 90 an Carc. m. redux.

78. Frau A. B., Bauersfrau, 65 J. Carc. m. d. Pat. hat 1 Kind ca. 20 Wochen gestillt; seit 2 Jahren in der rechten M. nussgrosse Verhärtung, langsames Wachstum mit stechenden Schmerzen. Sept. 89: Robuste Frau; im obern innern Quadranten der rechten M. ein hühnereigrosser, höckeriger, harter Tumor, mit dem die Haut verwachsen ist; in der Axilla ein hartes Drüsenpaket. 30. XI. Amputatio mammae mit Ausräumung der Axilla. Entlassung am 15. XII. 89. Pat. kommt am 15. IX. 90 mit einem Recidiv, das sich seit Mitte Juli gebildet haben soll, im vordern Teil der Axilla. — 23. IX. Excision; Entlassung am 30. IX. 90. Tod am 3. V. 91 an „Venenthrombose des rechten Armes infolge von Brustkrebs".

79. Frau K. H., Fabrikarbeiterin, 51 J. Carc. m. d. exulc. Einmal geboren, nicht gestillt; vor 3 Jahren zur rechten M. Knötchen an Stelle der jetzigen Affektion; Operation angeraten, nicht gestattet; schnelleres Wachstum, Schmerzen, allgemeines Unwohlsein. Sept. 90: Abgemagerte Pat.; rechte M. in einen knolligen, harten Tumor von Apfelgrösse verwandelt, Haut gerötet und gespannt, rings um die zerklüftete Mamilla eine braune Schorfkruste; Tumor mit dem Pectoral. verwachsen; in der Axilla nussgrosses Drüsenpaket. — 7. X. Amputatio mammae mit Ausräumung der Axilla. Entlassung am 2. XII. 90 nach erfolgreicher Thiersch'scher Transplantation. Pat. nahm bis zu ihrem Tod an Körpergewicht ab, litt an Facialislähmung links, an Gelenkrheumatismus und Ischias, starb am 15. III. 94 an Kachexie mit starker linksseitiger Facialislähmung, vielleicht infolge von Carc. cerebri.

80. Frau E. M., Landwirtin, 57 J. Carc. m. d. Menstruation mit 20 Jahren, 19 Geburten; seit 8 Wochen wallnussgrosser Knoten im obern Teil der rechten M. ziemlich festsitzend, bei strenger Arbeit starke Schmerzen. Nov. 90: Ordentlich genährte Frau; 5 cm vom rechten Sternalrand, in der Höhe der 4. Rippe rechts hühnereigrosser, harter, wenig verschieblicher Tumor. — 10. XI. Amputatio mammae mit Ausräumung der Axilla; Entlassung am 24. XI. 90. Tod am 28. VI. 91 an diffusem Recidiv.

81. Frau B. W., Landwirtin, 51 J. Carc. m. sin. Mutter an Carc. ventriculi gestorben, kinderlos; Pat. wurde im Herbst 90 vom Arzt auf einen Knoten in der linken M. aufmerksam gemacht; langsames Wachstum ohne Schmerzen. August 91: Schlecht genährte Frau; ca. 3 cm unterhalb der Mamilla hühnereigrosser, harter, verschieblicher Tumor, über dem die Haut bläulich verfärbt und gespannt ist; in der Axilla mehrere

vergrösserte Drüsen. — 2. IX. Amputatio mammae mit Ausräumung der Axilla; Entlassung am 3. X. 91. Tod am 24. Mai 94 an multiplen Recidiven, nachdem Ende Februar 93 ein kleines Recidiv in der Narbe, Juli 93 ein Recidiv in der Axilla, im Okt. ein Recidiv an gleicher Stelle vom Hausarzte excidiert wurde.

82. Frau D. H., Hausfrau, 51 J. Carc. m. sin. Seit letztem Frühjahr Verhärtung in der linken M., in letzter Zeit rapides Wachstum ohne Schmerzen. Sept. 92: Blasse, doch gut genährte Frau; linke M. diffus verhärtet, die Haut über derselben nach unten aussen gerötet, verdünnt und fest verwachsen; in der Axilla mehrere bohnengrosse Drüsen. — 6. IX. Amputatio mammae mit Ausräumung der Axilla, Entlassung am 5. X. 92. Tod am 5. VI. 93 an Carcinoma mammae redux.

83. Frau E. F., Landwirtin, 46 J. Carc. m. d. Vater an Carc. ventriculi gestorben; Pat. hat 2mal geboren und gestillt; im Sommer 91 hühnereigrosser harter Knoten in der rechten M., welcher sehr wenig an Grösse zunahm. Febr. 92: Abgemagerte Pat.; rechte M. bedeutend umfangreicher, in derselben ein kleiner, faustgrosser, harter, höckeriger, verschieblicher Tumor, über dem die Haut teilweise verwachsen ist; in der Axilla mehrere hartinfiltrierte Drüsen. — 22. II. Amputatio mammae mit Ausräumung der Axilla. Entlassung am 9. III. 92. Tod am 3. III. 94 an Carc. m. redux, welches ca. 1 Jahr nach der Operation zur Beobachtung gelangte.

84. Frau B. J., Seidenweberin, 43 J. Carc. m. d. exulc. 6 Geburten, gestillt. Vor 4 Jahren, nach der letzten Geburt, in der rechten M. Knötchen, die namentlich beim Saugen des Kindes schmerzten, kein Fieber, keine Entzündung; die Knötchen wucherten, nahmen an Grösse und Zahl zu, seit Frühjahr Ulceration und Ausfluss von Blut und Eiter. Nov. 91: Kachektisch aussehende Pat.; rechte M. von einem Tumor eingenommen und in die Höhe gezogen, rechte Mamilla bedeutend verdickt, um dieselbe herum eine höckerige ulcerierte Fläche; Tumor hart, mit dem Pectoral. major verwachsen, unterhalb des Tumors ca. 8 harte erbsengrosse prominente Knötchen; in der Axilla mehrere Lymphdrüsen. — 21. XI. Amputatio mammae mit Ausräumung der Axilla, mächtiger Hautdefekt. — 26. I. 92. Transplantation nach Thiersch, kompleter Erfolg; Entlassung am 15. II. 93. Tod am 1. IV. 93 im Ausland; die ganze rechte Thoraxseite bis zur Wirbelsäule soll dicht besetzt gewesen sein von harten ulcerierten Knötchen, Quacksalberei bis kurz vor dem Tode.

85. Frau M. M., Hausfrau, 51 J. Carc. m. sin. (Cancer en cuirasse). Pat. hat geboren und gestillt, eine Verwandte soll an Carcinom gelitten haben. Im Januar dieses Jahres nussgrosse Geschwulst in der linken M. mit stechenden Schmerzen, Salbenbehandlung, Zunahme. Juni 92: Etwas abgemagerte Pat.; linke M. grösser als die rechte. Haut über derselben in Handtellergrösse rot gesprenkelt, in derselben stecknadel- und linsengrosse Knötchen, mit denen die Haut z. T. verwachsen ist; in der Tiefe

eine derbe, harte scheibenförmige Infiltration, die an dem Pectoral. ziemlich festsitzt; in der Höhe der Scapulaspitze in der Haut des Rückens ein haselnussgrosser, harter, prominierender Tumor, über dem die Haut gerötet ist. — 15. VI. Amputatio mammae mit Ausräumung der Axilla, grosses Lymphdrüsenpaket, Excision des Knotens weit im Gesunden; schon am 4. VII. neue multiple Knötchen in der umliegenden Haut. — 17. VII. Entlassung, da die Carcinomknötchen in solcher Menge aufschiessen, dass von einer Operation kein Erfolg mehr zu erwarten ist. Tod am 9. X. 92.

86. Frau C. D., 51 J., C. m. sin. Pat. hat geboren; Anamnese fehlt leider. 24. III. 93. Amputatio mammae mit Ausräumung der Axilla, Entlassung am 8. IV. 93. Tod an C. m. redux.

87. Frau S. M., Fabrikarbeiterin 54 J. C. lobi aberrati m. sin. Im letzten Sommer über der Mamma derbes verschiebliches Knötchen mit stechendem Schmerz, Einreibungen mit Oel, langsame Zunahme, im Winter bemerkte Pat. 2 ähnliche Knoten in der l. Axilla. Januar 93: Schlecht genährte Pat., beide Mammae stark entwickelt, linke etwas grösser, von ihr geht ein derber, ziemlich festsitzender Strang ab, der in Verbindung steht mit einem haselnussgrossen harten Tumor, der auf dem pectoral. major fixiert ist; in der Axilla walnussgrosses Drüsenpacket. 27. I. Amputatio mammae mit Ausräumung der Axilla, Wunde geht bis zum Rippenperiost., Vena axillar. eine Strecke weit ohne Scheide. Am 2. V. in der Narbe ein Recidivknötchen, über dem 2. Rippenknorpel eine derbe Infiltration. 5. V. Excision, die carcinomat. Infiltration hat sich längs der Art. intercostal. ausgebreitet, Entlassung am 17. V. 13. VI. starke Abmagerung, es sind mehrere neue Recidivknötchen aufgetreten. Tod im Juli 93 an Carc. m. redux et carc. hepatis (starker Ikterus).

88. Frau B. S., Landwirtin 54 J., C. m. sin. Pat. hat dreimal geboren, nie gestillt; seit Neujahr 93 Knoten in der l. Mamma. Hausmittel, rasches Wachstum und Schmerzen. Juli 93: Stark abgemagerte Frau; ganze l. Mamma von einem Tumor ausgefüllt, der hart, höckerig, verschieblich und von Faustgrösse ist; oberhalb der Mamilla Haut etwas gerötet, druckempfindlich; in der Axilla mehrere harte geschwollene Lymphdrüsen. 26. VII. Amputatio mammae mit Ausräumung der Axilla; in der Fossa supraclavicul. ebenfalls teils zerfallene Lymphdrüsen, Entlassung am 10. VIII. 93. Recidiv wird bestimmt erwartet und trat schon 4 Wochen nachher in der Narbe und in der Fossa supraclavicul. ein. Pat. verweigert eine zweite Operation, arbeitet weiter in der Fabrik bis zum 17. I. 94. Zahlreiche ulcerierte z. T. stark blutende Knoten, von denen einige damals schon apfelgross waren. Tod am 27. V. 94 unter Abmagerung, Oedemen, Decubitus etc. Sektion wurde verweigert.

89. Frau B., Hausfrau, 45 J., C. m. d. exulc. lenticular. (Cancer en cuirasse). Pat. hat 3 Kinder, 2 gestillt, beim letzten sollen die Warzen zu stark retrahiert gewesen sein; im Febr. 93 stechende Schmerzen in der r. Mamma, Verhärtung des Warzenhofes; Anfangs Juni Stoss direkt unter die r. Brust;

kleine Blutung aus der Warze, erst seit 14 Tagen will Pat. in der Umgebung kleine Knötchen bemerkt haben. Sept. 92: Korpulente Frau; rechte Mamma in der Gegend der Mamilla strahlig eingezogen und zeigt Höcker; an Stelle der Mamilla eine querverlaufende ulcerierte Fläche; in der Umgebung ca. 15 hirsekorngrosse rundliche derbe Knötchen in der Haut; Mamma in Handtellergrösse hart infiltriert, Infiltration ziemlich festsitzend; in der Axilla mehrere stark vergrösserte Lymphdrüsen. 16. IX. Amputatio mammae mit Ausräumung der Axilla, ausgedehnte Excision der Brusthaut. 2. XI. Transplantation nach Thiersch, Entlassung am 27. XI. 93. Nach Neujahr traten um die Transplantationsfläche neue Knötchen auf, selbst in der andern l. Mamma. Verdickung des aufsteigenden Unterkieferastes links, wohl Krebsmetastase, Kiefer nach und nach vollständig fixiert, so dass Ernährung per os unmöglich wird. Tod am 13. VI. 94.

b. Privatpatientinnen.

90. Frau B. in B., 76 J. Carc. m. d. Kinderlos, angeblich seit 14 Tagen Knoten in der rechten M. Nov. 81: Korpulente Frau, zwischen rechte M. und Axilla kindsfaustgrosser, harter Tumor, verschieblich, Haut darüber verwachsen; in der Axilla vergrösserte Drüsen. Amputatio mammae mit Ausräumung der Axilla zu Hause. — 26. XI. vollständige Heilung der Operationswunde. Tod am 24. X. 86 an Carc. mammae et vesicae, Marasmus.

91. Frau L. in L., 60 J. Carc. m. sin. Mehrere Geburten, nie Mastitis; seit 2 Monaten zwetschgengrosser Knoten in der linken M. Dez. 81: In der linken M. zwei wallnussgrosse auseinanderliegende Knoten, die verschieblich sind, Haut darüber z. T. verwachsen; in der Axilla Drüsenpaket. — 14. XII. Amputatio mammae mit Ausräumung der Axilla, Listerverband. Heilung p. p. — 7. III. 82. Excision eines Carcinomknotens am Rücken durch den Hausarzt; häufige Blutungen machen ein Uteruscarcinom wahrscheinlich. Tod am 2. IV. 82 an Carc. uteri und Recidiv in loco operationis, Kachexie.

92. Frau M. O. in Z., 72 J. Carc. m. sin. Pat. hat geboren; seit 6 Wochen Knoten in der linken M. von Wallnussgrösse, rasch wachsend. März 82: Rüstige Greisin, irregulärer Puls wegen früherer Pericarditis; in der linken M. kinderfaustgrosser, mobiler, harter Tumor, mit dem Haut und Mamilla verwachsen sind. Axilla frei. Amputatio mammae partialis ohne Ausräumung der Axilla. Plattennähte, Listerverband; reaktionsloser Verlauf. — März 84. Wallnusgrosses Recidiv im zurückgelassenen Mammagewebe, hart, beweglich, schmerzhaft, Allgemeinbefinden gut. Ellipsenförmige Excision der alten Narbe, Ausräumung von allem Mammagewebe, in dem sich zahlreiche Knötchen befinden, bis zur Vena axillaris, Axillardrüsen nicht beteiligt. Drainage, Listerverband. — 31. III. vollständige Heilung. — Juli 84: im Fettge-

webe, nahe am Sternum bohnengrosses 2. Recidiv. Excision einer Hautfettpolsterellipse um den Knoten herum, in welcher sich ein zweiter Knoten findet; Drain, Suturen. — 31. VII. vollständige Heilung, nach 18—20 Monaten 3. Recidiv, das ulcerierte. Plötzlicher Tod Ende Juli 87 unter Erscheinungen heftiger Dyspnoe.

93. Frau H. W. in U., 54 J. Carc. m. sin. Pat. hat geboren, gestillt; seit ¾ Jahren wachsender Knoten in der linken M., auch Schmerzen in der linken Axilla. 6. XI. 82. Gesund aussehende Frau; in der linken M. faustgrosser Tumor, über dem die Haut verwachsen ist; in der Axilla vergrösserte, harte Drüsen. — 23. XI. 82. Amputatio mammae mit Ausräumung der Axilla; Axillardrüsen sehr erheblich carcinomatös; Drainage, Seidennaht, Listerverband. Entlassung am 31. XII. 82. Tod im Jan. 89 an Pneumonie.

94. Frl. B. in E., 50 J. C. m. sin. Vor 8 Tagen angeblich zum ersten Mal Knoten in der l. M. entdeckt, einige Tage darauf geschwellte Axillardrüsen. Febr. 83: Leidlich genährtes, blasses Fräulein, beiderseits beginnende Cataracta, in der l. M. faustgrosser, runder, beweglicher, glatter Tumor, die ganze Drüse einnehmend, Haut darüber intakt, einzelne Venektasien; in der Axilla hühnereigrosses Drüsenpaket mit der Mamma zusammenhängend. 5. III. 83. Amputatio mammae mit Ausräumung der Axilla, Vena axillaris blossliegend, Drainage etc., Listerverband. Entlassung am 25. IV. 26. V.: ausgedehntes Recidiv in Form zahlreicher disseminierter Knötchen, am 29. V. im Sternum selbst konstatiert. Ulceration und Sekretion. Tod am 29. X. 83 an Erschöpfung durch Jauchung und Schmerzen.

95. Madame F. in L., 65 J. C. m. d. exulc. Pat. hat 4mal geboren, nie Mastitis; vor 18 Monaten erlitt sie ein Trauma gegen die r. M., das Induration und Schmerzen zur Folge hatte; vor 4 Wochen Platzen des Centrums der Induration, kraterförmiges Geschwür. Sept. 83: dunkelbrünette Dame, rüstig, nach aussen von der r. Mamilla 2 cm tiefes Loch mit nekrotischem Grund, Warze im Krater, Umgebung induriert, mobil, keine Drüsen in der Axilla. 25. IX. 83. Typ. Amputatio mammae ohne Ausräumung der Axilla. Entlassung am 16. X. 83. Pat. erfreute sich 2 Jahre des besten Wohlseins, starb dann sicherem Vernehmen nach an Carc. hepatis ohne Recidiv in loco operat.

96. Frau M. L. in D., 60 J. C. m. d. Kinderlos; im Frühjahr 82 Fall auf die r. M. Sept. 83: Korpulente Frau mit bedeutenden Mammae, im oberen Segment der r. M. kindsfaustgrosser, harter, beweglicher Knollen, der schmerzhaft ist; Axilla frei. 26. IX. 83. Amputatio mammae ohne Ausräumung der Axilla, Mamma vollständig verfettet. Entlassung 16. X. Im Nov. 85 klagt Pat. über Schmerzen im Rücken und Kreuz. Tod am 11. VIII. 86 an multiplen, z. T. ulcerierten Recidiven in der Haut des Rückens und in der Wirbelsäule.

97. Frau G. in W., 48 J. C. m. d. Seit Mai 84 im inneren unteren Fragment der r. M. eine Induration, vielleicht infolge Korsetdrucks. August 84: Rüstige, korpulente Frau, r. M. vergrössert, in derselben kindsfaustgrosse Induration. Sept. Tumor gewachsen, in der Axilla faustgrosses Drüsenpaket. 9. IX. 84. Amputatio mammae mit Ausräumung der Axilla, Entfernung eines Teils des Musc. pect. major, da das Carc. bis zum Rippenperiost reicht, grosse Wunde. Sublimatantiseptik. Entlassung am 3. X. 84. Tod am 22. XI. 86 an Carc. mammae redux und Metastasen in der Lunge.

98. Fr. Sch. S. in U., 68 J. C. m. sin. exulc. Seit 6 Jahren Ulcus an der l. Brustwarze, jetzt an Stelle der l. M. harter, derber, ulcerierter Knoten; magere Frau. Febr. 85 Amputation der atrophischen Mamma mit Fascie und eines Teils des Musc. pect., keine Drüsen in der Axilla. Entlassung am 16. II. 85. Frühling 91 Recidiv in der Axilla, Pat. leidet an Melancholie. Tod im Nov. 92 an Erschöpfung mit ulceriertem Recidiv.

99. Frau K. in B., 56 J. C. m. d. In der Jugend skrophulös, Mastitis d., seit Okt. 84 Anschwellung der r. M. April 85: Gut genährte Frau, in der r. M. faustgrosser, knorpelharter, mit der Haut verwachsener Tumor, Warze etwas eingezogen, Axilla verdächtig. 14. IV. 85. Amputatio mammae mit Ausräumung der Axilla. Entlassung am 11. V. 85. Tod am 30. IX. 85 an Recidiv.

100. Frl. N. in Z., 41 J. C. m. s. Rapide wachsendes Carcinom mit Beteiligung der Axilla. 19. VI. 85. Amputation der grossen linken Mamma mit Schonung der Warze, Ausräumung der Axilla bis an die Vena axillaris. Sehr grosse Wunde, Drain, Suturen, Holzwollekissen etc. Entlassung am 14. VII. 85. 1. X. 85 erstes Recidiv, ausgiebige Excision der Narbe und Entfernung des grössten Teiles des Musc. pect. major, da sich in demselben zahlreiche kirschgrosse Krebsknoten finden. 8. XI. 85 zweites Recidiv: Exstirpation des Krebsknotens in der Wunde. Entlassung am 19. XII. 85. II. 86 drittes Recidiv in Form multipler Knoten in der Narbe und Umgebung, die nach und nach ulcerierten. Tod am 8. Jan. 87 an ausgedehntem Recidiv und Metastasen in abdomine.

101. Frau H. St. in R., 60 J. C. m. sin. Seit Febr. 85 Knötchen in der l. M. August 85: Kachektisch aussehende Frau; im äusseren oberen Segment kindsfaustgrosser Tumor der l. M. Haut darüber verwachsen; in der Axilla nichts Verdächtiges. 20. VIII. 85. Amputatio mammae o h n e Ausräumung der Axilla. Entlassung am 29. VIII. 85. Tod am 14. IX. 87 an Carc. maxillae.

102. Frau H. Sch. in M., 55 J. C. m. d. Seit Sommer 85 Knoten in der Tiefe der r. M., in letzter Zeit Einziehung der Warze und Bildung eines dicken Stranges nach der Axilla zu. Febr. 86: Leidlich genährte Frau mit diffus verhärteter r. M., in der Axilla ein sehr grosses ziemlich festsitzendes Drüsenpaket. 12. II. 86. Amputatio mammae total. mit Ausräumung der Axilla, Vena axillaris 3 Zoll lang blossliegend, mäch-

tige Wunde. Entlassung am 5. III. 86. Tod am 28. Juli 88 an Carcinoma recti.

103. Frl. A. in E., 60 J. C. m. sin. exulc. Seit 2 Jahren Verhärtung in der l. M. mit Pflaster behandelt, in letzter Zeit Ulceration mit übelriechendem Sekret, Anschwellung der Achseldrüsen. März 86: Grosser, runder, harter, beweglicher, kindskopfgrosser Tumor der l. M. Haut darüber verwachsen, oberhalb der Warze in Thalergrösse ulceriert; in der Axilla hühnereigrosses Drüsenpaket. 15. III. 86. Amputatio mammae total. mit Ausräumung der Axilla. Entlassung am 6. IV. 86. Tod im Jahre 89 an Metastasen der Lungen, kein Recidiv in loco operationis.

104. Fr. M. in St.-M., 58 J. C. m. sin. exulc. Seit 2 Jahren Knoten in der l. M., der aufbrach. Jetzt, März 86: kraterförmige furchtbar stinkende Ulceration der l. M., dieselbe vollständig einnehmend, nach rechts die Medianlinie überschreitend. Achseldrüsen links und rechts angeschwollen. 19. III. Amputation mit Ausräumung der Axilla links, Vena axill. in grosser Ausdehnung blossliegend. Entlassung am 10. IV. 86. Tod im Dez. 86 an Carc. mammae.

105. Frau Th. A.-G. in B., 41 J., C. m. sin. Seit 1 Jahr Geschwulst in der l. M. Mai 86: Linksseitiges, halbmannskopfgrosses, hartes, überall mit der Haut verwachsenes Mammacarcinom; Haut derb ödematös infiltriert, nach rechts über die Mittellinie hinaus, links bis in die Axilla, wo sich ein kindsfaustgrosses, hartes festsitzendes Drüsenpaket anschliesst. Pat. sieht kachektisch aus, hat Erbrechen und Husten. 5. V. 86. Amputatio mammae mit Ausräumung der Axilla, Vena axillar. und subclavia sichtbar, ein grosser Teil des Pect. major wird entfernt, überall Oedem in der Umgebung, Prognose schon jetzt ungünstig. Verlauf gestört durch eine Pleuritis exsudat. sin. Entlassung am 1. VI. 86. Tod am 1. III. 87 an Carc. mammae redux.

106. Fr. R. in St.-G., 64 J. C. m. sin. exulc. Seit Frühjahr 1886 Knoten in der l. M., die sehr massig ist, das Schmerzen verursachte und wuchs, im März 86 gänseeigross war, hart und beweglich, Haut an einer Stelle verwachsen. Exstirpation durch den Arzt. Im Juni 88 Auftreten eines Recidivs, das ungeheuere Neuralgien des l. Armes zur Folge hatte. Juli 88: Korpulente Dame, im medialen Ende der Operationsnarbe der l. M. kraterförmiges Geschwür mit callösen Rändern, wenig verschieblich, in der Umgebung zahlreiche Knötchen, jauchig stinkende Sekretion, sehr heftige Schmerzen der ganzen l. Thoraxseite und im l. Arm. 10. VII. 88. In Anbetracht der Jauchung und heftigen Neuralgien Palliativoperation: Entfernung des ganzen Musc. pectoral. und der Intercostalmuskeln an einer Stelle, mächtige Wunde. Entlassung am 15. VII. 88. Tod im Dezember 88 an Metastasen in der Leber; vielleicht auch im Gehirn, da Pat. in letzter Zeit stark somnolent war.

107. Frau W. in Z., 54 J. C. m. d. Pat. hat geboren und selbst gestillt; seit einiger Zeit Verhärtung in der r. Mamma, nie Mastitis.

April 87: Ziemlich korpulente Dame mit grossen Mammae; im oberen mittleren Segment der r. M. ein harter, kindsfaustgrosser, mobiler Tumor, über dem die Haut verwachsen ist. 23. IV. Amputatio mammae, die sehr fettreich ist und Ausräumung der Axilla, aus welcher 2 erbsgrosse carcinomatöse Lymphdrüsen entfernt werden. Entlassung am 9. V. 87. Tod am 26. VIII. 88 an Apoplexia cerebri ohne lokales Recidiv.

108. Frau Pf. P. in Z., 52 J. C. m. sin. Mutter an Carc. mammae operiert, 5 Jahre recidivfrei, Pat. hat erst seit 14 Tagen ihr Leiden bemerkt. Febr. 88: Magere, jedoch rüstige Pat., beiderseits atrophische Mammae; in der linken pflaumengrosser, harter, scheibenförmiger Tumor unter der etwas eingezogenen Papille, Axillardrüsen geschwollen und induriert. 11. II. Exstirpatio mammae total. mit Ausräumung der Axilla, Vena axill. 2 cm blossliegend. Entlassung am 9. III. 88. Tod am 1. VI. 94 an Cor adiposum, ohne Recidiv.

109. Frl. A. K. in F., 59 J. C. m. d. Seit 2 Jahren hat sich die rechte Mamilla allmählich eingezogen, ohne Schmerzen zu verursachen. Mai 88: Zartes, hysterisches Fräulein; in der r. M. handtellergrosser, scheibenförmiger, harter, verschieblicher Tumor, Warze eingezogen, Haut verwachsen, Achseldrüsen infiltriert. 9. V. 88. Amputatio mammae mit Ausräumung der Axilla, V. axillar. blossliegend. Entlassung am 28. V. 8. VI. 89 erstes Recidiv: Exstirpation der ganzen Narbe mit Umgebung. Entlassung am 26. VI. 26. XII. 90 zweites Recidiv: Weitgehende Exstirpation. 4. VIII. 91 drittes Recidiv: Entfernung einiger verdächtiger Knötchen. 7. VII. 93 Tod ohne weiteres Recidiv an Apoplexia cerebri, unvollkommene Hemiplegie, Okulomot.-Lähmung.

110. Mss. E. in N.-Y., 35 J. C. m. d. Mutter an Carc. mammae gestorben, vor 7 Jahren Mastitis purul. dext. jetzt in der r. M. seit kurzer Zeit ein Tumor. Aug. 88: Gut genährte Frau mit vollen Mammae; in dem rechten, im äusseren oberen Segment nach der Axilla zu ein kindsfaustgrosser, harter, knolliger, mobiler Tumor, von welchem aus ein derber, harter Knötchenstrang in die Axilla hinaufzieht. 15. VIII. 88. Amputatio mammae mit Ausräumung der Axilla. 1. IX. Entlassung. Recidiv im Jahre 89, Operation in N.-Y. Tod an erneutem, ausgedehntem Recidiv im Januar 91.

111. Frau E. in A., 64 J. C. m. sin. Mehrere Kinder, nie gestillt; seit 2 Jahren Knoten in der l. M., der langsam zunahm. Dez. 88: Robuste Frau, deren l. M. in einen gut handtellergrossen, derben, dicken Tumor verwandelt ist, über welchem die Haut verwachsen, Papille eingezogen, Axillardrüsen erheblich infiltriert. 12. XII. Amputatio mammae mit Ausräumung der Axilla, in welcher sich zahlreiche carcinomatöse Drüsen finden; deutlich carcinomatöser Fortsatz nach der Clavicula, V. axill. 3 Zoll blossliegend. Verlauf kompliciert durch eine Pleuritis exsudativa duplex. Entlassung am 17. I. 89; im selben Monat Pleuropneu-

monie zu Hause. 29. V. Pat. zeigt deutliche Störungen der Lungenfunktionen, ist stark dyspnoëtisch; Haut unter der Narbe derb infiltriert und ödematös. Tod im Dez. 89 an carcinomatöser Degeneration in der Brusthöhle.

112. Frau R. B. in A., 39 J. C. m. sin. Seit längerer Zeit Knoten in der l. M. März 89: Ziemlich grosser Tumor der l. M. diffus verhärtet, Axillardrüsen hart und geschwellt. 27. III. Amputatio mammae mit Ausräumung der Axilla. Entlassung am 15. IV. 83. Einige Monate nachher Recidiv, Pat. geht zu einer Quacksalberin nach Netstall. Tod im Aug. 90 an carcinomatöser Zerstörung der ganzen linken Thoraxseite und des Oberarms.

113. Frau M. B. in R., 62 J. C. m. sin. exulc. Im April 89 kleine Verhärtung in der l. M., welche rasch zunahm. Juli 89: Magere, schwerhörige Frau mit hochgradiger Skoliose und epileptiformen Anfällen; in der l. M. harter, ulcerierter Carcinomknoten mit festsitzenden Axillardrüsen; Schmerzen im Plexus brachial. 30. VII. Amputatio mammae mit Ausräumung der Axilla, Pector. major z. T. mit entfernt, grosse Wunde bis zur Clavicula. Entlassung am 25. VIII. Tod im Dez. 89 an Recidiv.

114. Frau Z. in G., 86 J. C. m. d. Seit langer Zeit Verhärtung in der r. M., seit 2 Jahren cirkumskripter Knoten, der im Zeitraum eines Jahres zur jetzigen Grösse gewachsen. Nov. 89: Rüstige Greisin; in der r. M. kindsfaustgrosser Knoten im unteren Segment, mobil; Haut darüber papierdünn, zum Perforieren bereit; in der Axilla keine Drüsen. 1. XII. Exstirpation des Knotens weit im Gesunden, ohne Ausräumung der Axilla. Ellipsenschnitt mit Mamilla. Tod mit 90 Jahren am 11. III. 93 an Altersschwäche, weder Recidiv noch Metastasen nachweisbar.

115. Frau W. in M., 65 J. C. m. d. exulc. permagnum. Pat. leidet schon 2 Jahre an ausgedehntem Carcinom der l. M., hat dasselbe aber bis vor 8 Tagen ihrer Umgebung verheimlicht; 8 Geburten. Febr. 90: Korpulente, noch ordentlich aussehende Frau; r. M. Sitz eines festhaftenden, ulcerierten, jauchenden Tumors von kolossaler Grösse bis in die Axilla reichend, starke Infiltration der Haut. 24. II. Palliativoperation wegen der Jauchung, mächtige Hautellipse, Wunde von der Medianlinie bis zum Oberarm reichend, Entfernung des ganzen Musc. pectoralis und eines Teils der Intercostalmuskeln, die infiltriert sind; Vena axill. ohne Scheide blossliegend bis zur Clavicula. Entlassung am 1. IV. 90 nach verschiedenen Zwischenfällen: Kollaps, Inanitionsdelirien etc. Bald nachher Recidiv in Form von kleinen Knötchen in der Wunde, plötzlicher Tod am 17. V. 90 nach relativem Wohlbefinden scheinbar an „Herzschlag". Sektion wurde verweigert.

116. Frau F. in V., 54 J. C. m. d. exulc. Seit gut 3 Jahren Carc. m. d.; jetzt — Juli 89 — festsitzend, ulceriert, mit hartem Achseldrüsenpaket. 16. VII. Amputatio mammae mit Ausräumung der Axilla. Ent-

lassung am 18. VIII. Pat. kommt am 14. III. 91 mit Recidivknoten in der Narbe und drei Knoten in der Haut der Umgebung von Kirsch- bis Wallnussgrösse, Befinden gut. 17. III. Excision der ganzen Narbe und verdächtigen Hautpartie weit im Gesunden, direkte Thiersch'sche Transplantationen aus der Schulterhaut, guter Erfolg. Entlassung am 14. IV. 91. Tod am 15. April 94 ohne neues Recidiv an Apoplexia cerebri.

117. Frl. L. in Z., 79 J. C. m. sin. exulc. Seit einem Jahr Knoten in der l. M.; jetzt — Jan. 92 — ulceriert, Schmerzen verursachend mit auffallenden Venektasien über dem Sternum und der Fossa infraclavicular; keine Drüsen in der Axilla; Tumor auf Druck schmerzhaft. 5. II. Ablatio mammae ohne Ausräumung der Axilla. Mikroskopische Diagnose: Skirrhus. Anfang Aug. 92 ulceriertes Recidiv im hinteren Wundwinkel, Rand der Narbe diffus infiltriert, in der Umgebung pigmentierte, naevusartige Tumoren der Haut, Schmerz in den oberen Brustwirbeln. Im Okt. Drüsenpaket in der Fossa supraclavicular in der Tiefe fühlbar, psychische Alteration; im Nov. Parese der Beine und der Blase. Tod in hochgradigem Marasmus am 11. XII. 92.

118. Frau Pr. Sch. in S., 62 J C. m. sin. Seit Okt. 91 Tumor der l. M. bei Jodtinktur und Kataplasmen rasch wachsend, jetzt — Mai 92 — mannskopfgross, Haut gespannt, ödematös, Axillardrüsen infiltriert. Seit März 92 Anschwellung der l. Tonsille, welche rapide zunahm. Diagnose: Primäres Carc. der l. M., sekundäres metastatisches Carc. der l. Tonsille. Apfelgrosser, stinkender, ulcerierter Tonsillentumor, der die Atmung, Deglutition und Sprache sehr behindert. Aus symptomatischen Gründen: Verhungern etc. Palliativoperation angeraten; dieselbe wird am 24. V. 92 ausgeführt: Exstirpation des Tonsillentumors mit tempor. Resektion der Mandibula, bis zur Epiglottis; glatter Verlauf. Am 4. VI. 92 Amputatio mammae mit Ausräumung der Axilla, Entfernung des ganzen Musc. pector. major, IV. Intercostalmuskel verdächtig, Axillar- und Infraclaviculardrüsen werden in toto als Pakete entfernt. Während der Heilung schon traten deutliche Recidive in der Haut, im Sternum auf. Metastasen in der Wirbelsäule wahrscheinlich, Pleuritis exsudat. sin. 14. VII. Entlassung auf Wunsch. Tod am 7. VIII. 92: Multiple Recidive in der Wunde und im Sternum, Carcinommetastase in der Wirbelsäule. Dieser eigenartige Fall ist Gegenstand der Dissert. des Herrn Dr. E. Pfister Zürich 93.

119. Frau B. in E., 57 J. C. m. sin. Im Aug. 92 wallnussgrosses Knötchen in der l. M., Exstirpation; gleich nachher bemerkte Pat. eine Drüse in der Axilla. Nov. 92: Nervöse, ziemlich magere Pat. mit linearer Narbe der l. M., auf welcher die Warze fehlt, in der Narbe zwei Recidivknoten, in der l. Axilla unter dem Muscul. pector. major bis zum Proc. coracoïdes verfolgbar ein harter, hühnereigrosser, wenig beweglicher Tumor, Drüsen der Infra- und Supraclaviculargrube verdächtig, Schmerzen

im l. Arm. 11. XI. 92 Excision der ganzen Narbe, Ausräumung der Axilla bis zum Proc. corac. und zur Clavicula, indem zahlreiche wallnussgrosse Drüsen entfernt werden; V. axill. blossliegend. Entlassung am 26. XI. 6. VI. 93 Recidiv in der Narbe von Wallnussgrösse, ausserdem alle Erscheinungen von Carc. pulmon. sin. Pat. wirft Blut und carcinomatöse Partikel aus, es bestehen Dämpfung und Schmerzen, deutliche Carcinommetastasen in der Glabella, im Siebbein links, im Manubr. sterni. 24. VI. Rapider Kräfteverfall, rapide Zunahme der Metastasen, eine neue in Malleol. ext. sin., Pat. ist meist somnolent. 6. VIII. neue Metastasen im Radius links, linkes Auge durch das Carcinom der Glabella geschlossen, elender Zustand. Tod am 18. VIII. 93: Carcinom der Bronchien und der Lunge links, Carcinom der Dura, im Sternum, im Radius und in der Fibula links.

3. Operierte, noch lebende Fälle.

a. Klinische Fälle.

120. Frau A. B., Seidenweberin, 54 J. Carc. m. d. Mutter an Carcinoma ventriculi gestorben; Pat. hat 4 Kinder gestillt, aber nur mit der linken Brust; Menopause mit 50 Jahren. Seit einem Jahre zugleich mit Schmerzen Auftreten eines harten Tumors unterhalb der Warze. Juni 83: Ordentlich genährte Pat.; r. M. Sitz eines eigrossen, harten, höckerigen Tumors, mit dem der Warzenhof verwachsen ist, derselbe ist gerötet und der Ulceration nahe; in der Axilla keine indurierte Drüse fühlbar. — 15. VI. Amputatio mammae ohne Ausräumung der Axilla; Plattennaht, Listerverband. Entlassung am 6. VII. 83. — 23. Mai 94. Pat. ist vollständig recidivfrei geblieben, ist sehr zufrieden mit dem Erfolg der Operation.

121. Frau E. M., Schneiderin, 67 J. Carc. m. sin. 5 Geburten, nach der ersten Mastitis links, Entleerung von Eiter, Verhärtung an Stelle des jetzigen Tumors. Vor 1 Jahr Fall direkt auf die Brust, Zunahme der Verhärtung und Schmerzen; auf Anraten von Nachbarn wurden tüchtig warme Umschläge gemacht; schnelleres Wachstum und heftigere Schmerzen, Abmagerung. — August 83: Ziemlich kräftige Pat.; am untern Rande der l. M. knolliger, derber, apfelgrosser Tumor; Axilla frei. — 27. VIII. Amputatio mammae ohne Ausräumung der Axilla; Seidennähte, Listerverband. Entlassung am 14. XI., da sich die Wunde sehr langsam schliesst. — 23. Mai 94. Pat. lebt, 77 Jahre alt, noch ziemlich rüstig, nie Recidiv.

122. Frau B. A., Seidenweberin, 32 J. Carc. m. sin. Menstruiert mit 14 Jahren, 2 Geburten, nie gestillt, vor $^3/_4$ Jahren Schmerzen in der l. M.; daselbst nussgrosse harte Geschwulst, zuerst homöopatisch behandelt. Juli 84: Schlecht genährte Frau; nach aussen und unten von der Warze harter, wallnussgrosser verschieblicher Knoten. 23. VII. Amputatio mammae ohne Ausräumung der Axilla. Entlassung am 11. VIII. 84. — Juni 94: Pat. lebt, recidivfrei.

123. Frau A. H.-B., Weberin, 44 J. Carc. m. sin. 2 Geburten, nie

gestillt; vor 1 Jahr Knoten in der l. M. bemerkt, seither hie und da stechende Schmerzen. Febr. 86: Gesund aussehende Frau; im obern Teil der l. M. länglicher, nussförmiger, beweglicher Tumor; in der Axilla eine weiche kleine Drüse. 15. II. Amputatio mammae ohne Ausräumung der Axilla; Seidennähte, antiseptischer Verband mit Holzwollekissen. Entlassung am 27. II. — 24. Mai 94. Pat. ist recidivfrei geblieben, ist gesund.

124. Frau U. C., Bauersfrau, 63 J. Carc. m. sin. Schwester des Vaters an Carc. mammae gestorben; Pat. hat einmal geboren und gestillt; vor 1 Jahre haselnussgrosse, schmerzlose, harte Geschwulst in der l. M., langsame Zunahme, seit 3 Monaten schmerzhaft, den Schlaf störend. — Nov. 88: Gut genährte Pat.; nach aussen von der l. Warze ein faustgrosser, höckeriger, mit der Haut verwachsener Tumor, von diesem gegen die Axilla zu ein zweiter harter, nussgrosser Knoten, von welchem aus ein harter Strang bis tief in die Axilla geht. — 19. XI. Amputatio mammae mit Ausräumung der Axilla; V. axillar. 6 cm weit blossgelegt. Entlassung am 18. XII. 88. Zu Beginn des Jahres 1890 zeigte sich ein kleines Recidiv in der Narbe, welches durch den Hausarzt sofort excidiert wurde, so dass Pat. heute ohne Recidiv lebt.

125. Frau B. S., Landwirtin, 47 J. Carc. m. sin. Bruder an Carc. ventriculi gestorben; Pat. hat ein totes Kind geboren; im Herbst 87 Schmerzen in der l. M., im März 88 haselnussgrosses Knötchen, seit 2 Monaten auch Schmerzen in der l. Axilla. Schmalzeinreibungen ohne Erfolg. — Dez. 88: Schlecht genährte Frau; in der l. M. nach aussen an der Mamilla haselnussgrosser, harter, höckeriger, mit dem übrigen Mammagewebe zusammenhängender Tumor; prolapsus uteri. — 15. XII. Amputatio mammae ohne Ausräumung der Axilla, da man von der Wunde aus absolut keine Drüsen in der Axilla fühlt. Entlassung am 28. XII. 88. — 29. Mai 94: Pat. erfreut sich guter Gesundheit, hat absolut keine Folgen der Operation verspürt.

126. Frau S. N., Bäuerin, 34 J. Carc. m. d. Pat. hat 7mal geboren und gestillt, Mastitis dextra purul. vor 12 Jahren, im Jahre 85 abermals mit spontanem Aufbruch an mehreren Stellen, seit dieser Zeit kleine Verhärtung in der r. M., welche seit diesem Herbst an Grösse zunahm, auch stechende Schmerzen verursachte. — Okt. 89: Gut genährte Frau; im untern innern Quadranten der r. M. kindsfaustgrosser, harter, höckeriger, ziemlich druckempfindlicher Tumor; in der Axilla ein mobiles Drüsenpaket; ferner eine Hydrocele ligament. uteri rotund. — 30. X. Operation der Hydrocele. — 25. XI. Amputatio mammae; der Tumor umschliesst einen Hohlraum, in welchem sich ca. 50 cm eines grau-grünen Eiters befanden. Mikroskopische Diagnose: Stark nekrotisiertes Mammacarcinom. Entlassung am 12. XII. 89. — 30. Mai 94. Pat. ist seit der Operation ganz gesund, hat am 20. XI. 90 zum 8. Mal geboren.

127. Frau A. W., Hausfrau, 35 J. Carc. m. d. 4 Kinder selbst gestillt; vor ca. 2 Jahren fühlte Pat. in der r. M. eine druckempfindliche

harte Stelle; Behandlung mit „Schmalz", sichtliches Wachstum, welches Pat. zum Arzt trieb. Nov. 89: Blasse, aber ordentlich genährte Frau; r. M. diffus vergrössert, in derselben eine scheibenförmige, harte Infiltration mit scharfem Rande; in der Axilla vergrössertes Lymphdrüsenpaket. — 15. XI. 89. Amputatio mammae mit Ausräumung der Axilla. Entlassung am 2. XII. 89. — Juni 94: Pat. ist recidivfrei.

128. Frau K. L., Hausfrau, 62 J. Carc. m. d. Eine Schwester an Carc. mammae redux gestorben; Pat. hat 6mal geboren und gestillt; im Februar 90 nussgrosse, verschiebliche Geschwulst in der r. M., rasche Zunahme, seit 3 Wochen Rötung der Haut. — Sept. 90: Gut genährte Pat.; im innern untern Quadranten der r. M. ein harter, hühnereigrosser Knollen, mit der Haut und dem Pectoral. major z. T. verwachsen, Haut gerötet und gespannt; in der Axilla nussgrosser leicht verschieblicher Tumor. — 7. X. Amputatio mammae mit Ausräumung der Axilla. Entlassung am 26. X. 90. — 29. V. 94. Pat. ist bis heute recidivfrei, hie und da noch Oedem des rechten Armes, das zur Zeit der Entlassung schon bestanden hatte.

129. Frau M. K., Hausfrau, 41 J. Carc. m. sin. 3 Frühgeburten, 2 Aborte, 1 Kind 14 Tage gestillt, 1 zweites 4 Wochen lang, wobei der Säugling die rechte Brust bevorzugte; seit März dieses Jahres haselnussgrosses, hartes Knötchen in der l. M. Zunahme bis zu Hühnereigrösse. Konsultation bei einem bekannten Reklamearzt, der die Geschwulst mit Tropfen und Pulvern, ohne Operation, zu heilen versprach; trotzdem aber wuchs der Knoten zusehends, die Haut darüber rötete sich und drohte zu platzen. Konsultation eines andern Arztes, der sofort eine Operation anriet; in letzter Zeit Abmagerung. Dezember 87: Blasse, ordentlich genährte Frau; nach innen und aussen von der linken Mamilla in der Tiefe ein hühnereigrosser, sehr derber, cirkumskripter Knoten, nicht druckempfindlich und auf dem Pectoral. verschieblich, linke Mamilla weniger prominent als die rechte; in der Axilla keine Drüsen. — 13. I. 88. Amputatio mammae ohne Ausräumung der Axilla. Entlassung am 23. I. 88. — Am Neujahr 89 zeigte sich in der Narbe neuerdings eine haselnussgrosse Geschwulst, die allmählig wuchs und über welcher sich die Haut blaurot zu verfärben begann. — August 89. Mittlere Partie der Narbe zeigt einen gänseeigrossen Knoten. — 12. VIII. Excision des Knoten mit Ausräumung der Axilla. Entlassung in poliklinische Behandlung am 27. VIII. 89. — 23. V. 94. Patientin ist recidivfrei, fühlt sich vollkommen gesund.

130. Frau E. K., Hausfrau, 42 J. Carc. m. sin. Pat. hat 7mal geboren und gestillt; seit letztem Winter Schmerzen in der l. Brust. — Sept. 91: Blasse, ordentlich genährte Frau; an der l. M. stärkeres Venennetz, Mamilla eingezogen; im obern innern Quadranten ein hühnereigrosser, harter, höckeriger Tumor, dessen Betastung empfindlich ist; in der Axilla mehrere bis mandelgrosse, harte Drüsen. — 26. IX. Amputatio mammae

mit Ausräumung der Axilla. Entlassung am 11. X. 91. — 24. V. 94. Pat. ist recidivfrei und gesund.

131. Frau S. N., Spatterin, 47 J. Carc. m. sin. Pat. hat nie geboren, nie gestillt; vor ca. 2 Jahren im untern äussern Quadranten der l. M. haselnussgrosses Knötchen; fortwährendes Wachstum mit zeitweise auftretenden Schmerzen, seit ca. 3 Wochen Rötung der Haut. Mai 92: Ordentlich genährte Pat.; in der l. M. nach aussen apfelgrosser, höckeriger, harter Tumor mit verwachsener Haut; in der Axilla mehrere haselnussgrosse Drüsen. — 2. VI. 92. Amputatio mammae mit Ausräumung der Axilla. Entlassung am 25. VI. 92. — Juni 94. Pat. ist recidivfrei.

132. Frau B. B., Landwirtin, 46 J. Carc. m. sin. exulc. Pat. hat nie gestillt; seit der letzten Geburt — vor 7 Jahren — dann und wann Schmerzen in der Brustgegend, seit einiger Zeit Ausfluss aus der Brustwarze; Pat. fühlte deutlich eine Induration um die Warze herum, seit einigen Tagen Ulceration und Ausfluss. Jan. 93: Ziemlich schlecht genährte Pat.; um die l. Mamilla Krustenbildung, Mamilla selbst gerötet und feucht; in der M. derbe harte Infiltration gegen die Axilla hinauf, woselbst eine geschwollene Lymphdrüse fühlbar ist. — 22. I. Amputatio mammae mit Ausräumung der Axilla. Entlassung am 10. II. 92. — 23. V. 94. Pat. ist recidivfrei, fühlt sich wohl.

133. Frau E. G., Landwirtin, 51 J. Carc. m. d. 9 Geburten, nie gestillt; bemerkte vor 3 Jahren ein Knötchen in der r. M.; bis Neujahr 92 langsames, von da an rapides Wachstum mit stechenden Schmerzen. — März 92: Ordentlich genährte Frau; die innere Hälfte der r. M. ist eingenommen von einem über faustgrossen, harten, höckerigen, verschieblichen Tumor, der mit der geröteten Haut verwachsen ist; in der Axilla mehrere harte vergrösserte Drüsen. — 4. III. 92. Amputatio mammae mit Ausräumung der Axilla. Entlassung am 27. III. 92. — 6. IX. 92. Pat. kommt mit einem Recidiv — ein wallnussgrosser und 3—4 haselnussgrosse Knoten in der Narbe. — 10. IX. Excision. 9. X. Entlassung. — 15. XI. Pat. kommt mit einem 2. Recidiv; unterhalb der Narbe ein haselnussgrosser Knoten. — 18. XI. Excision der ganzen Narbe mit dem Knoten. Entlassung am 6. XII. 92. — 27. V. 94. Pat. fühlt sich recht wohl, nirgends Spuren von Recidiv.

134. Frau B. F., Glätterin, 48 J. Carc. m. sin. Pat. hat 2 Kinder gestillt; seit 7—8 Wochen in der l. M. kirschgrosser Knoten, der sich unter Schmerzen vergrösserte. Juli 93: Mässig gut ernährte Pat.; nach aussen von der l. Mamilla ein wallnussgrosser, harter, verschieblicher Tumor, der mit der Haut z. T. verwachsen ist und nach der Axilla zu einen Fortsatz sendet; in der Axilla eine harte, nicht vergrösserte Drüse fühlbar. — 3. VIII. Amputatio mammae mit Ausräumung der Axilla; Vena axillar. in grosser Ausdehnung freiliegend. Entlassung am 22. VIII. 92. Anfangs März 94 zeigten sich in der Narbe zwei Knötchen; Pat. entschloss sich sofort zu einer zweiten Operation und wurde nach der Operation im

März am 2. IV. 94 wieder entlassen. — 7. VI. 94. Pat. fühlt sich wohl, arbeitet ohne Schmerzen, kein Recidiv nachweisbar.

135. Frau M. W., Hausfrau, 62 J. Carc. m. sin. Vater an Carc. ventric. verstorben, eine Stiefschwester und eine Kousine an Carc. mammae; Pat. hat 4mal geboren und gestillt; seit 1½ Jahren haselnussgrosses Knötchen in der l. M.; auf Druck schmerzhaft, wachsend und auch spontan schmerzhaft. Sept. 93: Für ihr Alter gut genährte Pat.; ca. 4 cm nach innen und unten von der l. M. ein nussgrosser, harter, mit der Haut verwachsener Tumor; l. Mamilla eingezogen. — 6. X. Amputatio mammae mit Ausräumung der Axilla; ein Teil der Pectoral. wird mitentfernt; in der Axilla mehrere harte, aber sehr kleine Drüsen. Entlassung am 31. X. 93. — 5. VI. 94. Pat. fühlt sich besser als vor der Operation, bis jetzt kein Recidiv.

136. Frau E. B., Hausfrau, 42 J. Carc. m. sin. Vater an Carc. ventric. gestorben; Pat. ist kinderlos, verspürt seit Sommer 92 Schmerzen in der linken Brust und gewahrte nach aussen von der Mamilla einen Knoten, seither rasches Wachstum. Febr. 93: Gut aussehende Pat.; im obern seitlichen Quadranten der l. M. ein kinderfaustgrosser, harter Tumor, der druckempfindlich, mit der Haut und dem Pectoral. nicht verwachsen ist. — 10. III. 93. Amputatio mammae mit Ausräumung der Axilla. Entlassung am 28. III. 93. — 8. VI. 94. Pat. ist bis heute recidivfrei, klagt über zeitweiliges Stechen in der Operationsnarbe.

137. Frau S. B., Hausfrau, 47 J. Carc. m. d. Pat. hat 8mal geboren, nur das 1. Kind gestillt. Seit 90 gelblicher, dann blutiger Ausfluss aus der r. Mamilla, Anschwellung und Schmerzhaftigkeit der ganzen r. M., welche meist nach den Menses zunahmen. Mai 93: Korpulente Frau; in der r. M. neben dem gut entwickelten Mammagewebe ein hühnereigrosser, höckeriger, derber Tumor; bei Druck auf denselben entleert sich aus der Mamilla lackfarbene braunrote Flüssigkeit. — 8. V. Amputatio mammae ohne Ausräumung der Axilla. Entlassung am 23. V. 93. — 24. V. 94. Pat. ist gesund, ohne Recidiv.

138. Frau A. St., Hausfrau, 60 J. Carc. m. d. Schwester an Carc. mammae recid. gestorben; anno 90 Empyemoperation, am 1. IX. 92. Amputatio mammae d. wegen Carcinom. Entlassung am 23. IX. 92. Anfangs Mai 93 treten in der Umgebung der Narbe wieder einige harte Knötchen auf. Pat. kommt selbst zur Operation. In der Axilla keine Drüsen. — 9. VI. Excision der zahlreich disseminierten Knötchen mit der infiltrierten Narbe; die Intercostalmuskeln selbst zeigen hie und da Knötchen. Entlassung am 27. VII. 93. — 31. V. 94. Pat. ist bis heute recidivfrei geblieben.

139. Frau A. L., Hausfrau, 73 J. Carc. m. sin. Pat. hat 6 Kinder selbst gestillt, Menopause mit 54 Jahren; seit Okt. 92 stechende Schmerzen in der l. M. Nov. 92 haselnussgrosser Knoten daselbst, der sich allmählig vergrösserte, auch wurden die Schmerzen intensiver. Pat. konsultierte im

April 93 mehrere Aerzte, unter denen einer ihr von der Operation abriet, so dass Pat. erst im Juni sich entschloss, im Spital Hilfe zu suchen. — Juni 93: Für ihr Alter gut aussehende Pat.; in der l. M. fühlt man neben dem atrophischen Drüsengewebe einen runden, harten, höckerigen, cirkumskripten Tumor; in der Axilla eine haselnussgrosse harte Drüse. — 6. VII. Amputatio mammae mit Ausräumung der Axilla. Entlassung am 18. VII. 93. — Juni 94. Pat. ist recidivfrei, für ihr Alter ziemlich rüstig.

140. Frau K., Landwirtin, 51 J. Carc. m. sin. Juli 93. Amputatio mammae mit Ausräumung der Axilla. — Juli 94. Pat. ist gesund und recidivfrei.

b. Privatpatientinnen.

141. Fräulein D. in Z., 28 J. Carc. m. sin. Pat. trug vom 14.—18. Jahre ein sehr enges Korset wegen Scoliose; seit 2 Jahren langsam wachsender Tumor in der l. M.; in letzter Zeit ab und zu Schmerzen. Juni 83: in der l. M. hühnereigrosser, runder, glatter, mobiler Tumor; Axilla frei. — 6. VI. 83. Exstirpation des Knotens, nach unten konvexer Lappenschnitt mit Schonung der Warze. Heilung p. p. Entlassung am 22. VI. 83. Mikroskopische Diagnose: Adenocarcinom. — Mai 94. Pat. ist vollständig recidivfrei.

142. Frau St.-H. in W., ca. 80 J. Carc. beider Mammae. Seit Frühjahr 83 verdächtige Induration der r. M. — Dez. 84. Mandelgrosser Tumor ohne Axillardrüsen. — 15. XII. 84. Amputatio mammae dext. mit Ausräumung der Axilla, woselbst sich mehrere sehr harte Drüsen finden. Heilung p. p. Im Jahre 86 wegen verdächtigen Knotens in der l. M. ebenfalls Amputatio mammae sin. Pat. ist recidivfrei 15. III. 94.

143. Frau F. M. in J., 48 J. Carc. m. sin. Pat. hat 1mal geboren, nie gestillt. Juni 85: Robuste Frau mit kräftigen Mammae; die linke etwas grösser, in derselben einige knotenartige Verhärtungen, die leicht druckempfindlich sind, Axilla frei. — 23. XI. 87. Die Knollen haben langsam an Grösse zugenommen, jetzt harter, nicht ganz cirkumskripter Tumor von Faustgrösse, Axilla frei. Exstirpation im Gesunden. Entlassung am 13. XII. 87. Mikroskopische Diagnose: Adenocarcinom. — Mai 94. Pat. ist recidivfrei.

144. Frau B. S. in B., 44 J. Carc. m. d. Pat. hat 4 Kinder mit beiden Brüsten gestillt, bemerkte zum erstenmal anno 80, dass sich aus der r. Mamilla gelblich-weisses Serum ausdrücken liess, damals noch keine Induration vorhanden. Erst Ende Mai 85 zeigte sich in der r. M. ein harter Knoten, der rasch wuchs. — Juli 85: Gesund aussehende Frau; in der r. M. gänseeigrosser, harter, runder, beweglicher Tumor, der keine Schmerzen macht; Axilla frei. — 22. VII. Amputatio mammae typ. Keine Achseldrüsenschwellung. Entlassung am 6. VIII. 85. — 18. V. 94. Pat. ist vollständig recidivfrei, etwas korpulenter geworden, spürt beim Treppensteigen hie und da, aber selten, flüchtiges Stechen an der r. Brustseite.

145. Frau L. B. in E., 65 J. Carc. m. d. exulc. Pat. hat 7 Kinder, nie gestillt, bemerkte erst vor einigen Tagen, dass die r. M. „fliesse" und gewahrte einen harten, etwas ulcerierten Tumor. Aug. 85: Gut genährte Frau; im untern Segment der sehr fettreichen r. M., die herabhängt, kindsfaustgrosser, harter, beweglicher, scheibenförmiger Tumor, über dem die Haut verwachsen und ulceriert ist; gegen die Axilla hin ein strangförmiger Fortsatz, daselbst eine wallnussgrosse harte Lymphdrüse. — 5. VIII. 85. Amputatio mammae mit Ausräumung der Axilla, grosse Wunde. Heilung p. p. Entlassung am 22. VIII. — 10. V. 94. Pat. ist recidivfrei, körperlich und geistig sehr rüstig für ihre 74 Jahre.

147. Frau J. J. in H., 50 J. Carc. m. d. Seit dem 18. Lebensjahre kolossale Hypertrophie beider Mammae; in den letzten Monaten traten im Parenchym der r. M. zwei Knoten auf, rundlich, schmerzhaft, gänseeigross, Haut über dem einen Knoten verwachsen. April 87: Korpulente, brünette, rüstige Dame; Mammae mannskopfgross, weich, hängend. — 30. IV. Amputation der mächtigen r. M. mit Fascia pector.; partielle Ausräumung der Axilla, in der sich keine Drüsen finden. Entlassung am 18. V. 87. — 9. V. 94. Pat. ist vollständig recidivfrei, erfreut sich guter Gesundheit.

147. Frau R. in Z., ca. 56 J. C. m. sin. Seit 6 Wochen Stechen in der l. M. Juni 87: Glatte, wallnussgrosse Induration der Warze und des Warzenhofes; Fissur der Warze; Axilla frei. 24. VI. 87: Excision einer 3 Zoll langen und 1½ Zoll breiten Hautellipse, Ausschälung des Knotens. Entlassung am 9. VII. 87. Mai 92: Pat. ist recidivfrei geblieben.

148. Frau St. in P., 78 J. C. m. sin. Seit einiger Zeit harter Knoten in der linken M., der wächst und ab und zu Schmerzen verursacht. April 91: Gesund aussehende Frau; im oberen inneren Segment der l. M. taubeneigrosser, cirkumskripter, harter Knoten, der verschieblich ist, Haut darüber verwachsen. 23. IV. 91. Amputatio mammae typ. Axilla frei. Entlassung am 21. V. 91. — 12. V. 94. Pat. ist gänzlich recidivfrei, ab und zu kurzes Schmerzgefühl, das vom Arm über die linke Thoraxseite ausstrahlt.

149. Frau H.-D. in L., 26 J. C. m. d. 2 Kinder, nie gestillt, seit einiger Zeit in der r. M. kleine Knoten. Jan. 92: Blühende junge Frau, im Parenchym der r. M. ein wallnussgrosser, derber, cirkumskripter Knoten, der schmerzlos ist, Operation angeraten. 14. III. Nach längerem Besinnen wird die Operation gestattet: Exstirpation des Tumors weit im Gesunden, ein Fortsatz vom Mammagewebe nach der Axilla zu wird mitentfernt; Lappenschnitt mit Schonung der Warze. Mikroskopische Diagnose: Adenocarcinom. 10. Mai 94: Pat. ist recidivfrei.

150. Frl. A. in B., 65 J. C. m. sin. März 92: Korpulente Dame mit Insuffic. valv. Mitral.; in der l. M. grosser Carcinumknoten mit zahlreichen infiltrierten Axillardrüsen. 15. III. 92. Amputatio mammae mit Ausräumung der Axilla, mächtige Wunde, Dauer der Operation 1 Stunde.

Entlassung am 30. IV. 92. 6. Juni 94: Pat. zeigt nichts von Recidiv, Allgemeinbefinden sehr gut.

151. Frau B.-W. in H., ca. 50 J. C. m. d. Seit 1/2 Jahr verdächtige Härte in der r. M., allmähliche Zunahme, in der letzten Zeit etwas schmerzhaft. März 92: ovaler nussgrosser Tumor, derb, unregelmässig gestaltet; in der Axilla mehrere Lymphknoten fühlbar. 12. III. Amputatio mammae mit Ausräumung der Axilla. Entlassung am 22. III. 92. 3. IV. Incision wegen kleiner Retention, es entleert sich kein Eiter. — 16. IV. Schnittwunde verheilt, leichte Vorwölbung und Druckschmerz. — 23. IV. Nichts Verdächtiges mehr zu finden. Seit Ende März 94 Schmerzen im r. Arm. — 9. V. 94. Entfernung eines Knotens in der Axilla. — 24. V. 94. Nichts Auffälliges mehr.

152. Frau S. B. in H., 74 J. C. m. d. 20. II. 92: Excision eines flachen Epithelialcarcinoms auf dem Nasenrücken; am 22. III. vollständig geheilt. März 93: Pat. bemerkte schon vor Neujahr 93 einen Knoten in der r. M., verschwieg es aber absichtlich; jetzt ein grosser Knoten, über dem die Haut bläulich verfärbt und am Durchbrechen ist; in der Axilla wallnussgrosser Lymphknoten. — 16. III. 93. Amputatio mammae mit Ausräumung der Axilla; Tumor inwendig stark erweicht, mit grützigem Inhalt, Achseldrüsen sehr erheblich carcinomatös. — 24. V. 94. Pat. ist recidivfrei.

4. Unsichere Fälle.

a. Klinische Fälle.

153. Frau C. H., Wäscherin, 52 J. Carc. m. sin. Menstruation mit 15 Jahren, ein Kind ein Jahr lang gestillt, mehr mit der r. Brust, da die linke wenig Milch lieferte; seit März 80 Knötchen in der l. M. nach aussen von der Papille, seit Okt. 80 rasches Wachstum, dann Stillstand, Quacksalberei, der Tumor wurde als ungefährlich erklärt. Mai 84: Kräftige Frau, Warze, Areola und nächste Umgebung links eingesunken, darunter hühnereigrosser, harter, verschieblicher Tumor mit verwachsener Haut; in der Axilla keine Drüsen. 16. V. Amputatio mammae ohne Ausräumung der Axilla. Entlassung am 6. VI. 84. Nach mehr als 4 Jahren, am 27. VII. 88, kommt Pat. mit einem apfelgrossen Recidiv im Axillarende der Narbe, seit letzten Winter beobachtet. — 6. VIII. 88: Ausschälung des Tumors mit Blosslegung der Vena axillaris. Entlassung am 26. VIII. 88.

154. Frau E. N., 58 J. C. m. d. 7 Geburten, gestillt; seit 1 Jahr in der r. M. erbsgrosses Knötchen, langsames Wachstum; seit einigen Monaten Schmerzen im Rücken. Febr. 85: Leidlich genährte Pat.; in der r. M. nach oben und innen von der Warze höckeriger wallnussgrosser Tumor, mit dem die Haut verwachsen ist; in der Axilla vergrösserte Drüsen. 27. II. Amputatio mammae mit Ausräumung der Axilla, wobei

sich bedeutend mehr Drüsen infiltriert erweisen, als die Palpation erwarten liess. Entlassung am 20. III. mit kleiner Granulationsfläche.

155. Jgfr. L. Sch., Schneiderin, 41 J. C. m. d. Vor ca. 4 Wochen bemerkte Pat. beim Auskleiden eine Vergrösserung und Verhärtung der r. M. März 85: Ordentlich genährte Pat.; r. M. grösser als die linke, r. Papille eingezogen, die ganze äussere Hälfte der r. M. in einen harten Tumor umgewandelt, über dem die Haut stellenweise verwachsen ist, in der Axilla keine Drüsen fühlbar. 19. III. 85. Amputatio mammae partialis mit Lappenschnitt und Excision der verdächtigen Hautpartie, ohne Ausräumung der Axilla. Entlassung am 9. IV. mit zwei kleinen Granulationsflächen an Stelle der Drainöffnungen.

156. Frau L. W., Landwirtin, 53 J. C. m. d. Pat. hat 5 Kinder selbst gestillt; vor 1½ Jahren strangförmige Verdickung in der r. M. die langsam zunahm; seit Frühjahr 89 Rötung der Haut mit Schmerzen und Aussickern von Blut aus der Mamilla. Aug. 89: Gut genährte Frau mit stark pigmentierter Haut; starke Varicen des Unterschenkels und leichtes Oedem; r. M. fast mannskopfgross, am oberen Pol ein faustgrosser prominenter Höcker, Haut darüber gerötet und verwachsen; in der Axilla hühnereigrosses, hartes Lymphdrüsenpaket. 17. VIII. Amputatio mammae partial. mit Ausräumung der Axilla, sehr viele carcinomatöse Drüsen, zahlreiche Ligaturen. Entlassung am 5. IX. 89.

b. Privatpatientinnen.

157. Madame G. aus Neapel, ca. 45 J. C. m. sin. Vor 3 Jahren Amputatio mammae sin. durch den Hausarzt, seit einigen Monaten faustgrosser, harter, ziemlich festsitzender Tumor in der Axilla, kein Oedem des linken Armes. 4. V. 87: Exstirpation des Knotens, der mit der Scheide der V. axillar. verwachsen ist, Drüsenstrang unter dem Pector. bis zur Clavicula reichend; mühselige, verwegene Operation von 1½ Stunden Dauer. Entlassung am 22. V. 87. Pat. kommt am 29. VI. 88 mit zweitem Recidiv in der Narbe der Axilla in den Latissimus dorsi sich fortsetzend und festsitzend. Operation am 29. VI. 88: Exstirpation mit einem Teil des Latissimus dorsi, der harte Tumor geht mit einem Strang ganz in die Fossa subscapularis, sehr tiefe Wunde. Entlassung am 20. VII. 88.

158. Frl. v. H. aus Moskau, 35 J. C. m. d. 27. IV. 93: Der Arzt, wegen Influenza von der Pat. konsultiert, entdeckte den kinderfaustgrossen Tumor Mammae, Operation angeraten. 3. V. 93. Pat. bekommt eine schwere, lytisch endigende Pneumonie rechts. — 20. VI. 93. Pat. stellt sich zur Operation, der Tumor ist gewachsen und fixiert. — 23. VI. 93. Amputatio mammae mit Ausräumung der Axilla, Vena axillar. blossgelegt, ganze Axilla bis zur Clavicula mit carcinomatösen Drüsen ausgefüllt. Entlassung nach reaktionslosem Verlauf am 21. VII mit ganz linearer Narbe.

B. Sarkome.

I. Nichtoperierte.

a. Klinischer Fall.

159. Jgfr. E. B., Seidenwinderin, 38 J. S. m. d. Mutter an Carc. m. gestorben; Menstruation mit 20 Jahren; seit Anfang vorigen Winters Husten, Seitenstechen; seit März 82 Knoten in der r. M. der sehr rasch wuchs, Zunahme der Atemnot und der Schmerzen im Rücken, die seit 8 Wochen unerträglich sind; Pat. liegt nur auf der kranken Seite. Oktober 82: R. M. mehr wie doppelt so gross als die linke, M. diffus in eine Schwellung der Thoraxweichteile nach aussen übergehend. Rechte Mohrenheim'sche Grube vorgewölbt, ebenso die Intercostalräume. Haut über der M. gespannt, glänzend, livide verfärbt, M. auf der Unterlage fixiert. R. Thoraxhälfte bei der Atmung zurückbleibend. Perkussion gibt rechts vorne und hinten überall gedämpften Schall. Auscultation: oben Bronchialatmen, unten Atmungsgeräusch nicht mehr hörbar. Respiration 30—36. Temperatur 37,0—38,0. Probepunktion ergibt blutig-seröses Exsudat. Ernährungszustand leidlich gut. — 23. X. 82. Punktion und Entleerung von 1830 ccm serösen Exsudates; in der Axilla und Supraclaviculargrube mehrere harte vergrösserte Drüsen. — 7. XI. Punktion: 1375 ccm hämorrhagischen Exsudates. Entlassung auf Wunsch 10. XI. 82. Tod am 20. II. 83 an Sarcoma mammae, pleurae et pulmonum. Dauer der beobachteten Krankheit bis zum Tode 12—14 Monate.

II. Operierte, später gestorbene Fälle.

a. Klinische Fälle.

160. Jgfr. R. B., Näherin, 46 J. Fibrosarcoma m. sin. Menstruation mit 18 Jahren, nie geboren, seit 10 Jahren haselnussgrosser Knoten der l. M.; seit 4 Wochen rapides Wachstum, in letzter Zeit stärkere Schmerzen, namentlich z. Z. der Menses. Januar 81: Magere Pat., Lendenlordose mit Scoliose nach links, Proc. spinosi daselbst sehr druckempfindlich; die Sacralgegend zeigt eine eigrosse, auf Druck schmerzhafte Delle mit strahlig narbigem Grunde und behaarten Rändern. Fussstumpf mit nur 3 schlecht entwickelten Zehen, am Stumpf einige Narben, Haut des Unterschenkels verdickt, lederhart, schuppend; Sensibilität bedeutend geschwächt, fast Null. In der l. M. eigrosser, harter, verschieblicher Tumor, l. M. grösser als die rechte. 29. I. Amputatio mammae ohne Ausräumung der Axilla, Drainage, Seidennähte, Listerverband. Pat. hat Fiebersteigerung, lässt unter sich gehen, Schwindelgefühl, Brechreiz, Delirien, Exitus am 2. II. Sektion ergibt: katarrhalisches Infiltrat des r. Mittellappens, im Uterus multiple Fibroide. Fingerbreit unter der Lendenanschwellung ist die Medulla durch eine zahnförmige Exostose eines Wirbelkörpers auseinandergedrängt, der linke Strang dünner als der rechte, letzterer vollständig erweicht; in der Höhe der Brustwirbelsäule

kleine, weisse, erweichte Flecken an der Vorderseite der Medulla (Sarkome?).

161. Frau V. A., 64 J. S. m. s. exulc. Menstruation mit 16 Jahren, ein Abortus, vor 18 Jahren Erysipel, nachher Knoten in der l. M. Nach 2 Jahren abermals Entzündung und Schwellung, Incision durch den Arzt und Entleerung von Eiter; nach weiteren 2 Jahren unter Schwellung des betr. Knotens dieselbe Entzündung, welche in der Gegend der Papille zwei Fisteln hinterliess, welche fortwährend secernierten, einmal sich schlossen, sodass eine fluktuierende Geschwulst entstand, die punktiert werden musste. Nochmalige Incision nach einem Fall auf die Mamma entleerte nur blutige Flüssigkeit. Seit letzten Herbst Ulceration, die sich immer mehr ausdehnte und stinkendes Sekret lieferte. April 82: Sehr korpulente Frau, Nabelhernie, Oedem beider Unterschenkel, zahlreiche Varicen; l. M. in einen kindskopfgrossen, ulcerierten Tumor verwandelt, welcher auf dem Pector. maj. verschieblich, sehr gefässreich, von rötlicher Farbe ist und penetrant riechendes Sekret absondert. In der Axilla zwei kleine bewegliche Drüsen. 27. IV. Amputatio mammae mit Entfernung der beiden Drüsen. Drainage, Plattennähte, Listerverband. Damalige Diagnose: Cystadenoma m. sin.? Entlassung am 6. VI. 82 Nov. 82: Nussgrosses Recidiv in der Narbe, Pat. will sich zuerst mit ihrem Hausarzt beraten, kommt im Jan. 83 zur Operation: fast faustgrosser Tumor in der Narbe, ziemlich fixiert. — 8. I. Excision mit einem Teil des Musc. pectoral. Drainage, Seidennähte, Listerverband. Mikroskopische Diagnose: Adenosarcoma. — 6. II. Zweites Recidiv in der Narbe; bei der Excision zeigt sich die Rippe bereits durchfressen; Thermokauterisation. — 6. IV. Faustgrosses Recidiv, ulceriert, leicht blutend. Tod zu Anfang Mai 83. Sektion ergibt: Metastasen in Lungen, Pericard! und Darm!

2. Operierte, noch lebende Fälle.

a. Klinische Fälle.

162. Frau E. G., Hausfrau, 49 J. S. m. d. Menstruation mit 15 J., kinderlos; vor 3 Jahren zum ersten Mal erbsgrosses, schmerzloses Knötchen nach oben von der Mamilla. Nov. 81: ca. $^3/_5$ der r. M. von einem derben, leicht verschieblichen Tumor eingenommen, Haut an einigen Stellen verwachsen; in der Axilla mehrere harte Drüsen. Ernährungszustand gut. — 21. XI. Amputatio mammae mit Ausräumung der Axilla, Drainage, Platten- und Seidennähte, Listerverband. Entlassung am 6. XII. V. 94. Pat. ist bis heute recidivfrei geblieben, Allgemeinbefinden ordentlich, in der r. Axilla kirschgrosse Drüsen, die sich seit vielen Jahren gleichgeblieben.

163. Frau U. St., Landwirtin, 31 J. Cystosarcoma phyllodes m. d. Während der Menstruation oft Nasenbluten, kinderlos; seit März 80 harter Knollen in der r. M. nach innen und oben vom Warzenhof; langsames

Wachstum mit Rötung der Haut in der Umgebung; wiederholte Incisionen, nie Entleerung von Eiter; in letzter Zeit Drüse in der Axilla erheblich geschwellt. Aug. 80: R. M. Sitz eines diffusen, kindskopfgrossen Tumors, über dem Pectoral. verschieblich, Haut fast überall verwachsen und gerötet. Ernährungszustand gut. 28. VIII. Amputatio mammae, wobei sich die oben erwähnte Drüse als Fortsatz der Geschwulst erweist und leicht mitentfernen lässt. Drainage, Seidennähte, Listerverband. Entlassung am 3. X. — 7. II. 82. Pat. wünscht eine zweite Operation, da sich vor 5 Wochen in der Narbe ein Knötchen zeigt, das fortwährend wuchs. — 13. II. Excision des nussgrossen Knotens mit einer Schicht des Musc. pectoralis major. Mikroskopische Diagnose: Cystosarcoma phyllodes. Entlassung am 4. III. 82. — 22. V. 94: Patientin erfreut sich des besten Wohlseins.

164. Frau B. Sch., Seidenweberin, 30 J. S. m. sin. exulc. Menstruation seit dem 15. Jahre, 3 Geburten, nie gestillt, vor 1½ Jahren Mastitis links. Vor 3 Monaten wurde zum erstenmal in der l. M. ein hartes Knötchen entdeckt, das nach 5 Wochen bereits Wallnussgrösse erreicht hatte. Die Haut rötete sich darüber und es entstand ein „Riss" in der Haut, welcher nach und nach zu einem Geschwür wurde, welches immer etwas Eiter entleerte; in der Folgezeit entstanden ringsum noch mehrere solche; nie starke Schmerzen. Juni 84: Magere, anämische Frau; l. M. in toto vergrössert, ist Sitz eines mehrfach ulcerierten Tumors von Gänseeigrösse, Haut verwachsen, auf der Unterlage verschieblich. 18. VI. Amputatio mammae ohne Ausräumung der Axilla, wobei sich aus dem oberen Teil des Tumors ziemlich viel Eiter entleert. Drainage, Plattennaht, Listerverband. Entlassung am 18. VII. 84. — 23. V. 94. Pat. ist recidivfrei, fühlt sich ganz gesund.

165. Frau S. L., Bauersfrau, 53 J. Adenosarcoma m. sin. exulc. 4 Geburten; im Jahre 73 wegen rasch wachsenden Tumors der l. M. im Kantonsspital Zürich operiert, ohne Ausräumung der Axilla. Nach 5 Jahren neuer Tumor, der ulcerierte und mit fünferlei Mitteln zugleich behandelt wurde, sich ungefähr gleichblieb, sodass Pat. auf dem Felde arbeitete. Der Arzt, wegen anderer Affektion konsultiert, schickte Pat. sofort ins Spital. Nov. 84: Stark abgemagerte Pat.; an Stelle der l. M. kolossaler Tumor, der bei Rückenlage der Pat. bis über den Nabel, nach hinten über die hintere Axillarlinie reicht. Der Tumor ist gefurcht, die ganze untere Fläche derselben ulceriert, mit wulstigen Rändern, Centrum vertieft; nach der Axilla zu mehrere mandelgrosse Drüsen, Geschwulst verschieblich. Linkes Bein ödematös geschwollen. 17. XI. Amputatio mammae mit Ausräumung der Axilla. Drainage, Seidennähte, antiseptischer Verband mit Sublimatholzwollekissen. Entlassung am 14. XII. 84. — 1. VI. 94: Pat. ist recidivfrei geblieben und für ihr Alter noch ziemlich rüstig.

166. Frau E. M., Stickerin, 30 J. Fibrosarcoma beider Mammae.

Mutter litt an Carc. epithel. palpebr., ein Bruder habe rechts eine hängende Mamma, ganz ähnlich einer weiblichen. Pat. ist seit dem 12. Jahre menstruiert, hat nach einem Fall einen Abortus durchgemacht. Seit 1 Jahr harte Knötchen im äusseren Teile der r. M., welche z. Z. der Menstruation härter, grösser und druckempfindlich wurde; seit letztem Frühjahr spontane Schmerzen, Vergrösserung der Knötchen und Konfluieren derselben, seit ca. 3 Monaten bemerkte sie ähnliche Knötchen in der l. Mamma, die zeitweise ebenfalls schmerzten; in letzter Zeit Abmagerung und Abnahme der Kräfte. 3. X. 87: Anämische Pat., ordentlicher Ernährungszustand, beide Mammae von mittlerer Grösse, prall; Mamillae wenig prominent; r. M. etwas grösser und hängender als die linke, in derselben 3 etwas druckempfindliche, harte Knollen von Wallnussgrösse fühlbar; in der l. M. zwei ebensolche, etwas höckeriger, auch druckempfindlicher; weder rechts noch links geschwellte Axillardrüsen. 21. XI. 87. Exstirpation der Tumoren der r. M., der Längsschnitt — ob mit Erhaltung der Mamilla lässt sich in der Krankengeschichte nicht nachweisen — Drüsengewebe auffällig derb, kaum schneidbar. Desinfektion mit Sublimat 1‰, Seidennähte, Jodoformgaze, Holzwollekissen, Bruns'sche Watte, gestärkte Binde. Mikroskopische Diagnose: Fibrosarcoma. — 5. XII. Vollständige Heilung. Patientin wünscht auch links operiert zu werden, sofern die Brust nicht vollständig gesund sei. Die Knötchen sind gewachsen. 6. XII. 87. Operation links in derselben Weise wie rechts mit radiärem Hautschnitt von der Axilla bis zur Warze. Verband derselbe wie rechts. Entlassung mit kleiner Granulationsfläche am 10. I. 88. — 16. IV. 94. Patientin recidivfrei, ist ganz gesund.

167. Frau V. J., Hausfrau, 59 J. Chondro-Sarcoma m. d. exulc. Pat. hat schon als 10jähriges Kind in der r. M. ein bohnengrosses, hartes Knötchen bemerkt, welches langsam wuchs und mit 25 Jahren Apfelgrösse erreicht hatte. Um Neujahr 90 Rötung der Haut an der medianen Seite, spontaner Aufbruch und Entleerung von geruchlosem Eiter. Seither Schmerzen, stärkeres Wachstum der Geschwulst, das Sekret hat üblen Geruch angenommen. März 90: Zwischen vorderer und hinterer Axillarlinie rechts kindskopfgrosser, verschieblicher, harter, druckempfindlicher Tumor, Haut über dem vorderen Teile gerötet, verwachsen; in der Mitte eine Fistelöffnung, aus der sich stinkender Eiter entleert. 22. III. Amputatio mammae mit Ausräumung der Axilla. Drain, Seidennähte, antiseptischer Occlusivverband. Entlassung am 17. IV. 90 mit kleiner Granulationsfläche. — 24. V. 94. Pat. ist recidivfrei, erfreut sich bester Gesundheit.

168. Jgfr. B. Sch., Landwirtin, 50 J. Cystosarcoma m. d. Seit mehr als 10 Jahren in der r. M. kirschgrosses Knötchen, seit Herbst 91 rasches Wachstum desselben ohne besondere Schmerzen. Febr. 92: Sehr kräftige Pat.; rechte Mamma bedeutend grösser als die linke, ist Sitz

eines kindskopfgrossen Tumors, der aus mehreren Knollen besteht und sehr hart, auf der Unterlage verschieblich ist, mit der Haut teilweise verwachsen. R. Mamilla geschwellt, gerötet; in der Axilla keine Drüsen zu palpieren. 24. II. Amputatio mammae mit Ausräumung der Axilla, typisch, wobei sechs bohnengrosse Drüsen aus der Axilla entfernt werden, Vena axillaris blossliegend. Drain, Seidennähte, antiseptischer Verband. Mikroskopische Diagnose: Cystosarcoma. Entlassung am 21. III. 92 mit leichter Parese des Musc. deltoid. und pectoral. major. — 5. VI. 92. Pat. hat sich seither verheiratet, ist recidivfrei, noch leichter Kraftunterschied bei Bewegungen des r. Armes.

169. Fr. E. B., Hausfrau, 26 J. Adenosarcoma m. s. Pat., die einmal geboren, nicht gestillt, hat vor Beginn der Affektion ein zu enges Korset getragen, das auf die Mamma einen sehr starken Druck ausübte, sodass die Haut darüber gerötet wurde. Seit Sept. 88 haselnussgrosser Knoten in der l. M., der im März 89 Fünffrankstückgrösse erreichte. Exstirpation durch den Arzt. Im Sommer 90 heftiges Jucken in der Gegend der Narbe; beim Zusehen unterhalb des ersten Knotens ein neuer mandelgrosser, der sehr rasch wuchs. Jan. 92. Der obere innere Quadrant der l. M. ist Sitz einer diffusen Infiltration, Haut darüber gerötet, narbig verändert, Tumor höckerig, von verschiedener Konsistenz, auf dem Pectoral. verschieblich, apfelgross. 29. I. Ellipsenschnitt um den Tumor mit Belassung der Mamilla, Entfernung eines grossen Teiles des Mammagewebes. Drain, Seidennähte, antiseptischer Verband. Entlassung am 19. II. 92. — 24. V. 94: Keine Merkmale von Recidiv, bei strenger Arbeit hie und da Stechen in der Narbe, sonst ganz gesund.

b. Privatpatientinnen.

170. Frl. B. in Z., 19 J. Sarcoma m. sin. Seit ca. 1/2 Jahr Schmerzen in der l. M., die seit ca. 14 Tagen erheblich sind, seit Juli 87 Knoten unterhalb der Mamilla, die sich nach und nach einzog. Jan. 88: Etwas bleichsüchtiges aber robustes Frl.; unterhalb der l. Mamilla derber, beweglicher Tumor von Apfelgrösse, mit der Haut innig verwachsen, Axilla frei. 1. II. 88: Excision einer Hautellipse mit der Warze, Ausschälung fast der ganzen Mamma, Verlängerung des Schnittes nach der Axilla, keine Drüsen. Entlassung nach 14 Tagen. Pat. ist recidivfrei.

171. Frl. H. in H., 35 J. Fibrosarcoma m. sin. Seit einigen Mon. wallnussgrosser, derber Knoten in der l. M. Haut darüber intakt, nicht verwachsen, Knoten links verschieblich. Juni 90: Exstirpation des Tumors mit Erhaltung der Brustwarze, keine Drüsen in der Axilla durch den verlängerten Schnitt abzutasten. Entlassung nach 10 Tagen. Mai 94: Pat. ist recidivfrei.

3. Unsichere Fälle.

a. Klinischer Fall.

172. Jgfr. L. B. in Z., 18 J. S. m. d. Noch nicht menstruiert, vor

3 Jahren Trauma direkt auf die rechte M., starke Schmerzen ca. eine halbe Stunde lang; 1 Jahr darauf bemerkte Pat, dass die r. M. in toto härter wurde und anschwoll; seit 1/2 Jahr Schmerzen bei Berührung, beim Bücken, selbst bei festerem Anliegen der Kleider. Dez. 81: R. Mamma eingenommen von einem stark apfelgrossen, harten, beweglichen, auf Druck schmerzhaften Tumor; Haut nicht verwachsen, keine Drüsen in der Axilla. Ernährungszustand gut. 10. XII. Exstirpation des Tumors durch Lappenschnitt mit Erhaltung der Brustwarze. Drainage, Seidennähte, Verband mit Protektiv-Silk, carbolisierter Krüllgaze, Salicylwatte und Binde. Entlassung am 23. XII. 81.

Litteratur.

A. v. Winiwarter. Beiträge zur Statistik der Carcinome. Wien 1878.

J. Oldekop. Statistische Zusammenstellung der in der Klinik von Prof. Esmarch in Kiel in den Jahren 1850—1878 beobachteten 250 Fälle von Carc. mammae in Langenbeck's Archiv für klin. Chirurgie. Bd. XXIV. p. 536.

Billroth. 1. Chirurgische Klinik Zürich 1860—1867. 2. Gesamtbericht über die chirurgischen Kliniken in Zürich und Wien 1860—1876.

Dieffenbach. Operative Chirurgie. Leipzig 1848. 2. Bd. p. 359.

Tillmanns. Lehrbuch der spez. Chirurgie. Leipzig. 2. Bd. 1892.

Fischer. Ueber die Ursachen der Krebskrankheit und ihre Heilbarkeit durch das Messer. Dissert., genehmigt auf Antrag des Herrn Prof. Dr. Rose. Leipzig 1881.

H. Schulthess. Statistische Untersuchungen über die Aetiologie des Mammacarcinoms. Dissert., Tübingen 1889.

AUS DER

ZÜRICHER CHIRURGISCHEN KLINIK

DES PROF. DR. KRÖNLEIN.

XVIII.

Ueber die operative Behandlung der Basedow'schen Krankheit durch Strumektomie.

Von

Dr. O. Briner.

Ueber die von dem Merseburger Arzt v. Basedow[1]) im Jahr 1840 zum erstenmal eingehend beschriebene und später nach ihm benannte Krankheit hat sich bis heute schon eine so umfangreiche Litteratur aufgetürmt, dass es fast gewagt erscheinen könnte, derselben Weiteres beizufügen. Wenn wir aber bedenken, wie weit wir trotzdem noch entfernt sind von einer vollständigen Erkenntnis der Grundursache dieser Krankheit und des innern Zusammenhanges ihrer Symptome, wie umstritten insbesondere auch die Therapie derselben immer noch ist, so mag dies wohl den Versuch rechtfertigen, an der Hand des Materials der Züricher chirurgischen Klinik etwas beizutragen zur Abklärung des letzten Punktes, der praktisch wohl wichtigsten Frage der Art der Behandlung.

1. Allgemeines über die Basedow'sche Krankheit und die nicht operative Behandlung derselben.

Der Symptomenkomplex, den wir mit dem Namen „Morbus Basedowii" zu belegen pflegen, umfasste bekanntlich nach den an-

1) Casper's med. Wochenschr. 1840.

fänglichen Anschauungen die drei Kardinalerscheinungen: Pulsbeschleunigung, Struma und Exophthalmus. Dazu ist freilich im Laufe der Jahre von verschiedenen Autoren auf eine ganze Anzahl weiterer Bilder aufmerksam gemacht worden, die jedoch nicht in allen Fällen vorhanden sind: so das sog. Graefe'sche, das Stellwag'sche und das Möbius'sche Symptom. Marie wies hauptsächlich auf das Zittern in den Extremitäten hin, Vigouroux auf den stark herabgesetzten Leitungswiderstand der Haut gegen den galvanischen Strom, was jedoch nicht ohne Widerspruch geblieben ist. Andere Autoren hinwieder betonten die eigentümlich nervöse Erregbarkeit, Schlaflosigkeit, vermehrte Schweisssekretion, Veränderungen auf der Haut etc. etc., so dass heutzutage eigentlich unter dem Begriff des Morbus Basedowii, der an und für sich natürlich nur unbestimmt begrenzt ist, ein Komplex der verschiedensten Symptome zusammengefasst wird, von denen ein Teil auch fehlen kann und meist fehlt.

Die Prognose der Krankheit galt von jeher als im allgemeinen sehr dubiös; Heilungen sind nur ausnahmsweise konstatiert worden, und wo auch solche angegeben werden, vermisst man meist nähere Mitteilungen über das bleibende Resultat der Behandlung, was doch von ganz besonderer Wichtigkeit wäre. Denn dass manche dieser „geheilten" Fälle nach dem Austritt aus dem ruhigen und geregelten Spitalleben draussen bei dürftigen ökonomischen oder sonst elenden Verhältnissen und harter Arbeit später recidiviert haben, unterliegt wohl keinem Zweifel. Und je mangelhafter die Erfolge der Therapie einer Krankheit sind, um so grösser ist bekanntlich die Zahl der von allen Seiten empfohlenen sog. Heilmittel. Auffallend dagegen ist es, dass bis zum Jahr 1877 selbst die operationslustigsten Chirurgen nie die Indikation zum operativen Vorgehen auf Grund des Morbus Basedowii gestellt haben, und dass demselben auch seither relativ selten mit dem Messer auf den Leib gerückt wurde.

Auf nicht operativem Wege hat man die Krankheit in verschiedenster Art in Angriff genommen. Vor allem ist immer wieder auf die Wichtigkeit einer rationellen diätetischen Behandlung, körperlicher Ruhe und Verhütung von psychischer Erregung aufmerksam gemacht worden, Faktoren, die im Spital wohl durchgeführt werden können, aber nachher zu Hause meist fromme Wünsche bleiben. Zur Unterstützung sind Massage, Mast- und Trinkkuren zugezogen worden; auch Kaltwasserkuren sollen nach v. Corval und Winternitz[1]) und Andern einen guten Erfolg aufzuweisen haben.

1) Deutsche med. Zeitung. X. 31. 1889.

B. Stiller[1]) erwähnt zwei sehr hochgradige Fälle von Morb. Bas., die durch Aufenthalt im Hochgebirge geheilt wurden; Andere ziehen Seeluft vor. Räther[2]) teilt einen Fall mit, wo von selbst bedeutende Besserung eintrat. Unter den innern Mitteln rühmt Eichhorst in seinem „Handbuch der speziellen Pathologie und Therapie" vor allen das Jodeisen. Auch von der Strophanthustinktur sah er in einem Fall Besserung der Herzsymptome, was von Sickinger[3]) und Fergusson[4]) bestätigt wird. Dagegen macht er übereinstimmend mit andern Autoren darauf aufmerksam, dass auffallenderweise die Anwendung der Digitalis fast immer nutzlos sei. Möbius[5]) will sogar „wiederholt eine zweifellose Verschlechterung des Zustandes nach Digitalisgebrauch gesehen haben". Rummel[6]) freilich erwähnt zwei Fälle, wo auch die Strophanthustinktur keinen Erfolg gebracht hat. Strümpell[7]) erzielte gute Resultate durch Anwendung von Eisen mit Arsen, ebenso durch Ergotin. Von andern Medikamenten wird hauptsächlich noch die Belladonna empfohlen, besonders von Gowers[8]) und von Mackenzie[9]). Natürlich hat man alle möglichen Nervina probiert, meist jedoch ohne den gewünschten Erfolg. Gauthier[10]) will in zwei Fällen durch Verabreichung von Antipyrin Heilung erzielt haben, doch steht er damit ziemlich vereinzelt da. Möbius (l. c.) betrachtet als bestes Medikament die Bromsalze, die neben den Jodsalzen übrigens auch von Mackenzie und Russell Reynolds[11]) und von Guptil[12]) gerühmt werden. Schliesslich seien noch die Tinct. Convall. maj. und das Duboisin erwähnt, von welch' letzterm Präparat freilich Eichhorst nicht den geringsten Erfolg konstatieren konnte.

Schon diese Mannigfaltigkeit der empfohlenen Mittel beweist

1) Wiener med. Wochenschr. Nr. 27. 1888.

2) Deutsche med. Wochenschr. 1888.

3) „Zur operativen Behandlung der Struma bei der Basedow'schen Krankheit". Inaug.-Dissert. Strassburg.

4) Möbius. „Ueber die Basedow'sche Krankheit". Deutsche Zeitschrift für Nervenheilkunde. 1. Bd. 1891.

5) Ibidem.

6) „Ueber die Basedow'sche Krankheit". Inaug.-Dissert. Göttingen.

7) „Lehrbuch der spez. Patholog. und Therapie der inneren Krankheiten".

8) Möbius l. c.

9) Ibidem.

10) „Du goître exophth. considéré an point de vue de sa nature et de ses causes". Revue de méd. X. 5. 1890.

11) Möbius l. c.

12) Josipovici. „Zur Therapie des Morbus Based.". In.-Diss. Berlin 1887.

zur Genüge, dass wir eigentlich gar kein Medikament kennen, das auch nur mit einiger Sicherheit die Basedow'sche Krankheit zu heilen imstande wäre. Denn gerade diejenigen Präparate, die hie und da wenigstens vorübergehend einen unzweifelhaften Erfolg aufzuweisen hatten, haben in vielen andern Fällen gänzlich im Stiche gelassen. Dass freilich Heilungen bei Gebrauch dieses oder jenes Medikamentes vorkommen, soll damit natürlich nicht bestritten werden. Doch hat jedenfalls in vielen dieser Fälle die übrige exakte Spitalbehandlung, Bettruhe und gute Kost, zum mindesten ebensoviel zum günstigen Resultat beigetragen wie das angewandte Mittel.

Da man fast von Anfang an geneigt war, das eigentümliche Symptomenbild der Basedow'schen Krankheit auf nervöse Störungen zurückzuführen, lag es nahe, eine elektrische Behandlung derselben zu versuchen. Und in der That hat die Elektrizität zu wiederholten Malen recht guten Erfolg gehabt, sehr oft freilich auch ganz im Stiche gelassen. Zuerst wurde fast ausschliesslich der galvanische Strom benützt, der u. A. von Eichhorst in seinem Handbuch besonders gerühmt wird. Schon 1876 beschrieb N. d'Ancona[1]) einen Fall, der durch hundertmalige Galvanisation des 1. Ganglion des Sympathicus ziemlich gebessert wurde; freilich nahm Pat. daneben täglich 6 Tropfen Liquor arsenic. Fow. Chvostek[2]) berichtet über 13 Fälle, wo durch Galvanisation Exophthalmus und Struma schwanden, ohne dass freilich eine Besserung der Herzpalpitationen erfolgte. In der gleichen Arbeit werden 4 Fälle angeführt, von denen 3 nach Meyer durch galvanische Behandlung gebessert wurden, während beim vierten vollständige Heilung eintrat. Doch waren im ersten Fall 52, im zweiten 72 und im dritten 150 Sitzungen nötig, bis auch nur eine Besserung der Herzsymptome zu konstatieren war, was jedenfalls die Geduld des Patienten auf eine ziemlich harte Probe setzen heisst. Auch Rummel (l. c.) sah bei 1 Kranken ein günstiges Resultat der gleichen Therapie, 4 andere dagegen, die allerdings nicht sehr lange Zeit elektrisiert wurden, blieben ganz ungebessert. Vigouroux[3]) zieht den faradischen Strom vor und wird darin namentlich von Charcot unterstützt, im Gegensatz zu Mackenzie und Cardew[4]), von denen der erstere die Faradisation für

1) „Caso di gozzo esoftalmico". Gazz. med. ital. Ven. 50.

2) Josipovici l. c.

3) „Sur le traitement et sur quelques particularités cliniques de la maladie de Basedow.". Progrès méd. XV. 43. 1887.

4) Möbius l. c.

ganz erfolglos hält, während letzterer sich sogar zu folgender gewagten Gradeinteilung des Morb. Bas. versteigt: im ersten tritt spontane Besserung ein, im zweiten helfen Medikamente, im dritten hilft der galvanische Strom und im vierten gar nichts! So sehr also die Wirkung des elektrischen Stromes keineswegs unterschätzt werden darf, ist doch das Resultat dieser Therapie im ganzen noch recht unsicher, abgesehen davon, dass nicht jeder Kranke geneigt ist, so 100 Sitzungen mitzumachen, bis sich auch nur eine Besserung einstellt. Und je geringer demnach die Aussicht auf Heilung durch Medikamente und je mangelhafter auch der Erfolg der Elektrizität war, um so häufiger versuchte man nun, auf operativem Wege zum Ziele zu gelangen.

2. Die operative Behandlung des Morbus Basedowii.

Unter den in der Litteratur publicierten, hieher gehörenden Fällen sind vorerst diejenigen von Interesse, wo nicht die Struma als Hauptsymptom und mögliche Ursache der Krankheit operiert, sondern wo durch Operationen an anderen Körperteilen Heilung oder doch Besserung erzielt wurde. So heilte Hack [1]) eine 17jähr. Dame mit beidseitiger hochgradiger Hyperplasie des Schwellgewebes an der mittleren und unteren Nasenmuschel und ausgesprochenen Symptomen des Morb. Bas. durch Kauterisation der krankhaft veränderten Muscheln. Hopmann [2]) erzielte rapiden Rückgang der Krankheit, die ohne nennenswerte Struma verlief, durch Entfernung von Nasenpolypen und örtliche Behandlung einer bestehenden Rhinopharyngitis bei einer 40jähr. Frau, und in gleicher Weise eines nach 1½ Jahren auftretenden Recidives. Ueber ähnliche Fälle berichten Fränkel [3]) und Bobone [4]). Guten Erfolg erreichte Muscholdt [5]) bei einem Pat., dem zum vollständigen Basedow'schen Krankheitsbild nur der Exophthalmus fehlte, dadurch, dass er mit dem Thermokauter das hypertrophische hintere Ende der rechten unteren Nasenmuschel abtrug. In der gleichen Arbeit sind noch 2 Fälle von Stokes mitgeteilt, wo nach galvanokaustischer Aetzung in der Nase beträchtliche Strumen zurückgingen, und ein Fall von Semar, der in 1—3 Tagen nach gleichem Vorgehen Auftreten

1) Deutsche med. Wochenschr. 1886. Nr. 25.
2) Berliner klin. Wochenschr. 1888. Nr. 42.
3) Berliner klin. Wochenschr. 1888. Nr. 6.
4) Möbius l. c.
5) Deutsche med. Wochenschr. 1892. Nr. 5.

aller Erscheinungen des Morb. Bas. ausser Struma und nach weiterer Operation wieder Rückbildung dieser Symptome sah.

Federn [1]) brachte einem Patienten mit ausgesprochenem Morb. Bas. und partieller Darmatonie erhebliche Besserung durch Faradisation und Irrigationen des Darmes. Endlich soll auch die Behandlung einer Wanderniere zur Heilung der daneben bestehenden Basedow-Erscheinungen geführt haben. Ob es sich in diesen Fällen um eine Reflexneurose handelt, wie Muschold meint, mag dahingestellt bleiben; erklärt ist mit dieser Bezeichnung jedenfalls noch nicht viel.

Näher liegend als diese Art der operativen Behandlung war die direkte Inangriffnahme des Kropfes und teilweise Entfernung desselben sowohl durch Strumektomie (resp. Enukleation einer Cyste), als auch durch Unterbindung der zuführenden Schilddrüsenarterien. Die Ligatur der Schilddrüsenarterien, die im Jahre 1814 von Ph. v. Walther [2]) zuerst beim Menschen mit Erfolg ausgeführt und im Jahre 1886 von Wölfler (l. c.) der Vergessenheit entrissen und aufs neue empfohlen wurde, fand auch in einigen Fällen von Morb. Bas. mit hauptsächlich vaskulärer Struma neuerdings Anwendung.

So unterband zuerst Kocher [3]) im Jahre 1889 bei einer 47jähr. Pat. mit Morb. Bas., deren Zustand von Mai bis August durch innerliche Verabreichung von Arsen, Eisen und Bromsalzen, sowie durch Galvanisation sich eher verschlimmert hatte, linkerseits 2 Art. thyreoid., rechts 1 und erreichte damit vollständige Heilung. Ihm folgte im Jahre 1890 Trendelenburg [4]), der bei einer 23j. Frau am 24. IX. zuerst beide Art. thyr. sup., am 15. IX. gl. J. dazu beide Art. thyr. inf. (rechts wurde der Stamm der Arterie nicht ganz sicher getroffen) unterband und so bedeutende Besserung der exquisiten Basedow'schen Krankheit erzielte. Der 2. Fall, den Trendelenburg am 18. VI. 91 in gleicher Weise operierte, betrifft eine 20j. Frau, die ante operat. alle wesentlichen Symptome des Leidens aufwies und am 3. XI. 91 nur noch geringen Exophthalmus, dagegen kein Zittern mehr zeigte; Puls 80; Graefe'sches und Möbius'sches Symptom waren ganz verschwunden.

Massopust referiert im „Centralblatt für Chirurgie" (1893) kurz über einen Fall, bei dem er 2 Art. thyr. unterband, wodurch die Schild-

1) Sickinger l. c.

2) Wölfler. „Die chirurg. Behandlung des Kropfes". Berlin 1891.

3) Korrespondenzbl. für Schweizer Aerzte 1889. 1 und 2.

4) Dreesmann. „Die chirurg. Behandlung des Morbus Basedowii" Deutsche med. Wochenschr. 1892. Nr. 5.

drüse abnahm, der geringe Grad von Exophthalmus und Tachycardie verschwand. Lavise[1]) berichtet von einer Pat., die er durch Ligatur der 4 Schilddrüsenarterien anfänglich so weit besserte, dass Struma, Dyspnoe und Zittern abnahmen; doch trat nach 2 Monaten Rückfall und bald nachher Tod ein.

Wir begnügen uns an dieser Stelle mit der Anführung dieser Publikationen und werden später noch einmal auf dieselben zurückkommen.

Häufiger als durch Arterienligatur ist bei Morb. Bas. Heilung durch Strumektomie versucht worden. Inwieweit eine solche erreicht wurde, zeigen am besten folgende Fälle aus der Litteratur, deren kurze Wiedergabe wohl am Platze sein dürfte. Wir lassen es dabei dahingestellt, ob es sich überall um eigentlichen Morbus Bas. gehandelt hat, da einerseits eine strenge Sichtung wegen der Mangelhaftigkeit der vorliegenden Angaben oft nicht möglich ist und andererseits doch wohl in zweifelhaften Fällen den betreffenden Autoren nicht von vorneherein falsche Diagnosenstellung vorgeworfen werden darf.

Die beiden ersten derartigen Operationen, die veröffentlicht worden sind, fallen ins Jahr 1877: Fraser[2]) teilt nämlich mit, dass Lister 1877 eine Strumectomie bei Morb. Bas. vornahm: Der Puls, vor der Operation 130, sank am 5. Tag nach derselben auf 72; der Exophthalmus bildete sich in wenigen Wochen erheblich zurück und auch die übrigen Krankheits-Symptome besserten sich wesentlich. Nach Bénard[3]) operierte Ollier im gleichen Jahr ein 21j. Mädchen mit Cystenkropf, indem er die Haut spaltete, die Cyste durch Aetzung eröffnete und Jodtinktur injicierte: der Puls sank von 160 auf 70 Schläge; im Mai 1879 bestand nur noch geringer Grad von Exophthalmus; sonst keinerlei Beschwerden mehr.

Völlige Heilung durch Strumectomie erreichte Tillaux[4]) im Jahr 1880 in einem Fall, wo seit Jahren alle Symptome des Morb. Bas. bestanden hatten. Es ist dies also nicht die 1. Operation dieser Art, wurde dagegen als solche wegen ihres eklatanten Erfolges zuerst genauer publiciert.

1) „Traitement de goître exophth. par la ligature des quatre artères thyroidiennes". Bull. méd. 1893.

2) Wette. „Beiträge zur Symptomatologie und chirurg. Behandlung des Kropfes, sowie über die Abhängigkeit des Morbus Basedowii vom Kropfe". Langenbeck's Archiv für klin. Chirurgie XLIV. 1892.

3) Ibidem.

4) „Thyroidectomie pour un goître exophth., guérison". Bull. de l'Acad. de méd. 1880.

Rehn[1]) operierte folgende 5 Fälle:

1) 22j. Frau, die seit Jahren an kontinuierlichem Herzklopfen, Atemnot, Angstgefühl und Schlaflosigkeit litt; Puls 120—160; Bulbi leicht prominent. R. exstirpierte eine rechtsseitige, mannsfaustgrosse, sehr gefässreiche Struma, die nachher stark entwickelte Arterien und kolossal ausgedehnte Venen zeigte. Schon am 10. Tag p. op. war der Puls 80 bis 90 regelmässig, Herzklopfen verschwunden. Nach 1¼ Jahren wurde völlige Heilung und totales Fehlen von Exophthalmus konstatiert.

2) Bei einer 36j. Frau bestand Struma seit 8 Jahren, starkes Herzklopfen seit 1 Jahr, dazu Anfälle von Atemnot, Appetitlosigkeit, Menstruationsstörungen, Schlaflosigkeit, zuletzt bedeutender Tremor und leichte Prominenz der Bulbi; Puls sehr arythmisch, 140. Herzstoss schwach. Exstirpation der rechtss., gut faustgrossen, derben Struma. 12 Tage p. oper. war der Puls regelmässig, 80—90; keine Atemnot, kein Exophthalmus mehr. Völlige Heilung.

3) Exstirpation des rechten Seiten- und des Mittellappens einer total derb entarteten Struma bei einer Frau, die deutliche Symptome von Morb. Bas. zeigte (mit Ausnahme von Exophthalmus): Kropf von Jugend an, intermittirendes Herzklopfen seit 3 J., Schlaflosigkeit, hochgradige Nervosität, Kälte- und Hitzegefühl, starke Entkräftigung. Allmählige Besserung.

4) Pat. mit exquisitem Exophthalmus und heftigen stenokardischen Anfällen, Schwindel, Tremor, unregelmässiger Herzaktion. Status 4½ Mon. nach der Strumektomie: Pat. ist wieder vollkommen arbeitsfähig, Exophthalmus zurückgegangen, Anfälle, Schwindel, Zittern verschwunden; Herzaktion regelmässig.

5) In diesem Falle traten 4½ Wochen nach bilateraler Incision und Drainage einer kolossalen Kropfcyste Symptome auf, die denjenigen des Morb. Bas. ganz ähnlich waren: Anfälle von Herzklopfen, Atemnot, Beängstigung, hochgradige Pulsbeschleunigung, Schwindel. R. dilatierte die Fistel, entfernte mortificierte Kapselreste und brachte dadurch alle genannten Symptome wieder zum Verschwinden. Es ist von Interesse, beizufügen, dass Rehn in dem Vortrag: „Ueber Morbus Basedowii", gehalten an der 65. Versammlung der Gesellschaft deutscher Naturforscher und Aerzte[2]), mitteilen konnte, dass die Pat. 1) 2) und 3) seither ganz gesund geblieben sind.

Mikulicz[3]) exstirpierte bei einer 35j. Pat. eine 2-faustgrosse Struma, die mit Atemnot, Exophthalmus, bedeutender Herzvergrösserung, Herzklopfen und Pulsbeschleunigung (Puls 100, unregelmässig) kompliciert war. Einige Monate später waren ausser geringer Prominenz der Bulbi alle Krankheitserscheinungen verschwunden.

1) „Ueber die Exstirpation des Kropfes bei Morbus Based.". Berliner klin. Wochenschr. 1884.

2) Deutsche med. Wochenschr. XX. 12.

3) Centralblatt für Chirurgie. Nr. 51. 1885.

Jul. Wolff[1]) berichtete in der „Berliner medic. Gesellschaft“ über 2 Fälle von Strumektomie bei Morb. Bas.:

1) 30j. Frau mit weichem Kropf, Exophthalmus, Heiserkeit, Atembeschwerden, unregelmässigem Puls (144), nervöser Aufregung, Hitzegefühl und Schwitzen. Nach der Operation sank der Puls auf 72, Heiserkeit und Exophth. nahmen rapid ab. Pat. blieb dauernd gesund.

2) 30j. Frau: Beide Bulbi nicht sehr prominent, auffallend glänzend, Graefe'sches Symptom schwach vorhanden; doppelseitige Struma mit deutlichen Pulsationen und Gefässgeräuschen; Puls 124; starkes Herzklopfen und Atembeschwerden. Durch Strumektomie wurde eine bedeutende Besserung des Exophthalmus und Herzklopfens erzielt; der Puls, welcher in den ersten 10 Tagen auf 88 gesunken war, stieg dann wieder auf 110—120; spätere Nachrichten fehlen.

Dubreuil[2]) heilte einen 22j. Mann dadurch, dass er die rechtsseitige apfelgrosse Kropfcyste zuerst punktierte, dann enukleierte und daneben Tinkt. Digitalis und kalte Douchen gab. Exophthal., Pupillenerweiterung und Störungen der Herzthätigkeit schwanden allmählig. Der Puls sank von 120 auf 80 Schläge.

Unter dem „Kropfmaterial von Friedrichshain“ führt Frank[3]) 4 Fälle von operativ behandeltem Morb. Bas. an, mit folgenden Resultaten: 1 Exitus lethalis an den Folgen der Operation, 1 vollständige Heilung, 1 Misserfolg, 1 Fall ohne nähere Angaben.

Eine „evident günstige“ Wirkung erzielte Kümmel[4]): 24j. Frau mit sehr ausgesprochenen Symptomen von Morb. Bas.: Zittern, lebhaftes Herzklopfen und Angstgefühl, mittelgrosse Struma, hochgradiger Exophthalmus, Puls 140—160, grosse Schwäche, anhaltende Schlaflosigkeit. Alle möglichen internen Mittel waren ohne Erfolg. Nach der Strumektomie schwanden Schwäche- und Angstgefühl, sowie das Herzklopfen; Puls 70—80. Bei der Entlassung (nach 6 Wochen) bestand noch leichter Exophthalmus.

Rupprecht[5]) berichtet „über einen Fall von Basedow'scher Krankheit“: 35j. Bäcker mit Herzklopfen seit 8 Jahren und Struma seit 5 Jahren; dazu in letzter Zeit deutlicher Exophth.; Puls bis 140. Enukleation des Kropfes: Puls wurde regelmässig 80—100, Exophthal. bildete sich in 4 Wochen vollständig zurück; Allgemeinbefinden wurde wieder sehr gut.

Im Anschluss an obige Mitteilung wurden 2 Fälle von Morb. Bas. mitgeteilt, die Stelzner operierte: im 1. trat infolge Totalexstirpation der Schilddrüse Tetanie und Schwachsinn ein, im 2. ebenfalls Tetanie

1) „Weitere Beiträge zur Lehre vom Kropf“. Berliner klin. Wochenschr. Nr. 28. 1887.

2) „Goître kystique, maladie de Basedow., guérison“. Gaz. méd. de Paris. LVIII. 34. 1887.

3) Berliner klin. Wochenschr. Nr. 42. 1888.

4) Deutsche med. Wochenschr. 1890.

5) Jahresbericht der Gesellschaft für Natur- und Heilkunde in Dresden. 1890.

trotz nur teilweiser Resektion; keinerlei Besserung der Basedow-Symptome.

Sprengel[1]) erreichte bei einer Pat. mit Morb. Bas. und Trachealstenose wohl Beseitigung der letztern und Abnahme des Herzklopfens, der Exophthalmus blieb dagegen unverändert.

Wölfler (l. c.) führt ausser den hier anderweitig erwähnten noch folgende Strumaoperationen bei Morb. Bas. an: 1) mit gutem Erfolg: Watson 2 Fälle; Jones, Boeckel, Péan, Billroth und Tillaux je 1 Fall (es handelte sich beim letzten um ein Sarkom der Schilddrüse); 2) 2 Fälle, wo erst nach der Operation Exophthalmus auftrat: 1 von Tessier (operiert von Dolbeau) und 1 von Chrétien. Weitere Angaben fehlen an der betr. Stelle.

4 Fälle, operiert von Riedel[2]): 1) 20j. Frau mit Kropf, sehr heftigen Herzpalpitationen, gewaltigem Exophthalmus, hochgradiger Nervosität und starker Abmagerung. Die Exstirpation der rechtsseitigen, sehr gefässreichen Struma bewirkte rasche und vollständige Heilung. 3 Jahre nach der Operation war die Frau noch völlig gesund, Exophthalmus ganz verschwunden, das Gewicht von 41 auf 67½ Kilo gestiegen. 2) 23j. Mann: Struma seit 8 Jahren, Herzklopfen, Exophth. mittleren Grades, deutliches Graefe'sches Phaenomen. Strumektomie am 8. V. 89. Bei der Nachuntersuchung im Nov. 1890 waren die Herzbeschwerden total verschwunden, der Exophth. bedeutend zurückgegangen. 3) 49j. Frau, die am 4. VIII. 91 wegen exquisitem Morb. Bas. strumektomiert wurde. Gleich nach der Operation besserte sich der Zustand bedeutend. Im August 1892 hatte die Pat. um 20 Kilo zugenommen; Exophth. und Herzklopfen waren weg; es bestand dagegen noch geringe Nervosität. 4) Entfernung einer Strumacyste bei einer 20j. Frau. Herzklopfen, Nervosität, Schlaflosigkeit und Kopfschmerzen verschwanden gänzlich.

Lemke[3]) berichtet von 2 Pat., die an sehr ausgesprochenen Symptomen von Morb. Bas. litten und von denen der eine völlig geheilt, der andere erheblich gebessert wurde, und teilt 1892[4]) 3 neue Beobachtungen mit: In 1 Fall trat zuerst Besserung ein; dann aber starb die Pat. an Influenza und Lungenoedem; die beiden andern Patientinnen dagegen wurden geheilt.

Möbius (l. c.) erwähnt einen Fall von Gauthier, der bei einer 60j. Frau mit altem Kropf eine Strumacyste punktierte und Jodtinktur einspritzte. Nach anfänglicher Besserung wuchs der Kropf wieder und kehrten auch die übrigen Erscheinungen des Morb. Bas. zurück. Pat.

---

1) Möbius l. c.

2) Wette l. c.

3) „Ueber chirurg. Behandlung des Morbus Basedowii". Deutsche med. Wochenschr. 1891. Nr. 2.

4) „Weiteres über die chirurg. Behandlung des Morbus Based.". Deutsche med. Wochenschrift 1892. Nr. 11.

starb bald mit allen wesentlichen Zeichen dieser Krankheit an einer Bronchitis.

Strümpell sah sogar in 1 Fall plötzlichen Tod wenige Stunden nach der Strumektomie. Völlige Heilung dagegen erreichte Bottini[1]) bei einem exquisiten Fall von Morb. Bas., wo er sogar die Totalexstirpation der Schilddrüse vornahm, ohne dass Zeichen von Cachexia strumipriva auftraten.

Aus der Strassburger chirurgischen Klinik beschreibt Sickinger (l. c.) folgenden Fall: Auftreten der Krankheit nach Influenza; verschiedene therapeutische Massnahmen blieben ohne Erfolg. Strumektomie wegen zunehmender Dyspnoe. Nachdem Anfangs Lungenoedem und Collaps gedroht hatte, heilte nachher die Wunde ohne Störung, in den Symptomen des Morb. Bas. trat dagegen z. T. nur geringe, z. T. gar keine Besserung ein. Nach Troje[2]) enukleierte Mikulicz 3 Knoten einer grossen Struma, die von Dyspnoe, Hypertrophie des linken Herzens, Tachycardie, Zittern, Schwitzen, Kopfschmerzen und erhöhter Reizbarkeit begleitet war. Schon am 6. Tage post oper. sank der Puls unter 100; Zittern, Schwitzen und Kopfschmerzen hörten auf.

In seinem „Bericht über 200 Kropfoperationen" führt Sulzer[3]) 3 Strumaresektionen bei Morb. Bas. an, und zwar 1 mit totalem Misserfolg und 2 mit bedeutender Besserung.

Ueber guten Erfolg der Strumektomie berichten in je 1 Fall ferner noch:

1) Putnam[4]) Entfernung einer kolloiden Struma.

2) Determeyer[5]): Schwerer Morb. Bas. nach Influenza, operiert von Rotter.

3) Neumann[6]): Fall aus dem Friedrichshainer Krankenhaus, operiert von Hahn. Der Puls stieg Anfangs von 132 auf 160 und 180, betrug dann aber vom 11. Tage an beständig 60—72.

Die kurze Anführung dieser Fälle, die wir in der Litteratur unter dem Begriff des Morb. Bas. beschrieben fanden, vermag uns zwar kein sicheres Kriterium des Erfolges der Operation zu geben, da fürs erste teilweise nur mangelhafte Referate vorlagen, hauptsächlich aber natürlich nur ein Teil der einschlägigen Fälle veröffentlicht ist und jedenfalls auch ziemlich zahlreiche Misserfolge

1) „L'estirpazione del gozzo nel morbo del Basedow". Clinica chir. 1893. Centralblatt für Chirurgie.

2) Deutsche med. Wochenschr. XIX. 1893.

3) Deutsche Zeitschrift für Chirurgie. XXXVI. 1893.

4) Americ. Journ. of med. Soc. CVI. 1893. Schmidt's Jahrb. 1893.

5) „Ueber einen operativ behandelten Fall von Morbus Basedowii". Deutsche med. Wochenschr. XIX. Nr. 11. 1893.

6) „Bericht über eine Strumektomie bei Morbus Based.". Deutsche med. Wochenschr. XIX. Nr. 89. 1893.

nicht weiter bekannt wurden; aber der Schluss darf doch aus dem Vorhergehenden unbedingt gezogen werden: die operative Behandlung des Morb. Bas. hat bisher recht zahlreiche schöne Resultate erzielt und kann sich mit jeder anderen zum mindesten messen.

3. Krankengeschichten der Züricher Klinik.

Zu teilweise sehr guten Erfolgen führten auch die Strumektomieen, die auf der Züricher chirurgischen Klinik von 1888 bis heute von Herrn Prof. Dr. Krönlein in 8 Fällen bei Patienten mit Morbus Bas. vorgenommen wurden. Die Krankengeschichten derselben, von denen 4 schon von Dr. Stierlin[1]), dem damaligen Sekundararzt der Klinik, in diesen Beiträgen (Bd. V und VIII) kurz beschrieben wurden, sind folgende.

I. St. Anna, 19j. Weissnäherin, Höngg; aufgen. 2. XI. 1888. Pat. stammt von ganz gesunden Eltern. Die Mutter hatte in ihrer Jugendzeit einen ziemlich grossen Kropf, der seither ganz verschwand; ein Bruder zeigt ebenfalls eine Struma. Seit 5 Jahren entstand allmählig eine Anschwellung der vordern und seitlichen Halspartien, die trotz Einreibungen von Salben beständig zunahm. Seit ¼ Jahr bemerkte Pat. eine auffallende Beschleunigung ihrer Herzaktion, die namentlich bei raschen Bewegungen ein sehr belästigendes Gefühl von Herzklopfen hervorrief. Um diese Zeit begann auch der Kropf rasch zu wachsen. Von Zeit zu Zeit hat Pat. auf der l. Halsseite stechende Schmerzen und Nachts ziemlich viel Husten; dabei ist sie seit einigen Wochen namentlich am Morgen heiser. Zuweilen bestehen Schluckbeschwerden.

Status praesens: Mittelgrosses, grazil gebautes und ziemlich gut genährtes Mädchen. Ist etwas nervös und zuckt ab und zu blitzartig mit den Händen; eigentlicher Tremor fehlt. Zunge feucht, ohne Belag. Es besteht kein deutlicher Exophth., Augenbewegungen frei. An den Rachenorganen nichts besonderes. Kein Fieber. Puls regelmässig, gespannt, sonst ziemlich klein. Die Frequenz beträgt 120—140 und sinkt auch im Schlaf nicht unter 100. Am Hals sieht man, links deutlicher als rechts, Carotidenklopfen; an der Carotis nur fortgeleitete Herztöne, keine Geräusche zu hören. Auf der l. Halsseite findet sich eine kugelige, orangengrosse, mobile Geschwulst, die bis an den hintern Rand des M. sternocleidomast. sin. reicht und in der Mitte den untern Teil des Larynx und der Trachea überdeckt. Dieselbe ist von weicher Konsistenz, pulsiert nicht und lässt auch keine Geräusche hören. Rechter Schilddrüsenlappen nicht besonders vergrössert. Larynx ein wenig nach rechts verschoben.

1) Der Vollständigkeit halber und in Anbetracht ihrer Wichtigkeit werden obige 4 bereits publicierten, aber nicht eingehender besprochenen Fälle hier nochmals in extenso angeführt.

Thorax gut gebaut. Im 5. Interkostalraum etwas einwärts der l. Mam.-Linie ist der Spitzenstoss des Herzens sehr gut und verbreitert durchzufühlen; daneben diffuse Erschütterung der ganzen l. vordern Thoraxseite. Relative Herzdämpfung: 2. Interkostalr., r. Sternalrand, 2 cm ausserhalb der l. Mam.-Linie. Ueber allen Klappen, besonders an der Mitralis, ist der 1. Herzton sehr laut, der zweite dagegen ziemlich leise. Keine Geräusche. Lungen und Abdominalorgane normal. Appetit gut, Schlaf unruhig. Pat. hat deutliche „Kropfstimme". Die laryngoskopische Untersuchung ergibt im Larynx normale Verhältnisse, dagegen zeigt die Trachea eine Verschiebung nach rechts, so dass die Konvexität der Trachealringe fast parallel dem l. Stimmband läuft.

Diagnose: Morbus Basedowii incipiens. — Struma dyspnoëtica.

Operation: 24. XI. 88. Chloroform-Narkose für den Hautschnitt, der 12 cm lang am vordern Rand des M. sternocleidomast. bis zur Incisura sterni geführt wird. Trennung des Platysma, der Zungenbein-Sternum-Muskeln und einiger Fasern des M. sternocl., sowie der mittlern Halsfascie. Der prall gespannte Tumor wird unter dem Kopfnicker hervor freigelegt, wobei er sich als über gänseeigross erweist. Stumpfe Ausschälung desselben mit doppelter Fassung und Unterbindung der in die Struma eindringenden Gefässe (ca. 30.) Abtragung der Brücke, die zur r. Schilddrüsenseite hinüberführt, mit sorgfältiger Ligatur der gefassten Gefässe (die Art. thyreoid. inf. zeigt ein sehr grosses Lumen) mit Catgut. Gleiche Knopfnähte der Muskulatur nach Einführung eines Drain. Schliessung der Haut mit Seidennähten. Antiseptischer Verband.

25. XI. Schlaf schlecht wegen Schmerzen im Hals. Temp. leicht erhöht. Puls 140. — 28. XI. Zustand besser; nur noch geringe Schluckbeschwerden, Temperatur niedriger. Puls 116. — 1. XII. 1. Verbandwechsel: Mässig reichliches Wundsekret. Wunde heilt reaktionslos. Entfernung des Drain und der Nähte. Neuer Okklusivverband. Keine Schluckschmerzen mehr. Temperatur schwankt um 37,5. Puls 104. Allgemeinzustand befriedigend. — 8. XII. Verbandwechsel: Vollständige prima reunio bis auf eine kleine, ovale ca. $2^1/_2$ cm lange Granulationsfläche am untern Wundnahtende. Keine Retention. Leichter Borsalbeverband. Temperatur 36,9. Puls 100. Allgemeinbefinden sehr gut. — 11. XII. Pat. wird entlassen: Atmung vollständig frei, Herzklopfen vermindert. Temp. 37,0. Puls 92. — 29. XII. Abermalige Untersuchung der Pat: Carotiden klopfen noch deutlich. Spitzenstoss des Herzens kaum sichtbar, aber im 5. Interc.-R. deutlich an normaler Stelle fühlbar; diffuse Erschütterung der Brustwand kaum angedeutet. Herztöne rein, von normaler Qualität. Herzgrenzen: 3. Rippe, r. Sternalrand, l. Mam.-L. Puls 112. Es besteht keine Dyspnoe und kein Herzklopfen mehr; Pat. fühlt sich ganz wohl. — 3. II. 89. Status ungefähr wie am 29. XII. 88; das Befinden der Pat. ist andauernd ein sehr gutes.

Nachuntersuchung (16. I. 94) nach mehr als 5 Jahren: Pat. hat sich im Jahre 1890 verheiratet und am 11. März 1891 zum 1. Mal geboren. Die Geburt verlief ohne Kunsthilfe gut; Störungen von Seite des Herzens blieben ganz fern. Dagegen stellte sich Puerperalfieber ein, das die Pat. 12 Wochen lang ans Bett fesselte. Die zweite, ganz normale Geburt machte Pat. am 31. XII. 93 in der Züricher Frauenklinik durch, wo den behandelnden Aerzten aufgefallen sein soll, dass Pat. meist einen etwas beschleunigteren Puls hatte als die übrigen normalen Puerperae. Pat., die von der Entbindung her (vor 16 Tagen) noch etwas schwach und blass ist, fühlt sich sonst stets ganz wohl und kann ohne irgend welche Beschwerden alle häuslichen Arbeiten verrichten. Herzklopfen tritt höchstens noch bei andauernd schnellem Gehen auf. Dagegen soll nach Angabe ihrer Umgebung stets ein geringer Grad von Aufregung bestehen, die jedoch vor der Operation viel deutlicher gewesen sei. Der Puls ist ziemlich klein, weich, leicht zu unterdrücken, regelmässig, zählt Anfangs 100—104 Schläge, dann bei abgelenkter Aufmerksamkeit der Pat. noch

Nr. 1.

Nr. 2. 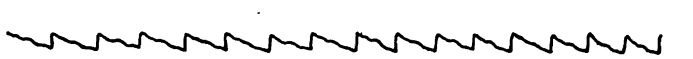

Nr. 1. St. Anna. 3. XI. 88. Puls 120 a. o. — Nr. 2. St. Anna. 16. I. 94. Puls 92 p. o.

88—92, zuletzt nur 80—84 Schläge. Dabei fällt auf, dass die Pulszahl sehr leicht und rasch, meist ziemlich erheblich wechselt. Spitzenstoss des Herzens nicht sichtbar, dagegen deutlich, aber nicht verbreitert, fühlbar im 5. Interc.-R., ca. 2 cm innerhalb der l. Mam.-L. Herztöne rein, laut, ohne besondere Accentuation. Von der frühern diffusen Erschütterung der Thoraxwand und vom Carotidenklopfen ist nichts mehr zu bemerken. Die linke Halsseite mit der feinen Operationsnarbe zeigt nichts besonderes, die rechte dagegen ist vorgewölbt und lässt einen ca. gänseeigrossen Tumor von weicher Beschaffenheit durchfühlen, der sich vom vordern Rand des r. M. sternocleidom. bis etwas über die Mittellinie des Halses erstreckt, nicht fluktuiert und den Kehlkopf mit der Trachea deutlich etwas nach links verschoben hat. Diese rechtsseitige Struma soll im Laufe des letzten Jahres nach und nach bis zu dieser Grösse gewachsen sein und der Pat. hie und da bei strenger Arbeit leichte Atemnot erzeugen. Die Stimme ist rein.

II. J., Magdalena, 25j. Landwirtin, Oberwyl; aufgen. 16. I. 90. Pat. ist erblich in keiner Weise belastet und war bis zum 16. Altersjahr stets gesund. Da erkrankte sie an Husten, Blutspeien und 14 Tage später an Brustfellentzündung, genas bald wieder, behielt aber von da an ein

starkes Gefühl von Herzklopfen, gegen welches verschiedene Mittel ohne Erfolg angewandt wurden. Ein halbes Jahr später bemerkte sie an sich einen „dicken Hals", der trotz Salbeneinreibungen nach und nach bis zu seiner jetzigen Grösse anwuchs, der Pat. aber im Allgemeinen wenig lokale Beschwerden verursachte. Dagegen quälte sie seit 1882 allmählig zunehmende Schlaflosigkeit, die sie auf das Herzklopfen zurückführt, allgemeine Schwäche, die ihr schwere Arbeit verunmöglicht, Zittern der Hände, Kopfschmerzen. Menstruation seit 1883 unregelmässig, meist sehr profus.

Status praesens: Ziemlich grosse, kräftig gebaute, ordentlich genährte, aber etwas anaemische Pat. Körpertemperatur nicht erhöht. Puls voll, regelmässig, beschleunigt: 108—120 (auch im Schlaf nicht unter 100). Pupillen weit; es besteht zur Zeit kein deutlicher Exophthalmus, doch gibt Pat. bei der Nachuntersuchung am 8. I. 94 (s. unten) von sich aus an, es sei vor dem Spitaleintritt ihrer Umgebung oft aufgefallen, dass ihre Augäpfel so weit vorstanden. Diese Prominenz der Bulbi sei zeitweise bedeutender geworden, und zwar meist dann, wann auch der Kropf an Grösse zuzunehmen schien; wenn dann die Struma wieder kleiner geworden, sei auch der Exophthalmus zurückgegangen. Augenbewegungen unbehindert. In der Medianlinie des Halses und von da etwas nach rechts abweichend, nach oben bis zum Zungenbein gehend und unten in der Incisura sterni verschwindend findet sich ein über orangengrosser, ziemlich harter Strumaknoten. Herzdämpfung überragt die l. Mam.-L. um ca. 2 cm; starke diffuse Erschütterung der vordern Brustwand. Herztöne rein, laut, doch nirgends abnorm verstärkt. An Lungen und Abdominalorganen nichts besonderes. Pat. klagt über nervöse Aufregung, Herzklopfen, Schlaflosigkeit und schlechten Appetit.

Diagnose: Struma follic. dextra. — Morbus Basedowii.

Operation: 9. II. 90. In Chloroformnarcose wird durch einen ca. 20 cm langen Schnitt parallel dem vordern Rand des M. sternocleidom. d. und nach Durchtrennung der Halsmuskeln der Tumor freigelegt, Art. thyreoid. sup. und einzelne Aeste der Art. thyr. inf. werden isoliert und unterbunden. Stumpfe Enukleation des Strumaknotens nach Trennung der obersten Schilddrüsenschicht. Blutung mässig. Catgutligaturen der Gefässe, Catgutnaht der vordern Halsmuskeln, Einlegung eines Drain, Seidennaht der Haut. Antiseptischer Okklusivverband. Ein bestimmter Einfluss der Operation auf die Symptome des Morb. Based. liess sich nun mehrere Wochen lang nicht konstatieren, da der Wundverlauf kein normaler war. Die Nahtlinie platzte nach dem 1. Verbandwechsel (15. II.), die Sekretion wurde reichlicher; Pat. bekam mehrere Schüttelfröste und Fieber; es stellten sich mehrmals Blutungen aus dem Wundgebiet ein. Da keine sichere Infektionsquelle nachgewiesen werden konnte, nahm man an, dass wohl bei der damals herrschenden Influenzaepidemie diese Krankheit den Wundverlauf so gefährlich kompliciert habe. Erst vom 18. III.

an blieb Pat. dauernd fieberfrei und erholte sich rasch; der Puls schwankte jetzt stets zwischen 72 und 84; Herzklopfen und Zittern der Hände hatten ganz aufgehört. Weil sich die Operationswunde nur langsam schloss, konnte Pat. erst am 4. V. entlassen werden, jedoch mit vollständiger Heilung.

Nachuntersuchung: (8. I. 94): Pat. begann schon 14 Tage nach Spitalaustritt wieder zu arbeiten; sie verrichtete seither beständig sämtliche Hausgeschäfte und auch leichtere Feldarbeiten, für schwerere sei sie von jeher wegen ihrer etwas schwächlichen Konstitution nie fähig gewesen. Die einzige Klage, die Pat. gegenwärtig noch hat, ist die, dass sie bei grossen Anstrengungen in der linken Halsseite hie und da einen leichten Druck gegen die Luftröhre verspüre, der jedoch keine Atmungsstörungen verursache und jeweilen rasch wieder verschwinde. Die laryngoskopische Untersuchung ergibt übrigens ganz normale Verhältnisse. Sonst fühlt sich die Pat. kerngesund, hat kein Herzklopfen und keinen Tremor mehr, ebensowenig abnorme psychische Erregbarkeit und schläft auch ganz gut. Dagegen besteht noch ein ganz leichter Grad von Exoph-

Nr. 1.

Nr. 2. 

Nr. 1. J. Magdal. 7. II. 90. Puls 112 a. o. — Nr. 2. J. Magdal. 8. I. 94. Puls 88 p. o.

thalmus; Lid- und Augenbewegungen frei. Der Puls ist regelmässig, ordentlich gefüllt, nicht besonders gespannt, zählt bei der Untersuchung 88—92 Schläge, zu Hause nach Angabe der Pat. nur 76—84. Die relative Herzdämpfung beginnt am obern Rand der 3. Rippe, reicht etwa bis zum r. Sternalrand und zur l. Mam.-L. Spitzenstoss nicht sichtbar und nur schwach fühlbar in der Mam.-L. Die Herztöne sind über allen Klappen von einem kurzen, weichen systolischen Geräusch begleitet, sonst ohne Besonderheiten. Menstruation seit der Operation regelmässig, doch meist ziemlich schmerzhaft.

III. G., Anna, 28j. Hausfrau, Sennhof; aufgen. 18. IV. 90. Der Vater starb an Lungentuberkulose, die Mutter leidet viel an Herzklopfen. 5 Geschwister sind gesund. Pat. ist die Cousine von Fall II. (J. Magdalena). Sie fühlte sich früher stets gesund, hatte jedoch schon als Kind einen dicken Hals, der trotz jahrelanger Anwendung von Jodsalben nicht zurückgieng. Seit Mai 1888 verspürte Pat. häufiges Herzklopfen und dazu seit Herbst 1889 Zittern der Hände und Beine. Nachdem sie um Neujahr 1890 zweimal die Influenza durchgemacht, wurden beide Symptome intensiver und konstanter, selbst bei sonst ruhiger Körperhaltung. Auch

die Struma wuchs nun rapid und verursachte oft Atembeschwerden; vorübergehend trat Oedem der Beine und trockener Husten auf. Auf den bestehenden Exophthalmus wurde sie um Neujahr 1890 vom behandelnden Arzt aufmerksam gemacht. Pat. hat 1 Mal geboren; es bestehen keine Menstruationsstörungen.

Status praesens: Mittelgrosse, gut gebaute Pat., die deutlich den Eindruck nervöser Aufregung macht; die Antworten werden rasch und unter auffallend hastigen Kopfbewegungen gegeben. Es besteht leiser Tremor der Hände und deutlicher Exophthalmus, dagegen kein Graefe'sches Symptom. Pupillen etwas weit, von guter Reaktion. Kein Fieber; keine Oedeme. Puls regelmässig, klein, gespannt, 120—130 Schläge, sinkt im Schlaf nur ausnahmsweise auf 92. Lebhafte Pulsation der Carotiden. Auf der rechten Halsseite ein stark hühnereigrosser, nicht fluktuirender Kropfknoten, der bis unter das Sternum hinabreicht und von den Carotiden mitgeteilte Pulsation zeigt. Ueber demselben ein schwirrendes Geräusch zu hören. Herzgrenzen nicht vergrössert; Spitzenstoss sichtbar und stark verbreitert fühlbar im 5. Interc.-R. Die beiden ersten Töne an der Spitze laut und etwas klappend, der 1. Tricuspidalton von einem systolischen Geräusch begleitet, zweite Töne leise. Pulmonal- und Aortentöne eher schwach, besonders die zweiten. Lungen und Abdominalorgane ohne Besonderheiten. Stimme rein, Schlaf gut, kein Schwindel, keine Kopfschmerzen. Die Laryngoskopie ergibt eine leichte Skoliose des Kehlkopfs nach links.

Diagnose: Struma parench. dextr. — Morbus Basedowii.

Operation: 7. V. 90. In gemischter Morphium-Chloroformnarkose wird ein ca. 15 cm. langer Hautschnitt am vordern Rand des M. sternocleidom. d. geführt. Durchtrennung von Muskeln und Fascien, Isolierung des Tumors mit Unterbindung der sehr zahlreichen und grossen zuführenden Gefässe zwischen 2 Schiebern. Ligatur der sehr weiten Art. thyreoid. inf. im Stamme. Zwischen 2 Klemmen wird die Verbindungsstelle des so freigelegten Strumaknotens mit der linken Schilddrüsenhälfte durchtrennt. Unterbindung der durchschnittenen Gefässe mit Catgut. Einlegen eines Drain in den untern Wundwinkel. Catgutnaht der Muskulatur, Seidenknopfnaht der Haut. Antiseptischer Okklusivverband.

8. V. Pat. ist sehr aufgeregt und klagt über Schluckbeschwerden. Temp. 38,0. Puls 148. — 12. V. Pat. schläft gut, hat keine Schluckschmerzen mehr. Puls 88, bedeutend weicher als früher. Zittern merklich vermindert. Prima reunio der Halswunde. — 18. V. Pat. steht seit gestern auf. Das Zittern ist in der r. Hand, wo es ganz verschwunden war, wieder etwas vorhanden. Puls 116, jedoch viel weniger gespannt als ante oper. Temp. 36,4. — 25. V. Pat. wird mit folgendem Status entlassen: Der Tremor der Hände ist nicht ganz verschwunden, tritt aber jeweils nur am Morgen während weniger Stunden und in ganz geringem Grade auf. Kein Herzklopfen mehr. Puls schwankt Morgens zwischen

104 und 108, Abends zwischen 84 und 92. Pat. gibt spontan an, sie sei nicht mehr so aufgeregt wie früher.

Nachuntersuchung (8. I. 94): Pat. ist mit dem Erfolg der Operation immer noch sehr zufrieden und macht wirklich den Eindruck einer vollkommen gesunden Frau, an der man nicht die geringsten Erscheinungen von Basedow'scher Krankheit mehr bemerkt. Sie gibt an, dass bald nach ihrer Entlassung aus dem Spital alle Beschwerden vollends verschwunden seien, namentlich auch die Prominenz der Bulbi und das Zittern. Sie verrichtet seither alle möglichen Hausgeschäfte ohne Beschwerden und verspürt nur bei ganz schwerer Arbeit noch hie und da etwas Herzklopfen. Pat. hat am 19. V. 91 geboren; Gravidität und Partus verliefen ohne irgendwelche besondere Störungen. Gegenwärtig ist objektiv keine Spur von psychischer Aufregung mehr zu erkennen, ebensowenig von Exophthalmus und Tremor. Schlaf gut. Puls etwas klein, leicht zu unterdrücken, regelmässig; zählt z. Z. 88 Schläge in der

Nr. 1. 

Nr. 2. 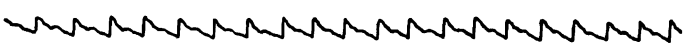

Nr. 1. G. Anna. 19. IV. 90. Puls 126 a. o. — Nr. 2. G. Anna. 8. I. 94. Puls 94 p. o.

Minute. Spitzenstoss des Herzens nicht sichtbar und nur sehr schwach zu fühlen im 5. Interc.-R. etwas innerhalb der l. Mam.-L. Relative Herzdämpfung nach keiner Richtung verbreitert. Herztöne etwas leise, aber rein. Die Operationsnarbe ist nur noch wenig sichtbar; dagegen wölbt sich zwischen derselben und der Mittellinie des Halses ein unter der Haut verschieblicher, ca. hühnereigrosser Tumor von weicher Konsistenz vor (Strumarecidiv), welcher der Pat. jedoch keinerlei Beschwerden verursacht. Derselbe soll sich während der letzten 6 Monate allmählich ausgebildet haben.

IV. B., Emilie, 20j. Schneiderin, Enge; aufgen. 7. XI. 90. Der Vater starb an Lungentuberkulose, die Mutter und 3 Geschwister sind gesund. Menses mit 13 Jahren stets regelmässig. Da seit 2 Jahren der Hals anfieng, dicker zu werden und Pat. bisweilen Atemnot hatte, bestrich sie im April 1890 denselben von sich aus mit Jodtinktur, ohne Erfolg. Auf ärztliche innerliche Darreichung von Jodkali und äusserliche Applikation von Ung. Kali jodati soll der Halsumfang um $1^1/_2$ cm abgenommen haben. Wegen gleichzeitig auftretender Heiserkeit wurde Pat. von einem Laryngologen 8 Wochen lang mit ziemlich gutem Erfolg elektrisiert. Jodkali wurde weiter gebraucht, bis der Pat. und ihrer Umgebung endlich ein ziemlich intensives Zittern der Hände und Füsse

auffiel; dabei litt sie häufig an Herzklopfen, das sie übrigens schon seit Frühjahr ab und zu gehabt hatte, und an Schlaflosigkeit, war launisch und aufgeregt. Exophthalmus wurde nicht konstatiert. Sie liess sich am 23. VII. 90 auf die hiesige medizinische Klinik aufnehmen. Da ihr daselbst jedoch die angewandten Medikamente (zuerst Jodeisen, dann Bromkalium) keine Besserung brachten, und der Zustand sich eher verschlimmerte, wurde sie am 7. XI. auf ihren dringenden Wunsch auf die chirurgische Abteilung verlegt.

Status praesens: Mittelgrosses Mädchen von gutem Ernährungszustand. Klagen über Kopfschmerzen, Herzklopfen und Zittern. Auf Brust, Hals und Rücken ein pustulöses Exanthem, das Pat. selbst der Jodbehandlung zuschreibt. Puls regelmässig, beschleunigt: 112—132, selbst im Schlaf werden 120 Pulse gezählt. Pupillen mittelweit, reagieren gut; keine Störungen in Augen- und Lidbewegungen, kein Exophthalmus. Thorax gut gebaut. Herzgrenzen normal, Herzaktion kräftig, Töne laut und rein. An den Lungen nichts besonderes. Ziemlich intensiver und rascher Tremor der vorgestreckten Hände. Beide Schilddrüsenlappen sind vergrössert, besonders der rechte in Form eines umschriebenen Knotens von weicher Beschaffenheit. Stimme laut, rein. Laryngoskopischer Befund ohne Besonderheiten.

Diagnose: Struma parench. dextr. — Morbus Basedowii(?).

Operation: 1. XII. 90. Ruhige Morphium-Chloroformnarkose. Der Tumor wird in ganz ähnlicher Weise wie im vorigen Fall freigelegt und mit Unterbindung der zahlreichen zuführenden Gefässe isoliert. Resektion am Isthmus. Catgutnaht der vordern Halsmuskeln nach Einlegung eines Drain in den untern Wundwinkel; Seidennaht der Haut. Die Struma war sehr blutreich.

2. XII. Pat. fühlt sich wesentlich erleichtert, hat jedoch eine Körpertemperatur von 38,4 und einen Puls von 144. — 5. XII. 1. Verbandwechsel: Wunde heilt per primam. Temp. 37,4. Puls 112. — 15. XII. Pat. wird entlassen: die Pulsfrequenz beträgt immer noch 104—108 und auch der Tremor ist nur wenig gebessert. Subjektiv fühlt sich Pat. sonst sehr wohl. — Am 20. XI. 91 konnte Dr. Stierlin gelegentlich einer Nachuntersuchung fast vollständige Heilung aller Symptome konstatieren.

Nachuntersuchung am 13. I. 94: Pat. gibt an, dass sich ihr Zustand bald nach der Entlassung aus dem Spital noch wesentlich gebessert habe. Trotz angestrengter Beschäftigung als Schneiderin fühlt sie sich absolut gesund. Das Herzklopfen ist total verschwunden, ebenso der Tremor der Hände und Füsse. Die Kopfschmerzen, von denen Pat. ante oper. sehr häufig und intensiv geplagt wurde, treten nur noch selten bei beruflicher Ueberanstrengung und auch dann in geringem Grade auf. Pat. schläft gut und zeigt ein blühendes Aussehen; von nervöser Aufregung ist gar nichts zu bemerken. An den Augen nichts besonderes. Puls regelmässig, weich, von geringer Füllung, zählt z. Z. 80—84 Schläge.

Spitzenstoss des Herzens schwach fühlbar im 5. Interc.-R. in der linken Mam.-L. Herzdämpfung nach keiner Richtung verbreitert. Herztöne

Nr. 1. 

Nr. 2. 

Nr. 1. B. Emilie. 16. XI. 90. Puls 120 a. o. — Nr. 2. B. Emilie. 13. I. 94. Puls 80 p. o.

ziemlich laut und rein. Die rechte Halsseite zeigt eine feine lineäre Operationsnarbe, sonst normale Verhältnisse. Die linke Schilddrüsenhälfte ist leicht vergrössert, von weicher Beschaffenheit, macht übrigens keinerlei krankhafte Symptome. Laryngoskopisch nichts besonderes.

V. T., Rosa, 21j. Dienstmädchen, Zürich; aufgen. 8. I. 92. 2 Geschwister der Pat. starben an Lungentuberkulose. Pat. litt von Kindheit an häufig an Nasenbluten und Kopfschmerzen. Vor ca. 6 Jahren bemerkte sie zuerst zu beiden Seiten des Halses fast wallnussgrosse harte Kropfknoten, die ihr zwar damals noch keinerlei Beschwerden machten, später dagegen rasch wuchsen, namentlich der rechtsseitige. Seit 4 Jahren hat die Stimme ein heiseres Timbre angenommen. Allmählich stellten sich in den letzten Jahren auch Herzklopfen und Atemnot bei geringer Anstrengung ein, die im August 1891 einen bedrohlichen Charakter annahmen. Zu gleicher Zeit bemerkte Pat. heftiges Zittern an Händen und Füssen, und trotz ärztlicher Behandlung mit innerlichen Medikamenten verschlimmerte sich der Zustand: Pat. war sehr aufgeregt, lag am Morgen nach schlafloser Nacht schweissgebadet und ermattet da und fühlte sich von Tag zu Tag schwächer und elender, so dass sie total arbeitsunfähig wurde. An den Augen will Pat. nie etwas Abnormes bemerkt haben. Mitte August 1891 liess sie sich nun auf die hiesige medizinische Klinik aufnehmen, wo bei beständiger Bettruhe verschiedene Medikamente versucht wurden. Da jedoch keinerlei Erfolg eintrat, wurde sie auf ihren Wunsch am 8. I. 92 zur Strumektomie auf die chirurgische Abteilung verlegt.

Status praesens: Mittelgrosse, gut genährte Pat., bei deren Untersuchung die Hautrötung auffallend rasch und intensiv wechselt. Dabei zeigt sie starke nervöse Erregung und Unruhe, gibt sehr hastige Antworten, zittert heftig mit Händen und Vorderarmen und wirft sich beständig im Bette hin und her. Die Schwingungen des Tremor sind sehr rasch und regelmässig, sistieren im Schlaf. Der Puls, dessen Frequenz schnell steigt, wenn sich Pat. beobachtet sieht, ist kräftig und stark beschleunigt: 140—160, im Schlafe 108—116. Es besteht ein ganz leichter Grad von Exophth. und deutliches Graefe'sches Phänomen. Ca. hühnerei-

grosser, derber rechtsseitiger und etwa halb so grosser weicher linksseitiger Strumaknoten. Kehlkopf und Trachea sind nicht verlagert. Die Tumoren zeigen nur von den lebhaft hüpfenden Carotiden fortgeleitete Pulsation; kein Schwirren hörbar. Ueber beiden Carotiden ein lautes, blasendes, systolisches Geräusch. Starkes Venensausen über beiden Jugularvenen. Spitzenstoss des Herzens am deutlichsten sichtbar und fühlbar im 5. Interc.-R. in der l. Mam.-L., pflanzt sich jedoch von da nach Aussen bis in die vordere Axillarlinie fort. Ueber der ganzen Herzgegend lebhafte Pulsation. Relative Herzdämpfung: unterer Rand der 3. Rippe, Mitte des Sternum, Spitzenstoss. Deutlich gespaltener 1. und sehr lauter 2. Ton über Mitralis und Aorta. Ueber Tricuspidalis und Pulmonalis ist der 1. Ton unrein, der 2. laut. Sonst nichts besonderes. Keine Menstruationsstörungen.

Operation: 19. I. 92. Ruhige Morphium-Chloroformnarkose. Schräger Hautschnitt am Innenrand des r. M. sternocleidom. Nach Durchtrennung von Muskeln und Fascien wird zuerst der rechtsseitige Strumaknoten ziemlich leicht isoliert, sodann der linksseitige, der sich weit unter Sternum und Clavicula fortsetzt und bedeutend grösser ist als der erstere. Unterbindung beider Art. thyreoid. sup. mit Seide, der sehr zahlreichen übrigen in die Struma eintretenden Gefässe mit Catgut. Vom Schilddrüsengewebe wird ein ca. 2 cm langer und 1 cm dicker Streifen zurückgelassen, nachdem beide Knoten entfernt worden sind. Sorgfältige Blutstillung, Drainage, Catgutnaht der Muskeln, Seidennaht der Haut; antiseptischer Verband. Die exstirpierte Schilddrüsenpartie erwies sich als durchaus gleichmässig parenchymatöser Natur. Am Ende der Operation und Narkose trat ein kurzes Stadium auffallend starker Erregung ein.

22. I. Befinden gut. Puls 104—112. Keine besondere Aufregung mehr. Tremor entschieden zurückgegangen. — 28. I. Zittern fast ganz verschwunden. Pat. fühlt sich ganz wohl. Puls 80—88. — 6. II. Pat. verlässt das Krankenhaus: Sie hält sich für ganz gesund und arbeitsfähig und ist hocherfreut über den Erfolg der Operation. Auch objektiv lassen sich nur noch Spuren des Tremor und der Aufregung nachweisen. Puls andauernd 76—80.

Nachuntersuchung (18. I. 94): Pat. hat seit Spitalaustritt beständig als Dienstmädchen gearbeitet und war stets gesund; nur im

Nr. 1. 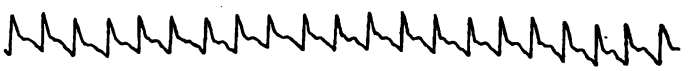

Nr. 2. 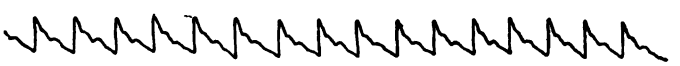

Nr. 1. T. Rosa. 17. I. 92. Puls 124 a. o. — Nr. 2. T. Rosa. 18. I. 94. Puls 88 p. o.

April 1893 machte sie die Influenza durch und litt im Anschluss daran ca. 14 Tage lang an starkem Herzklopfen. Sonst ist letzteres, sowie der

Tremor und das Graefe'sche Phaenomen total verschwunden. Auch vom Exophthalmus besteht keine Spur mehr. Dagegen fällt auf, dass Pat. etwas hastig spricht, leicht die Gesichtsfarbe wechselt und doch noch einen geringen Grad von Aufregung zeigt. Auch ihre Dienstherrschaft gibt an, dass hie und da an der Pat. eine gewisse Reizbarkeit und Nervosität aufgefallen sei. Der Puls ist ziemlich voll, regelmässig, nicht besonders gespannt, zählt z. Z. 88 Schläge. Herzgrenzen und -Töne normal. Schlaf sehr gut; Menses regelmässig.

VI. B., Antonie, 22j. Landarbeiterin, Embrach; aufgen. 29. I. 92. Pat., die aus gesunder Familie stammt, will in ihrer Kindheit folgende Krankheiten durchgemacht haben: Rhachitis, Pocken, Diphtherie, Scharlach und Masern. Die ersten Symptome ihrer jetzigen Affektion führt sie zurück in's Frühjahr 1889: damals sei sie in der Kirche ganz plötzlich von einem heftigen Zittern in den Gliedern, allgemeiner Aufgeregtheit, und starkem Herzklopfen befallen worden. Diese Krankheitserscheinungen verliessen die Pat. seither nicht mehr und zwangen sie, die Landarbeit aufzugeben und nur noch kleinere Hausgeschäfte zu verrichten. In diese Zeit fallen auch die ersten Andeutungen des Exophthalmus. Ein Dickerwerden des Halses will Pat. erst im Winter 1889 bemerkt haben; die Struma wuchs dann rasch und verursachte häufig Dyspnoe. Hie und da kam es auch im Schlaf zu Erstickungsanfällen, die besonders im Sommer 1891 eine bedrohliche Häufigkeit annahmen. Eine 3monatliche Kneipp'sche Kur besserte nun das Herzklopfen und den Tremor ein wenig, änderte sonst aber nichts am Zustand der Pat. Eine plötzliche Verschlimmerung aller Symptome erfolgte dann im Dezember 1891 bei Anlass eines freilich ohne schwerere Folgen verlaufenen Eisenbahnzusammenstosses in der Nähe von Zürich, den Pat. als Passagier eines der beiden Züge mitmachte. Sie suchte jetzt, weil vollständig arbeitsunfähig, Heilung auf der hiesigen internen Abteilung, wo sie vom 15. XII.—29. I. behandelt wurde. Als sie daselbst von dem guten Erfolg der Operation bei der vorigen Pat. V. (T. Rosa) hörte, drängte sie ebenfalls zur Strumektomie, zu welchem Zwecke sie am 29. I. 92 vom Chirurgen aufgenommen wurde. Menses seit 3 Jahren sehr unregelmässig.

Status praesens: Mittelgrosse, kräftig gebaute und ziemlich gut genährte Pat. von etwas stark pigmentierter Hautfarbe. Klagen über beständiges Herzklopfen, Zittern und nervöse Erregung. Pat. ist bei der Untersuchung sehr aufgeregt und unruhig und zittert intensiv mit Händen und Vorderarmen. Der Tremor ist sehr schnell, regelmässig, die einzelnen Schwingungen von mässiger Exkursion, ergreift häufig auch die Muskulatur des Halses, der Kiefer und des Gesichtes, seltener diejenige der untern Extremitäten. Das Gesicht erhält durch beiderseitigen ausgeprägten Exophthalmus einen starren Ausdruck. Sehr deutliches Graefe'sches Phänomen an beiden Augen. Puls ziemlich klein, regelmässig, 112—128, im

Schlaf 100—104. Spitzenstoss des Herzens sehr kräftig, im 5. Interc.-R. etwas ausserhalb der l. Mam.-L. Daneben diffuse Erschütterung der ganzen untern Thoraxhälfte. Die relative Herzdämpfung reicht nach rechts bis 1 cm über den rechten Sternalrand hinaus, nach links bis zum Spitzenstoss. Ueber allen Klappen ist der 1. Ton sehr dumpf, der 2. sehr laut und accentuiert; nirgends Geräusche. An Lungen und Bauchorganen nichts besonderes. Beide Schilddrüsenlappen sind über hühnereigross, von gleichmässiger, nicht sehr harter Konsistenz; zeigen in den Randpartieen deutliche Pulsation und Schwirren und lassen ein blasendes Geräusch hören. Daneben namentlich rechts starkes Venensausen. Laryngoskopisch normale Verhältnisse.

Diagnose: Morbus Basedowii.

Operation: 9. II. 92. In gemischter Morphium-Chloroformnarkose wird mit schrägem Hautschnitt am vordern Rand des r. M. sternocleidom. bis zum Jugulum und nach Durchtrennung der bedeckenden Muskulatur der rechtsseitige Strumaknoten isoliert. Die totale Auslösung desselben gelingt erst, nachdem ein flach gedrückter, retrooesophageal gelegener und ein unter Clavicula und Sternum hinabreichender Fortsatz herauspräpariert sind, und mit Unterbindung von sehr zahlreichen Gefässen. Am Isthmus wird sodann eine Klemmzange angelegt und die rechtsseitige Struma abgeschnitten. Sorgfältige Ligatur der im Stumpf verlaufenden und zu dem intakt gelassenen linksseitigen Schilddrüsenlappen führenden Gefässe. (Die Blutung war aussergewöhnlich stark). Nähte und Verband wie in den vorhergehenden Fällen. — 10. II. Pat. ist sehr unruhig und aufgeregt, klagt über Erstickungsnot und grosse Angst; Puls 128. — 15. II. Entfernung der Nähte. Die ganze Nahtlinie ist leicht gerötet, und einzelne Stichstellen zeigen etwas Eiterung. Exophthalmus und psychisches Verhalten unverändert, ebenso der Puls; dabei allerdings leicht erhöhte Temperatur: 37,8—38,0. Nur der Tremor hat entschieden etwas abgenommen. — 25. II. Operationswunde vollständig geheilt. Im Allgemeinzustand sind günstige Wirkungen weit deutlicher geworden: Die Pulsfrequenz ist auf 92—100 gewachsen, der Tremor der Hände erheblich geringer, der Exophthalmus weniger deutlich. Vor allem ist die übermässige psychische Erregbarkeit fast ganz verschwunden, womit das subjektive Befinden der Pat. sich wesentlich besser gestaltet. — 1. III. Pat. wird entlassen. Weitere günstige Veränderungen im Sinne einer vollständigen Heilung des Morb. Based. sind nicht mehr erfolgt. Der Tremor ist in den letzten Tagen gleich geblieben, auffallenderweise Abends beträchtlich geringer als am Morgen, bis fast völlig fehlend.

Nachuntersuchung am 30. V. 94: Pat. zeigt guten Ernährungszustand, keinen Tremor, keinen Exophthalmus, kein Graefe'sches Phänomen und kein Herzklopfen mehr und bekommt nur bei raschem Treppensteigen etwas Atemnot, die sie aber nur wenig beachtet. Auf der rechten Halsseite eine dem Verlauf des M. sternocleidom. parallel bis zum Jugu-

lum verlaufende, blasse, lineäre Narbe. Leichte linksseitige und mittlere Struma. Puls regelmässig, von ordentlicher Qualität, 96. Herzdämpfung normal. Herztöne laut und rein. Stimme laut; laryngoskopisch nichts besonderes.

VII. V., Kaspar, 57jähr. Hafner, Wiedikon, aufgenommen 27. VI. 93. Ein Bruder und eine Schwester des Pat. starben an Lungenphthise; anderweitig ist er nicht erblich belastet. Pat. machte folgende Krankheiten durch: im Jahr 1844 „Schleimfieber", 1858 Pocken, 1887 Typhus und 1891 Influenza. Die Struma soll schon seit früher Jugend bestehen, dem Pat. aber erst seit 1 Jahr Atembeschwerden verursachen, die sich hie und da zu eigentlichen Erstickungsanfällen steigern und mit starker Aufregung und heftigem Zittern verbunden sind. Intensives Herzklopfen hindere den Pat. seit einigen Jahren an schwerer Arbeit. In letzter Zeit führte die stets zunehmende Verschlimmerung des Zustandes zu fast völliger Arbeitsunfähigkeit; Pat. wurde von nervöser Unruhe geplagt, war missmutig, gereizt und arbeitsüberdrüssig. Er bemerkte jetzt auch, dass die Augen mehr und mehr vorgetrieben wurden. Zuletzt traten dazu noch Schwindelanfälle, heftiges Kopfweh in der Stirngegend, plötzliches Hitzegefühl und grosser Durst.

Status praesens: Ziemlich kleiner Mann von ordentlichem Körperbau und gutem Ernährungszustand. Im Gesicht spärliche Pockennarben. Beide Bulbi sind stark vorgetrieben, der rechte mehr als der linke. Scleren rein, rechte Pupille etwas enger als die linke, beide von guter Reaktion. Konjunktiven leicht gerötet. Ziemlich deutliches Graefe'sches Phänomen an beiden Augen. Am Halse beidseitige Strumaknoten, nicht fluktuierend, von weicher Konsistenz und ca. Orangengrösse; der rechtsseitige taucht mit einem Segment noch unter das Sternum hinab. Dieselben zeigen keine eigene Pulsation, aber besonders der rechte von der stark hüpfenden Carotis mitgeteilte Bewegungen. Atmung stridorös. Die laryngoskopische Untersuchung ergibt eine Verlagerung der Stimmritze bis beinahe unter den linken Epiglottisrand und eine Vorwölbung der obern Partieen der Trachealwand in das Lumen der Trachea. An den Lungen nichts besonderes. Mässige Dilatation und Hypertrophie des linken Ventrikels. Herztöne rein, etwas dumpf. Bauchorgane ohne nachweisbare Veränderungen. Körpertemperatur normal. Puls hebend und celer, regelmässig, z. Z. 88. Leichter Tremor der Hände und Vorderarme, der jedoch dem Pat. jegliche feinere Arbeit verunmöglichen soll. Pat. ist sehr missmutig und niedergeschlagen und klagt hauptsächlich über Atemnot, Herzklopfen, Zittern, Unlust zu jeder Arbeit und nervöse Aufregung; auch sollen Sehvermögen und Farbensinn in letzter Zeit abgenommen haben.

Diagnose: Struma parench. dyspnoët. duplex; Morbus Basedowii.

Operation: 13. VII. 93. Aufgeregte Morphium-Chloroformnarkose.

Freilegung des rechten Strumaknotens in der bisher beschriebenen Weise, während welcher ein Erstickungsanfall eintritt, der deutlich die Mitwirkung der bretthart gespannten, hypertrophischen vordern Halsmuskeln demonstriert. Nach Unterbindung zahlreicher Gefässe und Luxation der grösseren Hälfte der Struma, die unter das Sternum geht, mit stumpfer Gewalt wird der ganze rechtsseitige Kropf isoliert. Mit Durchtrennung der obersten Schicht des Strumagewebes gelingt es nun leicht, eine Cyste zu enukleieren. Dabei werden zahlreiche Ligaturen nötig und zeigt es sich, dass die Trachea nach links verschoben und in der rechten Wand erweicht ist. Einlegung eines Drain in das Bett der Cyste, Catgutnähte des umgebenden Strumaparenchyms, dann der durchtrennten vordern Halsmuskeln, Seidennaht der Haut. Antiseptischer Occlusivverband. — Die von Hrn. Prof. Dr. Ribbert im hiesigen pathologischen Institut vorgenommene Untersuchung der entfernten Strumapartie ergab: „Gelatinöse Struma ohne besondere Eigenschaften".

Der Wundverlauf war ein vollständig normaler; es trat prima reunio ein, und Pat. konnte am 29. VII. in Heilung entlassen werden. — 2. VIII. Pat. stellt sich wieder vor: er fühlt sich ganz gesund, ist hocherfreut über den Erfolg der Operation und hält sich für vollständig arbeitsfähig. Es lässt sich jedoch immer noch ein leichtes Zittern an den Extremitäten konstatieren: die Protrusio bulbi ist etwas zurückgegangen.

Nachuntersuchung am 5. I. 94: Bevor Pat. nach Spitalaustritt die Arbeit wieder aufnahm, wollte er sich wegen mangelhafter Sehschärfe auf der Züricher Privataugenpoliklinik eine Brille verschreiben lassen. Daselbst wurde nun, weil immer noch ein ziemlich starker Grad von Exophthalmus bestand, der Canthus ext. des linken Auges mit 2 Suturen vernäht, die jedoch wegen entstandener Trichiasis bald wieder entfernt werden mussten. Als nun auch noch eine der beiden neuen Nähte ausschlitzte, liess sich Pat. nicht weiter behandeln. Seit ca. Mitte September arbeitet Pat. wieder ununterbrochen ohne Störungen und Beschwerden; das Herzklopfen sei gänzlich verschwunden. Selbst feinere Hafnerarbeiten kann er gut verrichten, obschon auch heute noch ein leichter Tremor der untern und obern Extremitäten besteht. Das subjektive Be-

Nr. 1. 

Nr. 2.

Nr. 1. V. Kaspar. 2. VII. 93. Puls 88 a. o. — Nr. 2. V. Kaspar. 5. I. 94. Puls 76 p. o.

finden des Pat. ist sehr gut; er hat alle Aufregung verloren, ist wieder lebensfroh und arbeitslustig, klagt nur noch über häufiges Tränen und

verminderte Sehschärfe. Exophthalmus und chronische Conjunktivitis sind durch die Operation nur leicht gebessert worden; auch besteht noch deutliches Gräfe'sches Phänomen. Puls regelmässig, von guter Füllung, nicht besonders gespannt, 76. Eine Dilatation und Hypertrophie des linken Ventrikels lässt sich nicht mehr nachweisen. Herztöne ohne Besonderheiten. Glatte Operationsnarbe am Halse; kein Strumarecidiv.

VIII. A., Bertha, 35jähr. Hausfrau, Wollishofen. Die Mutter der Pat. starb an Lungenphthise, ein Bruder hat ein Herzleiden; sonst sind in der Familie keine bemerkenswerten Krankheiten vorgekommen. Pat. machte vor 15 Jahren einen schweren Scharlach durch, im Anschluss an welchen eine doppelseitige Ohrenentzündung auftrat, die rechterseits ausheilte, links dagegen zu vollständiger Taubheit führte. Seit 7 Jahren bemerkte Pat. an der linken Halsseite eine allmählich zunehmende Struma, die jedoch bis jetzt nie zu besonderer Atemnot geführt hat. Erstickungsanfälle fehlen ganz. Seit Herbst 93 hat Pat. um 10 Kilo abgenommen und ist schwach geworden; es trat intensiver Tremor der Hände und Vorderarme auf, sowie eine auffallende Unsicherheit und Unruhe im Wesen der Pat., so dass auch das Allgemeinbefinden derselben zunehmend schlechter wurde. Pat. leidet häufig an Halsentzündung und ist vor 6 Jahren wegen Hypertrophie der Tonsillen operiert worden.

Status praesens: Grosse, schlank gebaute, abgemagerte Frau, bei deren Untersuchung ein hastiges, unruhiges Benehmen auffällt und die z. Z. hauptsächlich über Herzklopfen und ganz leichte Atemnot klagt. Körpertemperatur nicht erhöht. Puls ausgesprochen celer, regelmässig, beschleunigt: 116. Bulbi prominieren kaum in auffallender Weise; Pupillen beiderseits gleich weit, reagieren gut. Kein Gräfe'sches Zeichen. Die Hände und Finger zeigen starken Tremor. Ca. gänseeigrosser, harter Strumaknoten auf der linken Halsseite. Gegenwärtig keine Dyspnoe. An Lungen und Abdominalorganen nichts besonderes nachzuweisen. Spitzenstoss des Herzens etwas einwärts der linken Mam.-L. sichtbar und fühlbar, nicht besonders hebend. Herzgrenzen nicht verbreitert. Ueber der Mitralis hört man ein leichtes systolisches Blasen, sonst sind die Herztöne rein.

Laryngoskopischer Befund: Parese des linken Stimmbandes und leichte Deviation der Trachea nach rechts. Stimme etwas leise und heiser.

Nr. 1. 

Nr. 2. 

Nr. 1. A. Bertha. 19. II. 94. Puls 108 a. o. — Nr. 2. A. Bertha. 15. III. 94. P. 80 p. o.

Operation: 24. II. 94. 0,01 Morphium subcutan. Aethernarkose für den Hautschnitt (ca. 12 cm lang am vordern Rand des M. sternocleidom.

sin.). Ausschälung des Kropfknotens und Beendigung der Operation ähnlich den vorhergehenden Fällen. Der exstirpierte Strumaknoten ist rundlich, etwa orangengross, und zeigt auf dem Durchschnitt parenchymatöse Beschaffenheit mit weissem, derbem, wohl bindegewebigem Centrum. — 2. III. 1. Verbandwechsel: Wunde heilt per primam. Nur noch selten Herzklopfen. Puls 76. — 16. III. Pat. wird entlassen. Wunde mit feiner linearer Narbe vollständig geheilt. Stimme lauter und kräftiger, noch etwas heiser. Deviation der Trachea verschwunden; dagegen ist die Parese des linken Stimmbandes unverändert. Das Allgemeinbefinden der Pat. hat sich bedeutend gebessert. Nur selten noch leichtes Herzklopfen. Keine Dyspnoe. Kein Tremor mehr. Auch die Unruhe und Hastigkeit der Pat. ist verschwunden. Puls andauernd 72—80.

4. Kritik des Operationserfolges.

Mit der Frage, ob wir in den angeführten 8 Fällen berechtigt sind, die Diagnose auf Morbus Basedowii zu stellen, kommen wir auf einen Punkt zu sprechen, der gerade gegenwärtig ziemlich viel diskutiert wird. Da sich nämlich gezeigt hat, dass das Bild des Morb. Based. viel mannigfaltiger ist, als man früher annahm, ist eine bestimmte Diagnosenstellung oft schwieriger geworden, und dies um so mehr, seitdem man auf den Gedanken kam, es müssten eigentlich 2 verschiedene Formen der Krankheit unterschieden werden, seit zuerst französische Autoren, besonders Marie und Charcot[1]) die sog. „Formes frustes" vom „wahren Morb. Based." loslösten. Und neuerdings sucht ja Buschan[2]) streng einen „gemeinen" Morb. Based. von einem „symptomatischen" zu trennen. Die erste Form ist nach B. eine Neurose, die hauptsächlich bei nervöser Beanlagung und im Anschluss an psychische Emotion entsteht und sich besonders in gesteigerter Reizbarkeit, Schlaflosigkeit, Zittern, exaltierten oder melancholischen Zuständen, epileptiformen Anfällen etc. äussert, während Struma, Tachycardie und Exophthalmus mehr in den Hintergrund treten. Der symptomatische Morb. Based. dagegen soll hauptsächlich die letztern Symptome zeigen und Folgekrankheit der Struma sein. So klar nun freilich theoretisch diese Trennung ist, so schwierig ist in den meisten Fällen ihre praktische Anwendung, so lange wenigstens, wie gegenwärtig, noch gar keine sichern Unterscheidungsmerkmale bekannt sind. Und auch Buschan gibt zu, dass „immer noch Fälle genug übrig bleiben, in denen

1) „Les formes frustes du goître exophthalmique". Gaz. des hôp. 34. 1889. Schmidt's Jahrb. CCXXIII.

2) „Die Basedow'sche Krankheit". Monographie. Leipzig 1894.

es unmöglich ist, ein Urteil über die Natur des Symptomenkomplexes sich zu bilden". Vollends schwierig dürfte eine solche Unterscheidung sein für Patienten aus sogen. Kropfgegenden, wo sozusagen Jeder von Haus aus eine mehr oder weniger pathologisch veränderte Schilddrüse mit sich herumträgt, was jedenfalls auch für die unsrigen gilt, die alle aus der Schweiz stammen.

Wenn wir nun, mit Beiseitelassung einer Differenzierung in idiopathischen und symptomatischen Morb. Based., berücksichtigen, dass Tachycardie, Herzklopfen, Tremor, nervöse Aufregung etc. die Diagnose der Krankheit ebenso gut stützen wie die Struma, dass namentlich auch der Exophthalmus fehlen kann, werden wir kaum zögern, bei unsern Fällen 2, 3, 5, 6, 7 und 8 ohne weiteres Basedow'sche Krankheit zu diagnostizieren. Wenn ferner die Erfahrung lehrt, dass sich meistens die Symptome des Morb. Based. successive entwickeln, dürfen wir wohl auch bei Fall 1, wo die ersten Erscheinungen der Krankheit erst vor kurzem zu dem längst bestehenden Kropf hinzugetreten sind, einen beginnenden Morb. Based. annehmen. Etwas anders liegen die Dinge bei Fall 4, der entschieden die Frage zulässt, ob nicht einfach chronischer Jodismus vorliege, worauf übrigens auch Dr. Stierlin in seiner kurzen Publikation unserer Fälle 1—4 (in Band V und VIII dieser Beiträge) aufmerksam gemacht hat und auf den wir hier bezüglich der Diagnose (auch für Fall 1) verweisen. Doch bürgt wohl der Umstand, dass Pat. auf der hiesigen medizinischen Klinik mehr als 3 Monate lang genau beobachtet und als an Morb. Based. leidend erklärt wurde, eher für die Richtigkeit der Diagnose als die mehr oder weniger subjektiv gefärbte Anamnese. Uebrigens spricht auch der Erfolg der Operation für eine Krankheit, die in engem Zusammenhang mit der Struma steht, während sich kaum denken lässt, dass die Strumectomie die übrigen Krankheitssymptome entfernt haben sollte, wenn dieselben auf eine allgemeine Intoxication des Körpers durch den chronischen Gebrauch von Jodpräparaten zurückzuführen wären, was doch wohl angenommen werden müsste.

Für diejenigen nun, die an einem gemeinen Morb. Based. im Gegensatz zum symptomatischen festhalten wollen, haben wir wohl ein Beispiel in unserm Fall 6: Plötzliches Auftreten von heftigem Zittern und Herzklopfen, Aufgeregtheit und leichter Exophthalmus; erst $^1/_2$ Jahr später Bemerkbarwerden der Struma. Leichte Besserung nach 3monatlicher Kneipp'scher Kur; dann wieder plötzliche Verschlimmerung bei Anlass eines Eisenbahnzusammenstosses; von

erblicher Belastung ist freilich nichts bekannt. Da wir aber vorläufig von der Richtigkeit einer solchen Unterscheidung noch nicht überzeugt sind und nach unserer Auffassung der Krankheit, die wir später kurz erörtern werden, auch einer Abtrennung der sogen. „Formes frustes" nicht beipflichten, können wir uns mit diesem Hinweis begnügen, ohne auf eine derartige Differenzierung unserer Fälle eintreten zu müssen. Mag überhaupt die eine oder die andere Ansicht richtig sein, so werden doch wohl für die Art der Therapie theoretische Diskussionen übertroffen durch die praktische Erfahrung; und zudem sucht unsere Arbeit in erster Linie die Frage zu lösen, inwieweit der Morb. Based. durch operative Behandlung, durch Strumektomie, beeinflusst werden kann.

Um aber ein möglichst sicheres Urteil über den Erfolg einer Operation zu fällen, ist es natürlich von grösster Bedeutung, nach einiger Zeit das bleibende Resultat zu konstatieren. Wir brauchen auch nicht weiter darauf aufmerksam zu machen, wie oft ein anfangs glänzender operativer Erfolg ausserhalb des Spitals in mehr oder weniger elenden sozialen Verhältnissen oder sonst bei unvernünftiger Nachbehandlung und völliger Missachtung dessen, was zur fortschreitenden Heilung unbedingt erforderlich wäre, mehr und mehr zum vollständigen Misserfolg wird, wie oft aber auch bei durchaus richtigem, späterem Verhalten die schönen Hoffnungen, zu denen das anfängliche Operationsresultat zu berechtigen schien, nach und nach bittern Enttäuschungen Platz machen. Da nun aber bei der Mehrzahl der in der Litteratur publizierten Fälle spätere Nachrichten über das Befinden der betreffenden Patienten fehlen, war dies für uns ein weiterer Grund, auf eine eingehende Besprechung und statistische Verwertung derselben zu verzichten.

Andererseits schien uns daher in unsern Fällen die Aufgabe um so wichtiger, durch nochmalige persönliche Nachuntersuchung der Patienten das bleibende Resultat der Operation festzustellen. Dabei fiel nun in erster Linie auf, mit welcher Freude und Dankbarkeit alle Untersuchten ohne Ausnahme von dem günstigen Erfolg sprachen. War doch in der That bei Allen ein gewaltiger Unterschied gegenüber dem Zustand ante oper. zu bemerken. Sie, die vorher von Herzklopfen, Zittern, nervöser Aufregung und teilweise von Dyspnoe geplagt sich zu jeder wichtigeren Arbeit unfähig fühlten und missmutig und gedrückt ihrem Schicksal nachgrübelten, waren wieder lebensfrohe Menschen, die, wenngleich sie z. T. noch Reste ihrer frühern Krankheit zeigten, imstande waren, ihrer frühern Beschäf-

tigung nachzugehen und sich subjektiv für vollständig gesund hielten. Namentlich zeigte auch der persönliche Eindruck weit deutlicher eine unverkennbar bedeutende Besserung als jede Beschreibung der Symptome, auf die wir bei jedem einzelnen Fall kurz eingehen.

I. Diese Pat., bei der die Diagnose auf beginnenden Morb. Based. gestellt wurde, litt vor der Operation an auffallender Pulsbeschleunigung, starkem Herzklopfen und ziemlich bedeutender Unruhe und Nervosität, was bei der geringen Grösse der Struma und der unbedeutenden Dyspnoe trotz Mangelns der Augensymptome die Diagnose rechtfertigen liess. Dabei müssen wir uns allerdings erinnern, dass Tachycardie und ein gewisser Grad von Unruhe auch bei gewöhnlicher Struma vorkommen kann, namentlich wenn dieselbe starke Atemnot und Erstickungsanfälle hervorruft. Bei der mehr als 5 Jahre nach der Operation vorgenommenen Nachuntersuchung zeigte Pat. immer noch eine etwas auffällige Lebhaftigkeit, sonst aber keines der frühern Symptome mehr, trotzdem sich auf der rechten Halsseite (die Operation war links) eine ca. gänseeigrosse Struma gebildet hatte, die der Pat. hie und da leichte Atemnot verursacht. Dies scheint uns übrigens die Richtigkeit der Ansicht zu bestärken, dass es sich im 1. Male nicht um eine gewöhnliche Struma, sondern um Morb. Based. gehandelt hatte, da der erste Kropf nicht grösser gewesen war als der jetzige und nicht viel stärkere Dyspnoe hervorgerufen hatte als dieser.

II. Hervorgehoben zu werden verdient in diesem Falle u. a., dass schon Herzklopfen bestanden hatte, bevor Pat. irgend etwas von Kropf an sich bemerkte, ebenso die spontane Angabe, dass mit zeitweise grösser werdender Struma jeweils auch ein ziemlich bedeutender Exophthalmus entstanden sei, der auch bei der Nachuntersuchung noch in ganz geringem Grad vorhanden war. Sonst vollkommene Heilung.

III. Bei dieser Pat., der Cousine der vorigen, entwickelten sich die Symptome des Morb. Based. auf Grund eines schon von Jugend auf bestehenden Kropfes. Dieselben waren zur Zeit der Entlassung aus dem Spital (25. V. 90) noch teilweise bemerkbar gewesen, seitdem aber vollständig verschwunden, so dass sich Pat. am 8. I. 94 als ganz geheilt vorstellen konnte, trotzdem sich an der Operationsstelle ein ca. hühnereigrosses Strumarecidiv von weicher Konsistenz gebildet hatte.

IV. Warum wir hier an der Diagnose Morb. Based. festhalten zu müssen glauben, ist früher dargethan worden. Bei der Nachuntersuchung war totale Heilung der Krankheit zu konstatieren.

V. Da diese Pat. durch die exquisiten Symptome des Morb. Based. besonders heftig geplagt wurde und trotz fast 5monatlicher medikamentöser Behandlung sich der Zustand eher verschlimmerte, indem bei der früher aufgeweckten Pat. eine zunehmende psychische Depression Platz griff, war es um so interessanter zu bemerken, dass schon wenige Tage nach der Operation eine erhebliche Besserung eingetreten war. Sie konnte

in kurzer Zeit den Spital verlassen und blieb seitdem dauernd gesund, wie auch am 18. I. 94 ausser leichter Nervosität keine Spur der frühern Krankheitssymptome mehr nachzuweisen war.

VI. Auch diese Pat. liess sich erst operieren, als nach fast $1^1/_2$monatlichem Aufenthalt auf der hiesigen medizinischen Abteilung ebenfalls keine Anzeichen von Besserung zu erkennen waren. Erwähnenswert ist ferner nochmals, dass die Veränderungen der Psyche bedeutend im Vordergrund standen und dass der Anfang ein ganz akuter war, dass aber auch erst relativ spät nach der Operation ein Erfolg zu bemerken war. Immerhin hatte sich bis zur Entlassung der Pat. der Zustand so verändert, dass von einer entschiedenen Besserung gesprochen werden konnte; eine vollkommene Heilung freilich war damals noch nicht zu konstatieren, wohl aber bei der Nachuntersuchung am 30. V. 94.

VII. Dieser Pat., der einzige männliche unserer 8 Beobachtungen, beklagte sich bei der Spitalaufnahme über fast völlige Arbeitsunfähigkeit, weil ihn der starke Tremor an jeder feinern Beschäftigung als Hafner hindere und ihm zudem in letzter Zeit jede Lust zur Arbeit fehle. Obschon nun bei der ca. $^1/_2$ Jahr p. oper. vorgenommenen Nachuntersuchung der Exophthalmus nur wenig gebessert war und immer noch ganz leichter Tremor der Hände bestand, fühlte sich der Pat. doch, da alle übrigen Erscheinungen zurückgegangen waren, wieder völlig hergestellt und bezeugte eine ausserordentliche Befriedigung von dem Operationsresultat. Ob nach und nach auch der Exophthalmus noch verschwinden wird, ist natürlich unsicher.

VIII. Da in diesem Falle die Operation erst vor einigen Monaten stattgefunden hatte, wurde keine Nachuntersuchung vorgenommen und begnügen wir uns mit dem oben angeführten Status, wie er bei der Entlassung der Pat. notiert wurde. Ueberhaupt sei bezüglich der Einzelheiten auf die vorausgehenden ausführlichen Krankengeschichten verwiesen.

Fassen wir das Resultat unserer 8 Fälle kurz zusammen, so haben wir jedenfalls allen Grund, mit dem Erfolg der Operation vollkommen zufrieden zu sein. Den besten Beweis dafür bildet die dankbare Anerkennung dieses Faktums von Seiten der Patienten, die derselben ohne Ausnahme bei der Nachuntersuchung freudigen Ausdruck gaben. Sind auch nicht alle Fälle sehr hochgradige Erkrankungen gewesen, so haben doch schon die vorhandenen Symptome genügt, um das Allgemeinbefinden der betreffenden Kranken gewaltig zu erschüttern und in ihnen das Gefühl eines schweren Leidens hervorzurufen. Freilich ein Punkt darf bei der Beurteilung und Wertung des Operationserfolges nicht übersehen werden: die mehr oder weniger stark vorhandene Dyspnoe und deren Einfluss auf die Stimmung der Patienten. Denn es ist leicht begreiflich,

dass andauernde Atemnot, besonders wenn sie sich bis zum Erstickungsanfall steigert und zu Arbeitsverhinderung führt, deprimierende Wirkung ausübt, und dass zu der Verstimmung unserer Kranken wenigstens teilweise auch die Drucksymptome von Seite der Struma etwas beigetragen haben. Doch ist zu bemerken, dass Hunderte von Kropfpatienten zur Operation kommen, die jahrelang mehr oder weniger intensive Dyspnoe hatten, ohne sich in ihrem Gleichmut bedeutend stören zu lassen, bis sie häufigere Erstickungsanfälle wegen Furcht vor dem Tode auf den Operationstisch treiben.

Und gerade in unsern Fällen steht die erhebliche psychische Depression im deutlichen Gegensatz zu der meistens nicht sehr heftigen Atemnot. Nur die Pat. 6 und 7 zeigten eigentlich stärkere Dyspnoe und Erstickungsanfälle; doch ist jedenfalls charakteristisch, dass auch sie nicht so sehr über diese bedrohlichen Erscheinungen klagten, sondern vielmehr über intensives Herzklopfen und die sonstigen, mehr nervösen Symptome der Krankheit. Auch in den Fällen 3 und 5 und etwas weniger in 1 bestand zwar besonders bei körperlichen Anstrengungen Dyspnoe, doch blieben Erstickungsanfälle ganz aus. Noch geringer, im ganzen unbedeutend war dieselbe endlich bei unsern Pat. 2, 4 und 8, so dass sie da gegenüber den andern Krankheitssymptomen wesentlich in den Hintergrund trat.

Für den Operateur freilich lag die Sache etwas anders. Für ihn bestanden namentlich bei Patient 6 und 7, aber auch in Fall 3 und 5 und teilweise in 1 2 Indikationen zur Operation: die Dyspnoe und die eigentlichen Symptome des Morbus Basedowii. Wenn auch für die Pat. 6 und 7 subjektiv die Druckerscheinungen auf die Trachea von untergeordneter Bedeutung zu sein schienen, so gaben dieselben für den Arzt wegen drohender Erstickungsgefahr eine Indicatio vitalis operationis. Und wenn bei den Pat. 3, 5 und 1 bis jetzt Erstickungsanfälle fehlten, so konnten dieselben doch bei schon bestehender Dyspnoe jederzeit auftreten, zumal die Struma bei 1 und 3 schon leichte seitliche Verdrängung der Trachea, resp. des Larynx hervorgerufen hatte. Auch hier wurde also mit der Strumectomie neben dem Morb. Based. noch dieser 2. Indikation genügt. Dagegen kam bei der Frage, ob die Pat. 2, 4 und 8 operiert werden sollten oder nicht, die geringe vorhandene Atemnot wohl auch zur Sprache, war aber bei der Indikationsstellung nicht ausschlaggebend; in diesen letzten 3 Fällen wurde die Strumectomie hauptsächlich auf Grund der schweren Symptome des Morb. Based. vorgenommen,

um die Patienten womöglich dadurch von ihrem immer qualvoller werdenden Zustand zu befreien.

5. Strumektomie oder Arterienligatur.

Wir haben obige doppelte Indikationsstellung (1. Morb. Based. an sich, 2. Tracheostenose) deshalb etwas weiter angeführt, weil dies uns von Wichtigkeit zu sein scheint für die Entscheidung, ob gegebenen Falles, d. h. wenn überhaupt operiert werden soll, die Arterienligatur der Strumektomie vorzuziehen sei oder nicht. Seitdem Wölfler erstere Operation wieder zu Ehren gezogen hat, ist ab und zu über deren Berechtigung gestritten worden und verdient erwähnt zu werden, welche Erfahrungen darüber Kocher bei seinem enormen Kropfmaterial gesammelt hat. Er schreibt nämlich (l. c.): „Es gibt nur einen Fall, wo wir die Vorteile der Ligatur rückhaltlos anerkennen und wo wir die letztere hiemit den Herren Kollegen eindringlich empfehlen möchten, das ist die Struma vasculosa, resp. bei Morbus Basedowii". Zu diesem Schlusse führte ihn hauptsächlich die bei Morb. Based. häufig bestehende auffallende Zerreisslichkeit der Gefässe, die sowohl zu bedeutenden Blutungen, als auch zu Thrombosen Veranlassung geben könne, und der Umstand, dass die Strumectomie in einem Falle von Morb. Based. raschen Tod bewirkte. Leider ist nun zu bemerken, dass Exitus lethalis in ähnlicher Weise wie in dem von Kocher beobachteten Fall zu wiederholten Malen vorgekommen ist. Ob es sich dabei um Shockwirkung oder um direkte Herzparalyse handelt, ist natürlich schwer zu beweisen. Immerhin scheint uns die letztere Auffassung nicht unwahrscheinlich, wenn man bedenkt, dass unmittelbar auf die Operation meist ein Stadium starker Erregung folgt, und dass dabei das durch die frühere Ueberanstrengung und den erheblichen Blutverlust bei der Operation bedeutend geschwächte und vielleicht auch degenerierte Herz den vermehrten Ansprüchen nicht mehr zu genügen imstande ist und bei der sehr beschleunigten und verstärkten Aktion in seiner Kraft total erlahmt.

Und wenn die Berechnung von Buschan (l. c.) richtig ist, dass 8,1% der operativen Fälle infolge der Operation lethal endigten, so werden wir doch mit diesem Faktor bedeutend zu rechnen haben. Eine andere Frage freilich ist die, ob wir bei der Arterienligatur dieser Gefahr enthoben sind, was jedenfalls noch sehr unsicher ist. Denn dass in den wenigen Fällen von Morb. Based., die laut Publikation durch Arterienligatur behandelt wurden, bis jetzt noch kein

Todesfall bekannt geworden ist, gestattet jedenfalls kein allgemeines Urteil. Auf der andern Seite dagegen hat doch die Strumectomie bedeutende Vorteile gegenüber der Ligatur. Einmal wird zugestanden, dass die Unterbindung der Arterien in den meisten Fällen, besonders bei sehr gefässreichen und voluminösen Strumen entschieden schwieriger ist. So bietet die Ligatur der Art. thyreoid. inf. nach Billroth [1]) bedeutende Hindernisse wegen ihrer enormen Dünnwandigkeit und Brüchigkeit und der daraus folgenden Gefahr der Zerreissung und starker Blutung. Ueberhaupt wird man beim Durchlesen obiger Dissertation von Koller kaum zu der Ueberzeugung kommen, dass die technische Ausführung der Ligatur leichter sei als die der Exstirpation, sondern aus den zahlreichen verschiedenen Methoden, die darin angegeben sind, ersieht man eher das Gegenteil. Was sodann das kosmetische Resultat anbetrifft, ist zu bemerken, dass bei dem in Zürich geübten schrägen Hautschnitt am Innenrand des M. sternocleidom. die Entstellung meistens gar nicht sehr bedeutend ist; der Hals ist auf der operierten Seite gewöhnlich nicht so stark vertieft und eingesunken, dass er in einem für das Auge störenden Kontrast zur andern Seite stünde. Jedenfalls ist nur 1 Narbe sichtbar, während bei den gebräuchlichsten Methoden der Ligatur entweder 4 kleinere oder 2 grössere Hautschnitte nötig sind, die wohl auch nicht geeignet sind, das kosmetische Bild des Halses zu verschönern.

Da ferner im allgemeinen angenommen wird, dass die Unterbindung von 3 Arterien zur sichern und erheblichen Verkleinerung der Struma nicht genüge, andererseits aber bei der Ligatur aller 4 Arterien die Gefahr der Entstehung der Cachexia strumipriva nahe liegt, die freilich bis jetzt nach Arterienligatur noch nicht bekannt wurde, wird auch dadurch die Indikation für diese Operation erheblich eingeschränkt. Vom theoretischen Standpunkt aus kann man ja freilich raten, zuerst 3 Arterien zu unterbinden und erst, wenn dies nicht zum Ziele führt, auch die vierte, um die Gefahr der Verblödung zu vermindern; für den Pat. ist es aber jedenfalls weit angenehmer, wenn 1 Operation genügt.

Ferner ist nicht anzunehmen, dass bei stark degenerierten, kolloiden oder cystös entarteten Strumen die Ligatur noch etwas nütze, wenn schon Billroth es nicht für unwahrscheinlich hält,

1) Koller. „Die Unterbindung der Schilddrüsenarterien behufs Verkleinerung von Kröpfen und zur Heilung der Basedow'schen Krankheit". Inaug.-Dissert. Bonn 1891.

dass auch cystische Räume bei der mangelhaften Ernährung nach der Unterbindung sich noch etwas verkleinern können; erheblich wird das Resultat in diesen Fällen jedenfalls nie sein. Nicht gerade sehr häufige Anwendung wird auch der Vorschlag von Kocher finden, bei gefässreichen Strumen als vorbereitende Operation die Arterienligatur vorzunehmen, um dann nach eingetretener Schrumpfung des Kropfes denselben besser exstirpieren zu können.

Ein Punkt scheint uns endlich noch von grösster Bedeutung zu sein, dass nämlich ein allfälliger Erfolg der Ligatur nur allmählich eintritt und dass sich dieselbe in den allermeisten Fällen, wo wegen Dyspnoe operiert wird, deswegen absolut nicht eignet. Und diese Indikation zur Operation ist doch sehr häufig, wo drohende Erstickungsgefahr nicht mehr eine Methode wählen lässt, die auch günstigsten Falles erst nach einiger Zeit zum Ziele führt. Da nun aber in den meisten Fällen von Morb. Bas. nicht eine reine Gefässstruma vorliegt, sondern gewöhnlich ein degenerierter Kropf und sehr häufig daneben mehr oder weniger starke Atemnot besteht, die Ligatur aber technisch nicht nur nicht leichter, sondern meistens sogar schwieriger und noch nicht sicher weniger gefährlich ist als die Exstirpation, ziehen wir letztere Operationsmethode der ersteren entschieden vor. Und wenn demnach auch in unseren 8 Fällen ein besonderer Gefässreichtum zu konstatieren war, ohne dass aber von einer eigentlichen Struma vasculosa gesprochen werden konnte, so lag infolgedessen für uns kein Grund vor, an Stelle der bewährten Methode der Strumektomie die weniger erprobte und unsicher wirkende Arterienligatur zu setzen. Aus den wenigen Publikationen über dieses Thema zu ermessen, ob letztere überhaupt in einzelnen Fällen ihre Berechtigung hat, ist nicht wohl möglich. Denn ob diese Operationsmethode wirklich den Vorteil geringerer Gefährlichkeit hat, wird die weitere Erfahrung lehren. Bis dieser Beweis geliefert ist, können wir derselben keinen sehr grossen Wert beilegen.

6. Indikationsstellung.

So spät die operative Behandlung des Morb. Bas. in Aufschwung kam, so rasch war man, nachdem erst eine relativ kleine Anzahl von operierten Fällen publiciert war, bei der Hand, diese Krankheit ganz in das Gebiet der Chirurgie zu verweisen, so dass Lemke (l. c.) den kühnen Ausspruch that: „Kranke mit Morbus Bas. gehören nicht auf die innere, sondern auf die chirurgische Abteilung".

Darin ist man entschieden zu weit gegangen. Obschon nämlich sicherlich oft trotz lang dauernder, sorgfältiger, medikamentöser Therapie die Krankheit ihren häufig verhängnisvollen Weg fortschreitet und durch kein Mittel darin aufgehalten werden kann, darf man doch nicht vergessen, dass in manchen Fällen auch ohne Operation Besserung, selten jedenfalls Heilung eintritt. Und wenn wir auch im allgemeinen einer vernünftigen sonstigen Behandlung grösseren Wert beilegen als der grossen Menge der empfohlenen Medikamente, so soll damit doch auch den inneren Mitteln nicht jeder Einfluss ganz abgesprochen werden. Noch mehr aber möchten wir betonen, dass die Elektrizität jedenfalls von wesentlicher Bedeutung für die nicht operative Therapie des Morb. Bas. ist.

Auf der anderen Seite dagegen muss immerhin auch zugegeben werden, dass das operative Verfahren nicht als absolut sicheres Heilmittel betrachtet werden kann. So wird man denn wohl am besten thun, in der Frage der Therapie des Morb. Bas. einen Mittelweg einzuschlagen. Namentlich wäre es nicht am Platze, alle leichten Fälle, die nicht mit starker Struma-Dyspnoe verlaufen, sofort dem Messer zu unterwerfen. Da ist es vielmehr unsere Aufgabe, Heilung anzustreben durch körperliche und geistige Ruhe, vernünftige Diät, sodann durch den elektrischen Strom und wohl auch durch Medikamente. Welches von den letzteren auszuwählen ist, hängt besonders von dem übrigen Zustand des Patienten, eventuell auch von der Aetiologie der Krankheit ab. Tritt nun aber trotz fortgesetzter Behandlung eher Verschlimmerung ein, und droht der Pat. in das kachektische Stadium einzutreten, so ist entschieden ein operatives Vorgehen anzuraten, auch wenn die Struma an sich keine bedrohlichen Atmungsstörungen verursacht. Namentlich halten wir die Operation für indiciert bei Patienten, die auf ihrer Hände Arbeit angewiesen sind, trotz richtiger Allgemeinbehandlung nicht aus dem Zustand der Arbeitsunfähigkeit herauskommen und vielleicht nach deutlicher Besserung im Spital zu Hause bald wieder in ihre früheren Beschwerden verfallen. Warum wir bei leichten Fällen mit der Operation zurückhalten, hat seinen Grund darin, dass eben auch dann Todesfälle auf dieselbe folgen können, wenn das sonstige Befinden des Pat. eine solche Gefahr nicht ahnen liess.

Eine Indicatio vitalis operat. dagegen besteht dann, wenn der Morbus Bas. von starker Dyspnoe infolge Trachealstenose durch die Struma begleitet ist, in welchem Fall allerdings die Operation durch

den Morbus Bas. nicht nur nicht kontraindiciert, sondern absolut geboten ist.

Bei Patienten aber, die ohne stärkere Atemnot und erst im elenden Zustand, nachdem die Krankheit vielleicht schon Jahre lang bestanden hat, in unsere Hände kommen, wird man gut thun, genau zu untersuchen, ob ein grösserer Blutverlust oder die Aufregung vor und nach der Operation den dekrepiden Kranken der Gefahr des plötzlichen Exitus lethalis aussetzen könnte, ob vielleicht auch eine schon weit vorgeschrittene Herzdegeneration oder starke Zerrüttung des Nervensystems eine Kontraindikation bilde. Selbst unter solchen erschwerenden Umständen halten wir es doch, wenn sonst keine Besserung erzielt wird und der Pat. ganz zu zerfallen droht, für gestattet, als ultimum refugium die Operation vorzunehmen.

Zu einem ähnlichen Schluss gelangt auch Marie [1]), indem er schreibt: „Tout ce que je peux dire, c'est que j'ai déjà vu mourir d'une mort misérable un certain nombre de sujets atteints de maladie de Basedow, et qu'en présence d'un malade de ce genre, présentant des phénomènes graves, je n'hésiterais plus à conseiller une opération chirurgicale dont les résultats se sont montrés favorables dans plus de 80% des cas où elle a été faite".

Uebrigens ist noch anzuführen, dass auch in scheinbar unkomplicierten und nicht sehr vorgeschrittenen Fällen Exitus leth. infolge der Operation vorkommt, so dass es Pflicht des Operateurs ist, sich bei jedem einzelnen Kranken nicht zu leicht über diese Thatsache hinwegzusetzen. Es erfolgen ja allerdings auch sonst nach Strumektomieen ab und zu Todesfälle, aber jedenfalls nicht in dem gleich hohen Prozentsatz wie beim Morb. Bas.

7. Zur Theorie des Morbus Basedowii.

Bei der Unsicherheit und Mangelhaftigkeit der verschiedenen Versuche, den Morb. Bas. zu begründen, lag es nahe, auch die Erfolge der Strumektomie zur Aufstellung einer Theorie heranzuziehen. Obschon es zwar nicht unsere Absicht ist, die vielen Erklärungen die im Laufe der Jahre über die Basedow'sche Krankheit gegeben worden sind, eingehender kritisch zu beleuchten, möchten wir doch einzelne derselben kurz streifen, um namentlich auch auf Grund unserer 8 Beobachtungen zu einer Ansicht über das Wesen der Krankheit zu gelangen.

1) „Sur la nature de la maladie de Basedow". Semaine méd. de Paris. Nr. 13. 1894.

Während die Theorie Basedow's, dass die Krankheit im Wesentlichen in einer Dyscrasie des Blutes bestehe, sich nicht lange halten konnte, ist die Ansicht von Koeben aus dem Jahre 1855 besonders in jüngster Zeit wenigstens teilweise wieder stark zu Ehren gezogen worden. Koeben kam nämlich auf den ziemlich nahe liegenden Gedanken, dass die Krankheit einfach auf den Folgen einer Kompression des N. sympathicus durch die Struma beruhe, und suchte die Symptome des Morb. Bas. als Störungen dieses Nerven zu erklären. Wie sich später aber ergab, dass einzelne Erscheinungen mehr für Reizung, andere eher für Lähmung des Sympathicus sprachen, suchte man dadurch zwischen den beiden Ansichten, von denen u. A. Aran besonders die Reizung, Trousseau und Friedreich die Lähmung betonten, zu vermitteln dass man sogar eine Doppelwirkung, Reizung und Lähmung des gleichen Nerven im Verlauf derselben Krankheit annahm.

So gut nun aber die Struma eine Kompression des Sympathicus ausüben konnte, so gut konnte sie auch auf den Vagus drücken, der also nach der Ansicht von Gros (1864) hauptsächlich bei der Entstehung des Morb. Bas. beteiligt, nach Sattler aber mit dem Sympathicus zusammen Schuld an der Erkrankung sein sollte.

Je mehr man jedoch später zu der Einsicht kam, dass die Basedow'sche Krankheit ein so kompliziertes Krankheitsbild darstellt, je mehr namentlich auch die Wichtigkeit cerebraler Erscheinungen betont wurde, um so weniger konnten obige Theorien zur vollständigen Erklärung genügen. Der nächste Schritt war also der, den Ursprung der Krankheit in Veränderungen höherer Centren im Gehirn zu suchen. Die neue Theorie, die nun aufgestellt wurde und den Sitz der Erkrankung in die Medulla oblongata, in die Corpora restiformia und in die vasomotorischen und benachbarten Centren daselbst verlegte, erhielt ihre Hauptstütze durch ein Tierexperiment von Filehne. Dieser durchschnitt nämlich die Corp. restif. und will dadurch die Symptome des Morb. Bas. hervorgerufen haben. Er blieb damit freilich einzig.

Eine ganz andere Richtung erhielten dann die Ansichten, als zuerst Gauthier im Jahre 1886 auf die Möglichkeit aufmerksam machte, dass der Morb. Bas. Folge sein könnte einer Erkrankung, resp. des Mangels an Funktionsthätigkeit der Schilddrüse.

Bestimmter drückte sich Möbius (l. c.) aus, der die Theorie aufstellte, dass die Ursache des Morbus Bas. wahrscheinlich eine krankhaft veränderte, im Wesentlichen auch vermehrte Thätigkeit

der Schilddrüse sei. Ihm schlossen sich später namentlich zahlreiche Chirurgen an, die gestützt auf die Erfolge der Strumektomie zu der gleichen Ansicht neigten. Wette (l. c.) baute die Theorie etwas um, indem er den Morb. Bas. betrachtete als Reflexneurose, ausgehend in den meisten Fällen von einem Reiz, den die veränderten Umsatzprodukte der Schilddrüse auf die Nervenendigungen des Sympathicus in derselben ausüben, seltener von Erkrankungen der Nase etc.

Allein auch mit dieser Theorie liessen sich nicht alle Symptome der Krankheit in Einklang bringen. Namentlich vermisste man bei der Möbius'schen Ansicht ein Mitwirken des Centralnervensystems, das man doch wohl zur Erklärung verschiedener Erscheinungen nicht entbehren konnte. So glaubt Marie (l. c.), dass zwar bestimmte Phänomene des Morb. Bas. einer Störung in der Funktion der Glandula thyreoidea beigezählt werden sollen, ohne dass deswegen der Ursprung der Krankheit sich in der Schilddrüse finden muss und kommt zu folgendem Schluss: „Voici, en un mot, comment je serais tenté de considérer les choses: le primum movens de la maladie de Basedow devrait être cherché dans une affection ou tout au moins dans un trouble du système nerveux (grand sympathicus?); sous l'influence de ce trouble du système nerveux il se produirait un fonctionnément exagéré de la glande thyroïde ayant pour resultat une hyperthyroïdation de l'organisme, et comme conséquence de cette hyperthyroïdation on verrait survenir tous les symptômes signalés plus haut et appartenant aussi bien à la médication thyroïdienne qu'à la maladie de Basedow". Auch Chevalier[1]) betrachtet die Giftwirkung erst als sekundäre Folge von Cirkulationsstörungen der Schilddrüse, die ihrerseits von vasomotorischen Alterationen abhängen; die primäre Affektion wäre nach ihm die Paralyse medullärer Kerne.

Eine neue Auffassung ging dahin, dass man unter dem Begriff des Morb. Based. eigentlich verschiedene Prozesse zu verstehen und vor allem zwischen zwei Formen zu unterscheiden habe, einem wahren Morb. Bas. (goître exophth. névrose, d'origine centrale intrinsèque, sine materia) und einem „sekundären oder falschen" (goître exophth. secondaire, d'origine réflexe, extrinsèque périphérique) nach Gauthier[2]), oder zwischen einem „genuinen, primären oder idio-

1) Mannheim. „Der Morbus Gravesii (sog. Morb. Basedowii)". Gekrönte Preisschrift. Berlin 1894.

2) Buschan l. c.

pathischen Morb. Bas." und einem „symptomatischen, sekundären oder Pseudo-Morb. Bas." nach Buschan (l. c.).

Dies in ganz kurzen Zügen ein Ueberblick über die namhaftesten Theorien, die von dem Morbus Bas. aufgestellt worden sind. Einer Besprechung derselben lassen wir eine gedrängte Erwähnung der pathologischen Befunde vorausgehen, die in einzelnen Fällen durch die Sektion, resp. mikroskopische Untersuchung konstatiert wurden.

Entsprechend der Ansicht von Koeben war namentlich der Sympathicus Gegenstand eingehenden Studiums. Im Jahr 1878 teilte Shingleton Smith [1]) mit, dass er in einem Fall von exquisitem Morbus Bas. nach dem Tode die mittleren und oberen Halsganglien dieses Nerven unverändert gefunden habe, das untere aber in einen Knoten umgewandelt, mit bindegewebiger Kapsel und Kalkkern; die Nervenfasern waren intakt. Auch Wette (l. c.) führt an, dass in 12 Sektionsprotokollen 8mal Degeneration des Sympathicus (besonders der unteren Ganglien) erwähnt sei, und Hezel [2]) fand ebenso in einem Fall diffuse Entartung des Nerven. Aber ungefähr in ebenso viel Fällen von Morb. Bas. fand man den Sympathicus ganz intakt und umgekehrt recht häufig ausgebreitete Degenerationen desselben, wo im Leben nicht die geringste Spur von Basedow'scher Krankheit bestanden hatte.

Degeneration des N. vagus konstatierte Müller [3]) in 1 Fall, in 3 weiteren dagegen keine Veränderungen. Sodann wurden Hyperämie im Centralnervensystem, Verdickung der Hirnhäute, kleine Blutungen am Boden des 4. Ventrikels beobachtet, sind jedoch wohl eher als zufällige Nebenbefunde, zum Teil auch als agonale Erscheinungen zu betrachten. Besondere Aufmerksamkeit wurde auch dem Corpus restiforme und den solitären Bündeln geschenkt. Von positiven Befunden daran sind zu erwähnen: Atrophie des linken Corp. restif. und des rechten solitären Bündels [Mendel [4])]; symmetrische Degeneration der solitären Bündel neben den gewöhnlichen Rückenmarksveränderungen bei einem Fall von Tabes dorsalis, der durch Morb. Bas. kompliciert war [Marie [5])]; Degeneration der

1) „Exophthalm. goître, lesions of the cervical ganglia". Med. times and gaz. 1878. Centralblatt für Chirurgie.

2) „Ein Beitrag zur pathol. Anatomie des Morbus Basedowii". Deutsche Zeitschrift für Nervenheilkunde IV.

3) Buschan l. c.

4) Mannheim l. c.

5) Ibidem.

Hinterstränge und leichte Atrophie der solitären Bündel; Corpus restif. dagegen normal (Joffroy und Achard [1]). In 4 weiteren Fällen aber fanden letztere beiden Autoren Corp. restif. und solitäre ganz unverändert. Zum gleichen Resultat gelangten Hezel (l. c.) und Müller [2]).

An der Schilddrüse endlich wurden alle möglichen Entartungen beobachtet, keineswegs nur eine abnorme Entwicklung der Gefässe. Doch ist wohl auf die Befunde von Hezel (adenomatöse Entartung der Schilddrüse) und von Greenfield [3]), der in 6 Fällen eine enorme Hyperplasie des absondernden Gewebes gesehen haben will, nicht allzu grosses Gewicht zu legen.

Resümieren wir kurz, so bleibt zu sagen, dass die pathologische Anatomie unsere Erkenntnis des Zusammenhangs und der Entstehung des Morb. Bas. sehr wenig gefördert hat. Jedenfalls kann bei den ganz verschiedenen und sich widersprechenden Untersuchungsergebnissen keine der angeführten pathologischen Veränderungen als sicheres Beweismittel einer der Theorien der Krankheit betrachtet werden.

Der Kompressionstheorie ist u. A. oft entgegengehalten worden, dass, falls sie richtig wäre, jedenfalls bei der enormen Häufigkeit der Struma auch mehr Basedow-Kranke existieren müssten. Und in der That, wenn man bedenkt, dass gerade in der Schweiz Hunderte von grossen Strumen, die meist erhebliche Atemnot verursachen, zur Operation gelangen, während doch der Morb. Bas. auch bei uns nicht sehr häufig vorkommt, dass z. B. unter den 202 Patienten, die Herr Prof. Krönlein bis August 1892 auf der Züricher chirurgischen Klinik wegen Kropf operiert hat, sich nur 6 mit Morb. Bas. befanden, so wird man der rein mechanischen Theorie kaum beistimmen können. Dazu kommt noch die Thatsache, dass es sich beim Morb. Bas. meistens gar nicht um besonders grosse oder abnorm gelagerte Kröpfe handelt, sondern sehr oft um kleinere; die Struma kann ja sogar ganz fehlen oder erst als späteres Symptom zu Tage treten.

Darauf ist nun freilich entgegnet worden: Eine Struma braucht

---

1) „Contribution à l'anatomie pathol. de la maladie de Based.". Archiv de méd. expérim. V. 6.

2) „Beiträge zur Kenntnis der Basedow'schen Krankheit". Deutsches Archiv für klin. Med. Ll. 4 und 5.

3) „On some diseases of the thyroid. gland.". Brit. med. Journ. 1893. Schmidt's Jahrb. CCXLI. 2.

gar nicht sehr gross zu sein, sie kann nur eine ganz besonders unglückliche Lage einnehmen, um auf die Halsnerven zu drücken; der Druck kann auch auf einen vorher schon degenerierten, also weniger widerstandsfähigen Sympathicus ausgeübt werden. Zugegeben; aber so lassen sich jedenfalls nur einzelne Fälle erklären und wäre es doch höchst sonderbar, wenn die Hunderte der übrigen sehr grossen Kröpfe, die im Stande sind, die Trachealringe seitlich einzudrücken, die ganze Trachea am Halse zu verschieben, die häufig mit Fortsätzen weit nach hinten und unten reichen und heftige Atemnot zur Folge haben, die Halsnerven nicht auch komprimieren sollten, wenn auch nicht immer, so doch viel öfter, als Morb. Bas.-Fälle vorkommen. Warum sollten denn auch maligne Strumen, die doch die Tendenz haben, mit ihrer Umgebung fest zu verwachsen und ausgedehnte Halsgebiete mit einander zu verbacken, dabei ohne komprimierenden Einfluss auf die Nerven sein? Warum entsteht nicht das Bild des Morb. Bas. bei anderweitigen Tumoren des Halses, die mit der Schilddrüse nichts zu thun haben, also warum nicht bei Carcinomen und Sarkomen des Halses, die so leicht alle Gewebe und Organe durchwachsen und auch die Nerven nicht verschonen? Schon aus diesen Gründen scheint uns die Annahme, dass der Morb. Bas. auf eine einfache Kompression des Sympathicus (und auch des Vagus) zurückzuführen sei, nicht haltbar. Zudem wäre es doch eigentümlich, wenn eine örtlich beschränkte Läsion dieses Nerven, die sogar nach dem Tode meist nicht nachgewiesen werden kann, Veranlassung geben würde zu dem konstanten, im ganzen komplicierten und prognostisch nicht sehr günstigen Symptomenbild des Morb. Bas., das ja, beiläufig bemerkt, nicht einseitig auftritt.

Bequemer war es natürlich, den Morb. Bas. einfach als Neurose zu erklären. Aber abgesehen davon, dass damit noch so gut wie nichts gesagt ist, verdient doch erwähnt zu werden, dass mit Ausnahme der Hysterie und Neurasthenie die bis jetzt als Neurosen beschriebenen Krankheiten lange nicht die Mannigfaltigkeit der Symptome und auch nicht den schweren Verlauf darbieten wie der Morb. Bas. In allen operierten Fällen wäre dann wohl ein event. günstiges Resultat einfach als Suggestivwirkung zu erklären oder hätte es sich nicht um Basedow'sche Krankheit gehandelt? Da möchten wir doch der Ansicht von Buschan (l. c.) entgegentreten, dass häufig blosse Suggestion Schuld an den Operationserfolgen sei, was nach B. ein einziges Versuchsbeispiel aus der

Litteratur beweisen soll. Ohne die Wirkungen der Suggestion, die ja neuerdings zu allem Möglichen dienen soll, irgendwie zu unterschätzen, darf man doch ruhig behaupten, dass gerade in unseren Fällen eine solche allein absolut auszuschliessen sei. Denn es lässt sich nach den bisherigen Erfahrungen nicht denken, dass die Pat. durch blosse Suggestion zur Zeit der Operation von ihrer schweren Krankheit dauernd geheilt blieben, dass sie bei den mehrmaligen Nachuntersuchungen im Verlaufe verschiedener Jahre immer den gleichen Status oder zunehmende Besserung zeigten. Oder dann müsste die Suggestivwirkung eine so intensive und nachhaltige sein, wie sie in diesem Masse und in dieser Art bisher durchaus noch nie konstatiert wurde.

So sehr man fernerhin geneigt ist, den Sitz der Krankheit im Centralnervensystem zu suchen, so ist jedenfalls noch durch nichts bewiesen, dass der Ursprung der Krankheit in die Medulla oblongata zu verlegen sei. Immerhin ist die Möglichkeit vorhanden, zumal auch das klinische Bild darauf hinweist und unsere Kenntnisse von den Nervencentren und -Bahnen dieser Gegend doch noch keine allzu vollkommene sind. Vielleicht dass es einer späteren, verbesserten Technik einmal gelingt, daselbst für den Morb. Bas. pathognomonische Veränderungen nachzuweisen.

Für die Möbius'sche Vergiftungstheorie lassen sich folgende Gesichtspunkte geltend machen: Seitdem J. L. Reverdin und Kocher ihre ersten Publikationen über die sog. Cachexia strumipriva oder das operative Myxödem haben erscheinen lassen, hat man begonnen, der Schilddrüse, die man oft als rudimentäres, im Rückgang begriffenes Organ betrachtete, doch wesentlich wichtigere Funktionen im Haushalt unseres Organismus zuzuschreiben.

Freilich hat uns die Thatsache der Entstehung des Myxödems nach totaler Kropfexstirpation in der Erkenntnis der Art dieser Funktion noch nicht sehr gefördert, und namentlich sind uns auch die Produkte dieser Drüse, ihre chemischen Umsatzstoffe, noch so gut wie ganz unbekannt. Und darin allerdings basiert die Möbius'sche Theorie auf Hypothesen. Dass aber die Schilddrüse eine wesentliche Stelle in unserem Körper einnimmt, ist wohl auch ausser Zweifel, wenn man nur an die neuesten Erfahrungen in der Behandlung der Cachexia strumipriva durch Genuss von tierischer Schilddrüse und deren fast wunderbare, früher nie geahnte Erfolge denkt. Was aber die Theorie von Möbius noch weiter stützt, das sind die Erfahrungen der Chirurgen, diejenigen Fälle, die durch

Operation geheilt oder doch bedeutend gebessert wurden. Freilich waren die Gegner der Möbius'schen Auffassung sofort bereit, solche Fälle gar nicht als wahre Basedow'sche Krankheit zu erklären, sondern einfach auf Kompressionswirkung von Seiten der Struma zurückzuführen. Warum wir letztere Ansicht nicht teilen, ist oben bei Besprechung der Sympathicustheorie angeführt. Nicht dass wir nicht zugeben würden, dass eine Struma dyspnoëtica Tachycardie und Herzklopfen, wohl auch leichten Tremor hervorrufen kann, aber damit ist noch nicht das reichhaltige Bild des Morb. Based. gegeben; es fehlt doch meist die Konstantheit der Symptome, Erscheinungen von Seiten der Augen, und die schwere psychische Depression, resp. Erregung.

Auch einige neuere Beobachtungen sprechen dafür, dass die Möbius'sche Theorie jedenfalls nicht ohne weiteres von der Hand zu weisen ist. Murray[1]) sah nämlich bei einem Myxödemkranken, den er mit Schilddrüsensaft behandelte, dass Symptome des Morb. Basedow. (Pulsbeschleunigung, Zittern, Kopfschmerzen, Schwitzen etc.) auftraten, sobald zu viel dieses Extraktes gegeben wurde, umgekehrt aber rasch wieder verschwanden, wenn man die betr. Dosis verminderte. Greenfield (l. c.) fütterte versuchshalber einen gesunden Menschen mit Täfelchen aus getrocknetem Schilddrüsenstoff und erzeugte damit bei demselben Tachycardie, unregelmässige Temperatursteigerung und grosse Reizbarkeit. Marie (l. c.) erwähnt eine Beobachtung von Canter, dass in einem Falle von Morb. Based. die Behandlung mit tierischer Schilddrüse die meisten Symptome dieser Krankheit beträchtlich gesteigert habe.

Mit einer Trennung des Symptomencomplexes in einen idiopathischen und einen symptomatischen Morb. Based. können wir uns nicht befreunden. Vor allem haben wir selbst aus der Begründung, die Buschan (l. c.) seiner obigen Theorie beigibt, keine sicheren Unterscheidungsmerkmale finden können, die es ermöglichen würden, auch nur in der Mehrzahl der Fälle eine bestimmte Rubricierung in die eine oder andere Gruppe vorzunehmen, was übrigens B. auch zugibt. Da fragen wir uns denn doch: Sind wir berechtigt, von 2 verschiedenen Krankheiten zu sprechen (der idiopathische Morb. Based. soll ja eine eigentliche Neurose, der symptomatische einfach eine Druckerscheinung der Struma sein), wenn sich dieselben im Wesentlichen nur dadurch von einander unterscheiden, dass bei der

1) „Thyroid secretion as a factor in exophth. goitre". Lancet II. 20. Schmidt's Jahrb. CCXLI. 2.

einen, der idiopathischen Form, etwas eher nervöse Belastung vorliegt und die cerebralen Symptome gegenüber der alten Trias vorherrschen, während bei der symptomatischen, auf Grund eines alten Kropfes entwickelten, doch auch die Hirnerscheinungen eine wesentliche Rolle spielen und für die Diagnose von Wichtigkeit sind? wenn ferner zugestandenermassen Fälle genug existieren, wo eine solche Trennung absolut unmöglich ist? Sollte es sich nicht eher um eine Krankheit handeln, die sich bei neuropathisch belasteten Individuen mehr in cerebralen Erscheinungen äussert, die Struma etwas in den Hintergrund treten lässt und im allgemeinen eine schwerere Erkrankung mit ungünstigerer Prognose darstellt, während bei der prognostisch im ganzen weniger infausten Form, wo meist, doch durchaus nicht immer, die Struma schon früh in die Erscheinung tritt, die alte Symptomentrias das Krankheitsbild beherrscht, freilich ebenfalls begleitet von deutlichen cerebralen Symptomen, die aber beim Fehlen nervöser Belastung etwas mehr zurücktreten? Dass es sich aber beim Morb. Based. nicht nur um ein zufälliges Zusammentreffen bestimmter Symptome handelt, dafür bürgt schon das relativ nicht allzu seltene Vorkommen der Krankheit.

Wägen wir nun die Wahrscheinlichkeit der verschiedenen Theorien gegen einander ab, so kommen wir dazu, am ehesten zu der Ansicht von Chevalier oder von Marie, die bereits erwähnt worden sind, zu neigen. Wir suchen nämlich auch die Grundursache der Krankheit in einer Störung des Centralnervensystems, die vielleicht ihren Sitz in den Kernen der Medulla oblongata hat und von da aus weitere Organe ergreift, so namentlich die Schilddrüse (vielleicht durch Vermittlung der Vasomotoren). Diese würde dann ihrerseits auf diesen Reiz antworten mit einer gestörten Function und damit eine Intoxikation des Körpers hervorrufen, vielleicht auch auf dem Wege des Sympathicus zu den Symptomen führen, die unter dem Begriff des Morb. Based. beschrieben sind. Eine solche Intoxicationswirkung würde wohl am ehesten die grosse Mannigfaltigkeit der letztern erklären. Auf eine Mitbeteiligung des Centralnervensystems führt uns schon die Aetiologie der Krankheit. Einmal befällt dieselbe nämlich mit Vorliebe neuropathisch in irgend einer Weise belastete Individuen, und zweitens lassen sich doch diejenigen Fälle, wo sich an eine psychische Emotion plötzlich das ausgesprochene Bild des Morb. Based. anschloss, kaum durch abnorme Secretionsvorgänge in der Schilddrüse allein erklären. Bei pathologisch veranlagten Kranken wäre ein besonderes Hervortreten

der nervösen Symptome leicht denkbar, ebenso dass eine schon vorher degenerierte Struma auf relativ geringe Reize vom Hirn aus leichter eine veränderte Thätigkeit beginnen würde als eine ganz normale. Dass bei erblich belasteten Patienten die Prognose infauster wäre als bei sonst Gesunden, und dass bei solchen Individuen auch an und für sich kleine Insulte, wie eine starke psychische Erregung zur Hervorrufung der Krankheit genügen würden, dürfte wohl nicht so befremden. Zudem lässt sich annehmen, dass vielleicht auch einzelne Symptome bei der Labilität der Hirnthätigkeit derartiger Kranken unter dem Einfluss einer intensiven psychischen Emotion durch direkte Fortpflanzung des Reizes auf andere Nervencentren zunächst ohne Einwirkung der Struma entstehen, dann aber infolge der Funktionsanomalie der Schilddrüse zu konstanten und sehr schweren würden. Eine Mitbeteiligung der Schilddrüse auch bei „idiopathischen" Formen des Morb. Based. (nach Buschan) ergibt sich schon daraus, dass solche durch die Strumectomie sicher geheilt oder doch bedeutend gebessert worden sind (z. B. unser Fall 6). Doch tritt dann der Erfolg erst nach längerer Zeit ein, und bieten diese Fälle im allgemeinen eine etwas ungünstigere Prognose für die Operation, weil sie einmal nicht immer nur allein von der Schilddrüse beeinflusst sind, sodann überhaupt von vorneherein einen schwereren Verlauf nehmen und damit wohl rascher zu bleibenden Veränderungen der beteiligten Organe führen, die dann durch die Operation nicht mehr gebessert werden können.

Und wenn der Theorie der Funktionsänderung der Schilddrüse vorgeworfen wird, dass man sich unter dieser Voraussetzung eine Heilung durch Operation nicht vorstellen könne, weil doch stets nur ein Teil der Struma entfernt werde und man dabei wohl nicht immer die ganze abnorm functionierende Partie treffe, so ist zu erwidern, dass wohl die Hauptveränderungen in dem Teil sitzen, der besonders vergrössert und degeneriert ist und deshalb exstirpiert wird, dass ferner infolge der durch die Operation gesetzten starken Reizung der übrig gebliebene, vielleicht auch schon veränderte Rest seine vermehrte oder sonst pathologische Thätigkeit einstellen könnte. Es wäre schliesslich denkbar, dass die ungeheilten oder nur wenig gebesserten Fälle solche wären, in denen bei der Operation noch zu viel abnorm functionierendes Drüsengewebe zurückgelassen wurde, das dann in der frühern Weise weiter auf den Körper einwirkte.

Doch es liegt nicht im Rahmen und in der Aufgabe unserer Arbeit, die verschiedenen Theorien der ganzen Krankheit, sowie der

einzelnen Symptome einer eingehenden Kritik zu unterwerfen, und können wir uns daher mit diesen gedrängten Andeutungen unserer Ansicht über das Wesen der Basedow'schen Krankheit begnügen. Für uns war vielmehr die Hauptsache, an Hand unserer 8 Fälle die vollständige Berechtigung der Strumectomie bei Morb. Based. klarzulegen und darzuthun, unter welchen Bedingungen wir die Indication zu dieser Operation als gegeben erachten. Jedenfalls hat der Erfolg des operativen Vorgehens bei unsern Patienten, von denen doch wenigstens einige an schwerem Morb. Based. litten, bewiesen, dass der Chirurgie eine wesentliche Rolle bei der Behandlung dieser Krankheit zufällt, ob nun die eine oder die andere der aufgestellten Theorien die richtige ist.

An dieser Thatsache wird wohl auch eine erst vor kurzem empfohlene Therapie nicht viel ändern, die Fütterung mit tierischer Schilddrüse. U. A. hat zwar Owen [1]) einen Fall publiciert, der durch täglichen Genuss von ¼ Schafschilddrüse wesentlich gebessert worden sein soll. Aber bald nachher folgten Veröffentlichungen, wo bei der gleichen Behandlung eine Steigerung der Basedow-Symptome erfolgte, so der früher angeführte Fall von Canter; und auch Horsley [2]) hat auf die Nutzlosigkeit dieser Therapie hingewiesen. Jedenfalls wäre ein allfälliger Erfolg derselben nicht in Einklang zu bringen mit der Theorie einer einfach vermehrten Drüsenabsonderung, eher aber mit derjenigen eines nur qualitativ veränderten Stoffwechsels in der Schilddrüse. Doch sind unsere Erfahrungen in dieser Beziehung noch von so kurzer Dauer und so wenig zahlreich, dass man wohl gut thut, daraus noch nicht allzu kühne Schlüsse zu ziehen. Ob uns die spätern Resultate dieser Behandlungsart in der Erkenntnis der ganzen Krankheit und ihrer Abhängigkeit oder Unabhängigkeit von der Schilddrüse über die Stufe der Theorien und Hypothesen, auf der wir gegenwärtig stehen, hinausbringen werden, das wird wohl die Zukunft lehren.

1) „Thyroid feeding in exophth. goître". Brit. med. Journ. 1893. Schmidt's Jahrb. CCXLI. Nr. 2.

2) Mariel. c.

AUS DER

ZÜRICHER CHIRURGISCHEN KLINIK

DES PROF. DR. KRÖNLEIN.

XIX.

Experimentelle und klinische Studien über den Kopftetanus.

Von

Dr. **Conrad Brunner,**
Privatdozent für Chirurgie.

(Schluss).

Nachdem wir auf dem Wege des Experimentes nachgewiesen haben, dass das Tetanus-Gift auf die Centralapparate des Rückenmarkes und der Medulla oblongata einwirkt, handelt es sich darum, diese festgestellte Wirkung genauer zu analysieren. Wie bei der Strychninvergiftung haben wir es beim Tetanus mit Reflexkrämpfen zu thun in dem Sinne, dass nur unter der Einwirkung eines sensiblen Impulses auf die veränderten Centralapparate abnorm verstärkte und abnorm ausgebreitete Bewegungen ausgelöst werden. Analog der Strychninvergiftung können wir diese Reflexbewegungen beziehen, entweder auf eine Vergrösserung der Erregbarkeit derjenigen Teile, welche die sensiblen Nervenerregungen in motorische überführen, so dass die verstärkten Erregungen, welche von jenen Teilen ausgehen, nun verstärkte Bewegungen hervorrufen, und sich auch auf Bahnen fortpflanzen können, wohin sie vorher wegen ihrer Schwäche nicht drangen, oder aber wir müssen sie beziehen auf

eine Hinwegräumung gewisser Widerstände in den vorher benutzten, zugleich aber auch in früher nicht betretenen Bahnen (Hermann).

Damit haben wir jedoch den Hauptunterschied im klinischen Bilde der Strychninvergiftung und des Tetanus, nämlich die permanente Muskelspannung beim letzteren nicht erklärt. Die Wirkung des Strychnins ist gekennzeichnet durch anfallsweise auftretende tonische Krämpfe. Die Strychninkrämpfe beim Frosch treten niemals spontan auf, es bedarf zu ihrer Auflösung eines äusseren Reizes (Hermann). Der tetanische Frosch bietet die permanente Spannung der Vorderbeine unaufhörlich dar, auch wenn er auf einem erschütterungsfreien Consol sich befindet; ebenso bietet der tetanische Mensch im wachen Zustande unaufhörlich den Trismus dar.

Wir haben also in der Wirkung des Tetanusgiftes ein noch nicht definiertes Plus vor uns. Um dieses Plus zu deuten, können wir folgendes annehmen: 1) Es ist denkbar, dass das Tetanusgift an sich die Eigenschaft hätte, durch seine ausschliesslich centrale Wirkung die Ganglienzellen des Rückenmarkes und der Medulla oblongata derart in ihrer Erregbarkeit zu verändern, dass der konstant wirkende Reiz der sensiblen Nerven, welcher normal-physiologisch den Tonus der Muskeln bedingt, an sich genügte, um in diesem abnorm funktionierenden System der Centralapparate nicht nur vorübergehende, sondern kontinuierliche, verstärkte und abnorm irradiierende Bewegungen auszulösen. Es wäre damit die Wirkung des Tetanusgiftes nicht als eine höhere Potenz der Strychninwirkung aufzufassen, sondern es würde das Gift, obgleich auf dieselben Teile des Nervensystems wirkend, eine qualitativ verschiedene spezifische Wirkung erzielen.

Die 2. Annahme, um die Permanenz der Muskelspannung zu erklären, geht von der Möglichkeit aus, dass das Tetanusgift eine experimentell nicht bewiesene und nicht ausgeschlossene Wirkung auf die peripheren Nervenenden ausübt, durch welche die erhöhte Erregbarkeit der Centren noch gesteigert wird.

Mit diesem Versuche, die elementare Wirkung des Tetanusgiftes, sowie den Unterschied gegenüber der Strychninvergiftung zu analysieren, sehen wir uns zugleich vor die schwierige Aufgabe gestellt, mit Hilfe der gegenwärtig uns zur Verfügung stehenden Kenntnisse die Summe und Reihenfolge der Erscheinungen des Starrkrampfes bei Tier und Mensch zu erklären.

Wir wissen, dass das Tetanusgift beim Frosch sowohl wie beim

warmblütigen Tiere, als auch beim Menschen im Allgemeinen dieselbe spezifisch pathognomonische Wirkung, d. h. die permanente Muskelstarre zu erzeugen vermag. Verschiedenheiten zeigt die Wirkung des Giftes insofern, als bei derselben Art der Gift-Applikation die Reihenfolge, in der die einzelnen Gebiete des Nervensystems an dem Krampfe sich beteiligen, bei den verschiedenen Tieren nicht dieselbe ist. Der Grund hiefür muss vor allem in der ungleichen Organisation des Nervensystems bei diesen verschiedenen Tiergattungen gesucht werden. Nach diesen Verschiedenheiten der Krampfausbreitung lassen sich die Versuchstiere in 2 Gruppen teilen. Die 1. Gruppe, zu welcher unsere warmblütigen Laboratoriumstiere (Mäuse, Ratten, Meerschweinchen, Kaninchen), sowie Hund und Katze gehören, ist gekennzeichnet durch die lokalen Krämpfe; es treten bei diesen Tieren die Krämpfe bei peripherer Applikation des Giftes ausnahmslos zuerst in den der Impfstelle benachbarten Muskeln ein. Bei der 2. Gruppe, zu welcher die Einhufer und der Frosch gehören, erfolgt der 1. Ausschlag des Krampfes meist, beim Frosch nach meinen Beobachtungen konstant, aus einem Niveau des centralen Nervensystems, welches entfernt von der Impfstelle ist. An diese 2. Gruppe reiht sich das Symptomenbild des menschlichen Tetanus an; wir haben gesehen, dass bei der Mehrzahl der menschlichen Tetanusfälle der 1. Ausschlag aus der Medulla oblongata erfolgt, auch wenn die Infektionsstelle fern vom Gebiete der Hirnnerven liegt.

Indem wir schon im 1. Teil dieser Arbeit den Versuch machten, die Reihenfolge der Krampfausbreitung bei den Tieren der 1. Gruppe zu erklären, sahen wir ein, dass die dazumal vorliegenden Ergebnisse unserer toxikologischen Experimente zur Deutung nicht ausreichten. Die erneuten experimentellen Forschungen haben uns in der Erkenntnis des tetanischen Prozesses wohl gefördert, doch sind wir auch gegenwärtig noch keineswegs in der Lage hypothetischer Annahmen entbehren zu können. Die Hypothesen, welche wir damals aufstellten, um die Krampfausbreitung zu definieren, basieren im Grunde auf denselben Annahmen, zu welchen oben die Analyse der elementaren Wirkung des Tetanusgiftes uns geführt hat.

Unsere erste Hypothese nahm eine rein centrale Giftwirkung an. Diese Annahme rief der Hilfshypothese, dass den peripheren sensiblen und motorischen Nerven sowie den nervösen Centralorganen eine besondere Leitungsfähigkeit für das Gift zu-

komme. Wir stellten damit ein toxikologisches Postulat auf, welches in Versuchen von Bruschettini über den Giftgehalt der Zentralorgane eine Stütze zu finden schien. Kontrollversuche indessen, die ich später selbst in dieser Richtung anstellte [1]), konnten mich von der Stichhaltigkeit der Schlussfolgerungen des genannten Forschers nicht überzeugen. Die Injektion des Giftes in einen Nervenstamm, wie sie Bruschettini und Tizzoni ausführten [2]), kann deshalb nicht einwurfsfrei und für die besondere Leitungsfähigkeit des betreffenden Nerven beweisend sein, weil von einem, aus seiner Umgebung nicht vollständig isolierten Nervenstamme aus, das Gift durch die Lymphwege ins Blut gelangen muss.

Eine besondere Leitungsfähigkeit der Nerven ist nun bekanntlich auch bei der Pathogenese der Tollwut zur Erklärung der Erscheinungen angenommen worden. Die Gründe, die zu dieser Annahme führten, gehen aus einem Vergleich der bisher gewonnenen experimentellen Resultate über die Verbreitung des Wutgiftes und des Tetanusgiftes hervor:

Im Abschnitt „Diagnose und Differentialdiagnose des Kopftetanus" habe ich bereits auf die Aehnlichkeit des Symptomenbildes zwischen Hydrophobie und Tetanus hingewiesen. Die Verwandtschaft der beiden Krankheiten wurde, wie Ph. v. Walther zu Anfang dieses Jahrhunderts in einer trefflichen Abhandlung sagt, zu allen Zeiten von scharfsinnigen Aerzten eingesehen.

An der zur Zeit Walther's geführten Diskussion über dieses Thema beteiligten sich eine grössere Anzahl hervorragender englischer, französischer und deutscher Pathologen: Percival, Vaughan, Nugent, Hamilton, Mease, Ward, Le Roux, Valentin, Frank, Stütz, Harless u. A. Ein Resumé der dabei geäusserten Ansichten giebt Harless in seiner Monographie „Ueber die Behandlung der Hundswut 1809": Einige dieser Autoren, sagt er (p. 37), sind selbst in ihrer Vergleichung beider Krankheiten so weit gegangen, dass sie die Wasserscheu in ihrem Ausbruch für nichts anderes als einen Tetanus erklärten, so zwar, dass das Wutgift bei ihm nur die Rolle spiele, wie irgend ein anderer mechanischer oder innerer Nervenreiz bei einem Wundstarrkrampf, ja dass sogar, wie Rush früher meinte, dieser **Tetanus hydrophobicus** nicht einmal wesentlich von dem Giftreiz, sondern zunächst von der Nervenverletzung durch den Zahn des Hundes entstehen soll. Eine ähnliche Idee liegt der neuerlich von französischen Autoren vorgeschlagenen Benennung „Hydrophobia traumatica" zu Grunde,

1) Vergl. pag. 245 u. ff. dieser Arbeit.

2) Vergl. pag. 40 dieser Arbeit.

wodurch diejenige Wasserscheu, die von dem Biss eines nicht wütenden Hundes und somit von der blossen Nervenveränderung an der gebissenen Stelle entstehe, bezeichnet werden soll. Die meisten der oben genannten Aerzte nehmen dagegen weit richtiger eine bloss äussere und symptomatische Aehnlichkeit und Nächstverwandtschaft der ächten Wasserscheu mit dem allgemeinen Wundstarrkrampf an, wobei sie die wesentliche Differenz beider und den eigentümlichen Karakter der ersteren nicht verkennen. Besonders hat Ward die Parallele zwischen Tetanus und Wasserscheu genauer zu ziehen gesucht, und beide Krankheiten zwar unter eine und dieselbe natürliche Klasse und Ordnung gestellt, aber als distinktiven Charakter des allgemeinen Tetanus die krampfhaft-verkehrte Bewegung aller willkürlichen Muskeln angegeben, wogegen in der Wasserscheu nur die Deglutitionsorgane samt dem Larynx und der Glottis an diesem Zustand, und zwar hier als Wirkung eines spezifischen Giftreizes auf das Nervensystem, leiden." — Sehr eingehend vergleicht v. Walther die beiden Krankheiten in einem Aufsatze: „Ueber die Heilkraft des Quecksilbers bei dem Starrkrampfe und nach dem tollen Hundsbiss" (Abhandlungen aus dem Gebiete der praktischen Medizin 1. Bd. 1810 pag. 167). Nach Stütz (l. c. pag. 227) „ist man nicht unberechtigt, sie als genau mit einander verwandte und, als nur mit etwas verschiedener Physiognomie begabte Kinder einer Mutter anzusehen".

Dass es gerade die Tetanusfälle mit Verletzung am Kopfe waren, welche durch ihren hydrophobischen Charakter zur Identifizierung der beiden Krankheiten Anstoss gaben, ist aus der Diskussion, so weit ich sie verfolgen konnte, nicht zu ersehen; doch ist dies, wie Rose sagt (p. 90) sehr wahrscheinlich. — Verwirrung hat in der Auffassung der Pathogenese der beiden Krankheiten jedenfalls die Beobachtung angerichtet, dass eben auch gelegentlich eine wahre Tetanusinfektion bei durch Hundebiss verursachten Wunden stattfand.

Bei beiden Krankheiten treten nach verschieden langer Inkubationszeit Erscheinungen auf, welche auf eine Vergiftung des centralen Nervensystems hinweisen. Hochgradige Steigerung der Reflexerregbarkeit ist der Lyssa wie dem Tetanus beim Menschen gemeinsam. Die permanente Starre zeichnet den Tetanus aus, die Hydrophobie bietet nur während der Anfälle vorübergehende tonische Krämpfe dar. Schling- und Respirationskrämpfe, reflektorisch ausgelöst charakterisieren die menschliche Lyssa; dieselben Erscheinungen sind der Varietät des Kopftetanus eigen, sie treten aber auch, wie wir wissen, nicht sehr selten beim Tetanus mit anderer Ausgangsstelle der Infektion ein. Alle diese Tetanusfälle können wir unter der, die Aehnlichkeit mit der Lyssa ausdrückenden, schon

vor 100 Jahren gebrauchten Benennung „Tetanus hydrophobicus" zusammenfassen.

Bei der Tollwut der Tiere werden bekanntlich zwei Formen unterschieden: Die rasende Wut und die stille Wut. Bei der ersteren handelt es sich nach Pasteur um eine hauptsächliche Beteiligung des Gehirns, bei der letztern findet die Verbreitung des Giftes vorwiegend im Rückenmark statt. Aehnlich wie beim Tetanus lassen sich verschiedene Formen des Krankheitsbildes experimentell zurückführen auf die verschiedene Lokalisation der Impfstelle.

Auch beim Menschen zeigt ein Vergleich der Fälle von Lyssa, dass bei verschiedener Lokalisation der Impfstelle das klinische Bild sich verschieden gestaltet. Nach Schaffer[1]) treten bei Biss in den Schenkel die Symptome einer ascendierenden Myelitis auf, worauf die zuerst erscheinenden Harn- und Stuhlbeschwerden, und die erst nachher folgenden Erscheinungen seitens des Cervikalmarkes hinweisen. Erfolgt der Biss im Oberarm oder Gesicht, so tauchen in erster Linie jene Erscheinungen auf, welche vom Cervikalmarke und der Medulla oblongata ausgelöst werden, und welche die konvulsive, die rasende oder bulbäre Form der Wutkrankheit repräsentieren.

Der rasenden Wut können wir die bulbäre Form des Tetanus κατ' ἐξοχήν, den Kopftetanus parallel stellen.

Während wir nun aber den Erreger des Starrkrampfes genau kennen, ist die Natur des Wutkontagiums bis jetzt in Dunkel gehüllt. Auch über die Verbreitungsweise des Giftes im Organismus sind wir beim Tetanus besser unterrichtet als bei der Hundswut. Vom Tetanusgifte steht es fest, dass es von jeder kleinsten, oberflächlichen oder tiefen Wunde, vom Unterhautzellgewebe, wie von den Muskeln aus im Körper sich verbreitet, dass es ins Blut und die Transsudate übergeht, und durch die Sekrete zum Teil ausgeschieden wird. Mit dem Blute wird es den Organen zugeführt und in diesen zurückgehalten. Vom Wutgifte wissen wir, dass die experimentelle Infektion nicht von allen Geweben aus gelingt. Die Impfung selbst starken Giftes in das subkutane Zellgewebe bleibt nach Untersuchungen von Helmann[2]) wirkungslos. Konstant

1) Pathologie und patholog. Anatomie der Lyssa. Beiträge zur patholog. Anatomie 1890. Bd. 7. pag. 191.

2) Action du virus rabique introduit, soit dans le tissu cellulaire soucutané, soit dans les autres tissus. Annales de l'inst. Pasteur. 1889. Nr. 1. pag. 15—24. Baumgarten. Jahresbericht 1889. pag. 136.

lässt sich das Gift nur im centralen Nervensystem in den grossen Nerven und den Speicheldrüsen nachweisen. Die Angaben über das Vorkommen im Blut und den übrigen Organen sind sehr widersprechend. Die Rolle des Blutes muss, wie Wissokowicz[1]) sagt, bei der Infektion für sehr gering gehalten werden.

Uebereinstimmend finden wir nun in den Originalarbeiten sowohl, wie in den Lehrbüchern angegeben, dass das Wutgift hauptsächlich den Nerven entlang seinen Weg zum centralen Nervensystem nehme. Diese Behauptung wird als experimentell bewiesen betrachtet durch Versuche von di Vestea-Zagari[2]) u. A. Durch Impfung kleinster Mengen des Virus parenchymatös in die Dicke des Nerven hinein konnten die genannten Autoren beim Kaninchen konstant die Krankheit hervorrufen. Dabei zeigte sich nun der klinische Verlauf verschieden je nach der Lokalisation der Impfstelle. Wurde z. B. der Vagus geimpft, so traten zunächst bulbäre Symptome auf, wurde der Ischiadicus geimpft, so begann die Krankheit mit Symptomen in den hintern Extremitäten und bot einen progressiv aufsteigenden Typus. Damit hätten wir eine unverkennbare Analogie zum Tetanus unserer 1. Kategorie der Versuchstiere. Bedient sich das Gift nach intravenöser und intraperitonealer Impfung des Blutes oder der Lymphe als Transportmittel, so erreicht es den Cerebrospinalstrang, ohne an eine bestimmte Gesetzmässigkeit gebunden zu sein. — Diese Versuchsresultate sind nun aber von andern Autoren bei der Nachprüfung nicht bestätigt worden. In Baumgartens Jahresbericht[3]) teilt der Referent der Arbeiten von di Vestea und Zagari mit, dass bei Impfungen, die er selbst bei Hunden in die Nerven ausführte, bald die bulbäre, bald die spinale Form sich entwickelte, ohne jede Beziehung zum Nerven, in welchem die Impfung stattfand. Mit vollem Rechte wird von demselben Referenten die Frage aufgeworfen: „Wie kann man wohl, wenn man eine Wunde macht, sicher sein, dass das Virus nur mit den Nerven in Berührung komme? Denselben Einwurf habe ich zu dem Versuche mit Einimpfung des Tetanusgiftes in den N. ischiadicus gemacht. Wir können bei Impfung in einen nicht im ganzen

1) Zur Frage von der Lokalisation des Tollwutvirus im Organismus der Tiere. Centralbl. für Bakteriolog. 1891. Bd X. pag. 45.

2) Sur la transmission de la rage par voie nerveuse. Annales de l'Inst. Pasteur. 1889. Nr. 5. p. 237—248. Baumgarten. Jahresb. 1889. p. 138—140.

3) Cf. Baumgarten. Jahresbericht 1889. pag. 140 u. 141.

Verlauf aus seiner Umgebung isolierten Nervenstamm niemals den Uebertritt des Giftes in die Lymph-Blutbahn ausschalten. Es können aus diesem Grunde diese Versuche nicht als einwandsfrei und daher nicht als strikte beweisend angesehen werden. Damit bestreite ich nicht die Möglichkeit, dass das Wutgift gleichwohl zu den Geweben des Nervenapparates eine ganz besondere Affinität besitzen kann, oder dass, wie Wyssokowicz dies annimmt, das mutmassliche Plasmodium der Wutkrankheit nur in der Nervensubstanz die nötigen Bedingungen für seine Weiterentwicklung finde. Die Konstanz, mit welcher, wie gesagt, das Virus in den Nervenorganen sich nachweisen lässt, das frühzeitigere Auftreten der Erscheinungen nach Impfung in periphere Nerven sprechen für diese Annahme.

Als beweisend für den Verbreitungsweg des Lyssa-Giftes längs der Nervenbahnen werden auch die Ergebnisse der histologischen Untersuchung interpretiert [1]). So gelangt Schaffer in der bereits citierten Arbeit zu dem Schlusse: Es ist bei der Lyssa eine komplete, besonders die nervösen Elemente betreffende, und mit Gewebsnekrose einhergehende Myelitis vorhanden. — Durch die auf gewisse, mit der Bisstelle korrespondierende Punkte des Nervensystems beschränkte Maximaldestruktion des Rückenmarks und die von dieser Stelle gegen die höheren Centren stufenweise abnehmenden Veränderungen ist auch histologisch der Verbreitungsweg der Lyssa vorgezeichnet, und somit der Nerventheorie eine anatomische Basis gegeben. — Dieser Schluss wird aber in einer andern ebenfalls aus neuester Zeit stammenden Untersuchung wieder nicht bestätigt. Popow [2]) kann diese Korrespondenz zwischen Bisstelle und Rückenmarksdestruktion nicht erkennen; er findet, dass bei seinem Fall mit Biss in den Vorderarm der pathologische Prozess im verlängerten Mark die höchste Stufe erreicht. —

Liegen nun Momente, welche die Annahme einer besonderen Leitungsfähigkeit der Nervensubstanz für das Gift wahrscheinlich machen, beim Tetanus vor? Was den Gehalt der ner-

1) Vgl. die Arbeiten von Golgi. Berliner klin. Wochenschr. 1894. Nr. 14. „Wenn man auf alle Fälle einen Namen finden will, der in synthetischer Weise die Natur der anatomischen Veränderungen des centralen Nervensystems bei der Tollwut charakterisiert, könnte man sagen, der anatomische Prozess sei eine Encephalo-Myelitis parenchymatosa und thatsächlich finden sich die einzelnen angeführten Veränderungen ebenso bei der Entzündung des Nervengewebes“.

2) Ueber die Veränderungen der Nervenelemente des Centralnervensystems bei der Hundswut. Virch. Arch. Bd. 122. pag. 29. 1890.

vösen Centralorgane an Tetanusgift betrifft, so wissen wir, dass Bruschettini aus seinen, im 1. Teil dieser Arbeit referierten Versuchen den Schluss zog, es könne der Giftgehalt der nervösen Centralorgane nicht allein von der Zufuhr durch das Blut abhängen, sondern es müsse eine Diffusion längs des nervösen Systemes stattfinden. Auch ich habe, wie früher erwähnt wurde [1]), durch Ueberimpfung von Teilen des centralen Nervensystems Tetanus erzeugen können, doch gelang mir dies keineswegs konstant. Ich habe damit wohl die Thatsache bestätigt, dass Tetanusgift in den centralen Nervenorganen zurückgehalten wird, nicht aber, dass je nach dem Orte der Impfung in einzelnen Abschnitten des Cerebrospinalstranges mehr Gift aufgespeichert werde als in andern. Auch in die Cerebrospinalflüssigkeit, welche nach Wissokowicz das Wutgift nicht enthält, geht, wie ich nachgewiesen habe, das Tetanusgift über. Aus diesen Thatsachen kann aber für mich nur resultieren, dass das Toxin mit dem Blute auch den Nervenorganen zugetragen wird. Was die Zeit des Auftretens der tetanischen Symptome betrifft, so stellen sich diese gerade so schnell ein bei subkutaner Impfung, wie bei Inokulation in die Nerven; in beiden Fällen muss die Resorption in die Lymph-Blutbahn stattfinden. Ein irgendwie einwandsfrei beweisender Versuch für eine spezielle Beteiligung der Nerven am Transport ist nicht erbracht. Das Meerschweinchen, bei dem wir die Weiterführung des Giftes durch das Blut verhinderten, bei welchem nur eine Brücke des N. ischiadicus den Ort der Impfung mit den Centralorganen verband, wurde nicht tetanisch (vergl. Versuch Nr. 27). Tiere, bei denen in eine Extremität geimpft wird, deren Nerven alle durchtrennt worden sind, werden trotzdem tetanisch. Treten dabei die Erscheinungen später auf, so darf dies nicht zu gunsten der Nervenleitung gedeutet werden, denn wo jeder nervöse Einfluss abgeschnitten ist, sagten wir, da sind auch andere Resorptionsverhältnisse geschaffen. (Vergl. Vers. Nr. 29.) Wird einem Frosch das Rückenmark durchtrennt, und an einer hintern Extremität geimpft, so werden wieder zuerst die vordern Extremitäten tetanisch. — Dies alles spricht dafür, dass das Blut beim Tetanus der Universal-Träger des Giftes ist; es liegen auch keine, durch die klinischen Erscheinungen involvierte Gründe vor, welche zu der nicht erwiesenen Annahme der Fortleitung des Giftes längs der Nerven uns zwingen.

Was die Ergebnisse der histologischen Untersuch-

1) Vergl. diese Arbeit pag. 245.

ung beim Tetanus betrifft, so haben wir gesagt[1]), dass dieselben bis zur Stunde unsicher und meist negativer Natur seien. Bonome, Ventori und auch Nerlich, wie wir sehen werden, lassen in Analogie zu den erwähnten anatomischen Befunden bei Lyssa ihre früher referierten Untersuchungsergebnisse für unsere 1. Hypothese der Giftverbreitung sprechen; sie halten es für möglich, dass eine besondere Leitung des Giftes längs der lymphatischen Scheiden der peripheren Nerven stattfinde. Es ist klar, dass nur zahlreiche histologische Untersuchungen mit übereinstimmendem Ergebnisse für eine solche Annahme sprechen könnten. Von einer Konstanz der Befunde in dieser Richtung kann aber heute noch nicht die Rede sein.

Nach der 2. Hypothese, nahmen wir an, findet eine Doppelwirkung des Giftes, eine centrale und periphere, statt. Das Gift

1) Vergl. pag. 223—234 dieser Arbeit. Ausser den bisher citierten anatomischen Untersuchungen trage ich folgende in letzter Zeit publicierte, oder nachträglich mir zu Gesicht gekommene Arbeiten nach: Achard (Note sur les lésions des nerfs dans le tétanos. Archives de médecine expérimentale 1892. T. IV. Nr. 6. pag. 836) konstatierte bei 4 Tetanusfällen in der Gegend der Wunde Degeneration der peripheren Nerven. „l'existence de lésions dégeneratives non seulement dans les nerfs se distribuant au territoire de la blessure, mais aussi des nerfs voisins". Bei zweien dieser Fälle erwiesen sich die Centralorgane als normal, bei den anderen waren leichte Veränderungen zu konstatieren, welche in ihrem Sitz mit den erkrankten Nerven korrespondierten. Dieser Befund lässt nach A. eine Interpretation im Sinne der von Autokratow nachgewiesenen Reflexwirkung des Giftes zu; doch bemerkt er sehr richtig in einer Fussnote: „Cette interprétation n'exclut nullement d'ailleurs, la possibilité d'une action directe exercée par le poison tétanique sur les centres nerveux, et se superposant à l'irritation réflexe".

Zusatz bei der Korrektur 10. Okt. 1894: Harnack u. Hochheim. Ueber die Wirkungen des Brieger'schen Tetanusgiftes. Zeitschrift für klin. Medicin. Bd. XXV. 1. u. 2. Heft. p. 46. 1894. Bei einer Katze wurde das ganze centrale Nervensystem durch Wellenberg untersucht. Die Untersuchung ergab: Degenerative Veränderungen (Vacuolenbildung?) in den Ganglienzellen der Vorderhörner des Rückenmarks. — Goldscheider (s. folgende Seiten) hat bei Mäusen und Meerschweinchen anatomische Untersuchungen angestellt, auch mit der Methode Nissl's: „Niemals, sagt er, habe ich merkliche Alterationen in den Ganglienzellen noch in den Nervenfasern des Rückenmarks gefunden". Ich bin weit entfernt die Bedeutung des Befundes von Nerlich abschwächen zu wollen, glaube vielmehr, dass der Unterschied darin gelegen sein mag, dass in seinem Falle der tetanische Krampf bereits länger bestanden hatte. — Beck. Ueber die Veränderungen der Nervenzellen bei experimentellem Tetanus, nebst einigen Bemerkungen über die normale Struktur der Nervenzellen. Ung. Arch. f. Med. 1893—1894. II. 345—362.

verändert sowohl die Centralapparate als die Ausbreitungen der peripheren Nerven in ihrer Erregbarkeit. Durch die periphere Veränderung wird dabei eine Vorbedingung für das Zustandekommen der centralen geschaffen. — Diese Hypothese steht weder mit den Erfahrungen der Toxikologie überhaupt, noch mit den Ergebnissen unserer eigenen Experimente in Widerspruch. Unsere neuerdings angestellten Versuche haben die centrale Wirkung des Giftes bewiesen, nicht aber die periphere. Dass der Krampf nicht peripher allein durch Erregung der motorischen Nervenenden und motorischen Leitungsbahnen bewirkt wird, geben alle Experimentatoren übereinstimmend an. Damit ist aber, wie wir sagten, keineswegs bewiesen, dass eine Veränderung der Erregbarbeit in den peripheren motorischen Nervenenden überhaupt nicht hervorgerufen wird. Wenn wir also in unserer Hypothese annehmen, dass durch das Gift ein vorbedingender die Centren beeinflussender Erregungszustand in den peripheren Nerven geschaffen werde, so verstossen wir uns damit nicht gegen eine durch das Experiment erhobene Thatsache. Was das Verhalten der sensiblen Nerven dem Gifte gegenüber betrifft, so wissen wir jetzt, dass der sensible Impuls der normal oder abnorm erregten sensorischen Nerven die conditio sine qua non für das Zustandekommen des Krampfes bildet. Auch hier also stellen wir uns nicht in Widerspruch zu den Resultaten des Experimentes, wenn wir denselben vorbedingenden Erregungszustand unter der Einwirkung des Giftes entstehen lassen.

Indem ich bemüht war, die Lücken in den experimentellen Forschungsergebnissen durch genaueste Analyse der Erscheinungen des menschlichen und tierischen Symptomenbildes, so gut dies möglich ist, zu ergänzen, wurde ich in der Ueberzeugung bestärkt, dass wir mit der Annahme eines centralen und peripheren Angriffs des Giftes die Vorgänge beim Tetanus ungezwungener erklären können. Ich muss deshalb der Theorie der Doppelwirkung als der einstweilen besser mich befriedigenden den Vorzug geben.

Um zunächst den lokalen Krampf zu erklären, stellten wir uns vor, dass das Gift, indem es von der Impfstelle aus durch Diffusion und in den Lymphwegen sich ausbreitet, zunächst eine Veränderung in den peripheren Nervenorganen hervorruft, welche nun erst die zu diesen letztern gehörigen Centren für die Wirkung des auf dem Wege der Blutbahn zugeführten Giftes empfänglich macht. Der durch den toxischen Reiz des Blutes central ausgelöste Krampf würde so zuerst in jenen Nervengebieten sich bemerkbar

machen, in welchen das Gift zuerst peripher wirkt. Es genügt nach dieser Annahme der Transport des Giftes zu den Nervencentren auf dem Wege der Lymph-Blutbahn, um auch die Reihenfolge der Krampfausbreitung deuten zu können. Es kann sich der durch das Blut auf die Centralorgane ausgeübte Reiz nur in der bestimmten Reihenfolge geltend machen, wie durch die Ausbreitung des Giftes an der Peripherie jene Veränderung der Erregbarkeit in den peripheren Nerven bedingt wird, welche die Centren für das, von der Peripherie her durch die Lymph-Blutbahn in verdünnter Form zugeführte Gift empfänglich macht. —

Zusatz bei der Korrektur (11. Oktober 1894). Während dieser Schlussteil meiner Arbeit im Druck war, erschien der Aufsatz von A. Goldscheider: Wie wirkt das Tetanusgift auf das Nervensystem? (Zeitschr. für klin. Medizin, Sept. 1894. Bd. XXVI. Heft 1 u. 2).

In einem 1. Abschnitte bespricht G. die lokale Kontraktur. Eigene Experimente bestätigen ihm die von uns und verschiedenen andern Autoren festgestellte Thatsache, „dass wie die tetanischen Krämpfe überhaupt, so auch die lokale Kontraktur von den motorischen Kernen des Central-Nervensystems, speziell den Vorderhörnern des Rückenmarks abhange". — Er stellt ferner wie Courmont et Doyon, Autokratow, wir und Gumprecht den Versuch mit Durchschneidung der hintern Wurzeln am Warmblüter an. Dabei gelangt er zu demselben Resultate wie wir und Gumprecht. Es erwächst aus seinen Versuchen, wie er sagt, das wichtige Moment, „dass, sobald das Tier die nach Durchschneidung der hintern Wurzeln erschlaffte Extremität bewegt, dieselbe wieder starr wird". Er bekämpft genau mit denselben Argumenten wie wir die Schlussfolgerung der französischen Forscher: „Ueberhaupt ist der Schluss, welchen die französischen Autoren ziehen, dass der Tetanus rein reflektorisch bedingt sei, selbst nach ihren eigenen Versuchsergebnissen nicht berechtigt und zeugt von einer Vernachlässigung der bekannten und sichergestellten Erfahrungen über den Einfluss der hinteren Wurzeln bezw. der Sensibilität auf den Muskeltonus". — Mein zu Anfang dieses Jahres in der Deutsch. med. Wochenschrift 1894 Nr. 5 publicierter Aufsatz, der unsere Kritik der Arbeit von Courmont et Doyon, sowie der übrigen experimentellen Arbeiten enthält, ist noch nicht berücksichtigt. G. erwähnt hier nur den 1890 von uns ausgeführten Trigeminusversuch, als nicht beweisend. — Die Auffassung des Verfassers über die Art der Wirkung des Tetanusgiftes gebe ich im Folgenden im Wortlaut in extenso wieder:

„Die vergiftende Einwirkung des Tetanusstoffes auf die Nervensubstanz besteht nicht in einer einfachen Reizung, sondern in einer Veränderung der Nervensubstanz, zufolge deren dieselbe eine erhöhte und immer mehr wachsende Erregbarkeit

annimmt, und zwar besonders die motorische Substanz. Diese Veränderung vollzieht sich allmählig, bedarf jedenfalls einer gewissen Zeitdauer, um sich zu entwickeln, denn obwohl das Tetanusgift äusserst schnell resorbiert und in die Säftemasse übergeführt wird, kommt es doch erst nach längerer Zeit zum Krampf. Die Hyperexcitabilität entwickelt sich offenbar und zweifellos dadurch, dass das Tetanusgift mit der Nervensubstanz in Berührung tritt (wahrscheinlich handelt es sich um eine durch das Zufliessen neuer Giftteilchen bedingte Summation kleinster Veränderungen). — Vergleiche hiezu meine Erklärung der Inkubation im 1. Teil meiner Arbeit! (Separatabdruck pag. 43. Beiträge. IX. 1. pag. 125. April 1892). — „Diese Berührung mit der Nervensubstanz nun geschieht in 2 verschiedenen Gebieten des Körpers: Einmal durch die Cirkulation im Bereiche der Centralorgane, andererseits an den peripherischen Nerven, und zwar hier offenbar in der massivsten Weise in dem Bezirke der Inoculation, während wahrscheinlich die Berührung mit der peripherischen Nervensubstanz im ganzen übrigen Körper zu vernachlässigen ist". — Vergl. hiezu den 1. Teil meiner Arbeit Bd. IX. 1. pag. 127 unten: Im allgemeinen wird die periphere Verbreitung an die Richtung der Lymphwege gebunden sein; je weiter von der Impfstelle weg das Gift geführt wird, desto geringer wird seine Konzentration und die Intensität seiner peripheren Wirkung. — „Nun stellen die peripherischen Achsencylinder nur Teile der centralen Ganglienzellen dar. Der sensible Achsencylinder ist ein integrierender Zellteil der Spinalganglienzelle, welche mit ihrem anderen Ende unmittelbar auf die graue Substanz des Rückenmarks wirkt, und der motorische ist ein integrierender Teil der spinalen Vorderhornzelle. Der Zustand der Hyperexcitabilität kann nicht lange auf einen Zellteil beschränkt bleiben, ja es ist fraglich, ob überhaupt ein Zustand der Hyperexcitabilität des Achsencylinders ohne Rückwirkung auf die ursprunggebende Ganglienzelle denkbar ist. Achsencylinder und Ganglienzelle, so lange auch ersterer sein mag, so verschiedene Körpergebiete er auch passieren mag, sind eine Einheit, ein Neuron. Wie sie anatomisch und genetisch eine Zelle repräsentieren, so pflanzen sich auch ihre funktionellen Veränderungen so schnell fort, wie es nur in einer Zelle geschehen mag.

Somit werden zwar wohl sämtliche — motorische — Kern-Ganglienzellen von dem Tetanusgift in den Zustand der Hyperexcitabilität übergeführt, diejenigen aber zuerst und am stärksten, deren Zellfortsätze direkt in der Peripherie der Gifteinwirkung unterliegen, und in das Bereich der stärksten Giftanhäufung unmittelbar eintauchen. Unter dem Einflusse sensibler Erregungen (hintere Wurzeln, irradiierte Reflexerregungen, motorische Impulse) wird die Hyperexcitabilität in Form tonischer Krämpfe manifest.

Auch Brunner (l. c.) ist bereits zur Annahme einer Doppelwirkung

gelangt. Er meint, dass das Tetanusgift nicht bloss durch die Säftemasse über das ganze Centralnervensystem verbreitet werde, sondern ausserdem in den Nervenfasern, den sensiblen sowohl wie den motorischen, dem Centrum zugeführt werde. Meine Anschauung würde sich nur dadurch von derjenigen Brunners unterscheiden, dass ich nicht einen Transport längs der Nervenfasern annehme, sondern die vergiftende Wirkung auf die Nervenzellen oben schon in den der Peripherie zugewandten Teilen der Neurone beginnen lasse".

Wer meine Studien gelesen hat, muss aus letzterem Passus ersehen, dass Goldscheider meiner Arbeit insofern gewiss nicht gerecht wird, als er meine 2. Theorie, die Theorie der Doppelwirkung, der ich oben den Vorzug gegeben habe, die seiner Vorstellung von der Giftwirkung im Wesentlichen entspricht und welche ich schon im 1. Teil meiner Arbeit (1892. Beitr. Bd. IX. p. 120—128) der I. Hypothese der rein centralen Giftwirkung mit Leitung des Toxins den Nerven entlang gegenüberstelle, **vollständig unerwähnt lässt.**

Entwickeln wir nun die Theorie, die wir früher schon allgemein ausführten in ihren Konsequenzen, d. h. sehen wir zu, wie sie uns den Symptomenkomplex des Tetanus in seinen Einzelheiten bei einem Vertreter unserer 1. Gruppe, dem Meerschweinchen erklärt. Wir nehmen wieder an, es habe die Infektion auf einer Gesichtshälfte stattgefunden. Die subkutan deponierten Tetanusbacillen vermehren sich in der Umgebung der Eintrittspforte und geben ihr Gift ab. Einzelne Bacillen gelangen in den Lymphstrom und bleiben in benachbarten Lymphdrüsen liegen [1]), oder sie werden von Leukocythen aufgenommen, in die Blutbahn gebracht und hier unschädlich gemacht. Das Gift muss da, wo es von den Bacillen in reichlicher Menge produziert wird, und noch unverdünnt mit den Geweben in Kontakt kommt, konzentriert wirken. Ebenso muss das als bacillenfreies Filtrat injizierte Gift in dem Umkreise am konzentriertesten wirken, wo es nach der

1) Der Nachweis der Tetanusbacillen in den der Impfstelle benachbarten Lymphdrüsen ist in neuester Zeit gelungen. Büdinger (Wiener klinische Wochenschr. 1893. Nr. 16) vermochte bei 10 Versuchen 7mal durch Uebertragung der Lymphdrüsen von der zuerst erkrankten Extremität auf andere Tiere Tetanus hervorzurufen; doch gelang es ihm nicht in gefärbten Schnitten die Bacillen nachzuweisen. — Schnitzler (Centralbl. für Bakteriol. 1893. 8. Bd. pag. 679) konnte durch Ueberimpfung von Lymphdrüsen eines an Tetanus verstorbenen Menschen Mäuse und Kaninchen tetanisch machen, und es gelang ihm auch bei den geimpften Tieren, die Tetanusbacillen nachzuweisen.

Applikation zunächst in den Geweben unverdünnt sich verbreitet. In den primären Verbreitungsbezirk des Giftes taucht bei Lokalisation der Impfstelle auf einer Gesichtshälfte das periphere Geflecht der N. trigeminus und facialis. Hier wird zuerst der vorbedingende Zustand veränderter Erregung erzeugt. Durch direkte Resorption in die Gefässe und auf dem Lymphwege wird mittlerweile das Gift ins Blut gebracht; es gelangt nun in verdünnter Form fast gleichzeitig zu allen nervösen Zentren, zugleich aber auch wird es allen peripheren Nervenausbreitungen zugeführt. Im anfänglichen Verbreitungsbezirke muss das Gift in grösserer Menge direkt auf die Nerven einwirken, als dort, wo es nur mit dem Blute den letztern zugeführt wird. Die periphere Wirkung muss also im primären Verbreitungsbezirke eine intensivere sein. Es kommt hier unter dem Einflusse, der unterdessen durch den toxischen Reiz des Blutes erregten Zentren (Kerne der Medulla) der tonische Krampf zuerst zu Stande; dieser tritt auf, nachdem die Summation des peripher und zentral wirkenden Reizes einen genügend hohen Grad erreicht hat.

Das Gift teilt sich nun aber weiter, und zwar noch in relativ konzentrierter Form benachbarten Nervengebieten mit. Diese direkt periphere Ausbreitung findet vom Zentrum der Applikationsstelle aus nach den verschiedensten Richtungen statt. Es ist möglich, dass bei Infektion mit den Bacillen die benachbarten Lymphdrüsen neue Dépots für die Giftabgabe bilden; doch wird dadurch das Krankheitsbild nicht regellos verändert. Die Symptome treten, wie ich mehrmals schon betont habe, mit derselben Konstanz bei der Infektion auf, wie bei der reinen Intoxikation, d. h. bei Vergiftung mit dem bacillenfreien Filtrate.

Das Gebiet der konzentrierten peripheren Giftwirkung ist ein beschränktes, bei verschiedener Giftmenge verschieden grosses. Es erstreckt sich auf das Cervikalgeflecht der geimpften Seite, auf das gleichseitige Vorderbein, weniger schon auf das Trigeminus-Facialisgebiet der anderen Seite. Gegen das andere Rumpfende hin sehen wir die permanente Spannung der Muskeln an Intensität abnehmen. Bei leichter Infektion resp. Intoxikation können die von der Bildungsstätte des Giftes resp. dem primären Ausbreitungsbezirk entfernten Körperregionen sogar frei von tonischem Krampfe bleiben. (Lokalisierter, stationärer Tetanus.) Das durch die Blutbahn den entfernteren Abschnitten des Rückenmarks und den dazu gehörigen peripheren Nerven zugeführte Gift vermag wohl einen Zustand der erhöhten Reflexerregbarkeit zu erzeugen, nicht

aber permanenten Krampf. Je grösser die Giftproduktion, desto konzentrierter und ausgebreiteter ist die lokale Wirkung des Giftes, desto grösser ist aber auch die Menge des durch das Blut den Zentren und der Peripherie zugeführten Giftquantums. Bei schwerer Intoxikation genügt der zentrale und periphere Reiz des im Blute enthaltenen Giftes, um in den von der direkten peripheren Giftwirkung verschonten Nervengebieten den anhaltenden Krampf zu erzeugen. Bei subkutaner Injektion sehr grosser Mengen starken Giftes breiten sich beim Meerschweinchen die Krämpfe sehr rasch überall aus, so dass eine deszendierende oder aszendierende Reihenfolge kaum zu unterscheiden ist. Die intensivsten Krämpfe bleiben dort bestehen, wo das Gift konzentriert zur Wirkung gelangt, also stets in jenen die Injektionsstelle umgebenden Muskelgebieten. Bei Impfung auf einer Gesichtshälfte persistiert der Krampf im Facialisgebiete und in den Halsmuskeln derselben Seite am stärksten. Impfen wir an einer hintern Extremität, so tritt hier der Krampf am stärksten auf und bleibt bis zum Tode des Tieres hier am intensivsten bestehen; das andere Hinterbein wird nie so permanent steif ausgestreckt. So wiederholt sich je nach dem Orte der Impfung derselbe Vorgang. Wir sahen bei Prüfung der Reflexgesetze, dass nach Impfung auf einer Seite des Thorax das der Impfstelle näher gelegene Bein zuerst und mit grösserer Intensität vom Krampf ergriffen wird, gleichgiltig ob dasselbe vor oder hinter der Impfstelle sich befindet.

Gelangt das Gift in genügender Menge und Wirksamkeit [1]) sofort in die Blutzirkulation, sei es nach Injektion in ein Blutgefäss, oder durch Resorption vom Peritoneum aus, so tritt die Starre fast gleichzeitig überall mit derselben Intensität auf, es wird nicht etwa ein Bein stärker ergriffen als die andern. Es schafft das Gift, sagten wir früher, indem es gleichzeitig der ganzen Peripherie zugeführt wird, die für das Zustandekommen der centralen Erregung nötige Veränderung der peripheren Nervenorgane überall; die konzentrierte Einwirkung auf ein bestimmtes Gebiet der Peripherie fällt weg.

Ganz analog wie beim Meerschweinchen gestaltet sich, wie wir wissen, das Symptomenbild bei Mäusen und Kaninchen, sowie bei den anderen zur 1. Gruppe gehörenden Tieren. Die gegebene Erklärung gilt also auch für diese.

Während wir nun aber beim Meerschweinchen nur Krämpfe

1) Vergl. diese Arb. pag. 18. Um von der Blutbahn aus den Krampf zu erzeugen, bedarf es relativ grösserer Giftmengen.

beobachten, vermag das Gift beim Kaninchen dann Lähmungserscheinungen hervorzubringen, wenn es, wie ich gezeigt habe, im Facialisgebiete zuerst einwirkt [1]). Ich habe den Nachweis geliefert, dass diese lähmende Wirkung nur bei einem hohen Grade der Giftigkeit zu Stande kommt. Wie stellt sich nun diese Thatsache zu unserer Theorie der Giftwirkung? Unser allgemeines Gesetz sagt, dass das Gift die Centren der Medulla in ihrer Erregbarkeit erhöht; indem es gleichzeitig auch auf die aus dem Boden der Me-

1) Ich trage hier nach, dass ich in der Gesellschaft der Aerzte Zürichs am 15. Juli 1893 diese Facialislähmung am Kaninchen demonstriert habe bei Anlass eines Vortrages, in welchem ich eine Parallele zog zwischen den Erscheinungen des Tetanus beim Tier und Menschen. Ich benutzte zu diesem Versuche eine Traubenzucker-Gelatinekultur. Ich habe schon früher (vergl. d. Arb. pag. 242) auf den Einwurf Nicolaier's, dass es bis jetzt nicht gelungen sei, durch Impfung mit den Tetanus-Bacillen die Lähmung zu erzeugen, erwidert, dass ich beim Kaninchen auch mit der Kultur dieselben Erscheinungen der Lähmung zu producieren im Stande war, wie mit dem Filtrate. — Zu einer Zeit, da ihm diese meine ausführliche Arbeit und so auch diese Nikolaier gegenüber gemachte Bemerkung offenbar noch nicht bekannt war (es wird nur mein Aufsatz aus der Deutschen Zeitschrift für Chirurgie citiert) ist von Velich der Versuch ebenfalls gemacht worden, die Facialislähmung experimentell zu erzeugen. (Einige Experimente über den Kopftetanus. Allgem. Wiener med. Zeitung 1893. Nr. 20 u. 21.) Die Möglichkeit ins Auge fassend „es könnten bei dem Kopftetanus und bei der Facialislähmung des Menschen andere Stoffe wirksam sein, vielleicht Stoffe, welche bei der natürlichen Infektion in die Wunde eindringen, ob es nun jetzt Mikroorganismen oder vielleicht chemische Substanzen sind", führte Velich die Impfung mit Erde an Ratten aus. Es gelang ihm nicht dabei die Lähmung zu erzeugen; er sagt am Schlusse seiner Ausführungen: „Aus dem angeführten folgt, dass die von mir an Ratten mit Erde und mit Tetanuseiter angestellten Versuche mit den von Brunner an Meerschweinchen und Kaninchen mit Reinkulturen ausgeführten Experimenten übereinstimmen, dass es nicht gelingt, an den Tieren jenes Symptom hervorzurufen, welches den Kopftetanus des Menschen charakterisiert. Der vorhin angeführte Einwand, dass die zwischen den experimentellen und den klinischen Erfahrungen bestehenden Differenzen darauf beruhen könnten, dass Brunner die Tiere nicht in der Weise infizierte, wie dies beim Menschen geschieht, entfällt somit, da sich auch bei meinen, die natürliche Infektion nachahmenden Versuchen die Facialislähmung nicht eingestellt hat". Velich wird sich überzeugen, dass, wenn er wie ich zur Impfung im Facialisgebiete eine sehr virulente Traubenzucker-Gelatinekultur verwendet, beim Kaninchen die Lähmungserscheinungen sich einstellen. Mit derselben Kultur wird es ihm nicht gelingen bei derselben Tierart in Nervengebieten an Rumpf und Extremitäten Lähmung zu erzeugen. Ich muss gerade den Versuch mit Gartenerde deshalb verwerfen, weil hier beim Kaninchen lokal nicht die Reinwirkung der Tetanusbacillen zur Geltung kommt, sondern Mischinfektionen sich einstellen, die das Bild verwischen.

dulla entspringenden Nerven peripher einwirkt, werden die zur Entstehung des Krampfes notwendigen Bedingungen geschaffen. Wir beobachten nun niemals, auch nicht bei intensivster Vergiftung, dass das Gift, wenn es nur vom Blute aus wirkt, eine isolierte Facialislähmung hervorzubringen vermag; auch bei Injektion unter die Dura mater konstatierten wir keine Lähmung. Nur wenn die periphere Wirkung des Giftes im Facialisgebiete eine sehr intensive ist, d. h. wenn das Gift konzentriert, direkt und nicht erst vom Blute aus mit den Nervenzweigen in Berührung kommt, entsteht die Lähmung. Daraus muss gefolgert werden, dass die Hauptursache der Lähmung im peripheren Angriff des Giftes zu suchen ist.

Die Frage nun, in welchen Nervenorganen speziell die toxische Schädigung stattfindet, auf deren Rechnung die Lähmung zu setzen ist, vermochten wir früher nicht bestimmt zu beantworten; ich vermag sie auch jetzt nicht mit Sicherheit zu entscheiden. Wir suchten zu ergründen, findet diese die Lähmung bedingende Schädigung in den Ganglienzellen des Facialiskernes statt, oder liegt sie in den peripheren motorischen Leitungsbahnen? Leider vermögen die Hilfsmittel, auf welche wir in der Entscheidung dieser Fragen angewiesen sind, keinen irgendwie sichern Entscheid zu liefern. Die anatomische Untersuchung giebt uns bis jetzt absolut kein nach dieser oder jener Richtung beweisendes Resultat. Wir haben gesehen, dass weder die Untersuchung der peripheren Facialiszweige und der von der Lähmung betroffenen Muskeln durch Hanau, noch die von v. Monakow ausgeführte Untersuchung der Kernregionen des N. facialis verwertbare Anhaltspunkte lieferte. Durch die elektrische Prüfung konnte v. Monakow mit Sicherheit in den der Injektionsstelle des Giftes benachbarten Muskeln Entartungsreaktion konstatieren. Dieses Faktum spricht mit grosser Wahrscheinlichkeit für die periphere Ursache der Lähmung, wenn auch mit Sicherheit eine Beteiligung der Ganglienzellen des Kerns damit nicht ausgeschlossen werden kann. Die Annahme, dass hier beim Kaninchen die toxische Schädigung die peripheren Facialisendigungen trifft, gewinnt viel an Wahrscheinlichkeit durch die klinische Beobachtung, dass diese Lähmungserscheinungen konstant gerade in jenen Muskeln am meisten ausgesprochen sind, welche unmittelbar von der konzentriertesten Giftwirkung getroffen werden. Dass diese so konstant lokalisierte, isolierte Giftwirkung erst auf dem Wege durch einzelne, diesen Nervenästchen zugehörige Ganglienzellen des Kerns stattfinden soll, erscheint mir schwer verständlich und kaum annehmbar.

Wir haben im weitern zu prüfen, wie die Erscheinungen des Tetanus bei jenen Versuchstieren sich erklären lassen, bei denen die lokalen Krämpfe nicht in den Vordergrund treten, wo vielmehr von der Impfstelle entfernte Muskeln zuerst den Krampf darbieten. Wir sagten früher, dass diese Differenzen im ersten Auftreten des Krampfes und in seiner Ausbreitung zurückgeführt werden müssen auf die verschiedene Organisation des Nervensystems bei den in Frage kommenden Tiergattungen. Es ist nun aber ferner eine bekannte Thatsache, dass in demselben Organismus die einzelnen Abschnitte des centralen Nervensystems sowohl, wie die verschiedenen peripheren Nerven den Giften gegenüber eine ungleiche Empfindlichkeit an den Tag legen können. Die Toxikologie hat z. B. längst festgestellt, dass dasselbe Gift die motorischen Nerven intensiver schädigen kann, als die sensiblen. Das Studium der akuten Infektionskrankheiten gerade lehrt, dass zwischen den hier gebildeten verschiedenen Ptomainen und gewissen Punkten des Nervensystems besondere Affinitäten sich geltend machen [1]). Wie die verschiedenen Zellen der Nervenorgane unter den Farbstoffen eine Wahl treffen, welche wir beobachten können, so kommt eine solche Wahlwirkung den Giften gegenüber in Betracht, obwohl sich dieser Vorgang direkt unserer Wahrnehmung entzieht [2]). Diese besondere Affinität einzelner Gebiete des Nervensystems gegenüber dem Tetanusgifte kommt bei den Thieren unserer 1. Kategorie wenig oder gar nicht in Frage. Wir sahen hier den initialen lokalen Krampf sich stets dort einstellen, wo das Gift zuerst peripher einwirkt, nicht etwa nur auf der Höhe einzelner bestimmter Rückenmarksabschnitte, oder nur im Gebiete bestimmter peripherer Nervenausbreitungen. Nicht so verhält sich, wie wir wissen, der Frosch; hier erzeugt das Gift auch bei Impfung an einer hintern Extremität die tetanische Starre zuerst in den zu den vordern Extremitäten gehörenden Nervengebieten. Die Arme werden steif zu einer Zeit, wo in den hinteren Extremitäten keine Krämpfe oder nur klonische Zuckungen bewirkt werden. Dieses Verhalten ist nach meiner Beobachtung ein durchaus konstantes. Das Gift, welches auf dem Blutwege den Centren und der Peripherie zugetragen wird, bringt also hier nicht am Orte der konzentrierten Wirkung den initialen intensivsten Krampf hervor, sondern der erste und stärkste Ausschlag erfolgt aus dem obersten Abschnitte des

1) Vergl. d. Arb. Deutung der Facialislähmung beim Menschen.

2) Vergl. P. Ehrlich. Ueber die Methylenblaureaktion der lebenden Nervensubstanz Deutsche med. Wochenschr. 1886. Nr. 4.

Rückenmarkes, aus einem Gebiete, welches, wie wir anzunehmen gezwungen sind, die grösste Empfindlichkeit dem Gifte gegenüber besitzt.

Auch vom Strychnin ist behauptet worden [1]), dass seine Wirkung zuerst auf das verlängerte Mark sich geltend mache, und dann erst auf das Rückenmark sich erstrecke. Indem ich selbst den Strychninfrosch beobachtete, machte es mir entschieden den Eindruck, als ob auch hier die vordern Extremitäten und der ganze Vorderkörper früher und stärker von den Konvulsionen befallen werden, als der Hinterkörper, nur ist hier der Unterschied nicht so in die Augen fallend, weil die permanente Spannung fehlt.

Um eine ähnliche Wahlwirkung wie beim Frosch muss es bei den Einhufern sich handeln, bei denen, wie gesagt, nach den Beobachtungen von Courmont et Doyon u. A. eine Prädilektion gewisser Muskeln konstant sich bemerkbar macht. Ich habe genügend umfassende Beobachtungen der Symptome bei verschiedener Lokalisation der Impfstelle nicht selbst anstellen können, und muss mich deshalb des Versuches einer einlässlichen Erklärung des Symptomenbildes dieser Tiere enthalten.

Die im Bisherigen versuchte Analyse der Krankheitserscheinungen beim Tiere bildete das notwendige Vorstudium für die Deutung der Erscheinungen des menschlichen Wundstarrkrampfes.

Wir sagten, dass das Tetanus-Gift beim Tiere wie beim Menschen im allgemeinen dieselbe elementare Wirkung, die permanente Muskelspannung zu erzeugen vermöge. Ich habe den Nachweis geliefert, dass zwischen dem Symptomenbilde der Laboratoriumstiere (Meerschweinchen, Kaninchen) und demjenigen des Menschen eine Analogie besteht, welche dann am schärfsten zu beobachten ist, wenn die Tetanusinfektion im Bereiche der Hirnnerven erfolgt. Es gelangt, wie ich mehrfach hervorhob, beim Kopftetanus des Menschen die Wirkung des Tetanusgiftes zum vielseitigsten Ausdruck und kann hier am genauesten studiert werden. Wo aber eine scharfe Analogie der durch dasselbe Gift bedingten Erscheinungen erwiesen ist, da darf wohl auch angenommen werden, dass die Giftwirkung denselben allgemeinen Gesetzen folgt. Wenn wir also unsere Vorstellung von der Art dieser Wirkung vom Tier, insbesondere vom Warmblüter auf den Menschen übertragen, so glauben wir damit keinen Fehlschluss zu ziehen.

1) Vergl. S. Mayer. Ueber die Einwirkung des Strychnins auf den vasomotorischen Nervenstamm. Sitzungsb. der Wiener Akad. 2. Abt. LIV. 1871.

Es wird sich nun zeigen, ob unsere beim Tetanus der Versuchstiere entwickelte Theorie bei ihrer Anwendung auf die Einzelheiten des menschlichen Krankheitsbildes an Wahrscheinlichkeit gewinnt; ob sich Lücken in unsern experimentellen Ergebnissen durch die Beobachtung aller Détails der Giftwirkung beim Menschen ergänzen lassen, oder ob wir auf diesem Wege der induktiven Prüfung in Widersprüche uns verwickeln, welche die Deutungskraft der Theorie in Zweifel setzen.

Wir haben gezeigt und wiederholt betont, dass beim Tiere die Reihenfolge der Krampfausbreitung genau dieselbe ist bei Infektion mit der Kultur, wie bei Einverleibung des bacillenfreien Filtrates. Beim Menschen kommt hier nur der Vorgang der natürlichen Infektion in Frage. Die bei dem Lyoner Arzt entstandene Vergiftung mit dem Filtrate ist eine allein dastehende Beobachtung.

In unserer klinischen Studie über den Kopftetanus des Menschen unterschieden wir zwei Gruppen. Zur ersten Gruppe zählten wir jene Fälle, welche nur mit Krampferscheinungen einhergehen. Bei der zweiten Gruppe treten neben den Krämpfen in bestimmten Nervengebieten Lähmungen auf. Wir konnten feststellen, dass es sich bei den Fällen der zweiten Gruppe im allgemeinen um schwerere Infektionen handelt, als bei denjenigen der ersten. Es macht sich im ganzen bei dieser zweiten Gruppe eine intensivere Giftwirkung geltend.

Suchen wir zunächst jene Fälle der ersten Gruppe zu deuten, bei welchen es nach Verletzung auf einer Gesichtshälfte zu stationärem Tetanus ohne Lähmung kommt. (Beisp.: Fälle von Duplay, Nikolaysen, Terillon).

Wir sahen hier auf der verletzten Gesichtshälfte, von der die Infektion ihren Ausgang nimmt, zuerst den tonischen Facialiskrampf entstehen. Ungefähr gleichzeitig stellt sich der Krampf im motorischen Trigeminus derselben Seite ein. Es beteiligen sich die Halsmuskeln (Mm. sternocleidomast. und cucullaris) derselben Seite, in geringem Grade auch die Schlingmuskeln. An Rumpf und Extremitäten bleibt der tonische Krampf aus.

Da es bei dieser Gruppe, wie oben bemerkt wurde, durchschnittlich um ein leichteres Krankheitsbild sich handelt, so dürfen wir annehmen, dass die Abgabe des Giftes am Orte der Infektion keine sehr reichliche ist, oder dass das Gift, welches vielleicht von nicht stark virulenten Bacillen produziert wird, überhaupt keiner sehr intensiven Wirkung fähig ist. Genau dieselbe klinische Beobach-

tung machten wir ja beim Tiere, wenn die experimentelle Infektion unter denselben hier absichtlich so geschaffenen Bedingungen bewerkstelligt wurde. Wir denken uns nun hier den Vorgang der Giftverbreitung und Giftwirkung folgendermassen:

Die in die Gesichtswunde gelangten Sporen keimen aus [1]). Die Bacillen vermehren sich an der Infektionsstelle und produzieren hier das spezifische Toxin. Vereinzelt gelangen Bacillen in den Lymphstrom und werden in benachbarten Lymphdrüsen deponiert, oder sie werden von den Leukocyten aufgenommen, in die Blutbahn gebracht und hier unschädlich gemacht. So schilderten wir die Vorgänge bereits beim Meerschweinchen. Das in geringer Menge gebildete, wenig wirksame Gift diffundiert in den umliegenden Geweben, und wird durch die Lymphwege weiter geführt. Es kommt zunächst mit den Verzweigungen des N. trigeminus und facialis, sowie mit den benachbarten Aestchen des Plexus cervicalis und accessorius in Berührung und wirkt hier überall noch in relativ wenig verdünnter Form ein. Zugleich dringt es in die tieferen Gewebe zu den Endigungen des motorischen Trigeminus und des Glossopharyngeus. Durch die konzentrierte, relativ intensive Einwirkung des Giftes auf diese peripheren Nervenausbreitungen wird in diesen Organen ein Zustand veränderter Erregbarkeit geschaffen. Dadurch allein wird der Krampf nicht hervorgerufen.

Unterdessen aber findet von der Wunde und ihrer Umgebung aus die Resorption des Giftes direkt in die Blutkapillaren statt, ferner wird dasselbe durch den Lymphstrom dem Blute langsam zugeführt. Mit dem Blute gelangt das Toxin in verdünnter Form überall im Körper hin, zu allen Nervencentren und zu allen peripheren Nervenverzweigungen. Dieses verdünnte, schwach wirkende Gift aber vermag in unseren Fällen den zur Erzeugung des Krampfes nötigen Reiz trotz seines centralen und peripheren Angriffes nicht, oder nur im Innervationsgebiete jener Centren hervorzurufen, welche auch dem schwachen Gifte gegenüber eine hochgradige Empfindlichkeit darbieten.

Nun findet aber bei diesen Fällen von lokalisiertem stationärem Kopftetanus sowie beim Kopftetanus überhaupt die periphere kon-

1) Ueber die Diskussion des Infektionsmodus bei der natürlichen Infektion vergl. im weiteren die experimentellen Arbeiten von Klipstein. Hygienische Rundschau. Januar 1893, sowie Roncali. „Contribution à l'étude de l'infection tétanique expérimentale chez l'animal. Riforma medica. Nr. 165. Juli 1893. Ferner die Kritik dieser Arbeiten durch Vaillard et Rouget. „Note au sujet de l'étiologie du tétanos". Annales de l'institut. 1893. Nr. 11. 25. Novembre.

zentrierte Giftwirkung gerade in jenen Nervengebieten statt, deren Centren diese grösste Empfindlichkeit besitzen. Wir sehen hier den Krampf nur dort auftreten, wo das Gift peripher direkt einwirkt, und wo diese lokale Wirkung mit der centralen durch den toxischen Reiz des Blutes bedingten sich cumuliert. Wir beobachteten einseitigen Facialiskrampf, einseitigen Trismus, sowie Krampf im Gebiete der Cervikalnerven und des N. accessorius auf der verletzten Seite. Am übrigen Körper kommt die Starre nicht zum Ausbruch, wohl aber vermag der schwache Reiz des durch das Blut verbreiteten Giftes einen Zustand erhöhter Reflexerregbarkeit zu schaffen, der bei Einwirkung künstlicher Reize zur Auslösung vorübergehender Krämpfe (Spasmen) genügen kann.

Ist der Ausgangspunkt der Infektion innerhalb des Bereiches der Kopfnerven ein anderer, so gestaltet sich auch der periphere Verbreitungsbezirk der Tetanusbacillen und des gebildeten Giftes wieder verschieden; es werden andere Nervenbezirke mehr in den Bereich der peripheren lokalen Giftwirkung gezogen. Sitzt die inficierte Wunde in der Mitte des Gesichtes, so werden Bacillen und Gift in die Lymphbahnen beider Gesichtshälften geführt; das Toxin diffundiert im subkutanen Zellgewebe nach beiden Seiten hin und berührt hier die Nervengeflechte des Facialis und Trigeminus. Die primäre Starre wird sich also, gleich wie wir beim Meerschweinchen dies experimentell hervorrufen konnten, in beiden Facialisgebieten ungefähr gleichzeitig mit derselben Intensität bemerkbar machen (Beispiel: Fall Billroth Nr. 44).

So kann auch, wie wir wissen, bei medianem Sitz der Verletzung Lähmung des N. facialis gleichzeitig auf beiden Gesichtshälften auftreten. Wir kommen darauf später zurück.

Bei Verletzung auf einer Seite des Hinterhauptes kommt das Gift zunächst mit dem Geflechte der Occipital- und Cervikalnerven, sowie mit den Ausbreitungen des N. facialis derselben Kopfhälfte in Berührung. Dem entsprechend werden die der Verletzung benachbarten Muskeln, sowie die vom N. facialis innervierten Gesichtsmuskeln derselben Seite zuerst und vorwiegend vom Krampfe ergriffen: Hemicontractura facialis, Caput obstipum spasticum (Beispiel Fall Terrier Nr. 50).

Je nach der verschiedenen Intensität der Giftwirkung variiert auch innerhalb dieser ersten Gruppe das Symptomenbild in Bezug auf Stärke und Ausbreitung der Krämpfe. Ist die vom Verbreitungsbezirke der Bacillen aus ins Blut übergetretene Giftmenge reichlich

genug, oder wirksam genug, so vermag sie, wie wir beim Tier dies annehmen, auch in den entfernteren zum Rückenmark gehörenden Nervengebieten auf dem Wege der centralen und peripheren Wirkung die permanenten Krämpfe in milderer Form zu verursachen. (Beispiel: Nr. 62 Fall Eichhorst.) Wo das Gift zuerst in konzentrierter Form peripher seine Wirkung entfaltet, da bleiben die Krämpfe am intensivsten.

Wir gelangen zur zweiten Gruppe des Kopftetanus zu den Fällen mit Lähmungserscheinungen. Wir sagten, dass es sich hier meist um ein akuteres Krankheitsbild, d. h. um eine schwerere Infektion handle. Die Giftwirkung ist lokal und allgemein eine intensivere als bei der ersten Gruppe; die stärkere lokale Wirkung des Giftes manifestiert sich hier wie beim Kaninchen in der Erzeugung der Lähmung. Die Lähmung ist der Ausdruck einer intensiveren lokalen Giftwirkung als die Kontraktur. Bei Besprechung der Facialislähmung, die wir experimentell am Kaninchen erzeugten, führten wir aus, dass das Gift niemals allein vom Blute aus wirkend eine isolierte Facialislähmung zu verursachen im Stande sei. Nur bei der konzentrierten lokalen Wirkung gelangt es zu diesem Effekte. Beim Menschen liegen die Verhältnisse ebenso. Nur wenn die Infektion im peripheren Bereiche des N. facialis stattfindet entsteht die Lähmung. Wir sahen sie nicht eintreten bei jenem Fall von Tetanus hydrophobicus acutissimus nach Strumaenukleation, wo die jedenfalls äusserst reichliche und ungemein wirksame Toxinproduktion von den tiefen Halsgeweben ausging. Sie tritt niemals dann ein, wenn das Gift von einem entfernten Infektionsherde aus durch das Blut dem Facialiskern und den Facialisästen zugeführt wird; so auch nicht bei jenen schwersten Fällen von puerperalem Tetanus, bei denen es jedenfalls zu Resorption reicher Toxinmengen ins Blut kommt. Die Thatsache, dass die Lähmung nur bei direkter peripherer Einwirkung des Giftes im Bereiche der Hirnnerven, insbesondere des leicht lädierbaren N. facialis, sonst nirgends am Körper auftritt, die Thatsache, dass die Lähmung nicht immer, sondern meist nur bei schwerer Infektion entsteht, spricht gegen die denkbare Annahme, dass infolge einer am Orte der Applikationsfläche vor sich gehenden chemischen Umwandlung des Giftes eine lähmende Komponente abgespalten werde, die nur lokal zur Wirkung gelange, während vom Blute aus nur ein krampferregendes Gift wirken würde.

Wir waren nicht im Stande beim Kaninchen sicher zu entscheiden, welche nervösen Organe speziell durch die toxische, die Lähmung bedingende Schädigung betroffen werden. Wir sagten, dass die Annahme einer Läsion der peripheren Nervenzweige deshalb am meisten Wahrscheinlichkeit für sich habe, weil die Lähmungserscheinungen so konstant gerade in jenen Muskelbezirken zur Wahrnehmung gelangen, welche in erster Linie mit dem unverdünnten Gifte in Berührung kommen. Ganz analoge Lokalisationen der Lähmungserscheinungen haben wir nun aber auch beim Menschen konstatiert:

Wir stellten bei einzelnen Fällen fest, dass nur eine partielle Lähmung in den der Verletzung benachbarten Muskeln entstand. (Beispiel: Fälle von Séreins Nr. 53, Crossouard Nr. 10.) Bei anderen Fällen konnten wir nachweisen, dass die Lähmung in den der Verletzung benachbarten Muskelbezirken vollständig war, während in entfernteren Muskeln die Beweglichkeit nur eine mangelhafte, nicht aufgehobene war (Beispiel: Fall Robert's Nr. 39).

Aber nicht nur bei den Fällen mit einseitiger Facialislähmung, bei denen die Eintrittspforte der Infektion auf Seite der Lähmung sich befindet, lassen diese Beziehungen zwischen Sitz der Verletzung und Lokalisation der Lähmung sich konstatieren. Es ist gewiss kein Zufall, dass bei den Fällen mit doppelseitiger Facialislähmung (Beispiel: Fälle von Thenée Nr. 49, Huntington vid. p. 163, Brunner s. Nachtrag) die Inokulation des Tetanus gerade median im Gesichte stattfindet. Die Bacillen entwickeln sich von dieser medianen Wunde aus und gelangen ins Lymphgebiet beider Gesichtshälften. Das sich bildende Toxin diffundiert und verbreitet sich bei gleicher normaler Beschaffenheit der Gewebe nach beiden Seiten hin in ungefähr gleich starker Konzentration. Ebensowenig kann es nur Zufall sein, dass bei den Fällen mit Augenmuskellähmung die Verletzung fast ausnahmslos in nächster Nähe des von der Muskellähmung betroffenen Bulbus ihren Sitz hat. Alle diese Beobachtungen lehren aufs neue, dass die intensivste Giftwirkung in der Umgebung des Herdes stattfindet, von welchem die Toxinbildung ausgeht, d. h. wo das gebildete Gift konzentriert einwirkt.

Wir sehen bei dieser zweiten Gruppe unter der Wirkung eines sehr starken Giftes oder eines sehr reichlich producierten intensiv wirkenden Giftes an Stelle der initialen Muskelkontraktur, wie die erste Gruppe sie darbietet, die Lähmung auftreten. Der Krampf

tritt dort auf und bleibt dort bestehen, wo das Gift weniger konzentriert wirkt, also bei vollständiger Lähmung eines Facialis im anderen Facialisgebiete (Typen dieser Fälle stellen unsere Photographien dar Nr. 42 und 61), bei partieller Facialislähmung in den von der Lähmung verschonten Muskeln (Beispiel: Fall Middeldorph Nr. 15).

Warum aber, so schliessen wir hier gleich die Frage an, treten Lähmungen beim menschlichen Tetanus nur dann ein, wenn die Infektion im Bereiche der Kopfnerven erfolgt? Weshalb ist der N. facialis fast immer allein von dieser Lähmung betroffen? Hier muss zuerst wieder daran erinnert werden, dass bei anderer Ausgangsstelle der Infektion am Körper die Détailwirkung des Giftes nicht so genau zu beobachten ist, wie im Gesichte, wo jede Störung in dem feinen Muskelspiel viel rascher und deutlicher zum Ausdruck gelangt. Eine auf einen isolierten Nervenzweig lokalisierte Lähmung wird beispielsweise an einer, im übrigen von der Starre ergriffenen Extremität kaum nachweisbar sein. Ich halte es für nicht unmöglich, dass eine solche isolierte Lähmung in der Nähe der Inokulationsstelle auch in anderen Nervengebieten gelegentlich vorkommt, dass sie jedoch, weil durch den Krampf der übrigen Muskeln maskiert, übersehen wird.

Nun liegt freilich nirgends am menschlichen Körper ein motorisches Nervengeflecht so oberflächlich unter der Haut ausgebreitet, wie dies beim N. facialis der Fall ist. Durch kleine Hautrisse ins subkutane Zellgewebe eingedrungene Tetanussporen keimen hier schon in der Nähe der Facialisästchen aus, die Bacillen vermehren sich ebenda, und das sich bildende Toxin muss in unmittelbare Berührung mit den Nervenzweigen kommen. Albert[1]) hält es für möglich, dass die gebildeten Ptomaïne hier deshalb länger lokal wirken, weil die anatomischen Verhältnisse einem raschen Wegtransport des Giftes nicht günstig seien. Bekannt ist, dass der N. facialis auf die verschiedensten peripher wirkenden Schädigungen relativ häufig mit Lähmung antwortet, so dass eine gewisse Vulnerabilität seiner peripheren Leitungsbahnen angenommen werden darf.

1) L. c. pag. 36. „Ne peut on admettre, ou que le tissu musculaire apporte à la diffusion des ptomaïnes un obstacle qui n'existe pas ailleurs, ou bien que ce même tissu est un milieu peu propice à l'élaboration rapide de ces ptomaïnes. Le poison, ne pouvant alors se propager promptement aux centres nerveux agirait localement sur les nerfs moteurs qu'il exciterait d'où les contractures au lieu d'inoculation puis il se répandrait peu à peu dans l'organisme, en donnant naissance aux autres accidents".

Es ist ferner auch hier wieder zu berücksichtigen, dass die periphere Giftwirkung im Gebiet eines Nerven stattfindet, dessen Kern von den gegen das Tetanusgift besonders empfindlichen Ganglienzellen der Medulla gebildet wird.

Kehren wir zur speziellen Pathologie unserer Facialislähmung zurück, so erinnern wir uns, dass wir nach genauer Abwägung der klinischen Merkmale in Bezug auf den genaueren Angriffspunkt der die Lähmung bedingenden Ursache zu dem Resumé kamen, dass die meisten Kennzeichen der Lähmung ebensowohl in einer Affektion der Ganglienzellen des Facialiskernes, als in einer solchen der peripheren Facialiszweige ihre Erklärung finden können. Indem wir die Resultate der anatomisch-mikroskopischen Untersuchung zu Hilfe riefen, erfuhren wir, dass alle Untersuchungen des peripheren Facialis nichtssagend ausfielen. Bei der, bis jetzt allerdings nur in wenigen Fällen vorgenommenen Untersuchung der Kernregionen hat nur ein Autor, Nerlich [1]), pathologische Veränderungen nachgewiesen. Wir zweifeln nicht an der Zuverlässigkeit dieser Untersuchungen, die Deutung des Befundes aber dürfen wir nicht ohne weiteres als zutreffend acceptieren. Wir können vorläufig nicht diesen einen positiven Befund als den anatomischen Ausdruck der Giftwirkung betrachten, nachdem andere ebenso sorgfältig und sachverständig ausgeführte Untersuchungen ein negatives Resultat gegeben haben, nachdem auch die bisher vorgenommenen mikroskopischen Untersuchungen der Centralorgane tetanischer Tiere grösstenteils negativ ausgefallen sind [2]). Wird der Befund Nerlich's durch weitere Untersuchungen beim Menschen bestätigt, ist dabei jede andere Erklärung der Vacuolenbildung ausgeschlossen, so wird uns damit vielleicht ein zuverlässiger Wegweiser gegeben sein, um die Spuren der Giftwirkung verfolgen zu können. Nehmen wir nun aber an, es seien die von Nerlich bei seinem Fall von Kopftetanus beschriebenen centralen Veränderungen wirklich der Effekt der toxischen Schädigung, so ist es gleichwohl unmöglich, die klinischen Erscheinungen seines Falles mit den Einzelheiten des anatomischen Befundes in Einklang zu bringen. Die Zeichen der Degeneration fanden sich, wie wir referiert haben, in den meisten Ganglienzellen des motorischen Trigeminuskernes, in einigen des Facialiskernes, an einer einzigen des Hypoglossuskernes. Dabei

1) Vergl. pag. 226 u. ff. d. Arbeit.

2) Gegenwärtig hat Herr Dr. Wassak, Docent für Physiologie, diese Untersuchungen weiterzuführen begonnen.

bleibt schon, wie Bernhard einwirft [1]), die Frage unbeantwortet, weshalb bei der viel intensiveren Veränderung im motorischen Trigeminuskern keine Kaumuskellähmung eintrat. Geleitet durch diesen anatomischen Befund gelangt Nerlich unabhängig von mir, zu derselben Vorstellung der Giftwirkung, wie ich in meiner 1. Hypothese dieselbe entwickelt habe. Auch ihm drängt sich die Vermutung auf, dass das Tetanusgift wie das Virus der Tollwut den Nerven entlang zu den Kernen geführt werde und hier die Läsionen schaffe. Dabei aber stösst er bei seinem durchaus logischen Gedankengang auch gleich auf den Widerspruch, dass im sensiblen Trigemiuskern, zu welchem, wie man erwarten sollte, durch die centripetal leitenden Nervenfasern in erster Linie das Gift hingelangen sollte, die Alteration der Ganglienzellen fehlt [2]). Bei diesem Mangel der Kongruenz zwischen klinischer Erscheinung und anatomischem Befund, bei der bisherigen Isoliertheit des Untersuchungsresultates können wir uns nicht dazu bekennen, in den von Nerlich beschriebenen Veränderungen einen Beweis für den nukleären Sitz der Lähmungsursache zu sehen, ebenso können wir darin auch nicht eine Stütze für die Hypothese der Giftwanderung längs der Nervenbahn erblicken.

Es könnte nun daran gedacht werden, dass eine die Lähmung bedingende Schädigung in den Ganglienzellen des Facialiskernes, im Sinne der Ansicht der französischen Autoren, durch einen auf dem Wege des Reflexbogens von der Peripherie (Trigeminus) herkommenden intensiven Reiz bewirkt werden könnte. Es würde dabei das Gift nicht als solches den Nerven entlang zur Medulla gelangen, sondern es würde nur sensible Nervenenden intensiv reizen, und durch anhaltendes heftiges „Hämmern" an der Peripherie eine Erschöpfung im motorischen Centralapparate bedingen. Auf diese Weise nur könnten Courmont et Doyon die Lähmung in den Rahmen ihrer Theorie hineinzwängen.

Gegen die Annahme einer solchen, durch den toxischen Reiz bewirkten Reflexlähmung sprechen aber wieder alle jene Gründe, welche ich im Früheren gegen die Möglichkeit der Erzeugung einer derartigen Lähmung durch mechanisch periphere Reizung angeführt habe.

---

1) Virchow u. Hirsch. Jahresb. 1891. II. pag. 69.

2) Die zum sensiblen Trigeminus gehörenden Ganglienzellen hätten unseren heutigen Anschauungen gemäss allerdings im Ganglion Gasseri, und nicht in dem sogen. sensiblen Trigeminuskern gesucht werden müssen.

In Erwägung der uns zu Gebote stehenden Resultate der experimentellen Forschung und der klinischen Beobachtung, unter Berücksichtigung der im Bisherigen und Nachfolgenden niedergelegten Ergebnisse der Diskussion, denke ich über die Ursache der Lähmung folgendermassen:

Basierend auf dem Boden unserer Theorie der Doppelwirkung des Giftes lasse ich dieselbe unter dem peripheren, lokalen und dem centralen, auf dem Blutwege erfolgenden Angriffe eines sehr intensiv wirkenden Giftes zustande kommen. Die Thatsache, dass bei Tier und Mensch diese isolierten Lähmungen nur dann erzeugt werden, wenn die Infektion im Bereiche der betreffenden gelähmten Nervengebiete, oder in deren nächster Nähe statthat, niemals aber bei Abgabe des Giftes an einem vom Orte der Lähmung entfernten Herde aus, oder bei Zufuhr des Toxins allein auf dem Blutwege, muss zu der Annahme führen, dass die ursächliche Schädigung durch den Angriff des konzentriert wirkenden Giftes von der Peripherie aus erfolgt. Da, wie gesagt, bei anderer Ausgangsstelle auch der schwersten Infektion niemals unter dem kombinierten peripheren und centralen toxischen Reize des Blutes Facialislähmung entsteht, so darf angenommen werden, dass der durch das Blut bewirkte Giftreiz nicht schon allein durch die centrale Wirkung die Lähmung zu erzeugen vermag. Für eine Alteration der peripheren Nerven spricht wesentlich die konstante Uebereinstimmung der Lokalisation der Lähmung mit dem lokalen Wirkungsbezirke des Giftes an der Peripherie.

Bevor ich Einzelheiten und Verschiedenheiten im klinischen Bilde dieser toxischen Lähmungen zu deuten suche, gebe ich den Ansichten Raum, welche im Laufe der Zeit bei der Diskussion dieses Themas geäussert worden sind. Ich führe zuerst die Erklärungsversuche an, welche der wahren Ursache nicht nahe kommen konnten, weil sie meist zu einer Zeit gegeben wurden, wo die infektiöse Natur des Tetanus noch nicht bekannt war.

Rose (1872 l. c.) sprach bekanntlich zu der Zeit, da er die Lähmung beim Kopftetanus beschrieb, die Vermutung aus, dass es in diesen Fällen zu einer Anschwellung des N. facialis von der Wunde aus gekommen sei. Die Lähmung würde sich dann durch Druck im unnachgiebigen Fallopischen Kanal erklären lassen. Eine Erklärung, welche nach Albert früher schon für die Erkältungs-Facialislähmung gegeben worden ist. (Bérard. Vergl. Albert l. c. pag. 12 u. 41). — Beim jetzigen Stand unseres Wissens kann diese Hypothese nicht mehr haltbar sein.

Nankivel (l. c. 1883) vermutet, dass bei seinem Falle eine accidentelle, durch Erkältung erzeugte Lähmung vorgelegen habe. — Gegen die Annahme einer accidentellen Ursache der Lähmung überhaupt spricht entschieden die Thatsache, dass konstant die Paralyse auf Seite der Verletzung sich einstellt.

Triglia (1884. Kasuistik S. 20. Originalarbeit nicht zugänglich. Vergl. Albert l. c. pag. 42) sucht den Sitz der Lähmung in Gefässrupturen der Medulla oblongata. — Diese Ansicht ist hinfällig, wenn man allein bedenkt, dass fast stets nur der Facialiskern von solchen Blutungen betroffen werden soll.

Séreins (1886. Vergl. pag. 162 d. Arbeit) ist der Meinung, dass es um Reflexlähmung sich handle, bedingt durch den Reiz der in der Wunde blossliegenden Trigeminusäste. — Hiezu vergleiche die Einwürfe auf pag. 7, 8, 35.

Giuffré (1885 l. c. pag. 395) glaubt, dass die Lähmung der Effekt desselben Traumas sei, durch welches der Tetanus entstehe. „In conclusione noi riteniamo, che la paralisi del facciali sia determinata appunto dallo stesso trauma, il quale determina pure il tetano, e che sia affatto indipendente da questo e localizzato nel tronco del nervo, non nel nucleo d'origine." — Diese Annahme muss zurückgewiesen werden. Der Nachweis einer solchen groben Schädigung wäre in jedem einzelnen Fall wohl nicht schwer zu erbringen; es fehlt aber dafür fast durchwegs jeder Anhaltspunkt.

Der erste Autor, welcher die Lähmung unter der Wirkung des Tetanusgiftes entstehen lässt, ist Oliva (1886).

Leider ist mir die Mitteilung dieses Autors im Original (Gazetta delle Cliniche 1886) nicht zugänglich geworden. Giuffré (l. c. pag. 390) citiert daraus: „L'Oliva opina, che i bacilli anaerobi del tetano, dalla parte per cui penetrano nell' organismo moltiplicandosi si diffondono in questo, come da un centro, costituendo tante piccolissime ma perenni sorgenti di uno speciale velino stricnico, il quale agisce prima direttamente sulle parti circostanti, poi assorbito su tutto l'organismo".

Alle in den später folgenden Abhandlungen mitgeteilten Erklärungsversuche führen die Lähmung auf die Giftwirkung zurück. Wie Oliva bemächtigen sich die Autoren bereits der Entdeckung Nikolaïers, sowie auch der von Brieger erhobenen Thatsache, dass unter den vom Tetanusbacillus erzeugten Ptomaïnen das Tetanotoxin zuerst Krämpfe, dann Lähmung erzeuge.

Bernhardt (1889. Vergl. Berlin. klin. Wochenschrift 1889 Nr. 47. Vergl. d. Arbeit pag. 178).

Klemm (1889 l. c. Ueber den Tet. hydrophobicus pag. 178) hielt es für denkbar, dass die in der Wunde gebildeten toxischen Substanzen

eine verschiedene Wirkung haben je nach der physiologischen Funktion der Gebilde, auf die sie einwirken; krampferregend auf den Trigeminus, lähmend auf den Facialis. — Die Ausbreitung des Prozesses unter dem Einflusse der Giftwirkung stellt er sich so vor, dass „das in der Wunde gebildete tetanuserregende Gift nur auf die der Infektionsstelle zunächst liegenden Nervengebiete schädigend einwirke. Im weiteren Verlaufe komme es dann zu einer Beeinträchtigung centraler Bezirke, im gegebenen Fall der Medulla oblongata, und schliesslich macht das Gift seinen deletären Einfluss auf die tiefer gelegenen Abschnitte der Medulla spinalis geltend". In Bezug auf die zwischen Klemm und Verf. sich nun entspinnende Kontroverse verweise ich auf die folgenden, in dieser Arbeit wiederholt schon citierten Aufsätze:

Brunner (1890. Der Kopftetanus beim Tiere und die Facialislähmung beim Tetanus hydrophob. des Menschen. Deutsch. Zeitschr. f. Chir. Bd. XXX.).

Klemm (1890. Die Facialislähmung beim Tetanus hydrophob. des Menschen. Deutsch. Zeitschr. f. Chir. 1890. Bd. XXX.).

Brunner (1891. Zur Pathogenese des Kopftetanus. Berlin. klin. Wochenschr. 1891 Nr. 36).

Klemm (1893. Zur Frage des Kopftetanus. Berl. klin. Wochenschr. 1893 Nr. 3).

Auf pag. 139 d. Arbeit habe ich auf die zuletzt erhobenen Einwände Klemms, soweit sie meine Auffassung des Symptomenbildes des Tetanus streifen, erwidert. An dieser Stelle komme ich auf seine Diskussion der Giftwirkung zurück. Da muss ich vorweg betonen, dass den Ansichten Klemms keinerlei eigene toxikologische Untersuchungen zu Grunde liegen. Dass aber nur auf dem Wege des Experimentes die Art der Wirkung des Giftes einigermassen sicher erforscht werden kann, wird wohl nicht zu bestreiten sein. Mit dem Aeussern von Meinungen allein wird nichts Positives geleistet. Die klin. Beobachtung vermag wohl ein Gesamtbild der Vergiftungserscheinungen zu liefern, das Experiment allein vermag diese zu zergliedern. Klemm „meint annehmen zu müssen", dass wir bei der toxikologischen Wirkung des Giftes 2 Faktoren zu berücksichtigen haben, eine periphere und eine centrale. „Entgegen Brunner" denkt er sich die periphere Wirkung durch eine direkte Alteration der nervösen Endapparate erfolgen. Brunner, sagt er, zieht diese Möglichkeit (der peripheren Wirkung) auch in Betracht, weist sie dann aber zurück, weil ihm das Tierexperiment, d. h. das Ausbleiben der Krämpfe in Muskelgebieten, deren motorische Nerven vom Centrum abgetrennt sind, dagegen zu sprechen scheint. Wer den 1. Teil meiner Arbeit aufmerksam durchliest, wird erkennen, dass diese Darstellung auf einer durchaus unrichtigen Wiedergabe des Sachverhaltes beruht. Ich habe die Annahme der peripheren Wirkung niemals zurückgewiesen, wohl aber musste ich zugeben, dass ich das Statthaben derselben nicht beweisen konnte. Behaupten ist eben auch in diesen Dingen leicht, beweisen schwer. Das würde Klemm dann einge-

sehen haben, wenn er wie ich Jahre hindurch es versucht hätte, auf dem mühevollen Wege des Experimentes diesen schwierigen Fragen auf den Grund zu gehen. Wenn Klemm im Weitern sagt, „wir können aber per analogiam auf eine direkt periphere Wirkungsweise des Giftes schliessen", so muss ich ihm entgegenhalten, dass Analogieschlüsse, wie überhaupt so auch hier keine Beweiskraft haben, und dass ich einen Analogieschluss, bei dem das Kausalitätsverhältnis fehlt, nicht verstehen kann. Den lokalisierten Tetanus erklärt Klemm folgendermassen: „Man könnte sich vielleicht den Zusammenhang in der Weise denken, dass die Allgemeininfektion hier ausgeblieben ist, weil die eingedrungenen Mikrobien hier bald vernichtet wurden, so dass die Wirkung derselben nur auf die Umgebung der Invasionspforte beschränkt bleibt, und hier eine Zeit lang persistierte, der Gesamtorganismus aber der Allgemeininfektion entging". Indem Klemm dieses schrieb, dachte er nicht daran, dass beim Tetanus eine Allgemeininfektion, d. h. eine Allgemein-Invasion der Bacillen nach den bisherigen Untersuchungen überhaupt nicht stattfindet.

Albert (1890 l. c. pag. 44 und 45) ist der Ansicht, dass die Facialislähmung durch die lokale Wirkung des Brieger'schen Tetanotoxins zustande komme. „Nous pensons que son action est local, c' est à dire que seuls les rameaux voisins de la blessure sont atteints par elle". Auch er macht darauf aufmerksam, dass das Gift einzelne Aeste der Facialis verschonen könne.

Lannois (1890 l. c. pag. 174) kalkuliert, wie Klemm (Deutsch. Zeitschr. f. Chir. Bd. XXIX u. XXX.), dass die Toxine eine verschiedene Wirkung haben können, je nach der physiologischen Funktion der Gebilde, auf die sie einwirken. „On pourrait concevoir, ou bien que les toxines connues agissent différément suivant les nerfs qu' elles touchent, amenant ici des spasmes et là des paralysies". Ich habe auf diese Vermutung Klemms, dass das Gift krampferregend auf den Trigeminus, lähmend auf den Facialis wirken könne, entgegnet (Zur Pathogenese des Kopftetanus pag. 7), dass es nicht gut dazu stimme, wenn Klemm eine Gruppe von Kopftetanus anerkenne, deren Vertreter bei fehlender Lähmung durch Facialiskrampf ausgezeichnet seien. Dass es verschiedene Alkaloide sind, welche diese verschiedenen Symptome von Krampf und Lähmung produzieren, halte ich für durchaus unwahrscheinlich. Dazu sind die Erscheinungen viel zu konstant. Das „amenant ici des spasmas et là des paralysies", wie Lannois sagt, stimmt keineswegs. Wie soll denn das lähmende Alkaloid fast ausnahmslos nur in der Gegend der Facialis seine Wirkung entfalten? Wir sehen in einzelnen Fällen die Lähmung der Kontraktur folgen; soll denn da zuerst ein spezifisch krampferregendes, dann lähmendes Gift einwirken? Aus meinen experimentellen und klinischen Erhebungen glaube ich mit Recht gefolgert zu haben, dass in der verschiedenen Konzentration und Wirksamkeit desselben Giftes, sowie in der ungleichen Empfindlichkeit der verschiedenen Nervenorgane die erklärenden Faktoren zu suchen sind.

Nach diesen Untersuchungen über die Art der Entstehung der Facialislähmung überhaupt erwächst uns die Aufgabe, die Variationen im klinischen Bilde der Lähmung zu deuten.

Zunächst haben wir mit den Beziehungen zwischen Lokalisation und Entstehung der Lähmung bei verschiedenem Sitz der Verletzung uns zu beschäftigen. Wir haben das bei 3 Fällen beobachtete Auftreten einer doppelseitigen Facialislähmung bereits erklärt. Wir nahmen an, dass, wie wir beim Meerschweinchen dies experimentell verfolgen konnten, von der median im Gesichte gelegenen Verletzung aus ein sehr wirksames Gift wie von einem Centrum aus sich verbreitete und auf die Verzweigungen beider NN. faciales in gleich konzentrierter Form einwirkte. Nun fanden wir aber in unserer Kasuistik 4 Fälle beschrieben (Wagner, Nerlich, Nankiwell, Oliva), welche bei gleichfalls median gelegener Infektionspforte die Lähmung nur auf einer Seite des Gesichtes tragen. Dieses Faktum kann jedoch, wie ich glaube, unsere Erklärung der doppelseitigen Facialislähmung nicht illusorisch machen. Betrachten wir bei diesen Fällen die Art der Verletzung genauer: Der Kranke Oliva's zeigt neben der median auf der Nasenwurzel gelegenen grösseren Wunde, eine Hautabschürfung („abrasione cutanea") auf der rechten Wange, d. h. auf der Gesichtshälfte, wo die Lähmung sich einstellte. Bei dem Patienten Wagner's erstreckt sich von der mitten auf der Stirne gelegenen Schussöffnung aus ein subkutaner Bluterguss bis unter das linke obere Augenlid. Die Lähmung tritt links auf. Beim ersten Fall liegt also eine zweite, der Seite der Lähmung entsprechende Infektionspforte vor; beim letztern ist durch das Hämatom den eingedrungenen Bacillen der Nährboden so präpariert, dass sie nach dieser Seite hin wohl besser sich vermehren konnten. Die Lähmung tritt da auf, wo das in reichlicherer Menge gebildete Toxin seine lokale Wirkung entfaltet. — Ich vermute, dass auch bei den übrigen Fällen ein besonderes Moment die Vermehrung der Bacillen auf einer Gesichtshälfte begünstigte, oder die Ausbreitung des produzierten Toxins nach einer Seite hin erleichterte [1]).

1) Vaillard et Rouget weisen in der citierten Arbeit (p. 410 u. ff.) nach, dass die Entwicklung der Bacillen, ihr Auskeimen aus den Sporen in mortificierten Geweben, in Blutergüssen, kontundierten Geweben, gequetschten Wunden, subkutanen Frakturen etc. viel rascher vor sich gehe, als in gesunden Geweben. „Les traumatismes qui déterminent une mortification des tissus créent chez le cobaye des conditions favorables par elles seules à la végétation des spores",

Wie entsteht nun die Lähmung bei jenen Fällen, wo die Infektion vom Munde (Buisson Nr. 58, Zsigmondy Nr. 57), oder, wie bei dem Kranken Behrs (Nr. 60), vom äussern Gehörgang ausgeht? Wir bemerkten früher [1]), dass die erst erwähnten Fälle unklar sind, teils wegen Lücken in der Beobachtung, teils wegen vorhandener Komplikationen. Bei dem Falle Buissons war der Sitz der Infektionsquelle nicht genau zu eruieren; es war nicht zu entscheiden, ob Lähmung und Infektionspforte auf der nämlichen Seite sich befanden. Bei dem Pat. Zsigmondys wurde das Krankheitsbild durch die Erscheinungen der Kieferperiostitis verwischt. Wartmann ist im Zweifel, ob bei seinem Tetanusfall (Nr. 59) nach Zungenwunde die Unbeweglichkeit der Gesichtsmuskeln auf Lähmung oder Kontraktur beruhte. Unsicher in ihrer Aetiologie und zu ungenau in der Beschreibung, um zum Gegenstand einer Analyse der Giftwirkung benutzt zu werden, sind die Fälle von Guastalla und Stockes (Nr. 55 und 56), bei denen nicht Lähmung, sondern nur Krampf beschrieben wird.

Es ist hier der Ort, um eine Beobachtung in die Besprechung zu ziehen, welche in unserer Kasuistik noch nicht aufgeführt werden konnte. Unter der Aufschrift „Tetanussymptome bei Diphtherie“ berichtet Baginsky [2]) über folgenden Fall:

„Am 30. Mai wurde der 4¾ Jahr alte Knabe H. N. dem Krankenhause zugeführt. Ich war selbst gerade im Aufnahmezimmer zugegen und gewann bei dem mit tiefstem Schmutz bedeckten, durchaus verwahrlosten Knaben auf den ersten Blick den Eindruck eines in heftigen Attaquen auftretenden Trismus und Tetanus.

Die Anamnese ergab zunächst, dass der Knabe seit 4 Tagen krank war; er klagte, ohne dass eine Ursache vorhanden gewesen wäre oder nachweislich war, über schmerzhafte Empfindungen beim Kauen, alsbald konnte er auch beim Kauen den Mund kaum öffnen, auch sollen ihm des weiteren die Beine und Arme steif geworden sein, und es traten heftige Leibschmerzen auf. Das Schlucken soll nicht auffallend erschwert gewesen sei. Stuhlgang angehalten. Kein Erbrechen.

Status praesens: Ein robuster, breitschultriger Knabe mit stark gebräunter Gesichtsfarbe. Am ganzen Körper war von irgend einer äusseren Verletzung nichts zu finden. —. Bei der Untersuchung und bei dem Versuche, dem Knaben den Mund zu öffnen, tritt ein Anfall ein, welcher sich folgendermassen gestaltet: Der Knabe wird dunkelrot bis rotbraun im Gesicht, die Kinnbackenmuskulatur kontrahiert sich so stark

1) Vergl. pag. 165 d. Arbeit.

2) Berliner klin. Wochenschr. 1893. Nr. 9. pag. 206.

und fest, dass die Masseterengegend stark hervorspringt. Die Kiefer sind kaum von einander entfernt. Die Zunge wird ein wenig hervorgestreckt. Die Atmung sistiert für einen Augenblick und unter Keuchen und Puschen wird etwas Schleim und Speichel aus dem Munde hervorgebracht. Dann lässt sich bei dem nun wieder eintretenden Inspirium ein langgedehntes zischendes, wie eine Larynxstenose charakterisierendes Geräusch im Larynx hören. Die Augen werden fest zusammengekniffen, die Mundwinkel werden herabgezogen, so dass der Mund breiter, die Winkel tieferstehend erscheinen als normal. Der Kopf wird in den Nacken gezogen. Nackenmuskulatur und Rückenmuskulatur fühlen sich steif an, die oberen Extremitäten befinden sich während des Anfalls in halber Flexion. Die Muskeln sind hart, die Gelenke in der halben Flexionsstellung fixiert. Die Daumen eingeschlagen, die Hände zu Fäusten geballt. Bretthart ist die Bauchmuskulatur. Die unteren Extremitäten sind an den Leib herangezogen, die Gelenke fixiert, schwer zu beugen. Sensorium frei. Keine Ungleichheit der Pupillen. Die Pupillen reagieren auf Lichtreiz normal. Keine Facialislähmung, insbesondere kein Lagophthalmus. Temp. normal. Puls regelmässig: 100 Schläge. Nach Beendigung einer solchen mit schwerer Atmung einhergehenden Attaque liegt der Knabe ruhig, indes löst jede Erregung sofort einen Anfall aus.

Gelegentlich des Hervorstreckens der Zunge bei den ersten Attaquen beobachtete man an der rechten Zungenseite einen ziemlich tiefgehenden unregelmässigen Geschwürsgrund, der dick grau belegt ist. Es ist vergebliche Mühe, die Wangenschleimhaut und den Pharynx sehen zu wollen; es entsteht sofort eine sehr heftige von laryngospastischen Symptomen (Stridor), Cyanose und schweren Kontraktionen der gesamten Körpermuskulatur begleitete Attaque von tonischen Krämpfen. Auffällig ist das Verhalten des Knaben beim Versuch, ihn trinken zu lassen. Es wurde, wenn ihm Getränk gereicht wird, dieselbe Attaque von tetanischen Krämpfen ausgelöst, so dass das Getränk nicht genommen werden kann; indes macht man schon nach den ersten Stunden die Beobachtung, dass in der freien Zeit, wenn der Knabe aus dem Schlummer, in dem er lange Zeit liegt, erwacht, einen neben ihm stehenden Trinkbecher von Milch ergreift und ohne Hindernis rasch austrinkt. Das Schlingen und die Aufnahme von Flüssigkeit sind also unbehindert.

In der Folge wurde durch den Nachweis der Löfflerschen Bacillen bewiesen, dass die Ulcera an Zunge und Pharynx diphtheritische waren. Die Schwere der diphtheritischen Affektion ging aus den nachfolgenden Erkrankungserscheinungen hervor: Lähmungen des Okulomotorius, Gaumensegels, der unteren Extremitäten. Otitis media, Albuminurie. Trotz alldem trat schliesslich Heilung ein.

In der Epikrise dieser in verschiedenster Richtung hochinteressanten Beobachtung spricht sich Baginsky über die Frage aus, ob hier ein ächter Tetanus vorlag, welcher mit Diphtherie kompliziert war, oder ob der Tetanus nur als eine besondere die Zungendiphtherie beginnende Erscheinung auftrat. Ich kann hier nicht alle die Gründe abwägen, welche Baginsky zu Gunsten der einen oder andern Möglichkeit sprechen lässt. Aus der ganzen Darstellung bekomme ich den Eindruck, dass gewiss die Annahme einer Mischinfektion von Tetanus und Diphtherie zutreffend ist. Ich kann mir nicht denken, dass ein solches für Tetanus doch sehr typisches Symptomenbild, wie es in obiger Schilderung entworfen wird, nur eine Begleiterscheinung von Diphtherie sein könne. Baginsky sagt: „So viel war uns von vornherein klar, dass, wenn es sich überhaupt um Tetanus handelte, der Rose'sche Tetanus hydrophobicus nicht vorlag, weil die beiden typischen, von Rose und den späteren Bearbeitern der Erkrankungsform beschriebenen Phänomene, die Facialislähmung und die Hypodrophobie fehlten".

Ich erblicke in diesem Fall einen Vertreter der ersten Gruppe des Kopftetanus. Sind keine exquisiten Schlingkrämpfe verzeichnet, welche den Namen Tetanus hydrophobicus rechtfertigen, so geht doch aus der Schilderung hervor, dass Glottiskrämpfe vorhanden waren. Es fehlt die Lähmung der Gesichtsäste des Facialis, möglicherweise aber machte das Tetanusgift auf die Aeste des Gaumensegels eine lähmende Wirkung geltend. — Das klinische Bild der Tetanusinfektion bei Ausgang von Läsionen der Mund- und Rachenhöhle bietet wohl auch, namentlich im Beginne der Krankheit, Besonderheiten dar, nur sind diese schwer zu beobachten. Ich hege die Vermutung[1]), dass sich bei Sitz der Infektionspforte an der Zunge, Krampf, vielleicht auch Lähmung der Zungenmuskeln als frühzeitiges Symptom einstellen, der Trismus aber verhindert die Kontrolle dieser Erscheinungen. Der Patient Wartmanns war, wie im Früheren gesagt wurde, nicht imstande, die Zunge zu bewegen. Baginsky erwähnt, es sei eine ziemlich häufige Erscheinung, dass an Verletzungen der Zunge durch Bisse oder Zerreissung sich tetanische Symptome anschliessen. Mir war es leider nicht möglich, derartige, von Anfang an genau beobachtete Fälle aus der Litteratur zu sammeln und zu analysieren. Der von Achard publizierte[2]), von Baginsky citierte Fall ist so abrupt beschrieben, dass er nicht zu verwerten

1) Vergl. pag. 186 d. Arbeit.

2) L. c. pag. 837.

ist. Mit den Worten „Trismus puis contractures généralisées" wird das ganze Symptomenbild abgethan. Bei solchen Fällen mit Zungenbissen ist übrigens in der Beurteilung deswegen Vorsicht geboten, weil Zungenwunden, welche sekundär durch Einklemmung der Zunge unter den Krampfparoxysmen entstanden, für die primäre Infektionspforte gehalten werden können.

Ich nehme an, dass bei Ausgang der Tetanus-Infektion von Läsionen der Mund- und Rachenorgane Aeste des Hypoglossus, des Facialis und Glossopharyngeus von dem lokal sich ausbreitenden Gifte erreicht, und je nach der Schwere der Infektion mehr oder weniger intensiv von dessen Wirkung betroffen wurden. Tritt unter dieser Wirkung Lähmung auf, so ist zu erwarten, dass in erster Linie die Aeste des Facialis im Gaumensegel an derselben participieren.

Wir kehren zu dem Falle Behrs mit Ausgang der Infektion vom äussern Gehörgang zurück. Hier liegt die Vermutung nahe, dass die Bacillen vom Orte der Inokulation aus bei perforiertem Trommelfell in die Paukenhöhle gelangten und im Sekrete der Otitis media sich vermehrten. Das gebildete Toxin drang auf den Lymphwegen in den naheliegenden Fallopischen Kanal, und traf wohl auch bei seiner peripheren Ausbreitung den N. facialis an seiner Verzweigungsstelle unter dem Foramen stylo-mastoideum.

Wir kommen auf jene Fälle zu sprechen, bei welchen Lähmung neben Kontraktur in demselben Facialisgebiete zur Beobachtung kam. Wir konnten nachweisen, dass dabei die Lähmung fast ausnahmslos in Muskeln sich bemerkbar macht, welche der Infektionsquelle am meisten nahe liegen. Von der Ansicht ausgehend, dass hier Lähmung und Kontraktur als der Ausdruck einer verschieden intensiven Wirkung desselben Giftes auf denselben Nerven aufzufassen seien, erklärt sich diese Erscheinung dadurch, dass die zunächst gelegenen Aeste des N. facialis in erster Linie der konzentrierten Wirkung des sich bildenden Giftes ausgesetzt sind.

Nun ist aber bei einzelnen Fällen konstatiert, dass anfangs Kontraktur der Facialismuskeln vorhanden war, dass aber früher oder später das Krampfstadium der Lähmung wich. (Beispiele: Fall Kirchhoff Nr. 12, Dumolard Nr. 11, Crossouard Nr. 10). Wir bemerkten auch, dass dieses Vorkommen wohl ein häufigeres sein werde, dass das Uebergangsstadium meist nicht zur Beobachtung gelange. Mit der Annahme, dass hier unter der Wirkung zweier verschiedener

Alkaloide Krampf und Lähmung zustande kommen, haben wir uns nicht befreunden können.

Man kann sich vorstellen, dass in diesen Fällen die Toxinbildung im Umkreis der Infektionsquelle bis zu einem gewissen Grade in Zunahme begriffen ist, und dass die Lähmung erst dann eintritt, wenn das Gift eine genügend intensive lokale Wirkung entfaltet. In einem ersten Stadium wird unter dem peripheren und centralen Angriff des Giftes der Krampf hervorgerufen, in einem zweiten Stadium der prävalierenden lokalen Wirkung die Lähmung. Ist die periphere konzentrierte Giftwirkung bei rascher Bildung einer genügenden Giftmenge gleich von Anfang an eine sehr hochgradige, so kommt es nicht zum Stadium der Kontraktur, sondern der Nerv reagiert auf den intensiven Giftreiz gleich mit Lähmung. Es ist die Möglichkeit ins Auge zu fassen, dass ausnahmsweise z. B. bei dem Falle Crossouards, wo die Lähmung erst nach wochenlangem Bestehen der Kontraktur auftrat, indirekt durch eine Ueberanstrengung der Muskeln entstand. Diese Erklärung kann, wie gesagt, nur ausnahmsweise Giltigkeit haben, denn wir sehen sonst in den meisten Fällen die Lähmung so rasch entstehen, dass ein Stadium der Kontraktur nicht vorausgeht, oder nicht zur Beobachtung gelangt, an eine Erschöpfung durch die Kontraktur also nicht zu denken ist.

Unmittelbar an diese Fälle mit sekundärer Facialis-Lähmung reihen sich jene Beobachtungen an, von denen einzelne Autoren (v. Wahl, Bernhardt, Güterbock, Hadlich, Klemm) berichten, dass die gelähmten Muskeln zugleich in einem Zustande der Kontraktur sich befanden. Ich habe behauptet, dass hier verschiedenfach von Lähmung gesprochen wird, ohne dass dabei diese Diagnose durch das geschilderte Symptomenbild gerechtfertigt wird. (Vergl. meine Polemik mit Klemm in den erwähnten Aufsätzen, sowie pag. 157—161 dieser Arbeit [1]). Auf diesen Widerspruch haben unabhängig von mir auch

1) Hückel spricht in seinem Lehrbuch der Krankheiten des Nervensystems (1891) in einer Fussnote seine Ansicht über diesen Streitpunkt folgendermassen aus: Vor kurzem hat Brunner (vergl. meinen Aufsatz „der Kopftetanus" beim Tiere etc. 1890) die Facialislähmung für die eine Erklärung schwer zu geben sei, als Täuschung hinzustellen versucht und auf Kontrakturen in einer Gesichtshälfte zurückführen wollen. Eine Lähmung der Gesichtsmuskeln besteht sicher, denn dieselben gehorchen nicht mehr dem Einflusse des Willens, davon konnte ich mich vor nicht langer Zeit an einem in der Tübinger med. Klinik beobachteten Fall (vergl. Fall Behr, Nr. 60)

andere Autoren hingewiesen. So sagt Villard[1]): „que les auteurs se sont mal expliqués qu'ils ont fait usage d'expressions qui donnent une ideé fausse du phénomène observé; ceci n' est plus de la paralysie, c' est de la contracture".

Mit diesem Einwand soll nun aber nicht etwa bestritten sein, dass hier Fälle vorliegen können, welche ein Uebergangsstadium zwischen Kontraktur und Lähmung darboten, bei denen also der Widerstreit der lähmenden und krampferregenden Wirkung des Giftes zum Ausdruck kam.

Ich referiere im Folgenden die Erklärungen, welche über diese Coincidenz von Lähmung und Kontraktur in demselben Facialisgebiete von andern Autoren gegeben worden sind:

Bernhardt schon hat zur Zeit, da von einer Giftwirkung beim Tetanus noch nichts bekannt war, die befremdliche Erscheinung des Vorhandenseins von Starrheit in einem gelähmten Muskelgebiete der Kritik unterworfen. (Vgl. den mehrfach zitierten Aufsatz über Kopftetanus 1884.) Er nimmt an, dass bei dem primären konvulsivischen Zustande des Reflexbogens der Medulla oblongata das Vorkommen von Lähmung und Contractur im Facialisgebiete der verwundeten Gesichtshälfte beweise, dass trotz unterbrochener Willensleitung dennoch spastische Zustände in einem gelähmten Gebiete auftreten können; Zustände, welche reflektorisch durch anhaltende sensible Reizung in dem Reflexbogen zu Stande kommen.

Giuffré nimmt an (l. c. pag. 395), dass der Willensimpuls nicht ausreiche, um das Hindernis zu durchdringen, welches seiner Leitung

überzeugen. Die Muskeln können dabei doch starr, die Lähmung eine spastische sein. Eigentliche Kontraktur, Verkürzung derselben besteht nicht, denn die Falten auf der betr. Gesichtshälfte sind verstrichen, das Auge ist offen, der Mund nach der gesunden Seite verzogen". Ich brauche nicht mehr zu wiederholen, inwieweit ich seit jener 1890 publicierten Arbeit meine Ansicht geändert habe. Noch bin ich der Meinung, dass Muskeln, welche durch das Gift in den Zustand der Starre versetzt werden, als tetanisch kontrahiert und nicht als gelähmt zu betrachten sind. Wie können denn Muskeln starr sein ohne Verkürzung? Auf pag. 8 seines Lehrbuches sagt übrigens Hückel, dass bei spastischer Lähmung die Muskeln dauernd etwas kontrahiert seien (vergl. hiezu pag. 161 d. Arb.). — Man darf bei der schwierigen Analyse dieses komplicierten Symptomenbildes nicht vergessen, dass, solange intensive Starre die Muskeln gefesselt hält, dieselben dem Einflusse des Willens entzogen sind, und dass die willkürliche Bewegung auf die Dauer des teilweisen Nachlasses des Krampfes beschränkt ist (vergl. Hasse l. c. pag. 186). Bei leichtem tonischem Krampf ist nur die willkürliche Erschlaffung unmöglich, nicht die willkürliche Bewegung.

1) Vergl. Albert l. c. pag. 42.

durch die traumatische Läsion der Facialisäste sich entgegenstelle, dass dagegen jener Impuls das Hindernis zu überwinden vermöge, welcher von dem durch das Tetanusgift in den Zustand einer Ueberreizung versetzten Facialiskern ausgehe. „L'impulso tetanico sarebbe allora più forte dell'impulso volitivo". — Wir wissen, dass G. dabei von der falschen Voraussetzung ausgeht, dass die Lähmung eine Folge des Traumas sei.

Albert (l. c. pag. 38) weist mit Recht darauf hin, dass durch den Krampf des M. buccinator eine Härte der Wange vorgetäuscht werden könne, welche auf Rechnung des Trigeminus, und nicht auf diejenige des Facialis zu setzen sei.

Klemm sagt in seinem letzterwähnten Aufsatze (Berl. klin. Woch. 1893 p. 66): „Durch die doppelte Wirkung der Alkaloide von der Peripherie und vom Centrum her, erkläre ich auch die gelegentliche Kontraktur in den gelähmten Muskelgebieten. Durch zentrale Wirkung des Virus kann es wohl geschehen, dass trotz peripherer Lähmung ein gewisser Kontrakturzustand der paretischen Muskeln eintritt, den wir in der paralytischen Starre, deren einzelne Autoren Erwähnung thun, vor uns sehen." — An dieser Stelle führt Klemm sodann eine Reihe von Beispielen auf, um zu beweisen, dass in gelähmten Muskeln tonische und klonische Krämpfe eintreten können. — Es ist mir niemals eingefallen, solche Vorkommnisse zu leugnen. Es sind mir die spastischen Lähmungen wie auch die sekundären Kontrakturen sehr wohl bekannt. Uebrigens handelt es sich bei allen von Kl. herbeigebrachten Beispielen um vorübergehende Spasmen, nicht um eine permanente Starre, wie sie bei unsern Fällen beschrieben wird. Was ich behauptet habe, nämlich, dass bei einigen Fällen von Kopftetanus Kontrakturen geschildert und dabei Lähmung diagnostiziert wurde, kann durch das Aufführen dieser Beispiele nicht widerlegt werden.

Nerlich (l. c. pag. 33) lässt das gleichzeitige Vorkommen von Krampf und Lähmung auf der nämlichen Gesichtshälfte für seine früher diskutierte Annahme sprechen, dass Krampf und Lähmungserscheinungen nur äusserliche Zeichen verschiedener Stadien des gleichen, den Facialiskern treffenden Prozesses seien.

Wir haben bei der dritten eigenen Beobachtung von Kopftetanus (Nr. 42) im gelähmten Facialisgebiete eine Anomalie der Schweissabsonderung konstatiert[1]). Wir sahen hier, wenn keine totale Anhydrosis, so doch im Vergleich zu den übrigen Hautregionen eine hochgradige Verminderung der Sekretion. Wie ist dieses Phänomen im Zusammenhange der Erscheinungen zu deuten?

1) Vergl. Adamkiewicz. Uebersicht über die Physiologie und Pathologie der Schweissekretion. Eulenburg's Encyklopädie. Bd. 18. pag. 113.

Nach den neueren Forschungen über die Funktion des Schweissapparates nimmt dieser an der Oberfläche des Gehirnes seinen Anfang. Von hier steigen die Nerven durch die Medulla oblongata in das Rückenmark herab. Die Medulla oblongata ist demgemäss als ein allgemeiner Durchgangsort der Schweissnerven zu betrachten. Von ihren Centren aus verlaufen die Sekretionsfasern im Verein mit motorischen Nerven in peripheren Nervenstämmen nach ihren Bezirken. Ausser durch cerebrospinale Nerven werden die Schweissdrüsen durch sympathische Fasern versorgt.

Zu den verschiedenen Reizen, welche den Schweissapparat zu erregen im Stande sind, gehören nun bekanntlich eine grössere Zahl von Giften; und zwar giebt es Gifte, von denen es experimentell erwiesen scheint, dass sie auf die Ganglienzellen direkt einwirken (Nikotin), während andere nur die peripheren Nervenenden, oder beide zugleich in den Erregungszustand zu versetzen vermögen (Pilocarpin). — Den Einfluss des Tetanusgiftes auf die Schweisssekretion genau zu studieren, muss die Aufgabe spezieller Untersuchungen sein. Gegenwärtig wissen wir so viel, dass das Gift auf die nervösen Zentralapparate, beim Menschen namentlich auf die Zentren der Medulla einwirkt; es darf deshalb wohl auch die Vermutung ausgesprochen werden, dass die profuse Schweisssekretion, wie sie beim Tetanus auftritt, durch eine toxische Reizung der in der Medulla gelegenen Schweisszentren bedingt wird. Für das Gesicht führt nun, wie durch Untersuchungen von Adamkiewicz[1]) nachgewiesen wurde, hauptsächlich der N. facialis die Schweissfasern mit sich. Das Versiegen der Schweisssekretion bei Paralysen des genannten Nerven ist eine, wenn nicht sehr häufig, so doch mehrfach festgestellte Thatsache. Nach Strauss und Bloch[2]) behält das Gesicht so lange die Fähigkeit zu schwitzen, als der N. facialis faradisch erregbar bleibt.

Stellen wir uns, wie gesagt, vor, dass derselbe toxische Reiz, welcher die Muskelkrämpfe unterhält, auch die Schweisszentren in einen anhaltenden Erregungszustand versetzt, so wird in unserem Fall auf der nicht gelähmten Gesichtshälfte, bei nicht unterbrochener peripherer Leitung die Sekretion der Schweissdrüsen unter dem Einflusse des herrschenden Erregungszustandes eine reichliche

1) Die Sekretion des Schweisses eine bilateral symmetrische Nervenfunktion. Berlin 1878.

2) Contribution à l'étude de la physiologie normale et pathologique des sueurs. Thèse. Paris 1886.

sein. Auf der gelähmten Seite aber hat dasselbe Gift, welches die motorischen Leitungsbahnen peripher schädigt, auch die Leitung in den sekretorischen Fasern ganz oder teilweise unterbrochen. Die Anomalie der Schweisssekretion auf Störungen in der Innervation des Hals-Sympathikus zurückzuführen, liegt kein Grund vor. Unser Fall bietet weder Zeichen von Lähmung noch von Reizung des Sympathikus dar [1]).

Während bei den Kopftetanusfällen unserer 2. Gruppe mit Sitz der Verletzung auf einer Gesichtshälfte der N. facialis auf dieser Seite die Zeichen der Lähmung darbietet, konstatierten wir meist auf der andern Gesichtshälfte stark ausgesprochenen Krampf — halbseitige Facies tetanica. Wir erklärten dies früher bereits so [2]), dass in diesem von der Infektionsquelle schon entfernteren Nervengebiete die Wirkung des lokal sich ausbreitenden Giftes eine weniger konzentrierte sein müsse. Dieselbe genügt, um kombiniert mit der zentralen Wirkung vom Blute aus, die Muskelstarre in meist besonders hoher Intensität hervorzurufen.

Nerlich (l. c.) fand, wie wir gesehen haben bei seiner anatomischen Untersuchung die Degeneration der Ganglienzellen sowohl im rechten, wie im linken Facialiskern, dabei war aber auch bei seinem Patienten auf einer Gesichtshälfte Lähmung, auf der anderen Kontraktur vorhanden. Es stimmt also auch hier wieder der anatomische Befund nicht zu den klinischen Erscheinungen. N. sucht diese fehlende Uebereinstimmung zu erklären, indem er sagt: „Man könnte annehmen, dass eine Lähmung thatsächlich auch auf der rechten Seite bestanden habe, und dass diese nur durch die Kontraktur verdeckt war.“ Würde diese komplizierte Annahme zutreffen, hätte die Lähmung faktisch bestanden und wäre dieselbe nur durch die Kontraktur masquiert worden, so müssten doch wohl auf dieser rechten Gesichtshälfte die Muskeln dem Willensimpulse nicht mehr gehorcht haben. Davon ist aber in der Krankengeschichte Nichts gesagt; es geht vielmehr aus der Beschreibung hervor, dass die Muskeln willkürlich noch beweglich waren.

Ungefähr gleichzeitig mit den Erscheinungen im Facialisgebiete sahen wir bei der 2. Gruppe gleich wie bei der 1. Krampf im motorischen Trigeminus auftreten, und zwar auch hier in einzelnen Fällen zuerst auf Seite der Verletzung. Damit sind

1) Zu den Zeichen der Lähmung des Hals-Sympathicus gehört neben der Blässe der Haut, trophischen Störungen und Myosis auch Anhydrosis. Vergl. Nikati. La paralysie du nerf sympathique cervical. Diss. Zürich 1873. p. 15.

2) Vergl. diese Arbeit pag. 87.

wir mit unserer Erklärung auf ein Territorium gelangt, auf welchem der Effekt der lokalen konzentrierten Giftwirkung sich nicht mehr isoliert verfolgen lässt; denn es tritt der Trismus als frühzeitigstes Symptom auch bei jeder andern Lokalisation der Infektionspforte auf, bei welcher die Aeste des motorischen Trigeminus nicht in den Bereich der lokalen Giftwirkung gelangen, wo also der Krampf nur auf dem Wege der toxischen Blutwirkung erzeugt werden kann. Das zuerst einseitige Auftreten des Kinnbackenkrampfes auf Seite der Verletzung setzt allerdings voraus, dass eine noch intensivere Wirkung (als vom Blut aus) von der Infektionsstelle her direkt sich geltend macht.

Wir wissen nun aus unseren klinischen Beobachtungen genau, dass dasselbe Gift, welches bei seiner lokalen Diffusion die Verzweigungen des sensiblen Trigeminus in derselben Menge und mit derselben Intensität wie die Facialisverzweigungen treffen muss, und gleichzeitig auch durch das Blut dem sensiblen Trigeminuskern [1]) wie dem Facialiskern zugeführt wird, wohl sehr oft den Facialis, fast nie aber den sensiblen Trigeminus lähmt. 10mal fanden wir bei unsern Fällen normale Empfindung, 4mal Hyperästhesie, 1mal nur (Fall Buisson) Unempfindlichkeit auf der gelähmten Gesichtshälfte.

Wenn wir also im Früheren bemerkten, dass im allgemeinen die sensiblen Nervenorgane weniger rasch auf dieselbe Schädigung mit Lähmung reagieren, als die motorischen, so steht diese Beobachtung damit im Einklang. Es wurde im weiteren konstatiert, dass bei einzelnen Fällen wohl anfangs als Vorboten der Krankheit „ziehende Schmerzen" auf der nachher von der Lähmung befallenen Gesichtshälfte sich bemerkbar machten, dass aber im weiteren Verlaufe spontane Schmerzempfindung im gelähmten Facialisgebiete fast durchwegs fehlte. Die von mir selbst beobachteten Patienten klagten weder zur Zeit, da die Lähmung entstand, noch später über Schmerz auf der gelähmten Seite. Ich habe hervorgehoben, dass einer dieser Kranken erst zufällig vor dem Spiegel sein schiefes Gesicht bemerkte. Es geht also aus der klinischen Beobachtung der mit Lähmung komplizierten Fälle nicht hervor, dass eine sehr intensive Reizung des peripheren sensiblen Trigeminus durch das Gift stattfinde; denn eine solche müsste sich durch starke Schmerzen bemerkbar machen.

Wir sehen durch diese klinische Beobachtung die Ergebnisse

1) Beziehungsweise Ganglion Gasseri.

unserer experimentellen Untersuchung einigermassen ergänzt; denn diese vermochten uns keinen bestimmten Aufschluss zu geben über das Verhalten der sensiblen Nerven dem Tetanusgift gegenüber.

Wenn nun aber eine sehr intensive Reizung des Giftes auf den sensiblen Trigeminus nicht statt hat, so ist damit auch wieder die Annahme hinfällig, dass allein durch periphere toxische Reizung eines sensiblen Nerven die Facialislähmung reflektorisch erzeugt werde, wie dies nach der Theorie von Courmont et Doyon angenommen werden müsste [1]).

Albert weist in seiner These darauf hin, dass es schwer zu begreifen sei, warum die dem N. facialis benachbarten Zweige des motorischen Trigeminus stets von der Lähmung verschont bleiben. Es führt diese Thatsache auch ihn zu der Annahme, dass wir gezwungen seien, eine verschiedene Affinität des Giftes den einzelnen Organen des Nervensystems gegenüber vorauszusetzen [1]). Ich glaube, dass die Erklärung für die verschiedenartige Reaktion der beiden Nerven nebst der ungleichen Empfindlichkeit in der Verschiedenheit der anatomischen Verhältnisse zu suchen ist, durch welche die Einwirkung des Giftes auf diese Organe modifiziert wird. Die Verzweigungen des N. facialis sind bei der oft nach kleinen Hautwunden auftretenden Infektion der Wirkung des gebildeten Toxins viel mehr ausgesetzt, als die Aeste des motorischen Trigeminus, welche in dichter, von derben Fascien bedeckter Muskelsubstanz verborgen sind. — Lähmungen des motorischen Trigeminus sind bekanntlich überhaupt selten; fast nie kommen sie durch periphere Schädigungen zu Stande, sondern es liegen ihnen meistens bulbäre Veränderungen zu Grunde [2]).

Was die Lähmung der Augennerven betrifft, so weisen auch sie, wie früher betont wurde, darauf hin, dass das Tetanusgift dort am intensivsten seine Wirkung geltend macht, wo es

1) „Nous sommes forcés d'admettre que les agents infectieux ont certaines affinités pour tel ou tel point du système nerveux ou que ces points sont plus sensibles que d'autres à leur excitation. Comment, d'ailleurs, pouvons nous expliquer les localisations paralytiques que l'on voit dans quelques maladises. L'inertie vésicale est extrêmement commune dans la dothiénentérie; les accidents de la variole et de la rougeole ont tendance à revêtir le type paraplégique. Dans la diphtérie la paralysie atteint d'abord le voile du palais, puis les muscles oculaires; enfin les membres inférieurs, en respectant les bras. Certaines formes graves du choléra sont précédées d'une paralysie de l'orbiculaire des paupières" — l. c. pag 47.

2) Vergl Erb l. c. Bd. II. pag. 458—59.

am konzentriertesten die peripheren nervösen Organe trifft. Wir sahen, dass die Infektionsquelle durchwegs sehr nahe dem von der Muskellähmung betroffenen Bulbus sich befand. Anatomisch erkennbare Veränderungen lässt dabei das Gift, wie die mikroskopische Untersuchung bei dem Falle Roberts zeigt, weder in den peripheren Nervenästen, noch in den Ganglienzellen des Kerns zurück. Wollten wir gleichwohl annehmen, dass die toxische Schädigung, welche die zum Teil nur auf Nervenäste beschränkte Lähmung bedingt, in den Zellen des Kernes statthat, so könnten wir dies wieder nur mit der Hypothese erklären, dass das Gift längs der betreffenden Nerven nach oben zur Medulla wandere. Diese Annahme erscheint mir aber gerade so unphysiologisch wie jene, dass bei der partiellen Facialislähmung das Gift innerhalb einzelner Nervenfasern oder Achsencylinder isoliert im Stamme des N. facialis nach oben krieche, um im Facialiskern nur einzelne diesen Bahnen zugeordnete Ganglienzellen zu alterieren. Augenmuskellähmungen bei anderer Ausgangsstelle der Infektion als am Kopfe fand ich nirgends in der Litteratur, auch nicht bei schwersten Fällen beschrieben. Was wir bei Besprechung der Facialislähmung hervorgehoben haben, gilt also auch hier: Das durch das Blut den Kernen und den peripheren Nervenenden zugeführte Gift vermag allein die Lähmung nicht zu erzeugen, es muss die konzentriertere, lokale Wirkung des Giftes dazu kommen.

In Bezug auf die Frage der Reflexlähmung gelten ebenfalls die früher gegen dieselbe erhobenen Einwände.

Zu der Zeit, da die Erscheinungen im Gebiete des N. facialis und trigeminus sich entwickeln, begegnen wir bei der Mehrzahl unserer Kopftetanus-Fälle, um so früher, je akuter der Krankheitsverlauf ist, einer hochgradigen Steigerung der Reflexerregbarkeit, welche vor allem in Schling- und Glottiskrämpfen ihren Ausdruck findet. Solche Krämpfe, sagten wir, insbesondere diejenigen der Schlingmuskeln, stellen sich auch bei Tetanus nach anderer Lokalisation der Infektionsquelle ein, aber nicht so konstant und seltener mit dieser furchtbaren Intensität. Wir haben im experimentellen Teil dieser Arbeit, bei der Analyse der tetanischen Erscheinungen im allgemeinen, zu ergründen versucht, wie unter dem Einflusse des Tetanusgiftes die Störung im Mechanismus der Reflexthätigkeit zu Stande kommt [1]). Den höheren Grad, welchen die Steigerung der Reflexerregbarkeit beim Kopftetanus

1) Vergl. d. Arb. pag. 69—70.

im Gebiete der Medullarnerven, speziell im Innervationsgebiete des Vagus und Glossopharyngeus äussert, das Plus, welches hier gegenüber dem Tetanus mit Ausgang von einem den Hirnnerven entfernten Punkte sich bemerkbar macht, müssen wir zurückführen auf den peripheren Angriff eines konzentrierten Giftes auf die Medullarnerven, auf die hiedurch bedingte Umstimmung der Medullarzentren. — Wir sahen das Bild des hydrophobischen Tetanus in seiner akutesten Form bei unserem Fall von Starrkrampf nach Struma-Enukleation auftreten. Hier musste die Toxinproduktion von dem tief im Kropfgewebe liegenden Wundbett ausgehen. Das hier gebildete, zweifellos äusserst wirksame Gift, musste die in unmittelbarer Nähe verlaufenden Zweige des N. glossopharyngeus und Vagus treffen und auf diese seine konzentrierte Wirkung ausüben, während die entfernter liegenden Aeste des empfindlichen N. facialis seiner Wirkung weniger ausgesetzt waren. Die Facialislähmung blieb aus, während Schling- und Respirationskrämpfe mit mächtiger Intensität zum Ausbruch kamen. Ich darf wohl vermuten, dass dasselbe Gift, wenn es direct im Verzweigungsbezirke des Facialis sich gebildet und ausgebreitet hätte, gewiss auch eine Lähmung dieses Nerven verursacht hätte.

Die lokale Wirkung des Giftes macht sich auch bei der 2. Gruppe des Kopftetanus wie bei der ersten ferner bemerkbar in der stärkeren Beteiligung der Halsmuskeln der verletzten Seite bei Sitz der Verletzung auf einer Gesichtshälfte. Es gelangen in den Bereich der lokalen peripheren Wirkung der Plexus cervicalis und der N. accessorius, zu welchen von der primär betroffenen Gesichtshälfte aus das Gift fortgeleitet wird. Dadurch entsteht der überwiegende Krampf der Mm. sternocleidomastoideus und cucullaris der verletzten Seite. (Beispiele: Fall 42 und 61. Vergl. Photographien dieser Beobachtungen.)

Auch die weitere Ausbreitung des Krampfes gestaltet sich bei der 2. Gruppe wie bei der ersten, und es gilt die zu dieser letztern gegebene Deutung auch hier.

Bei der grösseren Schwere der Infektion geht die Starre weitaus in der Mehrzahl der Fälle von Kopf und Hals auf Rumpf und Extremitäten über. Wir müssen uns wieder vorstellen, dass allein das vom Blute aus wirkende Toxin durch seinen gleichzeitigen peripheren und zentralen Angriff zur Verallgemeinerung des Krampfes führt. Dabei aber muss auch hier wieder eine Wahl-

wirkung des Giftes, eine ungleiche Empfindlichkeit verschiedener Rückenmarksabschnitte angenommen werden, welche in der ungleichzeitigen und ungleich intensiven Beteiligung der Rumpf- und Extremitätenmuskeln konstant sich geltend macht. Es ist den Beobachtern des Tetanus längst bekannt, dass namentlich die oberen Extremitäten im allgemeinen weniger stark von den Krämpfen ergriffen werden, als die unteren.

Die hochgradigsten Krämpfe treten in dem Umkreise auf, und bleiben prävalierend während des ganzen Verlaufs der Krankheit dort bestehen, wo das Gift seine lokale periphere Wirkung ausübt.

Dieser Umkreis ist bei verschieden schwerer Infektion, d. h. bei verschieden reichlicher Bacillenentwicklung und Toxinbildung verschieden gross. In einzelnen Fällen gelangen auch auf Seite der Verletzung gelegene benachbarte Nervenbezirke des Rumpfes in den Bereich der konzentrierten peripheren Wirkung (Pleurothotonus!).

Wir sagten im Kapitel der Symptomatologie, dass die Varietät des nach Kopfwunden auftretenden Tetanus sich vor den Erscheinungen des Tetanus mit Lokalisation der Verletzung an Rumpf und Extremitäten klinisch, allgemein ausgedrückt, durch eine intensivere Beteiligung der Hirnnerven am tetanischen Prozesse, speziell durch das Auftreten von Lähmungserscheinungen auszeichne, und dass die Verschiedenheiten im klinischen Bilde vor allem durch die verschiedene Topographie der Infektionspforte bedingt werden.

Wir hoben hervor, dass die Wirkung des Giftes nirgends so detailliert zu Tage trete, wie bei Einwirkung desselben im Gebiete des N. facialis.

Charakterisieren wir allgemein die Pathogenese des Kopftetanus nach unserer Vorstellung der Giftwirkung, so müssen wir sagen, dass bei dieser Tetanus-Varietät der periphere Angriff des Giftes schärfer zur Wirkung gelangt, als bei jedem andern Ausgang der Infektion. Es macht bei dieser Lokalisation der Infektionsquelle die lokale Giftwirkung sich in Nervengebieten geltend, deren zugehörige in der Medulla gelegene Zentren, zugleich überhaupt die grösste Empfindlichkeit dem Tetanusgifte gegenüber an den Tag legen.

Wir verlassen damit den Kopftetanus und wenden uns zur

Deutung der tetanischen Erscheinungen bei Ausgang der Infektion von andern Körperregionen.

Während wir bei den Tieren unserer 1. Gruppe unter der Kombination der lokalen konzentrierten und der zentralen durch das Blut vermittelten Giftwirkung bei jeder Wahl der Impfstelle ausnahmslos zuerst lokale Krämpfe entstehen sehen, macht sich beim Menschen, wie bei den Tieren der 2. Gruppe bei Ausgang der Infektion von Rumpf und Extremitäten fast immer zuerst eine Fernwirkung bemerkbar. Der erste Ausschlag erfolgt beim Menschen meistens aus der Medulla oblongata in Form des Trismus.

Wir wissen, dass früher im Sinne der Pflüger'schen Reflextheorie angenommen wurde, dass die durch eine Verletzung bedingte mechanische Reizung eines sensiblen Nerven irgendwo am Körper genüge, um diesen Trismus auszulösen.

Diese Ansicht, sollte man meinen, musste durch die vielfach gemachte Erfahrung schon allein hinfällig erscheinen, dass nach frühzeitiger Amputation des Gliedes, an welchem die ursächliche Verletzung stattgefunden hatte, also nach radikaler Ausschaltung des beschuldigten Reizes der Trismus nicht nur nicht verschwand, sondern der Tetanus weiter schritt [1]). — Wie erklären sich nun aber Courmont et Doyon nach der aus ihren Experimenten geschöpften Auffassung der toxischen Reflexwirkung dieses primäre Auftreten des Trismus bei Ausgang der Infektion von einer den Hirnnerven fern gelegenen Stelle? Soll hier, entsprechend dem Pflüger'schen Gesetze vom dreiörtlichen Auftreten des Reflexes die Fernwirkung durch die lokale Einwirkung des Giftes in der Gegend der Verletzung, d. h. durch eine toxische Reizung der daselbst sich ausbreitenden sensiblen Nervenenden erzeugt werden? Wenn dies der Vorgang wäre, so müsste wieder bei Trismus nach Verletzung der Extremitäten die frühzeitige Amputation des betreffenden Gliedes den schon bestehenden Krampf zum Verschwinden bringen. Auf eine Deutung des tetanischen Symptomenkomplexes bei Tier und Mensch, basierend auf ihrer Theorie der Giftwirkung treten Courmont et Doyon nicht ein. Es wird wohl auch die eben im Sinne dieser Theorie gegebene Erklärung des Trismus ihrer

1) Vergl. z. B. den Socin'schen Fall aus Verona. S. Beisp. von lokalen Krämpfen Fall 12. — Ueber den Wert der Amputation spricht sich in neuester Zeit Verneuil aus: L'amputation dans le traitement du tétanos par R. Verneuil. Gazette médicale 1892. Nr. 23. Dazu vergl. die Diskussion der Pariser Chirurgen über dieses Thema. Mer credi médical 1892. Nr. 44. S. 588.

Vorstellung nicht entsprechen. Es werden diese Autoren vielmehr, supponieren, dass das Gift durch das Blut von der verletzten Stelle aus überall im Körper hingeführt werde, so auch zu den Endigungen des sensiblen Trigeminus; sie müssten dann aber annehmen, dass der peripher ausgeübte toxische Reiz des Blutes allein genüge, um den Reflex vom sensiblen Trigeminus auf den motorischen zu übertragen. Sie müssten, um die ungleiche und ungleichzeitige Beteiligung verschiedener Nervengebiete am Krampfe zu erklären, annehmen, dass entweder die sensiblen Nervenenden diesem toxischen Reize des Blutes gegenüber sich verschieden verhalten, d. h. ungleich stark erregt werden, oder dass die durch das Gift nicht selbst affizierten Centren auf den an der Peripherie mit gleicher Intensität ausgeübten Reiz verschieden reagieren. Da unsere eigenen experimentellen Untersuchungen uns von der Unhaltbarkeit der Theorie der französischen Autoren überzeugt haben, so können wir selbstverständlich auch mit den aus dieser Theorie soeben gezogenen Konsequenzen uns nicht einverstanden erklären. Unsere Versuche haben dargethan, dass die Centren der Medulla und des Rückenmarks durch das Tetanusgift in einen Zustand erhöhter Erregbarkeit versetzt werden. Wir haben mehrfach hervorgehoben, dass wir ohne die Annahme einer Wahlwirkung des Giftes das von der Infektionsquelle entfernte primäre Auftreten des Krampfes nicht erklären können. Die klinische Beobachtung lehrt, dass beim Menschen die Kernregionen der Medulla oblongata im allgemeinen am schnellsten auf die Vergiftung reagieren, mag die Eingangspforte der Infektion liegen, wo sie will.

Bei Ausgang des Tetanus vom Rumpf oder den Extremitäten fällt der konzentrierte periphere Angriff des Giftes auf die Medullanerven weg. Hier sind die Centren der Medulla, sowie die peripheren Verzweigungen der Hirnnerven nur dem relativ schwächern, je nach der Schwere der Infektion in seiner Intensität wechselnden toxischen Reize des Blutes ausgesetzt. Die durch das Blut zugeführten Giftteilchen genügen, um zuerst wieder in der empfindlichen Medulla, speziell in den Kernen des motorischen Trigeminus den für die Auslösung des Krampfes notwendigen abnormen Erregungszustand hervorzurufen. Es werden auch die übrigen Kernregionen der Medulla (Dysphagie, Pulsbeschleunigung) in diesen Zustand abnormer Erregbarkeit versetzt, aber selten in dem hohen Grade, wie beim Kopftetanus.

Ausser diesen empfindlichen Zentren der Medulla reagiert auch das Halsmark schneller auf den Reiz des ihm selbst und den

Ausbreitungen seiner Nerven durch das Blut zugeführten Giftes, als das übrige Rückenmark. Trismus und Nackenstarre treten, wie wir wissen, in der Mehrzahl der Fälle fast gleichzeitig auf, mag die Infektion von einem Fusse, von der Innenfläche des Uterus, oder einer Nabelwunde ausgehen. Vom Halsmark verbreitet sich die Erregung succesive über das ganze Rückenmark aus, wobei wieder konstant einzelne Abschnitte intensiver ergriffen werden als andere. Wir sagten beim Kopftetanus, dass die Arme seltener und in geringerem Grade vom Krampfe ergriffen werden als die Beine.

Aber auch die lokale konzentrierte Giftwirkung kommt beim gewöhnlichen Tetanus des Menschen zur Geltung. Sie bewirkt insbesondere beim Starrkrampf nach Verletzungen der Extremitäten unter Mitwirkung oft einer mechanischen peripheren Nervenirritation die nicht konstant, aber oft sich einstellenden lokalen Krämpfe.

Wir müssen ferner die ungleiche Beteiligung der Rumpf- und Halsmuskeln am Krampfe, durch welche in seltenen Fällen die mit Pleurothotonus und Emprosthotonus bezeichnete Körperhaltung bedingt wird, auf die lokale periphere Giftwirkung zurückführen, welche in bestimmten der Infektionspforte nahe liegenden Nervengebieten sich geltend macht.

Wird das Rückenmark samt den Verzweigungen der spinalen Nerven in allen Abschnitten vom toxischen Reize des auf dem Blutwege zugeführten Giftes intensiv betroffen, so werden, gleichgiltig von wo die Infektion ihren Ausgang nimmt, die starken Rückwärtsbeuger des Rumpfes von der Starre ergriffen; es verursachen dieselben durch ihren überwiegenden Zug die Körperhaltung des Opisthotonus. Wir sagten [1]), dass eine vorwiegende Beteiligung des vorderen Längsfasersystemes an dem Krampfe (Emprosthotonus) dann eintreten könne, wenn das die Krämpfe verursachende Agens zuerst und vorwiegend auf diese Muskeln einwirke, während die Rückenmuskeln verschont bleiben, oder nur in geringem Grade sich am Krampfe beteiligen. Dies könne zutreffen, wenn Tetanus an Verletzungen der vorderen Rumpfgegend sich anschliesse. Nehmen wir an, die Infektion gehe von einer median in der Bauchgegend gelegenen Wunde aus, so wird das Gift in einem bestimmten Umkreise seine lokale Wirkung entfalten. Ist dabei die Infektion eine leichte, die Vermehrung der Bacillen und die Produktion des Giftes eine beschränkte, oder die Wirksamkeit des letzteren eine relativ schwache, so kann der Reiz des durch das Blut den übrigen ner-

1) Vergl. diese Arbeit pag. 24.

vösen Organen zugeführten Giftes ein so geringer sein, dass unter seiner Wirkung allein der Krampf wohl in Nervengebieten der empfindlichen Medulla (Trismus), nicht aber, oder nur in geringer Stärke in andern Nervengebieten zum Ausbruche kommt. Am Orte dagegen, wo die lokale konzentrierte die Centren beeinflussende Giftwirkung statt hat, also in erster Linie im Bereiche der Mm. recti abdominis wird der Krampf mit relativ grösserer Intensität hervorgerufen, so dass er über die weniger stark ergriffenen Rückwärtsbeuger von Kopf und Rumpf das Uebergewicht erlangt.

Aber auch bei akuteren Fällen ist es denkbar, dass unter der lokalen konzentrierten Wirkung des auf der vorderen Rumpfhälfte von den Bacillen abgegebenen und sich ausbreitenden Giftes der Krampf im vordern Längsmuskelsystem vorherrscht, oder dass ein Widerstreit des Muskelzuges, ein Stadium des Wechsels zwischen Rückwärts- und Vorwärtsbeugung des Körpers sich einstellt (Beisp. Fall Manifold). — Vielleicht wird, wie wir früher sagten, die Ausbreitung der Krämpfe dadurch beeinflusst, dass noch entwicklungsfähige Tetanusbacillen vom Infektionsherde aus vereinzelt in benachbarte und entferntere Lymphdrüsen verschleppt werden, hier sich vermehren und so neue Dépots für die Giftabgabe bilden, von welchen wieder eine lokale Wirkung ausgehen kann [1]). Ich wiederhole aber, dass eine solche Depotsbildung nicht etwa regellos zerstreut sich bemerkbar machen kann; dazu ist die Reihenfolge der Krampfausbreitung zu regelmässig.

Es bleibt uns zu untersuchen übrig, wie beim Tetanus die Veränderungen der Cirkulation der Temperatur und Respiration mit unserer Vorstellung der Giftwirkung sich vereinbaren lassen.

Wir haben festgestellt, dass im ganzen auch beim Kopf-

1) Nach Vaillard et Rouget (l. c. pag. 434) ist eine Verschleppung von Tetanussporen durch die Leukocyten möglich. Unter gewissen Bedingungen können eingeschlossene Sporen frei werden, zum Auskeimen gelangen, worauf es entfernt vom Orte der Inokulation zu einer Abgabe des Giftes kommt. „Que le leucocyte contenant les spores soit fixé dans la cicatrice, ou qu'il émigre ailleurs au gré de la circulation lymphatique, il porte donc en lui un germe qui reste menaçant et dangereux jusqu'au jour de sa déstruction complète. Pendant cette période où la spore est rivace, il peut surgir une cause générale ou locale, capable de nuir à la vitalité des leucocytes sporifères; ceux-ci se rompent et mettent le germe en liberté. Si le milieu est propice et si d'autres conditions s'y prêtent, les spores ainsi libérées deviendront le point de départ d'une culture où le poison sera élaboré".

tetanus die Rose'schen Sätze über das Verhalten der Körpertemperatur Giltigkeit haben: 1) Der wahre Starrkrampf ist stets im ersten Stadium fieberfrei. 2) Der Tetanus verläuft überhaupt sowohl in seiner akuten als chronischen und milden Form oft ohne jede Temperatursteigerung. 3) Tritt eine Steigerung ein, so geschieht diese erst zu Ende des Lebens bei Eintritt der Stösse. — Wir sagten, dass die Ursache der Temperatursteigerung bei manchen Fällen in Komplikationen, Mischinfektionen zu suchen sei (Pneumonie!), dass aber bei der Mehrzahl der Beobachtungen angenommen werden müsse, dass das Fieber durch den tetanischen Prozess an sich hervorgerufen werde.

Ueber den Grund der Temperatursteigerung beim Starrkrampf ist bekanntlich schon viel gestritten worden. Die Ergebnisse dieser Diskussion hier im Einzelnen zu referieren, kann nicht meine Aufgabe sein; ich verweise auf die Besprechungen in den Handbüchern der allgemeinen Chirurgie und speziellen Pathologie. In der Hauptsache standen sich 2 Ansichten gegenüber. Leyden[1]), Billroth, Fick, Béclard hielten dafür, dass die hohen Temperaturen, wie sie beobachtet wurden, durch die Wärmeproduktion der gesteigerten Muskelaktion allein bedingt werden.

Wunderlich[2]) und mit ihm Andere schrieben ausserdem die Erhöhung der Temperatur dem direkten Einflusse des Nervensystems, d. h. einer Lähmung der Wärmeregulation zu. Rose, der im Kapitel „Körperwärme beim Starrkrampf" diese Fragen eingehend erörtert, ist der Ueberzeugung, dass die wärmeregulatorischen Apparate hier vor allem eine wichtige Rolle spielen, dass namentlich die oft excessiven Steigerungen der Temperatur nicht nur eine Folge der Muskelthätigkeit sein können, sondern dass deren Ursache in einer Ueberreizung des regulatorischen Wärmecentrums zu suchen sei. Sehr richtig weist Rose darauf hin, dass der elektrische Tetanus des Tieres, bei welchem Leyden und Andere eine Steigerung

1) Virchow's Archiv. Bd. 26. p. 545.

2) Ueber die Eigenwärme am Schluss tötlicher Neurosen. Arch. für Heilkunde 1864. Bd. 5. pag. 227. „Bei dem Tetanus nun sind beide Ursachen der Temperatursteigerung (tonische Muskelkontraktion und Erschöpfung der Nervencentren) im vollsten Masse vorhanden und erscheint daher der Grad der Wärme — vorausgesetzt dass der Tod durch die Affektion des Nervencentrums erfolgt — am höchsten. Bei den übrigen konvulsivischen Neurosen mögen die Muskelkontraktionen weniger einwirken, daher mag die Höhe des Finalexcesses, wie er beim Tetanus vorkommt, gewöhnlich nicht erreicht werden".

der Temperatur nachwiesen, zu den Vorgängen beim Wundstarrkrampf nicht die Analogie bieten könne.

Heute, wo wir in den Stand gesetzt sind, die wahre tetanische Starre beim Tiere experimentell zu erzeugen, ist auch die Frage über den Grund der Temperatursteigerung in eine andere Phase gerückt. Es muss die Aufgabe einer Arbeit für sich sein, den Einfluss des Tetanus-Giftes auf die Wärmeregulation eingehend zu prüfen. Nach dem zu urteilen, was ich selbst und andere Autoren, so Tizzoni und Cattani über das Verhalten der Temperatur beim experimentellen infektiösen Tetanus des Kaninchens in Erfahrung gebracht haben, findet die von Leyden durch den elektrischen Tetanus bei demselben Versuchstier erzeugte Wärmesteigerung um 1° hier nicht statt. Es verhält sich vielmehr beim Kaninchen die Temperatur gerade entgegengesetzt wie beim Menschen insofern als bei Verallgemeinerung der Krämpfe die Temperatur im Rectum sinkt [1]). Dabei ist zu berücksichtigen, dass unter den Ursachen dieser Temperaturerniedrigung jedenfalls die Behinderung der Nahrungszufuhr durch den Trismus eine wichtige Rolle spielt. Derselbe Faktor kommt indessen auch beim Menschen in demselben Masse in Betracht.

Um die speziell beim Kopftetanus des Menschen gemachten Erfahrungen über das Verhalten der Körpertemperatur für die Streitfrage der Entstehung der abnormen Wärmeproduktion verwerten zu können, fasste ich folgende Punkte ins Auge: Wie verhält sich bei unseren Fällen das Auftreten der erhöhten Temperatur zur Ausbreitung der tetanischen Starre? Ist beim lokalisierten, stationären Tetanus die Temperatur niedriger als bei jenen Fällen, wo die Starre über den grössten Teil des Körpers sich ausgebreitet hat?

Studieren wir die Krankennotizen von diesen Gesichtspunkten aus, so ergibt sich: Bei 12 ohne Fieber verlaufenden Fällen bleibt 6mal die Starre auf Kopf und Hals beschränkt; 4mal sind auch die Rumpfmuskeln ergriffen. Bei 19 mit Fieber einhergehenden Fällen beteiligten sich 15mal die Muskeln des Rumpfes, zum Teil auch die Extremitäten an der Starre; 3mal bleibt die letztere auf Kopf und Hals beschränkt. (Terillon, Jaksch, Crossouard).

1) Nach Friedberger u. Fröhner (l. c. Bd. I. pag. 124) ist beim Tetanus der Haustiere die Innentemperatur entweder gar nicht oder nur geringfügig erhöht. Nur bei lethalem Verlaufe steigt die Temperatur regelmässig, oft jedoch nur kurze Zeit vor dem Tode ganz bedeutend. — Zusatz bei der Korrektur. Vgl. Harnack u. Hochheim: Ueb. d. temperaturerniedrigende Wirkung krampferregender Gifte. Zeitschr. f. kl. Med. 1894. Bd. 25. H. 1 u. 2. p. 43.

Diese Zahlen scheinen dafür zu sprechen, dass die Steigerung der Temperatur zusammenhängt mit der Ausbreitung der Starre auf grössere Muskelbezirke. Da die Verallgemeinerung der Krämpfe, die Ausbreitung derselben vom Kopf auf Rumpf und Extremitäten meist erst im Verlaufe einiger Tage sich geltend macht, und bei akuten Fällen am Ende der Krankheit, d. h. vor dem Tode am ausgesprochensten ist, zu dieser Zeit auch die Stösse am häufigsten sich wiederholen, so lässt sich dementsprechend auch die meist erst im letzten Stadium auftretende Temperatursteigerung im Sinne der Ansicht Leyden's erklären.

Nun ist aber die grössere Ausdehnung der Starre zugleich der Ausdruck einer schwereren Intoxikation, und da wir wissen, dass das Gift speziell auf die Medulla einwirkt, so kann ebensogut die Annahme verteidigt werden, dass es hier um eine durch das Gift bedingte Störung in der Funktion jener im verlängerten Mark gelegenen Centren sich handle, von welchen die Regulation der Körperwärme ausgeht.

Vermutlich sind es beide Momente, die hier zusammenwirken: die toxische Reizung des centralen Innervationsherdes und die Produktion der Wärme durch die gesteigerte Muskelaktion.

Was die Störungen im Zirkulationsapparate betrifft, so wissen wir aus dem Früheren, dass die meisten Beobachter, welche über Tetanus Erfahrung haben, eine Steigerung der Pulsfrequenz konstatierten. Bei der Varietät des Kopftetanus stellten wir fest, dass bei der akuten Form die Pulsbeschleunigung frühzeitig eintritt, dass diese unabhängig von der Temperaturerhöhung eine oft enorme Höhe erreicht.

Wir werden wohl richtig gehen, wenn wir auch diese Störung als einen Effekt der Giftwirkung auffassen, und dieselbe dem direkten Einflusse des Toxins auf die Herzinnervation zuschreiben. Die Beschleunigung kann bewirkt werden durch Vaguslähmung, Reizung der Beschleunigungsnerven, oder durch direkte Wirkung des Giftes auf das Herz. Durch spezielle experimentelle Untersuchungen nur wird es möglich sein, ein sicheres Urteil darüber zu gewinnen, welche dieser Wirkungen, oder welche Kombination von Wirkungen zur Geltung gelangen. Aus den klinischen Erscheinungen allein dies abzuleiten, ist unmöglich. Eine der in der Kasuistik aufgeführten Beobachtungen allerdings deutet mit viel Wahrscheinlichkeit darauf hin, dass das Gift, indem es, namentlich beim Kopftetanus auf die

Kerne der Medulla einwirkt, auch das hier gelegene Vaguscentrum affiziert und dadurch die Herzinnervation stört. v. Jaksch[1]) stellte, wie wir wissen, bei seinem rasch lethal verlaufenden Falle, bei welchem Rumpf und Extremitäten vom Krampfe verschont blieben, die Diagnose auf Vaguslähmung, da frühzeitig neben hochgradigster Dyspnoe eine enorme Pulsfrequenz sich einstellte.

Wir wissen, dass die Behinderung der Atmung beim Tetanus durch Krampf des Zwerchfells, durch Glottiskrampf und Krampf der auxiliären Atemmuskeln bedingt wird. Es leidet die Respiration unter der Fixation der Bauchwand; unter dem überwiegenden Krampfe der Inspirationsmuskeln wird der Exspirationsakt erschwert. Durch den Krampf der Glottisschliesser, der besonders dem Kopftetanus eigen ist, und durch die Beteiligung des Zwerchfells kann die Respiration vollständig aufgehoben werden.

Da das Tetanus-Gift seine Wirkung am ersten auf die Medulla oblongata geltend macht, so wird frühzeitig schon allein das auf dem Blutwege zugeführte Toxin die im Kopfmarke und dem obern Teil des Rückenmarks gelegenen Respirationscentren zu alterieren vermögen. Ausser den Centren werden auch die Verzweigungen der bei der Atmung speziell beteiligten, aus diesen Centren entspringenden Nerven (Vagus, Phrenicus) durch diesen Reiz betroffen. Beim Kopftetanus[2]), der wie gesagt, durch die Glottiskrämpfe ausgezeichnet ist, nehmen wir an, dass ausser der Wirkung des vom Blute zugetragenen Giftes, noch die lokale, d. h. die konzentrierte periphere Wirkung des Toxins zur Geltung kommt. Diese erstreckt sich auf die Aeste des Vagus, den N. laryngeus superior und inferior. Indem unter der kombinierten centralen und peripheren Wirkung die entsprechenden Centren in einen Zustand mächtig erhöhter Erregbarkeit versetzt werden, genügt ein leichter Reiz von aussen (Schluckakt!), um den Krampf in den Kehlkopfmuskeln auszulösen, oder mächtig zu steigern. Es überwiegen dabei die stärkeren Glottisschliesser. Ebenso denken wir uns den Vorgang beim Zustandekommen der beim Kopftetanus besonders häufigen Schlingkrämpfe; wir haben darüber bereits gesprochen.

Fragen wir, ob das Tetanus-Gift ausser seiner spezifischen Wirkung auf den nervösen Apparat auch in andern Organen des

1) Vergl. Fall 4 der Kasuistik und pag. 190 d. Arbeit.

2) Unter diesen Begriff fällt auch noch unser Fall von Tetanus nach Struma-Enukleation, bei dem, wie wir gesehen, die Respirationskrämpfe in besonders grosser Intensität auftraten.

menschlichen und tierischen Körpers Veränderungen hervorzurufen vermöge, so geht aus unseren gesammelten Erfahrungen hervor, dass dasselbe eine direkte, nicht nur klinisch, sondern auch anatomisch nachweisbare Schädigung auf das Nierengewebe auszuüben scheint.

Wir haben früher bemerkt, dass Griesinger durch die Beobachtung von Nephritis beim Tetanus in der Vermutung bestärkt wurde, dass hier eine zymotische Krankheit vorliege. Wenigstens, sagt er, dürfte eine akute Krankheit, welche mit dem heftigsten Fieber und akuter Nierenerkrankung verlaufen kann, nicht als reine Krampfkrankheit zu betrachten sein. Nikolaier und Brennecke fassen wohl mit Recht die bei ihrem Fall von Kopftetanus konstatierte Nephritis als eine toxische auf. Albuminurie ist eine beim Tetanus nicht konstante, aber doch ziemlich häufige Erscheinung [1]). Bei von mir durch Impfung tetanisch gemachten Tieren konnte Ribbert [2]) weitaus in den meisten Glomeruluskapseln, sowie in den Harnkanälchen geronnene Eiweissmassen nachweisen. Dass die abnorme Durchlässigkeit der bei der Harnabsonderung beteiligten Membranen durch eine bei der Ausscheidung des Giftes bewirkte toxische Schädigung bewirkt werde, erscheint mir, wie früher bemerkt wurde, plausibler als die Erklärung auf dem Wege der Cirkulationsstörung infolge paralytischer Erweiterung der Nierengefässe (v. Jaksch) oder tetanischer Kontraktion der kleinen Nierenarterien (Cohnheim).

Nachtrag.

Ergänzung der Kasuistik des Kopftetanus durch nachträglich gefundene und später publicierte Fälle.

1. Fälle ohne Lähmungserscheinungen.

1. Koehler, Charité-Annalen XVIII. Jahrgang 1892 pag. 150. Der Fall von Trismus war insofern bemerkenswert, als es unter den Erscheinungen heftiger Atemnot zum Tode kam, ehe allgemeine Krämpfe aufgetreten waren. Facialis-Lähmung wurde nicht beobachtet. Der Kranke, ein 61 Jahre alter Mann, hatte sich durch einen Fall eine kleine Wunde an der Nase zugezogen und bemerkte am 8. Tage, dass er den Mund nicht öffnen konnte. Am 10. Tage wurde er aufgenommen, mit Chloral per rectum und Morph. subcutan behandelt. Die Anfälle von Atemnot traten

1) Vergl. die ausführliche Schilderung über Abnormitäten der Harnsekretion bei Bauer l. c. pag. 335.

2) Vergl. d. Arbeit pag. 247.

am 1. Tage 10 mal, am 2. Tage sehr viel häufiger auf; dann trat Coma ein, Cheyne-Stokes'sches Phänomen und am 2. Tage nach der Aufnahme, 12 Tage nach der Verletzung und 4 Tage nach dem Beginne der Krankheit starb der Kranke. Der Urin zeigte starken Eiweissgehalt; am Augenhintergrunde waren keine Veränderungen nachzuweisen. — Die Sektion ergab: Oedema pulmon. — Bronchopneumonia lobi inf. dextr. — Nephritis parenchym. — Am Magen- und Darmkanal keine Abweichungen.

2. Huguier. Comptes rendus de la société de chirurgie du 3. mai 1848. Citiert v. Janin. Du Tétanos bulbaire. Paris. 1892. pag. 13.

„Je vous montre un homme dont la maladie me paraît curieuse et exceptionelle. Il y a 33 jours, cet individu tirant une petite charette tomba sur le pavé la tête en avant. Dans les premiers jours qui suivirent la chute, il n'y eut pas d'accidents; puis, peu à peu on observa la contracture des paupières, la dilatation des ailes du nez; en même temps la commissure des lèvres était portée en bas, et en dehors et la contraction du masseter rendait difficile l'ouverture de la bouche. A cette forme particulière de tétanos, il se joignit bientôt de la difficulté de fléchir le tronc en avant, un léger renversement en arrière et enfin de l'oppression sans aucun trouble intellectuel." Guérison.

3. Dr. J. Samelsohn (Centr.-Bl. f. prakt. Aghkde. III. p. 325. Nov. 1879. Citiert nach Referat in Schmidts Jahrbücher 1880 pag. 62.

Dem Verletzten, einem 46j. Schuhmacher, war ein zur Befestigung der Sohlen dienender Holzstift in das linke Auge gesprungen. Erst 8 Tage später stellte sich Lidkrampf ein. Der behandelnde Arzt fand keinen fremden Körper, verordnete ein Augenwasser und später Amylnitrit und den konstanten Strom, nachdem sich der Krampf auf die Gesichtsmuskeln und die Halsmuskeln ausgedehnt hatte und Athem- und Schlingbeschwerden aufgetreten waren. Wiewohl nunmehr der fremde Körper spontan entfernt wurde, so nahm doch der Krampf noch zu und binnen 6 Tagen war vollständiger Tetanus ausgebildet: starke Kontraktion der Masseteren, brettharte Bauchmuskeln, hochgesteigerte Reflexerregbarkeit. Der Kr. wurde mittels Chloral und Bromkalium binnen 3 Wochen wieder hergestellt, die zuerst befallenen Muskeln des Lides und der linken Gesichtshälfte kehrten am spätesten zur Norm zurück.

Ueber eine Anzahl von Tetanusfällen nach Augenverletzungen berichten Zander und Geissler in ihrer Monographie über Augenverletzungen (vgl. pag. 77, 334, 337, 454, 471). Da indess die Fälle ohne genügende Detailschilderung referiert werden, verzichte ich auf die Wiedergabe derselben. Ausführlicher ist hier auch der bekannte Fall Pollocks erwähnt, bei dem die Facialislähmung auf der der Verletzung entgegengesetzten Gesichtshälfte auftrat. Das Referat ist hier entnommen aus Dublin Presse 1847, Nr. 441.

4. Giusti und Bonaiuti. Fall von Tetanus trauma-

ticus, geheilt durch Blutserum gegen diese Krankheit vaccinierter Tiere. Berl. klin. Wochenschrift 1894. 3. Sept. — (Im Auszug mitgeteilt.)

P. B. 22. J. Eisenbahnverletzung. Im Gesicht eine Schnittwunde mit scharfen Rändern, von etwas oberhalb der Mitte der linken Schläfengegend ausgehend, ungefähr 2 cm nach aussen von dem entsprechenden Stirnhöcker, welche tangential nach dem äusseren Augenwinkel herabstieg und an der Wange endigte.

In der Epikrise heisst es: „In unserem Falle war die Verletzung im Gesicht, Schlundkrämpfe waren sehr häufig und stark, ebenso in den Muskeln des Gebietes der Hirnnerven vorherrschende tetanische Symptome, äusserste Unruhe des Kranken, welche zugleich mit den Schlundkrämpfen an Hydrophobie erinnerte. Aber wir können nicht sagen, ob auf der verwundeten Seite Zweige des Facialisnerven gelähmt waren, weil diese, mit dem Verbande bedeckte Gegend unserer Beobachtung nicht zugänglich war, wir auch zu Anfang der Krankheit keine sehr eingehenden Untersuchungen anstellten. Wenn übrigens eine starke Lähmung der Nerven bestanden hätte, so müssten wir sie bei der Erneuerung des Verbandes bemerkt haben; wahrscheinlich fehlte also die Paralyse. Unser Fall wird zu derjenigen Form des Kopftetanus gehören, welche wegen des Krampfes der Gesichtsmuskeln von Brunner angenommen wird, neben den von Terillon, Schwarz, Gosselin, Billroth u. a. beschriebenen Fällen, bei denen ebenfalls die paralytischen Erscheinungen fehlten.

2. Fälle mit Lähmungserscheinungen.

1. Hulke. Penetrierende Wunde der Augenhöhle mit Einlagerung von Holzsplittern, Tod an Tetanus nach 12 Tagen. (Brit. med. Journ. Sept. 28. 1867.) Cit. nach Referat in Schmidts Jahrbücher 1868 pag. 203.

Eine 21jähr. Tagelöhnerin war vor 11 Tagen mit einem Holzstab an das rechte Auge gestossen worden, wonach die Augenlider sofort geschwollen waren. 2—3 Tage nachher hatte sie über erschwertes Schlingen und Steifigkeit der Kinnlade geklagt, einige Tage später war ihr das Schlucken unmöglich geworden. Bei der Aufnahme im Spital fand sich eine frisch vernarbte Wunde am obern Lide, welches ebenso wie das untere rot und geschwollen war. Die Bindehaut war ödematös und gerötet, namentlich im äusseren Winkel, die Hornhaut war trübe und am unteren Rande geschwürig. Die rechte Kaumuskelgegend war geschwollen, der Unterkiefer geschlossen und kaum $^1/_4$" vom Oberkiefer zu entfernen. Die ganze rechte Gesichtshälfte war paralytisch ausdruckslos. Die Zunge war geschwollen, das Atmen erschwert; ausserdem war starker Speichelfluss vorhanden, sowie grosse allgemeine Schwäche. Ueber den Stand und die Beweglichkeit des Augapfels ist nichts bemerkt,

es wird nur angegeben, dass die ganze Untersuchung der Lidwunde, der Bindehaut und der Orbitalgegend keinen fremden Körper noch sonst eine Härte entdecken liess. — Am Mittag des nächsten Tages trat ein heftiger Krampfanfall mit ausserordentlicher Atemnot auf. Der Kopf war rückwärts nach den Schultern, die Brust nach vorn und die Knie nach dem Bauche heraufgezogen. Nach und nach löste sich der Krampf, das Atmen wurde leichter und das Bewusstsein kehrte zurück. Aber es kamen noch mehrfache Konvulsionen der Nackenmuskeln, die durch die leiseste Berührung und selbst durch den Luftzug angeregt wurden. Gegen Abend kehrten die tetanischen Anfälle wieder und der Tod erfolgte abends 7 Uhr. — Die Sektion ergab (19 Std. p. m.) ausgeprägte Totenstarre, mässige Schwellung der Lider und der Bindehaut des rechten Auges. Das Gehirn und seine Hüllen waren gesund. Die knöcherne Orbita war nicht verletzt; auf dem Boden der Augenhöhle befand sich ein kleines Blutextravasat und im Orbitalzellgewebe nach oben und aussen fand sich, äusserlich markiert durch die rote und geschwellte Bindehaut, eine Höhle mit ein wenig Eiter und mehreren Splittern von Birkenholz, von denen die zwei grössten $^1/_8$ und $^5/_8$ " lang waren. Die ursprüngliche Eingangsöffnung zu dieser Höhle war ganz verheilt. [Ob die Splitter in der Nähe von Nerven gelegen oder diese verletzt waren, ist nicht gesagt.] An dem Ansatzpunkte des M. rect. extern. fand sich eine frische Skleralnarbe, und im Bulbus selbst fand sich ein jedenfalls durch Kontrecoup entstandener Bluterguss an der Nasalseite im Glaskörper dicht an den Ciliarfortsätzen und mehrere andere Extravasate am Aequator bulbi, welche aus den Netzhautgefässen stammten. Der übrige Leichenbefund hat keinen Bezug zur Verletzung. Das Rückenmark wurde nicht untersucht.

2. P. Marx. Fremdkörper in der Orbita als Erreger des Tetanus. Inaug.-Dissert. Berlin 1893. (Im Auszug nach der Orig.-Publik. referiert.)

Knabe von 8 Jahren. Aufnahme in die Universitäts-Augenklinik am 28. Febr. 1890. 5 Tage vorher Verletzung des rechten Auges durch eine Bohnenstange. Wunde des obern Augenlides.

Status. Lider des rechten Auges stark geschwollen. Bulbus vorgetrieben. Starke Chemosis.

1. III. Entfernung der draussen vom Arzt angelegten Suturen. Aus der Tiefe der Wunde entleert sich übelriechender Eiter. Extraktion von 2 Holzsplittern. — 3. III. Trismus. „Es besteht leichte Facialisparese rechts, der rechte Mundwinkel steht etwas tiefer als der linke und bleibt beim Pfeifen und Sprechen zurück". Kein Fieber. Verbandwechsel in Aethernarkose. Patient wird cyanotisch. Respiration setzt $^1/_8$ Minute aus. — 4. III.—9. III. Keine neue Erscheinungen. — 10. III. Trismus und Facialisparese stärker. Pat. vermag nur flüssige Nahrung mit Anstrengung zu schlucken. Geringe Nackenstarre. Linker Bulbus vollkommen unbeweglich, steht etwas nach

aussen. Reaktion der Pupille normal. — 19. III. Streckkrämpfe. Opisthotonus. Kein Fieber. — 10. IV. Wunde im Oberlid verheilt. Das Lid ist unbeweglich. Nackenstarre zurückgegangen, ebenso Facialisparese. Linksseitige Okulomotoriuslähmung im Zurückgehen. Trismus besteht noch. Pat. wird aus der klinischen Behandlung entlassen.

3. v. Thaden. Deutsche Zeitschrift f. Chirurgie 1875. pag. 519. Tetanus mit Schlingbeschwerde und Facialislähmung.

Der 14j. H. fiel 29. Juli 1863 vom Kirschbaum auf die rechte Schläfen- und Jochgegend und verletzte sich die Ohrmuskel, welche vorn oben reichlich blutete. Der Knabe verschwieg die Wunde, klagte in den folgenden Tagen über Schmerz und Geschwulst in der rechten Schläfe. Am 4. August verzog sich das Gesicht nach links, am 6. kam Trismus und Schlingbeschwerde. Der gerufene Arzt entleerte Eiter aus der Jochgeschwulst durch Inzision. Am 7. vormittags, 2 Stunden vor dem Tode, sah ich den Knaben zuerst. Die tetanischen Anfälle kamen etwa alle 2 Minuten, hatten kurze Dauer, betrafen die linke Hälfte des Gesichts und Halses, den Nacken, Rumpf und die oberen Gliedmassen, dabei Atemnot, Schmerz im Praecordium, Schaum vor den Lippen, 100 Pulse, ungetrübtes Bewustsein. Während des Krampfanfalls verzog sich das Gesicht stark nach links, das linke Auge wurde fest zugekniffen, während die rechte Lidspalte sich mehr öffnete. Orbicularis palpebr. und oris rechterseits, sowie Risorius und Buccinator dextr. agierten schwach, dagegen blieb jede merkbare Kontraktion des Platysma dextr. aus, welche links sehr auffällig war. Wenn der Knabe mit geöffneten Augen eine Weile ruhig lag, so sah man bisweilen keinen Unterschied der Gesichtshälften, deren Sensibilität und Sinnesorgane zu keiner Klage Anlass gaben. Die Mundhöhle ist nicht untersucht. Bei der Sektion fand sich in dem subkutanen Abscess ein $1^1/_2$ cm langes Holzstückchen!

4. Sanitäts-Bericht über die preussische Armee, XII. und XIII. Armeekorps. Berichtsjahr 1. April—31. März 1890. (Ref. nach Centralbl. f. Chir. 1893. Nr. 38. S. 823.)

Schussverletzung der Wange. Facialislähmung auf Seite der Verletzung. Schlingkrämpfe. Opisthotonus.

5. Michon. Observation de Tétanos. Lyon médical 1892. Nr. 4. pag. 128. (Nach d. Orig. cit.)

Le vendredi 4 décembre une jene fille de 15 ans faisait une chute le soir dans un endroit mal éclairé devant l'écurie de la Compagnie des tramways. La tête porta sur un rail et il se produisit au niveau de la queue du sourcil droit une plaie régulière longue de 2 cent. environ. Cette plaie parut tellement insignifiante que les parents n'y firent, pour ainsi dire, pas attention et que la jeune fille continua à se rendre à l'atelier où elle travaillait habituellement.

Mais à partir de ce moment elle ressentit quelques douleurs dans

la mâchoire et dans la région temporo-maxillaire du côté de la blessure. Surtout son sommeil devint très agité. La nuit, quand on la croyait profondément endormie, elle se réveillait en sursant, écartait vivement les bras, et appelait ses proches, comme si elle était en proie à une grande terreur.

Les choses allèrent ainsi pendant quelques jours. Dans la nuit du mercredi au jeudi (9—10 courant) c'est à dire cinq. jours après l'accident, la malade fut prise presque subitement d'un violent accès de suffocation. Le docteur Lacroix, appelé aussitôt, cònstata que les mochoires étaient très fortement serrées. Il prodigua ses soins à la malade sans pouvoir améliorer sa situation. Celle-ci fut amené à l'hôpital le même jour. Elle avait des accès de suffocation très violents. Ses mâchoires étaient toujours serrés. Le masséter du côté droit était contracturé. Le côté gauche de la face semblait paralysé. La contracture s'etendait aux muscles de la nuque et à ceux de la masse sacro-lombaire. Rien aux membres. L'intelligence était parfaite. Urines fortement albumineuses.

Le vendredi matin 11 courant, malgré les inhalations du chloroforme et de fortes doses de chloral, la malade succomba à 9 heures du matin dans un accès de suffocation. Une demi-heure après la mort, la température était de 40°, 4, 1 heure ½ après 40°, 1.

Aus dem Gewebe der Wunde wurden durch M. Frenkel Tetanusbacillen rein gezüchtet.

6. Koehler. Bericht über die chirurgische Klinik Bardeleben, 1890/91. pag. 119. (in extenso referiert.)

Der Fall von Tetanus cephalicus betraf einen 20 Jahre alten Mann, welcher 11 Tage nach einer Verletzung oberhalb des rechten Auges (bei einer Schlägerei erlitten, womit war nicht festzustellen), nachdem er bis dahin ohne Beschwerden weiter gearbeitet hatte, plötzlich bemerkte, dass er das rechte Auge nicht schliessen und den Mund nicht mehr zum Pfeifen spitzen konnte; zugleich bemerkte man, dass der Mund schief kam. Am nächsten Tage stellte sich Trismus ein, am 13. Tage nach der Verletzung kam der Kranke zur Klinik; allgemeine Krämpfe waren noch nicht aufgetreten, stellten sich aber schon nach wenigen Stunden ein; bei starker Cyanose (fast stahlblauer Farbe der Schleimhäute) Opisthotonus und tonische Starre der übrigen Muskulatur mit 3 oder 4 stossartigen Zuckungen; Dauer des Anfalls 1 Minute, der Cyanose 3—4 Min. Behandlung: Chloral per rectum, Morph. subcutan, absolute Ruhe in verdunkeltem Zimmer. In der nächsten Nacht trat 1, am folgenden Morgen 7, und im Laufe des Tages, bis Nachmittags 4 Uhr, wo in einem 15 Min. dauernden Anfall der Tod erfolgte, sehr zahlreiche Anfälle auf. Sie fingen nicht mit einem Schrei an, das Bewusstsein war während der Anfälle, welche allmählich den epileptischen ähnlich wurden (Zungenbiss und blutiger Schaum vor dem Munde) erloschen, in den Pausen vollständig klar. Schmerzen bestanden nicht, die Nahrungsaufnahme war wegen der Kiefer-

klemme unmöglich. Die Temperatur schwankte zwischen 39 und 39,5. Resp. ca. 40. Puls 144. Pupillen mittelweit, starr. Sensibilität normal, Reflexe in den Pausen zuerst nicht, später stark gesteigert. Der spärlich gelassene Urin enthielt reichlich Eiweiss, keinen Zucker. Keine postmortale Temperatursteigerung.

7. Janin. Du Tétanos bulbaire. Étude spéciale de la paralysie faciale. Thèse. Paris 1892.

1. Fall: Tétanos traumatique avec paralysie faciale et troubles de la respiration et de la déglutition. Au début, contractures localisées à la tête et s'étendant ensuite progressivement à tout le corps. Guèrison au bout de 68 jours — Récidive à la suite d'una piqûre de vaccine; mêmes phénomènes que précédemment, aux quels s'joutent des symptomes de tuberculose pulmonaire. Guérison.

Auszug aus der 20 Seiten umfassenden, äusserst genauen Krankengeschichte: 24jähriger Patient. 12. April 1891 Sturz von einer Leiter auf Pferdemist. Wunde über der rechten Augenbraue, dieser parallel laufend. Antiseptische Reinigung, Naht. Am 3. Tage nach dem Unfall „mastication difficile". Schmerz im Masseter. — 20. April. Wunde vernarbt. Starker Trismus. — 23. April. Auftreten der Facialislähmung rechts. „on lui fait remarquer et il le constate lui-même, que sa bouche est déviée à gauche". — 25. April. Der zu dieser Zeit aufgenommene Status ergiebt: „La moitié droite étant abaissée et portée en avant, et la gauche déviée du même côté et élevée. A gauche l'expression est à la fois sardonique et féroce. A droite les plis du front sont complètement effacès, l'oeil fixe, hagard, est grand ouvert et les larmes coulent sur la joue; le sillon labo-nasal a disparu; la narine est tellement déprimée qu'elle vient au contact de la cloison; la jou est flasque, mais non soulevée dans les mouvements respiratoirs; les lèvres sont étroitement collées l'une à l'autre. Cette moitié droite de la figure exprime la terreur portée à l'extrême." Der rechte Masseter ist stärker kontrahiert als der linke. Muskeln des Halses und des Körpers frei. Beim Versuch zu schlucken Zusammenschnüren des Pharynx, Respirationsbeschwerden „la respiration s'arrête". Aspect der Hydrophobie. — 28. April. Häufige Anfälle von Schling- und Respirationskrampf. Nackenstarre! Krampf der Mm. sternocleid. Kein Fieber. Normaler Puls. — 29. April. Anfälle der Atemnot mehren sich. Kontrakturen ergreifen die Rückenmuskeln. Extremitäten und Thorax frei. Temp. 37—38°. Puls regelmässig. — 11. Mai. Verschlimmerung des Zustandes, Spasmen des Larynx, Steifigkeit in den Lenden und Beinen, kein Fieber, Puls 100. — 13. Mai. Häufige Anfälle, Opisthotonus, Urinieren spontan unmöglich. Chloralbehandlung. — 16. Mai. Leichte Besserung. — 21. Mai. Temp. 37,9, Puls 100. — 22. Mai. „Les symptomes de la paralysie faciale ont disparu à droite et existent maintenant à gauche où l'on constate: oeil demi-clos, narine déprimée, sillon labio-nasal presque

complètement effacé, joue flasque; la déviation de la bouche est toujours à gauche, seulement la commissure au lieu d'être attiré en haut est abaissée. A droite: oeil normal, narine dilatée, joue paraissant plus grosse que la gauche et sillon labionasal bien marqué". — 27. Mai. Die Erscheinungen gehen successive zurück in folgender Reihenfolge: „Contractures du ventre, des membres inférieurs du dos et du cou. Les contractures des masséters sont les dernières à diminuer, et en même temps qu' elles disparaissent, les phénomènes paralytiques s'amoindrissent également, moins vite cependant". Bei der Entlassung war noch etwas Trismus vorhanden, auch die Lähmung war noch nicht ganz verschwunden.

Am Tage nach der Entlassung wurde Pat. geeimpft, worauf die Symptome des Tetanus in verstärktem Masse wieder auftraten!

8. Janin. 2. Fall (l. c.). Plaie contuse de la région sourcilière gauche. Tétanos; paralysie faciale gauche. Guérison (im Auszug referiert).

31jähr. Fuhrmann. Eintritt ins Hospital am 3. Juli 1891. 3 Wochen vorher durch einen Steinwurf am Kopf verletzt. Wunde parallel der linken Augenbraue. Waschung mit Carbolwasser. Rasche Heilung ohne Naht in 10 Tagen. Während dieser Zeit fühlt sich Patient durchaus gesund. — 25. Juni. 8 Tage nach der Verletzung Beginn des Trismus. „Certaine difficulté pour ouvrir la bouche". Zu gleicher Zeit Zeichen der Facialislähmung. „En même temps la bouche est déviée à droite". Steifigkeit in den Nackenmuskeln. In den folgenden Tagen Dysphagie. Zunehmender Trismus. Deviation des Mundes deutlicher. Rückenmuskeln werden steif. Chloral. Keine Anfälle.

Status am 3. Juli. „La figure offre une asymétrie manifeste; la moitié gauche étant abaissée et portée en avant et la droite déviée et paraissant plus grosse. La bouche est déviée à droite. De ce côte le lobule du nez est déviée, la narine dilatée; la joue paraît tuméfiée, le sillon labio-nasal est très accusé et la commissure des lèvres est relevée. A gauche, la joue est flasque, la narine effacée et le sillon labio-nasal n'existe plus. En somme: Paralysie faciale gauche très nette". Linker Masseter gespannt, rechter „à peu près normal". Krampf des MM. sternocleidomast., der Muskeln des Nackens und Rückens. Extremitäten frei. Bauchmuskeln leicht gespannt. Respiration mühsam. Schlucken ist möglich. „Quelques troubles dysphagiques". Temp. stets normal. — 7. und 11. Juli. Zunahme der Erscheinungen. Krämpfe permanent. Untere Extremitäten ergriffen. In den folgenden Tagen langsame Abnahme der Erscheinungen. — 14. Aug. Pat. verlässt das Spital geheilt.

9. Caird. Kopftetanus. Edinburgh Hospital Reports 1893. I. Bd. (im Auszug referiert).

12jähr. Knabe fiel am 2. Mai 1889 mit dem Kopf aufs Pflaster. 10

Zoll lange Wunde vom Wirbel bis zum Vorderkopf. „From the left of the vertex towards the forehead, and then curved at right angles above the left eyebrow. Sofortige Behandlung durch den Arzt. — 6. Mai. Abscess im Wundwinkel. Subl. 1:2000. Steifigkeit des linken Kiefergelenks. Unfähigkeit zu Pfeifen. — 7. Mai. Parese der linken Gesichtshälfte.

19. Mai. Puls 120, Resp. 24, Temp. 97,4. „The left side of the face is expressionless and blank. The eyes are generally half-closed. The right eye does not open so widely as the left. When he is asked to close them tightly the right responds, but the left lids merely come into contact and do not closely approximate. When asked to open them, the left opens further than the right. The lips on the left side of the mouth hang loosely in apposition; on the right they are always separate and display the teeth on that side. When he speaks the left corner of the mouth does not move, but the movement of the right is exaggerated. The right corner of the mouth remains drawn and outwards for a little, or sometimes a tremulous spasm crosses the whole of the right side of the face, turning it into wrinkles and drawing up the right angle of the mouth. Occasionally slight spasms pass across the whole of the left side of the body. The right eye is shut, the right side of the mouth drawn down a little, the head is turned to the right and very much extended, he turns over on the right side, the back is arched, and the muscles of the abdomen stand out prominently".

Arme und Beine frei beweglich. Kein Schmerz. Um 4 Uhr desselben Tages Strabismus beider Augen nach innen. Um 6 Uhr Spasmus mit Flexion des rechten Beines. 7 Uhr 20. Paroxysmus. Chloralbehandlung. — 21. Mai. Respiration 40, Puls 120, Temp. 99,6. Schlaflosigkeit. — 22. Mai. Puls irregulär, Temp. 102, Resp. 60. — 23. Mai. Puls 140, Temp. 105. †.

10. Caird (l. c.). 2. Fall (in extenso referiert). J. C. a strong healthy fisherman, oct. 26. was the victim of an assault on the morning of 8th November 1891, at 12. 30. a. m. He sustained a kick on the forehead, but was able to walk home thereafter. It was dressed by a medical man. 14. Nov. Up to this date the patient seems to have got on well, till the evening, when he found that his jaws were so stiff that he could not take tea.

15. November. Has slept well all night. Got nourishment at 2 A. M. At 7 the doctor was sent for, as the jaws were becoming more locked. The patient was ordered to go to the Royal Infirmary, which he reached at 6 P. M. On examination, a wound about 1 inch in length was found over the left frontal eminence. It had lacerated edges, and led to a small depressed-like fracture. The patient lay on his back. The masseters were tense, and the features on the left side of the face were less marched than on the right. Chloroform was administered; the edges of the wound

ware pared, and the exposed bone removed with a chisel, down to the dura. There was found to be a fracture of the outer table only. The inner table was perfectly intact. A quantity of black grit was found driven into the fractured bone. The patient took chloroform well. He had a spasm on being taken to bed, during which the jaws were clenched and the back somewhat arched.

16. November. During the past night the patient has had some sleep, but he has had several spasms. During these the back was distinctly arched and the breathing difficult. He has had difficulty of swallowing and on an attempt being made to pass the stomach tube it was firmly grasped. Chloral was administered. The patient became worse during the day. Any attempt at feeding provoked tetanic spasm, and opisthotonus developed in the afternoon. The spasm of the facial muscles on the right side was well marched in contrast with the flaccid condition of the left.

17. Nov. He had gradually increasing difficulty in breathing, and the pulse became weaker and irregular, until he expired shortly after midnight on the 18th. The temperature rose rapidly on the 17th, from 100° in the morning to 106,4° at his death. The post-mortem was entirely negative nor did microscopic examination of the facial nerve yield any information. In this case the paralysis rather affected the lower part of the face. The left orbicularis was never completely thrown out of action, but the dilated right nostril was very different from the narrow collapsed left nostril.

11. Caird. 3. Fall (l. c.) (in extenso referiert). This case J was fortunate enough to recognise and sketch on the day of his admission under the care of Mr. John Duncan. He walked into the clinical theatre on 22 nd October 1890, presenting the appearance shown in Fig. The right side of his face was completely blank, the eye staring widely, the angle of the mouth drooping. The left side was all puckered into wrinkles, with a tonic spasm, which at times became exacerbated. The left side of the mouth was open, owing to distinct contraction of the upper lip. Risus sardonicus well marked. In the head was a large granulating wound, which extended from the coronal suture down the right side of the middle line, and then ran outwards above the left eyebrow. There was an exposed area of bare bone about an inch long and half an inch broad to the left of the middle line.

The patient, J. D. aet. 57. stated that he had sustained the extensive scalp wound about ten days ago, by falling from a wall when drunk. The paralysis came on very rapidly. He says he has

not been able to close the left eye since the accident. Trismus set in a week after the accident. He was admitted to the wards, and died on 31st October. The post-mortem showed hypostatic and catarrhal pneumonia. There was no fracture of the skull. An examination of the nerves revealed nothing abnormal.

12. Navarre. Lyon (schriftliche Mitteilung vom Verfasser, inzwischen publiciert in Lyon medical. Nr. 5. 1894). Plaie souillée de la région frontale droite avec perte de substance et dénudation de l'os. Début de la contracture huit jours après par les muscles de la région sous-hyoidienne droite, puis contracture unilatérale du masseter droit et paralysie faciale du même côté. Hyperthermie dès le quatrième jour allant en progressant jusqu' à la fin de 38,2 à 42,6°. La veille de la mort disparition de la paralysie et de l'asymétrie faciale, en même temps que généralisation des convulsions toniques. Mort le 18me jour après l'accident le 10ième jour du tétanos déclaré. Pas d'albumine, pas de complication pulmonaire ou cardiaque.

13. Mouissel. Lyon (laut schriftlicher Mitteilung von Dr. Navarre). Tétanos céphalique avec paralysie faciale ayant débuté par la forme hydrophobique de la dysphagie au point d'avoir fait hésiter le diagnostic et d'avoir fait penser à la rage. Le cas était aigu et le malade est mort rapidement.

14. Tavel. Beitrag zur Serumtherapie des Tetanus. Correspondbbl. für Schweizer Aerzte 1894, Nr. 4, pg. 106. (Im Auszug referiert.) Kind von 2 Jahren am 7. September durch Hufschlag verletzt. Wunde der linken Wange. Am 14. September kann das Kind den Mund nicht mehr gut aufmachen. Am 16. September wird von Tavel, der an diesem Tage Pat. zuerst sieht, Verziehung des Mundes beobachtet. Krämpfe und Nackenstarre fehlen. Am 17. Sept. Zuckungen, Nackenstarre. Status vom 18. Sept.: Das Kind liegt in Rückenlage, Kopf etwas nach rückwärts gebeugt, schwitzt sehr stark, athmet zeitweise ganz ruhig, zeitweise mühsam, bewegt. Arme und Beine gut; die Augen sind halb geschlossen. Das rechte Auge wird beim Anrühren mit dem Finger ganz geschlossen, das linke nicht vollständig. Mund nach rechts verzogen, namentlich beim Schreien oder Weinen. Trismus. Nackenstarre. Streckmuskeln der Wirbelsäule zeitweise kontrahiert. Bauchwand gespannt. Während Pat. schläft bekommt er plötzlich Zuckungen und wacht auf; dabei ausgesprochener Krampf im Gebiete des rechten unteren Facialisastes, während im Gebiete des linken Facialis keine Krämpfe bestehen. Puls unregelmässig 96. Reflexe erhöht. Bei Behandlung der inficierten Wunde: heftiger Krampfanfall, besonders im Gebiete des rechten Facialis, des Nackens und Rückens. Erstickungsanfall.

19. September. Alle 5—10 Minuten leichter Anfall. Während des Anfalls bemerkt man neben der immer bestehenden leichten Starre im Gebiete des linken Facialis einen ausgesprochenen Krampf im rechten

Facialis, so dass man das Bild einer linksseitigen Facialislähmung hat. Obere Extremitäten in den meisten Anfällen frei. 20. Sept. Während des Tages mehrere stärkere Anfälle. 21. Sept. Aeusserst heftiger Krampfanfall mit Erstickung. 23. Sept. Während der Anfälle bemerkt man jetzt auch etwas Krampf im Gebiete des linken gelähmten Facialis. Erstickungsanfälle. Schlucken erschwert. 28. Sept. An diesem Tage noch 2 Krampfanfälle, von da ab keiner mehr. Facialislähmung verschwindet erst gegen Ende Oktober.

Temperaturen werden erst fieberhaft, als Abscesse der Kopfschwarte auftreten. Puls 100—124.

15. Sabatier. Lyon (laut schriftlicher Mitteilung von Dr. Navarre). Le cas est compliqué d'une hémiplegie complète du côté droit (!), le membre supérieur plus paralyseé que le membre inférieur. Le malade a guéri après environ deux mois de contractures masséterines et de paralysie.

Die folgenden Fälle fand ich ohne weitere Angaben citiert in: Index catalogue of the library etc. Vol. XIV. 1893 pag. 389 u. ff. Die Publikationen waren mir nicht zugänglich.

Hunt. Co-existence of tetanus and paralysis Tr. Coll. Phys. Phila. 1862 ns. III 366—368.

Pizopoulos. περὶ τετάνου τῆς κεφαλῆς καὶ τῆς αἰτιολογίας τοῦ τετάνου ἐν γένει. Γαληνός Ἀθῆναι 1887. XVII. 449—465.

Campos. Un caso de tétanos cefàlico. Cron. méd. de la Habana 1890 XVI 255—57.

Dalle. Case of traumatic tetanus compl. with paralysis. West Lancet San. Fran. 1878—79 VII. 455—58.

Tschigaeff. Sluch tetanus hydrophobicus. Russk. Med. St. Petersburg 1887. V. 640.

16. Le Roy. Mercredi médical 1894, Nr. 33. Un jeune homme de vingthuit ans couche dans une chambre attenant directemant a une écurie qui a renfermé cinq ans avant des harnais ayant appartenu à un cheval tétanique. Un jour il reçoit sur la joue un caillou qui a frotté le sol de la cave. Quatre jours après tétanos avec paralysie faciale. La terre examinée bactériologiquement n'a donné aucun résultat positif sur la présance du microbe du tétanos.

Aus den in diesem Nachtrag enthaltenen Beobachtungen stelle ich einige die Aetiologie und Symptomatologie betreffende Notizen zusammen, um zu zeigen, dass meine klinische Schilderung auch hier zutrifft. Es sollen dabei Eigentümlichkeiten, welche diese Fälle darbieten, besonders berücksichtigt werden.

Zur Aetiologie: Bei den meisten Fällen ist die Quelle der Infektion evident insofern, als Verunreinigung der Wunde mit Sand, Staub, Erde nachweisbar ist (Fall aufs Pflaster etc.). Zum 5. Mal haben wir Hufschlag als Ursache der Verletzung (Ta-

vel). Ein Pat. fällt auf Pferdemist, 3mal bleiben Holzsplitter in der Wunde. Die Verletzung ist 3mal wieder am Arcus supraorbitalis lokalisiert. Bei einem Fall (Michon) werden die Nikolaier'schen Bacillen aus der Wunde rein gezüchtet.

Die kürzeste Inkubationszeit beträgt ca. 3 Tage (Hulke), die längste 11 Tage. In den meisten Fällen tritt der Tetanus zwischen 6. und 7. Tag auf.

Zur Symptomatologie: Bei den Fällen, die keine Lähmungen zeigen, ist der Beginn der Krämpfe in den Gesichtsmuskeln zu erkennen (bei dem Falle Hugier's nimmt Janin (l. c.) irrtümlicherweise an, dass aus der gegebenen Beschreibung die Lähmung eines Facialis hervorgehe). Der Pat. Samelsohns' zeigt zuerst Lidkrämpfe am verletzten Auge.

Die Lähmungen treten mit zwei Ausnahmen nur im Facialisgebiete auf. Der Fall von Marx ist dadurch ausgezeichnet, dass er ausser der auf Seite der Verletzung (Wunde des oberen Augenlides) gelegenen Facialisparese eine Oculomotorislähmung der anderen Seite darbietet.

Bei dem Falle Hulke's mit Facialislähmung nach Augenverletzung wird leider über die Beweglichkeit des Augapfels nichts berichtet. Sabatier beobachtet ausser der Facialislähmung komplete Hemiplegie auf Seite der Verletzung. Da mir diese Beobachtung nur mit zwei Sätzen bekannt geworden ist, sehe ich mich ausser Stand gesetzt, mir ein Urteil darüber zu erlauben, ob diese Erscheinung mit dem tetanischen Prozess in Verbindung zu bringen ist; sie würde in diesem Fall einzig dastehen.

Die Facialislähmung liegt, wo die Verletzung eine Gesichtshälfte betrifft, auf der nämlichen Seite. Nur bei dem Falle Michon heisst es, dass die andere Seite gelähmt „erschien". Da hier jedoch keine Einzelheiten über die Veränderung der Mimik gegeben werden, so sind gegenüber dieser Angabe dieselben Zweifel berechtigt, wie bei der Beobachtung Pollocks. Bei dem Kranken Caird's (3), wo die Verletzung auf dem behaarten Kopfe sich befindet, und über beide Kopfhälften sich hinzieht, tritt die Lähmung nur auf einer Seite auf. Für dieses Verhalten ergeben sich aus der Krankengeschichte keinerlei erklärende Momente. Die Facialislähmung tritt angeblich plötzlich auf bei den Patienten von Koehler und Caird (3); im letzteren Fall soll sie sich fast unmittelbar nach der Verletzung bemerkbar gemacht haben.

Auch bei dieser Serie von Fällen tritt die Lähmung in verschieden starkem Grade auf. Caird weist darauf hin, dass bei seinen 3 Beobachtungen namentlich der M. orbicularis in verschiedenem Masse sich beteiligte. Während der Paroxysmen bleiben je nach dem Grade der Lähmung die Spasmen im gelähmten Gebiete ganz aus, oder sie machen sich in schwachem Grade bemerkbar. Bei dem Pat. Thadens reagieren Orbicularis und Risorius schwach, während im Platysma jede merkbare Kontraktion ausbleibt. Tavel konstatiert im späteren Krankheitsverlaufe Spasmen der gelähmten Seite.

Höchst merkwürdig ist die Beobachtung Janin's (Fall 6) 1) dadurch, dass hier anfangs Facialislähmung auf Seite der Verletzung, im weiteren Verlaufe auch Lähmung auf der anderen Seite eintritt. 2) Dadurch, dass nach Impfung an einer Schulter ein Tetanus-Recidiv sich einstellt, wobei auch die Lähmung sich wieder zeigt (!). Janin nimmt dabei eine neue Infektion an, denn er stützt auf diese Voraussetzung die Behauptung, es könne beim Tetanus Facialislähmung auch nach fern vom Facialisgebiete gelegener Lokalisation der Verletzung hervorgerufen werden. Indem er aber an anderer Stelle von Tetanus-Recidiv spricht, sagt er damit aus, dass es um Wiederaufleben der früheren Erkrankung sich handelte. Diese letztere Annahme ist gewiss die richtigere. Es ist wohl denkbar, dass durch die Vaccination ein erneuter Zustand erhöhter Reizbarkeit in einem Nervensystem geschaffen wurde, welches noch unter der Nachwirkung der Tetanusvergiftung stand; während es anderseits höchst unwahrscheinlich klingt, dass ein Organismus, der kaum von einer schweren Tetanusinfektion sich erholt hat, für eine neue Infektion empfänglich geblieben sein soll.

Von der nicht gelähmten Gesichtshälfte heist es fast durchwegs, dass sie tonisch kontrahiert war (vgl. die Skizze des Caird'schen Falles). Die elektrische und histologische Untersuchung des gelähmten Facialis bietet nichts von Belang.

Der Trismus wird wiederholt auch bei diesen Fällen als zuerst einseitig beschrieben (Michon, Navarre), oder es wird gesagt, dass er auf der verletzten Seite viel stärker war (Janin 2. „linker Masseter gespannt, rechter „à peu près normal").

Als Hauptcharakteristikum des Kopftetanus sehen wir ausser Schlingbeschwerden vor allem wieder die Respirationskrämpfe, die Erstickungsanfälle mit grösster Intensität auftreten

und zwar auch bei den Fällen ohne Lähmungserscheinungen (Köhler, Samelsohn, Janin, Michon, Hulke, Tavel).

Die Ausbreitung der Starre geschieht in kontinuierlich descendierender Richtung vom Kopf auf Hals, Rumpf und Extremitäten. Diese Reihenfolge ist mit besonderer Deutlichkeit bei dem 6. Fall (Janin) zu verfolgen.

Die Temperatursteigerung erreicht bei dem Falle von Navarre die seltene Höhe von 42,6 ante mortem.

In seiner erwähnten These schlägt Janin wieder einen neuen Namen vor. Er will den Begriff Kopftetanus durch Tetanus bulbaris ersetzt wissen, um damit den Gegensatz gegenüber dem gewöhnlichen Tetanus, dem Tetanus medullaris auszudrücken. Es soll damit die spezielle Beteiligung der Medulla, welche unserer Varietät eigen ist, gehe sie mit oder ohne Lähmung einher, charakterisiert werden. Ist auch die Bezeichnung nicht schlecht gewählt, so trifft sie doch das Wesen der Sache wieder nicht auf den Kopf. Es ist, wie ich betont habe, bei der Charakterisierung der Krankheit das Hauptgewicht darauf zu verlegen, dass der dieser Tetanus-Varietät eigentümliche Symptomenkomplex bedingt wird durch die Lage des Infektionsherdes. Die Ausgangsstelle der Infektion vom Kopfe im Bereiche der Hirnnerven ist das ausschlaggebende. Nur in diesem Fall treten die Lähmungen auf, in diesem Fall stellen sich Schling- und Respirationskrämpfe in einem Grade ein, wie er beim Tetanus mit anderer Ausgangsstelle selten ist. Eine Trennung des Tetanus bulbaris vom Tetanus medullaris geht nicht an. Auch der gewöhnliche Tetanus, der medulläre Tetanus im Sinne Janin's ist in erster Linie ein bulbärer, denn auch hier werden Kerne der Medulla zuerst vom tetanischen Prozesse ergriffen. Die Medulla ist beim Menschen das gegen das Tetanusgift empfindlichste Centrum. Anderseits ist auch beim Kopftetanus das Rückenmark meist ebenso intensiv am Prozesse beteiligt, wie beim nach Janin so benannten medullären Tetanus.

16. 5. Beobachtung aus der Züricher chirurgischen Klinik.

Kopftetanus mit doppelseitiger Facialislähmung nach Verletzung der Nase.

Illi, Jean, 31 J., Soldat des Bat. 69 wurde am 26. April 1894 wegen einer Verletzung der Nase auf die chirurgische Abteilung aufgenommen. Am 25. Abends kehrte er nach einem Ausmarsch ins Cantonnement zurück und verirrte sich in der Dunkelheit. Dabei fiel er von einer ca. 1,5 m

hohen Mauer mit dem Gesicht auf die Strasse. Er stand sofort wieder auf und wusch sich am Brunnen, da er aus der Nase blutete. Im Cantonnement meldete er sich auf dem Krankenzimmer. Am 26. IV. Morgens sah ihn der Bat.-Arzt bei der Visite und schickte ihn nach dem Kantonsspital, versehen mit einem Notverband. Befund bei Ankunft des Patienten im Spital: Mittelgrosser, kräftig gebauter Mann. Er fühlt sich müde und klagt über diffusen, drückenden Kopfschmerz, bisweilen über stichartige Schmerzen in der Occipitalgegend. An den inneren Organen nichts Abnormes. Temp. 38,2, Puls 84. Lokalbefund: Auf der geschwellten und und gerötеten Nase befindet sich eine 2,5 cm lange, schmutzig belegte Risswunde mit gequetschten Rändern. Die Wunde hat die Form eines umgekehrten χ; die Gabelung sieht nach unten und reicht bis zur Nasenspitze. Mit der Sonde kann man seitwärts bis zur Nasolabialfalte vordringen. Das Sept. cart. ist blossgelegt. In den Nasenlöchern reichliche Blutkoagula. Augenlider und Wangengegend leicht ödematös; keine Nervenlähmungen. Desinfektion der Wunde mit Sublimat 1 ‰. Bedeckung mit Jodoformgaze und Heftpflaster.

28. IV. Die Haut der Nase und der benachbarten Partien der Wange und Stirne zeigt eine leichte Schwellung und intensive Rötung, welch letztere gegen die normale Färbung der übrigen Gesichtshaut ziemlich scharf abgegrenzt ist. Pat. klagt über starke Kopfschmerzen und vermehrten Durst. Abendtemp. 39,0° — Eisblase auf den Kopf. 29. IV. 94. Es macht den Eindruck, als ob leichte Lähmung des linken Mundfacialis vorhanden wäre. Nase und Augenlider stark geschwellt, können kaum geöffnet werden. Schwellung und Rötung der Haut haben zugenommen. 30. IV. Pat. giebt an, dass er während der Nacht schon den Mund nicht recht öffnen konnte. Leichte Kiefersperre. 1. V. 94. Kiefersperre vermehrt. Zahnreihen können kaum $^1/_2$ cm weit von einander entfernt werden. Schwellung und Rötung auf die Nase beschränkt.

Von diesem Zeitpunkte an sah ich den Pat. selbst. Die bisherigen Notizen sind der von Herrn Dr. Ruepp geführten Krankengeschichte entnommen. Eigene Schilderung: Beobachtung Mittags 4 Uhr: Hochgradige Kiefersperre. Zahnreihen können nur ganz wenig von einander entfernt werden. Rechte Gesichtshälfte im Ruhezustand: Augenbraue etwas niedriger als links. Rechtes Auge etwas weiter geöffnet als das linke; kann zeitweise nicht ganz geschlossen werden. Rechte Hälften der Lippen auf einander liegend, bewegen sich beim Sprechen fast nicht. Linke Gesichtshälfte: Lidspalte in Ruhe schmaler als rechts. Das Auge kann ganz geschlossen werden, doch mit sichtlicher Anstrengung. Der linke Mundwinkel ist nach unten verzogen. Beim Sprechen bewegt sich nur dieser Teil des Mundes. Wenn Patient etwas trinkt, was auch ungehindert geschehen kann, d. h. soweit die Kiefersperre es erlaubt, so furchen sich links die Falten tiefer, rechts nicht; es ist ein leichter Krampfparoxysmus deutlich zu erkennen. Beim Schlucken tritt leichte Cyanose auf. Die

beschriebenen Veränderungen im Mienenspiel führen zur Diagnose: Rechts: Parese im Gebiete sämtlicher Gesichtsäste des Facialis. Links: Beginnende Lähmung im obern Facialisast. Im Gebiete der untern Aeste noch deutliches Krampfstadium. Keine Veränderung der Sensibilität. Hals frei beweglich. Sternocleidomastoidei leicht gespannt. Am übrigen Körper keine Zeichen von Krampf.

3. V. 94. In der Nacht hat Pat. nicht geschlafen. Im Ruhezustand ist die linke Lidspalte etwas weiter als gestern, aber nicht so weit wie die rechte. Die Falten sind am linken, äusseren Augenwinkel ausgesprochen, rechts fehlen sie, Runzeln der Stirne links deutlich, rechts eine Spur. Rechtes Auge kann willkürlich nicht geschlossen werden, klafft $^1/_2$ cm; linkes Auge klafft ebenfalls beim Lidschluss um 2—3 mm. Mundwinkel steht links tiefer als rechts. Beim Respirieren öffnet Pat. immer nur die linke Mundhälfte, beim Sprechen bewegt sich nur diese. (Vergl. Photographie. Momentaufnahme beim Versuche des Lidschlusses, aufgenommen von Prof. Carl Egli.) Trismus hochgradig. Schlucken mühsam. Pat. hat das Gefühl, als ob alles in die Nase sich dränge, verschluckt sich. Hals frei beweglich. Bauch nicht gespannt. Resumé der heutigen Untersuchung: Rechter Facialis wie gestern paretisch. Linker Facialis im obern Ast deutlich paretisch! — Die Inspektion des Gaumensegels ist unmöglich. Pat. bekommt Chloralhydrat 1,5. Natr. bromat. 1,0 per os. Hie und da clonische Zuckungen im linken Facialis.

4. V. Beide Augen klaffen gleich weit. Augenbrauen gleich hoch. Falten auch links verstrichen. Linker Mundwinkel nicht mehr nach unten verzogen. Mobilität der Gesichtsmuskeln: Runzeln der Stirne links ganz wenig möglich; Rechts gar nicht. Augen können beiderseits nur bis auf $^1/_2$ cm geschlossen werden. Nach links kann Pat. den Mund noch willkürlich verziehen, nach rechts nicht. Mund kann nicht zum Pfeifen zugespitzt werden. Resumé: Deutliche Zunahme der Facialislähmung links! Hals gut beweglich. Rumpf und Extremitäten frei. Trismus wie gestern. Beim Schlucken Krampfparoxysmus links; starke Cyanose. Pat. sucht mit den Fingern die Zähne von einander zu bringen um Luft zu machen. Häufig Hustenreiz. — 5. V. Ungefähr derselbe Befund wie gestern. Augenlider klaffen im Schlaf! Linker Mundwinkel auch beweglich. Bewegungen der bulbi intact. Bewegungen des Kopfes nach vorn etwas behindert. Abdomen weich. Sehnenreflexe: Fussclonus, Patellarreflex, gut erhalten, nicht erhöht. Beim Versuch zu schlucken Spasmen in der

linken Gesichtshälfte, zugleich erhöhter Krampf in den Masseteren, erhöhte Atemnot. Pat. scheut sich deshalb Nahrung aufzunehmen.

6. V. Stat idem. — 7. V. Im Gesichte derselbe Befund. Mundast des linken Facialis funktioniert noch. Ein Versuch in Narkose die Schlundsonde einzuführen, misslingt; es stellt sich ein starker Erstickungsanfall ein. Pat. ist beständig leicht cyanotisch. Atmung oberflächlich beschleunigt. Schlucken fast unmöglich. Auf der Lunge rechts hinten unten Dämpfung und Bronchialatmen.

Im Harn Spuren von Eiweiss, vermehrter Harnstoff und Phosphatgehalt. Spez. Gewicht 1022. Menge 1000. (Puls und Temperatur sind unten vollständig zusammengestellt.) Chloral und Bromkali per Klysma. Morphium subkutan. — 8. V. Zunahme der Atembeschwerden. Zerfall der Kräfte. Heute gelingt die Zufuhr von Nahrung durch die Sonde. Untersuchung des Harnes im chem. Laboratorium der med. Klinik. Chloride 0,485%, Phosphate 0,328%, Harnstoff 4,9542 %, Harnsäure 0,04032 %. Spuren von Eiweiss und reducierende Substanzen. Phosphate vermehrt.

9. V. Wunde gereinigt. Ernährung durch Schlundsonde möglich. Hochgradige Abmagerung. Klinische Veränderungen dieselben. Mundast links funktioniert noch. Rumpf und Extremitäten frei von Krampf. Auf den Lungen Erscheinungen von Pneumonie ausgesprochener. — 10. V, In der Nacht deliriert Pat. Im Uebrigen stat. idem. Vollständige Facialislähmung rechts; linker Facialis mit Ausnahme des Mundastes ebenfalls gelähmt. Versucht Pat. die Augen zu schliessen, so bleibt beiderseits eine gleichweit klaffende Spalte. Der Mund kann etwas weiter geöffnet werden. Die Krampfsymptome sind eher etwas schwächer. Starke Dyspnoe. Harnmenge 900. Spuren von Eiweiss. Keine Cylinder. Spez. Gewicht 1023. Harnstoff und Phosphate vermehrt. Chloridgehalt vermindert. — 11. V. Sensorium benommen. Puls wird schneller und kleiner. Auf den Lungen zerstreut zahlreiche Rasselgeräusche. Zunehmende Dyspnoe. Kampherinjektionen. — 12. V. Morgens 4½ Uhr Exitus lethalis.

Uebersicht über Temp., Puls, Respiration.

	Temperatur		Puls		Respiration	
	Morg.	Abds.	Morg.	Abds.	Morg.	Abds.
26. April	—	38,8	—	—	—	—
27. „	38,0	38,8	—	—	—	—
28. „	37,8	39,0	—	—	—	—
29. „	37,8	38,2	—	—	—	—
30. „	37,2	37,4	—	—	—	—
1. Mai	37,1	37,3	—	—	—	—
2. „	36,6	37,1	85	102	26	26
3. „	37,3	38,9	90	118	27	28
4. „	37,7	39,1	70	102	27	28
5. „	37,4	39,2	85	80	24	26

		Morg.	Abds.	Morg.	Abds.	Morg.	Abds.
6.	Mai	36,7	38,2	80	80	26	26
7.	„	39,3	38,6	122	80	27	38
8.	„	39,0	39,5	120	127	32	40
9.	„	38,2	38,6	138	120	30	41
10.	„	38,6	38,4	128	134	32	40
11.	„	37,5	38,5	132	136	—	40

Auszug aus dem Sektionsprotokoll. (Prof. Ribbert.) Am Gehirn makroskopisch keine Veränderungen, ebenso nicht an Pons und Medulla. Linke Lunge, sehr gross, schwer. Pleura des Unterlappens fibrinös belegt. Unterlappen enthält zahlreiche pneumonische Herde. Bronchien deutlich erweitert. Rechte Lunge. Pneumonische Herde im Unterlappen. Cylindrische Bronchiektasien. Nieren zeigen keine Veränderungen.

Impf-Versuche, ausgeführt am 12. V. Mittags 4 Uhr vom Verf.

Impfungen mit Sinus-Blut. 1. Weisse Maus $^1/_2$ ccm subcutan — bleibt vollständig gesund. 2. Weisse Maus $^3/_4$ ccm subkutan — bleibt vollständig gesund.

Impfung mit Cerebrospinalflüssigkeit. 1. Weisse Maus $^1/_2$ ccm. subkutan. Stirbt nach 4 Tagen ohne tetanische Erscheinungen. 2. Weisse Maus. 1 ccm subcutan. Bleibt gesund.

Impfung mit einem Gewebsstück von der Wunde. Weisse Maus erhält an der Schwanzwurzel ein kleines Stückchen Gewebe, vom Wundrande. (Wundsecret ist keines mehr vorhanden) — das Tier bleibt vollständig gesund.

Impfung mit Medulla oblongata. 1. Weisse Maus. Kleines Stückchen Medulla in eine Hauttasche an der Schwanzwurzel. Am 13. V. sind keine Krämpfe wahrnehmbar. Ueber Nacht †. 2. Weisse Maus, auf die nämliche Weise geimpft. Stirbt in derselben Nacht. Am Tage vorher waren keine Krämpfe wahrzunehmen.

Impfung mit Rückenmark. (Oberer Teil des Halsmarks.) 1. Weisse Maus. Kleines Stück in eine Hauttasche an der Schwanzwurzel. Am 13. V. Nichts besonderes; am 14. noch gesund. Am 15. Contracturen der hintern Beine. In der Nacht vom 15. auf den 16. †.

2. Maus, auf dieselbe Weise geimpft. Gewebsbröckel grösser. Am 13. V. allgemeine Krämpfe! In der Nacht vom 13. auf 14. †.

Histologische Untersuchung der Medulla oblongata durch Dr. Wlassak, Privatdozent für Physiologie. (Steht noch aus.)

Epikrise. Bei diesem 6. Fall von Kopftetanus, den ich selbst zu beobachten Gelegenheit hatte, kam die Infektion mit den Tetanussporen dadurch zu Stande, dass Strassenstaub in eine tiefe Quetschwunde der Nase gelangte. Zweifellos handelte es sich dabei um eine Mischinfektion. Neben Eiterung in der Wunde entwickelte sich phlegmonöse Infiltration und erysi-

pelatöse Entzündung der Haut. Die Diagnose der Mikroorganismen welche an dieser Mischinfektion teilnahmen, ist bakteriologisch nicht festgestellt. (Ich selbst sah den Pat. erst am 3. Tage des Spitalaufenthaltes, nachdem die Wunde wiederholt energisch desinficiert worden war). Durch die 24 Stunden nach der Verletzung von Herrn Sekundararzt Dr. Schlatter vorgenommene erste Desinfektion der Wunde konnte die Infektion nicht mehr verhindert werden. Die Inkubationszeit beträgt 4 Tage, ist also eine relativ kurze.

Symptomatologisch ist der Fall von grösster Wichtigkeit. Er liefert eine neue exquisite Bestätigung für die Richtigkeit der von mir definierten Beziehungen zwischen Sitz der Verletzung und dem primären Auftreten der Erscheinungen des Kopftetanus; er kennzeichnet die Art der Ausbreitung des Toxins in der Umgebung des Infektionsherdes. Die Eintrittspforte der Bacillen liegt median im Gesichte — die Facialislähmung tritt auf beiden Seiten auf! Es reiht sich so diese Beobachtung den analogen Fällen von Thenée und Huntington zur Seite.

Die Lähmung folgt der Kontraktur; ich habe am 3. Tage nach Beginn der tetanischen Erscheinungen auf der linken Gesichtshälfte das Krampfstadium noch auf das deutlichste wahrnehmen können. Die Lähmung tritt nicht auf beiden Seiten gleichzeitig ein, sondern rechts zuerst. Der rechte N. facialis wird in seinen Gesichtszweigen in toto von der Paralyse betroffen; links erstreckt sich die Parese nur auf die oberen Facialisäste, im Gebiete der Mundäste bleibt während der ganzen Dauer der Krankheit die Beweglichkeit zum Teil erhalten. Eine direkte Erklärung dieses ungleichzeitigen und ungleichmässigen Auftretens der Lähmung ist aus Lage und Beschaffenheit der Wunde nicht abzuleiten; doch vermute ich, dass rechts die Quetschung eine grössere war, dass hier eine stärkere Unterminierung der Wundränder durch die gleichzeitige Eiterung statt hatte, kurz, dass auch hier Verhältnisse geschaffen wurden, welche die lokale Vermehrung der Bacillen und die Propagation des Toxins auf dieser Gesichtshälfte begünstigten.

Auf das deutlichste war hier wieder festzustellen, dass im Gebiete der Paralyse rechts die reflektorischen Krampfexacerbationen, die Spasmen, ausblieben, während dieselben im Gebiete des nicht gelähmten linken Facialis sich einstellten. Der Fall zeigt wieder, mit welch grossen Schwierigkeiten eine richtige Beurteilung dieser wechselnden Störungen des Muskelspieles namentlich im Uebergangsstadium von Krampf und Lähmung verbunden ist, und dass auch

der auf diesem Gebiete erfahrene Beobachter nur bei konstant fortgesetztem genauestem Studium sich zurecht finden kann.

Gleichzeitig mit den Erscheinungen im Facialisgebiete stellte sich beiderseits Trismus ein. 3 Tage nachher wird das Schlucken mühsam, zugleich beginnen Respirationskrämpfe, die sich allmählig zu höchster Höhe bis zur drohenden Erstickung steigern; sie werden meist durch den blossen Schluckakt ausgelöst.

Die tetanische Starre macht sich im Weiteren nur noch im Gebiete der NN. accessorii bemerkbar. Die beiden MM. sternocleidomastoid. sind permanent gespannt, während die Nackenmuskeln fast gar nicht ergriffen sind. Die Beugung des Kopfes nach vorn bleibt bis zum Tode fast ungehindert.

Rumpf und Extremitäten bleiben vollständig frei von Krampf und zwar nicht nur von der permanenten Starre, sondern auch von kouvulsiven Spasmen. Es schliesst sich damit diese Beobachtung an jene früher beschriebenen seltenen Fälle an (Nerlich, v. Wahl), wo der Tetanus auf die medullären Nervengebiete beschränkt bleibt, und die wir mit dem von Janin in weiterem Sinn gebrauchten Namen Tetanus medullaris bezeichnen könnten.

Trotz der kurzen Inkubationszeit ist der Verlauf der Krankheit ein subakuter zu nennen. Die Symptome setzen nicht mit jener furchtbaren Vehemenz ein, wie dies z. B. bei der 4. unserer eigenen Beobachtung der Fall war.

Die Temperatursteigerungen beginnen so genau gleichzeitig mit den Symptomen der komplicierenden Pneumonie, dass wir dieselben ganz auf Rechnung des letztern Prozesses setzen müssen.

Ich schliesse meine Studien in der Voraussicht, dass die Lücken, welche in ihren Ergebnissen sich darbieten, bald durch neue Arbeiten Anderer ausgefüllt werden. Möge für mich aus diesen künftigen Forschungen die Befriedigung hervorgehen, dass ich bei meinem Versuche, die Krankheitserscheinungen des Tetanus mit den jetzt mir gebotenen Hilfsmitteln zu deuten, nicht weit vom richtigen Wege der Erkenntnis abgewichen bin.

Zuletzt erfülle ich die Pflicht, für die Unterstützung bei dieser Arbeit meinen Dank auszusprechen den Herrn Krönlein, Gaule, v. Monakow, Hanau, Wlassak, Eichhorst, Ribbert, Egli, O. Wyss, Roth, Frölich, Hirzel, A. Huber.

AUS DER

FREIBURGER CHIRURGISCHEN KLINIK

DES PROF. DR. KRASKE.

XX.

Tendovaginitis suppurativa gonorrhoica,

ein Beitrag zu der Lehre von den gonorrhoischen Metastasen.

Von

Dr. E. Jacobi und Dr. E. Goldmann,

Privatdocent für Dermatologie. Privatdocent für Chirurgie.

Die Grundlage der vorliegenden Arbeit bietet folgender in der Freiburger chirurgischen Klinik beobachteter Fall.

Ein 37jähriger, lediger Arbeiter aus Mülhausen, C. M. suchte am 21. V. 93 vormittags die Hilfe der Klinik wegen starker Schmerzen am linken Fuss auf. Dieselben bestanden seit 16 Tagen, hatten sich ohne besondere Ursache eingestellt und machten sich besonders beim Gehen bemerkbar. Zu ihnen gesellte sich eine Schwellung am Fussrücken. Die Beschwerden des Patienten nahmen der Art zu, dass längeres Gehen und Stehen ihm unmöglich wurden. Er entschloss sich daher in die Klinik sich aufnehmen zu lassen.

Patient, welcher sich zu Fuss in die Klinik begeben hatte, war ein kräftig gebauter Mann von blasser Gesichtsfarbe. Bei der Untersuchung des linken Fusses fand man eine Schwellung am Sprunggelenk, die am stärksten in der Umgebung des Malleolus internus sich darstellte. Sie erstreckte sich etwa 4 Finger breit oberhalb des Malleolus internus am Unterschenkel herauf und setzte sich in Gestalt einer wurstförmigen Geschwulst an der Fusssohle bis zur Tuberositas ossis navicularis fort. Die Haut über der Geschwulst zeigte eine geringe Rötung und war auf Druck

empfindlich. Am Fussrücken mässiges Oedem. Der Fuss wurde in leichter Plantarflexion und Supination gehalten. Aktive Beweglichkeit wesentlich beschränkt, auch bei passiven Bewegungen erfolgte ein reflektorischer Krampf der Unterschenkelmuskulatur, sobald der Versuch einer starken Dorsalflexion und Pronation gemacht wurde. Die Palpation der Anschwellung am Malleolus internus, die ausserordentlich druckempfindlich war, ergab eine tiefgelegene, breitwellige Fluktuation, die im ganzen Gebiet der Anschwellung, vom Malleolus internus bis zur Fusssohle nachweisbar war. Sprunggelenk, Unterschenkel- und Fusswurzelknochen boten bei der genauen Untersuchung nichts Besonderes dar. Lymphdrüsen der Kniekehle und Leistenbeuge unverändert.

Der objektive Befund am Fuss war somit ein zu prägnanter, dass eine akute Entzündung der am Malleolus internus befindlichen Sehnenscheiden angenommen werden musste. Die Ausdehnung der Schwellung, die Stellungsanomalie des Fusses, die mangelnde Schmerzhaftigkeit bei Bewegungen der Zehen liessen mit ziemlicher Sicherheit eine isolierte Erkrankung der Scheide des M. tibialis posticus bestimmen.

Zweifelhaft blieben die Art der Entzündung, ihr primärer Ausgangspunkt und ihre Aetiologie. Eine beim Eintritt des Patienten vorgenommene Temperaturmessung ergab eine Morgentemperatur von 38,3°. Da Patient aber einen weiten Marsch unter starken Schmerzen gemacht hatte, konnte die Temperaturerhöhung allein für die Diagnose nicht ausschlaggebend sein. Die Annahme einer eitrigen Entzündung musste aber durch das Fieber sowohl, als durch die grosse Empfindlichkeit der Anschwellung und die Funktionsstörung sich aufdrängen. Das Fehlen von entzündlichen Erscheinungen in benachbarten Gelenken oder an benachbarten Knochen liess eher eine primäre als eine sekundäre Erkrankung der Sehnenscheide denken. Welches sollte nun aber der Anlass zu einer primären eitrigen Entzündung der Sehnenscheide des M. tibialis posticus mit schleichendem Verlauf sein? Eine Verletzung war nicht vorausgegangen, Patient gab auf wiederholtes Befragen mit Bestimmtheit an, dass das Fussleiden spontan entstanden sei. Er behauptete stets gesund gewesen zu sein und aus gesunder Familie zu stammen. Gelenkerkrankungen wollte er früher nie gehabt haben. Am wahrscheinlichsten musste demgemäss die Annahme einer metastatischen Sehnenscheideneiterung erscheinen.

Eine sofort vorgenommene Untersuchung der Genitalien ergab, dass ein eitriger Ausfluss aus der Harnröhre bestand, von dem Pat. endlich eingestand, dass er denselben seit 6 Wochen im Anschluss an einen Coitus bemerkt habe. Bei der bakteriologischen Untersuchung des auf dem Objektträger getrockneten und mit Löffler'schem Methylenblau gefärbten Eiters fand man in Eiterkörperchen eingeschlossene typische Gonokokken in grosser Anzahl. Der Eiterbeimengung ent-

sprechend enthielt der Harn eine mässige Eiweissmenge. Die Harnröhre, besonders die des Penis auf Druck sehr empfindlich, Nebenhoden und Leistendrüsen beiderseits unverändert.

Nun erst hatte man für die Auffassung des Fussleidens sichere Daten gewonnen. Es wurde die Diagnose auf eine metastatische, gonorrhoische Sehnenscheidenentzündung des M. tibialis posticus gestellt.

Am folgenden Tage wurde unter den üblichen antiseptischen Kautelen von Herrn Prof. Kraske in Chloroformnarkose eine Operation am Fuss ausgeführt. Der Pat. zeigte übrigens eine Morgentemperatur von 37,3°. Durch einen bogenförmigen, 4 cm oberhalb des Malleolus internus beginnenden und bis zum Tuberositas navicularis reichenden Schnitt wurden hart an der medialen Tibiakante Haut und Unterhautbindegewebe durchtrennt. Hierbei erfolgte aus den dilatierten Gefässen eine geringe Blutung, die beim Auseinanderhalten der Wundlippen durch scharfe Haken stand. Bei der nunmehr vorgenommenen Durchtrennung des Lig. laciniatum wölbte sich in die Wundspalte eine Schwellung stark vor. Der nächste Schnitt, der durch eine fast 1 cm dicke Gewebspartie hindurchgeführt werden muss, förderte eine, scheinbar unter hohem Druck stehende, gelbliche, mässig dickflüssige, etwas fadenziehende, stark blutige Eitermenge zu Tage, die sofort zur bakteriologischen Untersuchung verwandt wurde. Nach Abfluss von etwa 50 gr Eiters fand man in der Tiefe der Scheide die Sehne des M. tibialis posticus, die von dem leicht verdickten und injicierten visceralen Blatte der Sehnenscheide überzogen war. Die Sehne selbst zeigte keine Veränderungen ihrer Farbe und ihres Glanzes und spielte frei in der Scheidenhöhle. An der Oberfläche der Sehnenscheide selbst sah man mehrfach gelblich-weisse Auflagerungen, die ziemlich fest der Unterlage anhafteten und nur unter Blutungen sich entfernen liessen. Da, wo das parietale Blatt der Sehnenscheide frei von Auflagerungen war, erschien es lebhaft gerötet, succulent und von sammtartiger Beschaffenheit.

Herr Prof. Kraske hatte die grosse Güte, uns behufs mikroskopischer Untersuchung ein Stück der Sehnenscheide zu exstirpieren, welches lebenswarm in absoluten Alkohol eingelegt wurde. Nach Ausspülung der Sehnenscheide mit 3% Carbolsäurelösung, wurde eine Tamponade mit Jodoformgaze vorgenommen. Der Pat. reagierte auf den Eingriff mit einer Abendtemperatur von 38,3°. Dieselbe wiederholte sich am folgenden Tage. Später blieb der Wundverlauf ein völlig reaktionsloser. Während des weiteren Verlaufes wurde bei dem Patienten eine Lokalbehandlung der Gonorrhoe durchgeführt. Die Sekretion der Wunde, die zunächst eine sehr starke war, liess unter austrocknenden aseptischen Verbänden allmählich nach. Die Wundlöcher füllten sich mit gesunden, üppigen Granulationen aus. Nur blieb der Fuss im ganzen trotz vertikaler Suspension geschwollen. Am 15. Juli stand der Patient auf und

machte Gehversuche. Am 5. August musste Pat. das Hospital verlassen. Die Gonorrhoe hatte sich wesentlich gebessert. Die Operationswunde stellte eine oberflächliche, gut granulierende Fläche dar. Die Bewegungen des Fusses waren allerdings noch nicht ganz schmerzfrei, Patient konnte aber längere Zeit herumgehen und auf dem kranken Fuss stehen. Pat. versprach sich in der Klinik wieder zu zeigen, liess sich aber nicht mehr blicken.

Die bakteriologische Untersuchung des Eiters wurde in der Weise vorgenommen, dass von dem bei der Operation ausfliessenden, blutigen Eiter ein Teil in einem sterilisierten Reagensglas aufgefangen und sofort zu Trockenpräparaten sowie zu Kulturversuchen verwandt wurde.

Was zunächst die Trockenpräparate betrifft, die in gewohnter Weise auf Objektträgern durch Ausstreichen hergestellt und meist mit Löffler's alkalischem Methylenblau gefärbt wurden, so ergab die mikroskopische Untersuchung, dass in jedem Präparate, wenn auch spärlich sich Mikroorganismen fanden, welche sich als Diplokokken darstellten, in Häufchen im Inneren von polynukleären Leukocyten lagen und wegen ihrer intensiven Färbung, ihrer Grösse, ihrer Lagerung zu einander und zu den Zellkernen als Gonokokken angesprochen werden mussten. Es fand sich diese eine Bakterienart allein, welche in den nach Gram gefärbten Präparaten vermisst wurde, ein Beweis mehr, dass es sich thatsächlich um Gonokokken handelte.

Wenn es somit nach der mikroskopischen Untersuchung des Eiters schon ziemlich sicher erschien, dass wir Gonokokken vor uns hatten, so wurde dieser Befund durch den Ausfall des Kulturversuches unterstützt. Leider war es unmöglich, vor der Operation Menschenblutserum zu beschaffen, um nach Wertheim auf Blutserum-Agar-Züchtungen zu versuchen. Es standen uns nur Gelatin, Agar-Agar und Hammelblutserum zur Verfügung. Es wurden nun 4 Gelatineröhrchen (Stich), 4 Agar-Agar-Röhrchen und 4 Hammelblutserumröhrchen (Ausstrich) mit dem betreffenden Eiter beschickt und Agar-Agar sowie Blutserum bei Brüttemperatur (37°) gehalten. Das Resultat der Kulturversuche war folgendes:

Von den 12 Röhrchen blieben 11 völlig steril, und nur in einem der Hammelblutserum-Reagensgläser entwickelte sich eine einzelne Staphylokokkenkultur, welche wohl mit Recht als zufällige Verunreinigung betrachtet werden kann. Das Vorkommen von vereinzelten Staphylokokken in einem chirurgischen Operations-

saal [1]) bei einer Operation, welche unter den gewöhnlichen antiseptischen Kautelen vorgenommen wird, dürfte kaum überraschen und muss als irrelevant betrachtet werden, da in keinem der Stichpräparate, ebensowenig wie in dem untersuchten Gewebe ähnliche Bakterien aufgefunden wurden. So ist also der negative Ausfall des Kulturversuches auf Nährböden, welche für das Wachstum von Gonokokken erfahrungsgemäss ungeeignet sind, eine weitere Stütze für die Annahme, dass die im Eiter aufgefundenen Diplokokken wirkliche Gonokokken waren und dass ausschliesslich diese Bakterien im Eiter vorhanden waren.

Das excidierte Stück der Sehnenscheide wurde nach der Härtung in Alkohol, der Durchtränkung mit Xylol in Paraffin eingebettet. Die mit dem Mikrotom angefertigten Schnitte sind ausser mit den üblichen kernfärbenden Farbstoffen nach Biondi-Heidenhain und zur Untersuchung auf Gonokokken nach der neuesten Methode von Finger mit Borax-Methylenblau tingiert worden (Entfärbung mit ½% Essigsäure).

An der freien Fläche der Sehnenscheide fiel zunächst ein völliges Fehlen des Endothels auf. An dessen Stelle fand sich ein mit reichlichen Eiter- und Blutkörperchen durchsetztes Netzwerk, welches in das Gewebe der Sehnenscheide selbst verschieden weit hereinreichte. Die Scheide selbst war sehr gefässreich. Ganz besonders nahe der Innenfläche der Sehnenscheide fand sich ein reichlicher Kranz von feinen Kapillaren, die stark erweitert und mit Blut strotzend gefüllt waren. Vielfach sah man die Endothelzellen derselben in Mitose. Ausser Kapillaren fand man in der Synovialis zahlreiche grosse Bindegewebszellen von der doppelten Grösse der Eiterkörperchen. Ganz besonders in der Nachbarschaft der freien Scheidenfläche sah man die Fibroblasten vielfach in Teilung begriffen. Für gewöhnlich erschien ihr Protoplasma ganz homogen. Da wo ein Zerfall von roten Blutkörperchen oder Leukocyten bemerkbar war, sah man die Fibroblasten entweder mit Pigment oder mit den Chromatinresten der Leukocyten beladen. Dann zeigten sich aber nicht selten in der gleichen Zelle mehrere Kerne. Solche vielkernige Fibroblasten lagen zuweilen in grösserer Menge nebeneinander und erinnerten an die bekannten Riesenzellen der chronischen Entzündung (Tuberkulose, Syphilis). Nur wenig ausgeprägt waren die Erscheinungen einer progressiven Entwicklung der Fibroblasten zu Spindelzellen und Bindegewebe. Das grosse mikrosko-

1) Hägler. Diese Beiträge. Bd. IX. S. 496.

pische Bild war von einer diffusen Infiltration der Synovialmembran mit polynukleären Leukocyten beherrscht, die am zahlreichsten an der Innenfläche der Scheide vertreten waren und an Zahl und Menge gegen die fibröse Scheide zu abnahmen. Weiterhin bemerkte man, besonders der Innenfläche zugekehrt, sehr zahlreiche Mastzellen und endlich Zellen, deren Protoplasma aus Kugeln und Schollen zusammengesetzt erschien und durch Eosin lebhaft rot sich färbte. Es waren dies dieselben Zellen, die einer von uns früher als „Kugelzellen" beschrieben und neuerdings von Touton als den „Russelschen Körperchen" gleichwertige Gebilde aufgefasst werden. Die fibröse Scheide der Sehne zeigte gleichfalls eine Infiltration mit Eiterkörperchen. Hier lagen aber dieselben vielfach in der unmittelbaren Umgebung der erweiterten Gefässe. Bemerkenswert erschien das fast völlige Fehlen von Nekrosen, weiterhin von eosinophilen Zellen (Biondi-Heidenhain). Die Untersuchung der Gewebsschnitte auf Gonokokken, die, wie erwähnt, nach der neuerdings von Finger angegebenen Methode vorgenommen wurde, war eine ausserordentlich mühsame. Mit Sicherheit sind Gonokokken nur spärlich in Eiterkörperchen und Fibroblasten nahe der Scheideninnenfläche gefunden worden. Sie lagen zumeist gruppenweise beieinander und zeichneten sich durch ihre dunklere Färbung vor den Gewebskernen und dem Kerndetritus der Leukocyten aus. Die Mastzellenkörnelung, welche bei der Finger'schen Färbemethode ein rostbraunes Aussehen annimmt, liess sich von der dunkel-blauen Tinktion der typisch angeordneten Gonokokken mit Sicherheit unterscheiden.

Trotz eifrigster Nachforschung konnten ausser Gonokokken andere Mikroorganismen in der Scheide nicht aufgefunden werden. Ueber die Verteilung der Gonokokken im Gewebe und ihr freies Auftreten in den Bindegewebsspalten müssen wir angesichts des spärlichen Befundes von Gonokokken überhaupt es uns versagen, nähere Angaben zu machen. Uebereinstimmend hatten somit die klinische, anatomische und bakteriologische Untersuchung ergeben, dass im vorliegenden Falle eine reine metastatische, gonorrhoische Sehnenscheideneiterung bestanden hatte.

Von Interesse ist zunächst die Lokalisation der Metastasen. Schon früher sind gonorrhoische Sehnenscheidenentzündungen z. B. von Tollemer und Macaigne und von Róne beschrieben worden; hier handelte es sich aber zumeist um Erkrankungen der Sehnenscheiden an der Hand, an denen man ja auch sonst viel-

fach eitrige Entzündungen beobachtet. Wir sehen von einer wiederholten Aufzählung der betreffenden Fälle ab, da dieselben in jüngster Zeit in dem zusammenfassenden Referat von Touton und der ausführlichen Litteraturübersicht der Finger'schen Arbeit zur Genüge beleuchtet worden sind. Sie bieten auch ein besonderes chirurgisches Interesse nicht. Die Affektion der Tibialisscheide ist dagegen bisher fast völlig unbekannt geblieben.

Wir entnehmen z. B. der bekannten Monographie von Heineke („die Anatomie und Pathologie der Schleimbeutel und Sehnenscheiden") aus dem Jahre 1869 die Bemerkung: „Die Sehnenscheiden hinter dem Malleolus internus scheinen sehr selten krankhaften Veränderungen ausgesetzt zu sein. Eiterungen dieser Scheiden haben wir nur nach Verletzungen beobachtet". Selbst primäre, chronische Erkrankungen dieser Scheide scheinen fast völlig unbekannt zu sein. In den bekannteren Handbüchern der Chirurgie wird die Erkrankung der Tibialisscheide überhaupt nicht erwähnt. Für gewöhnlich dürfte es auch sehr schwer sein, allein aus dem klinischen Bilde die Diagnose einer primären Erkrankung der Tibialisscheide zu stellen und dieselbe von einer solchen der benachbarten Scheide des Flexor digitorum communis zu unterscheiden.

Als Wegweiser hat allein die Thatsache zu dienen, dass die Scheide des Tibialis posticus eine grosse obere Endpforte besitzt und für gewöhnlich am Unterschenkel höher als die des Flexor digitorum communis hinaufreicht. In unserem Falle war auch von diagnostischem Werte die Stellung des Fusses in leichter Supination und die schmerzhafte Pronation neben der charakteristischen Konfiguration und Ausbreitung der hinter dem Malleolus internus gelegenen Anschwellung bis zur Tuberositas ossis navicularis.

In dem Vordergrunde des Interesses steht aber wohl die besondere Art der durch den Gonococcus angeregten Entzündung. Es lag zwar eine eitrige Entzündung vor, aber eine Form der eitrigen Entzündung, wie sie sonst der Sehnenscheide nicht eigen zu sein pflegt. Für gewöhnlich verläuft bekanntlich die eitrige Sehnenscheidenentzündung mit Nekrose der Scheide und der Sehne. Es bilden sich peritendinöse Infiltrate und Abscesse, die nach den äusseren Bedeckungen zu durchbrechen können. Gemeiniglich ist der Verlauf ein rascher, er ist begleitet von erheblichen subjektiven Beschwerden und Veränderungen des Allgemeinbefindens. Wie häufig bricht eine solche eitrige Entzündung in eine benachbarte Scheide durch und ruft hier die gleichen Veränderungen wie an der zuerst

befallenen Scheide hervor, pflanzt sich auf benachbarte Sehnen und Knochen fort. Wie ganz anders die eitrige Entzündung in unserem Falle! Hier beobachteten wir einen schleichenden Beginn, bei einer Dauer von 16 Tagen kein Uebergreifen auf die Nachbarschaft, nur eine mässige Veränderung des Allgemeinbefindens. Mit diesem klinischen Bilde völlig im Einklang stand der bei der Operation erhobene lokale Befund an dem erkrankten Fusse. Am bemerkenswertesten muss es erscheinen, dass die Erkrankung auf die Scheide des Tibialis posticus streng sich beschränkte, obwohl bekanntlich dieselbe von der benachbarten des M. flexor digitorum communis nur durch ein fibröses Septum getrennt ist. Auch die Sehne war im Aussehen unverändert geblieben und hat auch im weiteren Verlaufe keine Nekrose erlitten, trotzdem sie frei in der mit Eiter gefüllten Scheidenhöhle spielte. Ja selbst das mikroskopische Bild der erkrankten Scheide muss als ein besonderes und von demjenigen der gewöhnlichen eitrigen Entzündung verschiedenes bezeichnet werden. Vor allem fehlen Nekrosen. Neben diffuser Infiltration der Scheide mit Eiterkörperchen, progressiver Gewebswucherung, die sich makroskopisch als Verdickung und stärkere Vaskularisation der Scheide darstellt, mikroskopisch in Mitosen der Kapillarendothelien und Fibroblasten sich äussert. Aus allen erwähnten Thatsachen müssen wir schliessen, dass hier eine eitrige Entzündung besonderer Art vorlag.

Halten wir bei der Entzündung der Gelenke, die in ihrer Pathologie so vielfache Analogien mit den Sehnenscheiden darbieten, Umschau, so fällt auf, dass in unserem Falle die eitrige Entzündung die Charaktere derjenigen Gelenkeiterung besitzt, welche Volkmann zuerst als „katarrhalische“ beschrieben hat, deren wesentlichstes Merkmal bekanntlich darin besteht, dass trotz Eiterung tiefgehende Zerstörungen der Synovialhaut nicht vorliegen. Es erscheint nicht ohne Interesse, dass die erste Schilderung Volkmann's über diese oberflächliche, der an Schleimhäuten ähnliche, katarrhalische Eiterung der Gelenkmembran anknüpft an einen Fall von gonorrhoischer Gelenkeiterung. In den neueren zahlreichen Publikationen über gonorrhoische Gelenkerkrankung haben die Autoren vielmehr sich mit der Frage nach dem ätiologischen Zusammenhang zwischen Gelenkerkrankung und gonorrhoischer Harnröhrenentzündung als mit der Pathologie der Gelenkentzündung selbst beschäftigt. Wir sehen zunächst von der jüngsten, erschöpfenden Publikation von Finger, Ghon und Schlagenhauffer ab. Ueberblicken wir aber die Kasuistik, so finden wir, dass in den

meisten Fällen selbst von eitriger Entzündung der Gelenke nur ausnahmsweise von schweren Zerstörungen der Gelenke die Rede ist. In vielen Fällen bleibt nach der Ausheilung des Prozesses zwar eine Bewegungsbeschränkung und Stellungsanomalie des Gelenkes zurück, aber zu einer ausgedehnten Zerstörung des Bandapparates oder der Gelenkköpfe ist es nicht gekommen. Dementsprechend findet sich in vielen Fällen von gonorrhoischer Gelenkentzündung ein eitriges Exsudat im Gelenk überhaupt nicht, es besteht eine seröse oder serofibrinöse Entzündung, die sehr zur Bildung von Adhäsionen disponiert. Ja in manchen Fällen kann die objektive Untersuchung ein entzündliches Exsudat überhaupt nicht feststellen, so dass man zur Annahme einer Gelenkneuralgie hinneigt und doch werden alle diese Prozesse von der gleichen Ursache, dem Gonococcus veranlasst. Sehr ähnlich liegen die Verhältnisse an den Sehnenscheiden bei den gonorrhoischen Erkrankungen derselben. Auch hier finden sich die mannigfaltigsten Formen der Entzündung mit den verschiedenartigen Exsudaten (cf. König: Allg. Chirurgie). In manchen Fällen von gonorrhoischer Sehnenscheidenentzündung kann ein Exsudat fast ganz fehlen und es zeigt sich allein eine beträchtliche Schwellung der Scheidenwand; oder aber das Exsudat kommt im Verlaufe der Erkrankung zur Resorption und die Sehnenfunktion bleibt eine normale. In Fällen von gonorrhoischer Sehnenscheidenentzündung mit eitrigem Exsudat wie in dem mitgeteilten, bleibt die eitrige Entzündung in der Regel eine oberflächliche, sie führt zu keiner tieferen Zerstörung der Scheidenwand, lässt sich also mit Recht als eine „katarrhalische" im Sinne Volkmann's bezeichnen [1]).

Worauf diese Verschiedenheit der gonorrhoischen Metastasen an Gelenken und Sehnenscheiden beruht, ob auf dem Virulenzgrad des infektiösen Agens, ob auf besonderen Verhältnissen der Synovialmembran der Gelenke und Sehnenscheiden, ob endlich auf dem verschiedenen zeitlichen Auftreten der Metastasen, muss dahin gestellt bleiben, sehen wir doch, dass der Gonococcus selbst an der Eintrittspforte, der Harnröhre, nur selten schwere Schädigungen der Schleimhaut veranlasst.

Die interessanten Untersuchungen von Finger, Ghon und Schlagenhauffer haben uns mit gewissen Erscheinungen in der Biologie des Gonococcus bekannt gemacht, die uns manche

1) Anmerkung: Die „katarrhalische Gelenkeiterung" ist zuweilen gleichzeitig von einer ähnlichen Entzündung der Sehnenscheide begleitet (cf. König. Allgemeine Chirurgie 1885. S. 463).

bisher unaufgeklärte Thatsache in der Pathologie der Gonorrhoe und ihrer Komplikationen verständlich macht. Für die uns beschäftigenden Fragen sind von besonderem Wert die von den genannten Autoren ausgeführten Impfversuche mit Reinkulturen von Gonokokken in die Gelenke von Versuchstieren. Bei Hunden, Kaninchen und Meerschweinchen liessen sich akute Gelenkentzündungen zum Teil eitriger Natur erzeugen, die aber rasch ablaufen, wobei eine Vermehrung der Gonokokken ausbleibt. Weder im Eiter noch im Gewebe liessen sich nach Ablauf von 48 bis 72 Stunden nach der Injektion Gonokokken nachweisen. Kontrollversuche lehrten anderseits, dass die Gelenkentzündungen bei den Impftieren durch den Gonococcus selbst und nicht durch seine Stoffwechselprodukte hervorgebracht wurden. Es kann wohl einem Zweifel nicht unterliegen, wie die Metastasen in die Gelenke und Sehnenscheiden nach Gonorrhoe zustande kommen. Dieselben können nur auf dem Blutwege erfolgen. Man muss wohl in Analogie mit anderen infektiösen Entzündungen der Gelenke und Sehnenscheiden annehmen, dass die Mikroorganismen auf die freie Fläche der Synovialis abgelagert werden und bei normaler Scheide sofort eine diffuse Erkrankung der ganzen Scheide veranlassen. Sehr interessant erscheint es nun, worauf übrigens auch Finger, Ghon und Schlagenhauffer aufmerksam machen, dass auch an den metastatischen Herden sowohl an der Oberfläche als im Inneren der betreffenden Gewebe der Gonococcus zumeist in dem Protoplasma der polynucleären Leukocyten sich findet. An Gelenken und Sehnenscheiden trifft man dieses Verhältnis zwischen Gonococcus und Eiterzelle nicht allein in entzündlichem, freiem Exsudat, auch in dem Gewebe der Synovialis findet sich das gleiche Verhältnis. Nach der heute allgemein herrschenden Anschauung über die Beziehung zwischen Leukocyten und Gonokokken müssen wir annehmen, dass auch an Gelenkmembranen und Sehnenscheiden die Aufnahme der Gonokokken durch die Leukocyten an der freien Innenfläche der betreffenden Membranen erfolgt. Von hier aus gelangen die durch die Leukocyten verschleppten Gonokokken auch in tiefere Abschnitte der Synovialis. Durch Zerfall der Leukocyten können die Gonokokken wieder frei und durch die „phagocytären" Fibroblasten (Nikiforoff) aufgenommen werden. Das Verhalten des Endothels zu der Gonokokkeninvasion ist noch nicht völlig klargelegt. In unserem Falle fehlt das Endothel vollständig. Auch in dem genau untersuchten Falle von Finger, Ghon und Schlagenhauffer fehlte an

der Synovialmembran des Kniegelenks, in dem zuerst eine gonorrhoische Metastase stattgefunden hatte, das Endothel. Es wäre wohl denkbar, dass die Nekrose des Endothels eine Wirkung des Gonococcus darstellt. Hierdurch werden sowohl Bedingungen für das Eindringen der Gonokokken in die Synovialmembran selbst geschaffen, als auch entstehen günstige Bedingungen für die Bildung eines reichlichen intraartikulären Exsudates. —

Abgesehen von der kasuistischen Bedeutung des vorliegenden Falles scheint uns sein Wert hauptsächlich darin zu liegen, dass es an der Hand desselben uns möglich wurde, auch eine genaue anatomische Untersuchung einer unkomplizierten, reinen gonorrhoischen Sehnenscheidenaffektion vorzunehmen. Dieselbe im Zusammenhang mit den klinischen Erscheinungen der gonorrhoischen Gelenk- und Sehnenscheidenaffektionen gestattete uns die Schlussfolgerung, dass die gonorrhoische eitrige Entzündung dieser Organe eine ganz besondere Form der eitrigen Entzündung darstellt, insofern sie schwere Zerstörungen nicht im Gefolge hat. Sie stellt sich vielmehr als eine Steigerung der sonst bei Gonorrhoe vielfach beobachteten serösen und sero-fibrinösen Entzündung dar und geht vielfach mit den Erscheinungen der Proliferation, der Gewebsneubildung einher. —

Litteraturverzeichnis.

1) Heineke. Die Anatomie und Pathologie der Schleimbeutel und Sehnenscheiden 1868.

2) Touton. Berliner klin. Wochenschr. 1894. Nr. 21, 22, 23.

3) Neisser. Deutsche med. Wochenschr. 1894. Nr. 15.

4) Deutschmann. Gräfe's Archiv 1890.

5) Hoeck. Wiener klin. Wochenschr. 1893. Nr. 41.

6) Horwitz. Wiener klin. Wochenschr. 1893. Nr. 4.

7) Tollemer u. Macaigne. Revue de médecine 1893. Nr. 11.

8) Sahli. Korrespondenzblatt für Schweizer Aerzte 1887.

9) Finger. Die Blennorrhoe der Sexualorgane und ihre Komplikationen 1893.

10) Finger, Ghon u. Schlagenhauffer. Archiv für Dermatologie und Syphilis 1894. Heft 1, 2, 3.

11) Bóna. Nach Centralblatt für Chirurgie 1893. pag. 584.

12) Schuchard. Virchow's Archiv. Bd. 135. Heft 3. pag. 427.

13) Maymon. Arch. générale 6. Sér. XXVI. pag. 555, 683. 1875.

14) H. Petrone. Centralblatt für Chirurgie 1883.

15) Kammerer. Centralblatt für Chirurg. 1884.

16) Sonnenburg. Berliner klin. Wochenschr. 1886. Nr. 34.

17) Stern. Münchener med. Wochenschr. 1892.

18) Lindemann. Beiträge zur Augenheilkunde 1892.
19) Bousquet. Journal de dermatologie et de syphilographie 1887. Ser. II. Bd. 8.
20) Bergmann. Petersburger med. Wochenschr. 1885.
21) Jacquet. Journal de dermatologie et de syphilographie 1892. Ser. III. Bd. 2.
22) Smirnoff. Nach the Lancet 1886. II. pag. 412.
23) Lang. Archiv für Dermatologie u. Syphilis 1893.
24) Loeb. Deutsches Archiv für klin. Medicin. Bd. 38.
25) Volkmann. Langenbeck's Archiv. Bd. 1.

AUS DER

FREIBURGER CHIRURGISCHEN KLINIK

DES PROF. DR. KRASKE.

XXI.

Beitrag zu der Lehre von der Hypospadie[1]).

Von

Dr. Edwin E. Goldmann,
Privatdozent.

Die Harnröhrenmissbildungen haben durch die fortgeschrittene Erkenntnis der am hinteren Rumpfende des Embryos sich abspielenden Entwickelungsvorgänge ein erneutes wissenschaftliches Interesse erlangt. Ganz besonders ist es die Hypospadie, welche im Lichte der Entwicklungsgeschichte eine einheitliche genetische Deutung zulässt. Bis vor kurzem haben im wesentlichen zwei Theorien bezüglich der Entstehung der Hypospadie geherrscht. Der älteren zufolge stellt die Hypospadie das Resultat einer im fötalen Leben sich ereignenden Ruptur der mangelhaft zur Vereinigung gelangten Teilstücke der Harnröhre dar. Beherrscht wurde diese Theorie, die vielfach kurzweg als die „mechanische" bezeichnet wird, von der durch Rose aufgestellten Lehre über die normale Entwickelung der Harnröhre. Die Eichelharnröhre als Hauteinstülpung sollte sich mit der primären, aus dem Sinus urogenitalis hervorgehenden Urethra in einer ähnlichen Weise verbinden, wie der Anus mit dem Rectum. Bleibt diese Vereinigung aus durch Persistenz eines Gewebsseptums oder

1) Nach einem im ärztlichen Verein zu Freiburg gehaltenen Vortrag.

durch fehlerhaftes Entgegenwachsen der betreffenden Teile, so werden, nach den die „mechanische" Theorie vertretenden Autoren günstige Verhältnisse für eine fötale Harnröhrenruptur geschaffen. Die unmittelbare Ursache zur Entstehung der Harnröhrenruptur soll die zwischen dem 3. und 5. Fötalmonat einsetzende Sekretion der Niere liefern. Zunächst soll eine starke Erweiterung der Harnröhre an der Stelle der ausgebliebenen Vereinigung der Harnröhrenabschnitte erfolgen. Dieselbe führt angeblich schliesslich zu einer Ruptur der Urethra, die mit einer Harninfiltration kompliciert sein kann.

Dieser Theorie, die übrigens zuletzt von Kaufmann eine warme Verteidigung erfahren hat, ist Reichel, gestützt auf die jüngsten Errungenschaften der Embryologie mit Recht entgegengetreten. Ich beschränke mich auf eine gedrängte Wiedergabe seiner Darlegungen, soweit sie die Hypospadie betreffen.

Die Scheidung der gemeinschaftlichen Cloake in den Mastdarm einerseits und den Sinus urogenitalis andererseits wird von dem fast gleichzeitig eintretenden Durchbruch des Dammes und des Sinus urogenitalis nach aussen gefolgt. Schon in einer frühen embryonalen Periode gelangen somit die Produkte der Nierensekretion nach aussen. Die primitive Harnröhrenöffnung, welche zunächst im Gebiete des Dammes gelegen ist, gelangt, mit der zunehmenden Entwickelung des am vorderen Rande des Sinus urogenitalis befindlichen Geschlechtshöckerchen, an dessen Unterfläche immer weiter nach vorn. Schliesslich findet man die Ausmündung der Harnröhre am Ende des 3. Fötalmonates an derjenigen Stelle des Geschlechtshöckerchens, welche die Grenze darstellt zwischen dessen pilzförmig verbreiterten Ende, der späteren Glans penis, und dem Penisschaft Sensu strictiori. Nun erst legt sich die Eichelharnröhre an und zwar ganz unabhängig von der Penisharnröhre. Die Ausbildung derselben erfolgt unregelmässig, zuweilen von vorn nach hinten, zuweilen auch umgekehrt. Auf die feineren Vorgänge der Entwickelung, die übrigens für die ganze Urethra die nämlichen sind, soll nicht eingegangen werden. Erst die Vereinigung der Eichel- und Penisharnröhre bewirkt die Kontinuität des Urethralkanals. Das Praeputium entsteht als ringförmiger Wulst, dem späteren Sulcus coronarius entsprechend, breitet sich über die Eicheloberfläche aus und schliesst sich vollständig zum Ring erst nach völliger Entwickelung der Eichelharnröhre.

Die angeführten embryologischen Thatsachen genügen, um die Schlussfolgerung Reichel's zu rechtfertigen, dass die Hypospadie

als eine Hemmungsmissbildung aufzufassen ist, die je nach dem Zeitpunkt der gehemmten Entwickelung verschiedene Abschnitte der Harnröhre betreffen, und in deren Gefolge mannichfaltige Störungen in der Entwickelung der äusseren Genitalien sich einstellen können. Reichel betont mit Recht, dass als wesentlicher Einwurf der sogenannten „mechanischen" Theorie derjenige gemacht werden muss, dass dieselbe auf falschen anatomischen und entwicklungsgeschichtlichen Voraussetzungen sich aufbaut.

Angesichts des extremen Standpunktes, den die Verteidiger der erwähnten Theorien einander gegenüber einnehmen, schien mir beifolgender Fall von Hypospadie, den ich in der hiesigen Klinik beobachten konnte, von besonderem Interesse zu sein, insofern er ein interessantes Streiflicht auf die Genese der Hypospadie wirft.

Es handelte sich um einen 21jährigen Bauer, der die Hilfe der Klinik wegen einer akuten Gonorrhoe aufsuchte. Abgesehen von den typischen Zeichen derselben, wurde an dem Penis des Patienten folgender Befund erhoben. An der Unterfläche der Glans und zwar im Gebiete des Sulcus



coronarius befindet sich die Harnröhrenöffnung. Dieselbe ist sehr eng und von einer rötlich durchscheinenden, zarten Epidermis umgeben.

An der Spitze der Eichel findet sich eine Oeffnung, die in einen etwa $^1/_4$ cm langen blind endigenden Kanal hereinführt. Im Uebrigen findet sich an der Unterfläche der Eichel eine flache Rinne, in deren Tiefe man mehrfache Krypten wahrnimmt. Das Präputium, welches schürzenartig die Rückenfläche der Eichel umgibt, ist an der unteren Seite derselben gespalten. Streift man die Vorhaut zurück, so beobachtet man etwa der Mitte der Glans entsprechend eine $^1/_8$ cm breite, mässig tiefe Furche, die kreisförmig die Eichel umgebend, in zwei lineäre, weissliche Narben ausläuft, welche in die abnorme Harnröhrenöffnung direkt zu münden scheinen. Die Anamnese ergab, dass die Furchenbildung kongenital war.

Es handelte sich also im vorliegenden Fall um eine typische Hypospadia glandis, die durch eine ringförmige Furchenbildung der Eichel ausgezeichnet war. Soweit ich die Fachlitteratur übersehe, ist eine gleiche Erscheinung bei der Hypospadie noch nicht beschrieben. Herrn Professor Kraske verdanke ich eine zweite völlig gleiche Beobachtung aus seiner Privatpraxis, die er an einem 6 Wochen alten Knaben erheben konnte. Auch hier fand sich neben einer typischen Eichelhypospadie eine Furchenbildung an der Oberfläche der Glans. Das ganze Aussehen der Furchen erinnerte in beiden Fällen sehr an narbige Veränderungen, wie sie durch cirkuläre Umschnürung der Eichel hervorgerufen sein könnten.

Es lag nun gerade in diesen Fällen nahe, auf die „mechanische" Theorie der Harnröhrenmissbildungen zurückgreifend anzunehmen, dass die Hypospadie einer durch Umschnürung der Harnröhre veranlassten Ruptur derselben gefolgt wäre. Hiervon musste man aber bei genauerer Betrachtung der Hypospadie zurückkommen. Dieselbe bot die typischen Erscheinungen jener Form von Hypospadie dar, die, wie oben dargethan, das Bild der Harnröhrenentwickelung etwa dem 3. Fötalmonat entsprechend wiederspiegelt. Die abnorme Oeffnung der Urethra findet sich an der Grenze zwischen Penisschaft und Eichel, die Eichelharnröhre ist mangelhaft ausgebildet, in ihrer normalen Entwickelung zurückgeblieben; das Praeputium zeigt sich gemäss der ausgebliebenen Vereinigung von Eichel und Penisharnröhre an der Unterfläche der Glans gespalten. Die Hypospadie kann also auch in unseren Fällen aus einer Ruptur der cirkulär umschnürten Eichel nicht hervorgegangen sein. Es handelt sich hier vielmehr um eine Bildungsstörung, aller Wahrscheinlichkeit nach durch jene Umschnürung veranlasst. Gerade in dieser Bezeichnung scheinen mir die vorliegenden Beobachtungen von prinzipiellem Interesse zu sein. Wenn auch das wissenschaftliche Verständnis einer Missbildung eine wesentliche Förderung durch die Erkenntnis erfährt, dass dieselbe durch Störungen der normalen Entwickelung veranlasst wird, so muss es andererseits als ein grosser Mangel unseres Wissens empfunden werden, dass wir nur in den wenigsten Fällen im Stande sind, anzugeben, welche Momente die gestörte Entwickelung veranlassen. In unseren Fällen legt die cirkulär die Glans penis umkreisende Furche den Gedanken nahe, dass hier vielleicht amniotische Stränge die normale Entwickelung der Harnröhre gehemmt haben. Dieselben hätten somit die häu-

figste Form der Bildungsstörung der Harnröhre veranlasst, nämlich die Hypospadia glandis.

Die Bedeutung solcher amniotischen Bandmassen für die Entstehung von Missbildungen überhaupt ist wohl schon längst bekannt. Vielfach hat man jedoch ihre Wirkung im Sinne Simpson's gedacht, der bekanntlich für die Missbildungen der Extremitäten z. B. eine Scheidung zwischen Spontanamputat. und Hemmungsmissbildung vornimmt. Unter Spontanamputation beschreibt Simpson die Abtrennung oder Verstümmelung bereits vorgebildeter Teile und macht amniotische Bänder und Streifen besonders für solche Missbildungen verantwortlich. Die Genese der Hemmungsmissbildungen fand bei dieser Scheidung keine Berücksichtigung. Es ist das Verdienst Schrader's in neuerer Zeit auf die Bedeutung der amniotischen Stränge als bildungshemmenden Faktor aufmerksam gemacht zu haben. Er teilt einen Fall von Perobrachie mit, der alle Charaktere einer Bildungshemmung darbietet, der ausserdem durch das Auftreten einer trichterförmigen Einsenkung und einer hieran sich anschliessenden Rinne an dem Rudimente der Hand ausgezeichnet ist. Die Rinne führt er auf die Einwirkung von Amnionfäden zurück. Interessant ist in dem Schrader'schen Fall noch die Beobachtung, dass die Umschnürung der Extremität nicht allein eine Hypoplasie der peripher davon gelegenen Elemente der Hand, sondern auch eine solche des Vorderarmes veranlasst hat. (Der Vorderarm ist auf der Seite der Missbildung wesentlich kürzer und massiger als auf der gesunden Seite). Mit Recht bemerkt Schrader, dass solche Fälle von Bildungsstörungen, die gleichsam das Kennzeichen ihrer Genese in Gestalt von Furchen u. s. w. an sich tragen, uns das Verständnis der weit häufigeren Formen eröffnen, in denen jedes Kennzeichen der Aetiologie fehlt.

Selbstverständlich soll nicht hiermit gemeint werden, dass Hemmungsmissbildungen nur durch Anomalien des Amnion veranlasst werden. Sicherlich wird aber ihre Tragweite unterschätzt. Soviel glaube ich jedenfalls, gestützt auf die Ausführungen Schrader's und die vorliegenden Beobachtungen behaupten zu können, dass Amnionstränge auch bei der Entstehung von Hemmungsmissbildungen beteiligt sind.

Aus diesem Grunde will es mir scheinen, dass gerade bei der Deutung der Harnröhren- und Blasenmissbildungen sowohl die Vertreter der „mechanischen" als auch die der „embryologischen" Theorie einen zu einseitigen Standpunkt einnehmen. Auf der einen

Seite finden wir Autoren wie Kaufmann, die mit grosser Konsequenz und Schärfe für die verschiedensten Formen von Missbildungen der Harnröhre und der Blase die gleiche mechanische Ursache der fötalen Harnröhrenruptur und Harnröhreninfiltration verantwortlich machen, auf der anderen Seite finden wir Vertreter der „embryologischen" Theorie wie Reichel, die in jeder Missbildung der Harnröhre und Blase das Spiegelbild einer Entwickelungsphase, also eine Hemmungsmissbildung erkennen wollen. Sind wir nun aber geneigt, die Amnionfäden als ein ursächliches Moment auch für die Harnröhrenmissbildungen anzuerkennen, so werden wir zugestehen müssen, dass neben rein hemmenden Einflüssen der normalen Entwickelung, ihnen auch verstümmelnde, spaltende Wirkungen rein mechanischer Natur innewohnen.

Zur besseren Erläuterung meiner Auffassung diene allein folgender allerdings seltene Fall, der beiden herrschenden Theorien der Harnröhrenmissbildungen fast unüberwindliche Schwierigkeiten der Deutung bietet. Er ist auf Tafel XXI des Förster'schen *Atlas* abgebildet und wird von Förster, wie folgt, erläutert: „Hypospadie mit Spaltung des Penis. Der abnorm kurze Penis ist an seinem vorderen Ende gespalten, die Spaltung *betrifft die Eichel* und ein kurzes Stück des Körpers, die linke Hälfte ist etwas grösser und vollkommen und zeigt auch eine Art Praeputium, die rechte ist kleiner und eigentümlich, fast S-förmig gestaltet, die Glans daselbst tief eingeschnürt. Zwischen beiden Hälften findet sich eine tiefe Furche, in deren trichterförmigem Grund die Urethra mündet. Der rechte Hoden ist atropisch, Samenleiter, Samenblasen, Prostata, Harnblase und Ureteren normal". Es liegt hier, wie Reichel selbst sagt, eine Kombination von totaler Epi- und Hypospadia glandis vor. Angesichts einer solchen Beobachtung erscheint es mir zum mindestens gezwungen zu sein den rein doktrinären Standpunkt der einen oder anderen Theorie vertreten zu wollen. Es heisst aber den thatsächlichen Verhältnissen keinen Zwang auferlegen, wenn man annimmt, dass in einem derartigen Falle die Spaltung des Penis, die Schnürfurche an der rechten Hälfte der Glans, schliesslich die abnorme Entwickelung der Harnröhre durch Amnionfäden veranlasst worden sind.

Wir hätten also mit anderen Worten eine Kombinationsform von Hemmungsmissbildung und verstümmelnder Spaltmissbildung vor uns, die durch die gleiche Ursache, nämlich Amnionstränge veranlasst worden ist. Stellen wir uns auf einen

solchen Standpunkt, so schwinden auch viele Schwierigkeiten, die besonders der einheitlichen Deutung der Epispadie mit ihren mannigfachen Komplikationen sich uns in den Weg stellen. Bekanntlich sind es gerade diese gewesen, die Thiersch, den erfahrensten Chirurgen auf dem Gebiete der Harnröhrenmissbildungen bald in das eine, bald in das andere Lager gedrängt haben. Um nur ein einziges Beispiel herauszugreifen, möchte ich an den bekannten Fall von Küster erinnern, welcher als „intrauterine Heilung von Blasenspalte mit Epispadie" in der Litteratur aufgeführt wird. Bei einem Knaben wurde eine median gelegene, weissliche Narbe von Küster, beschrieben, die einer anscheinenden Blasenspalte und Epispadia glandis angehörte. Kaufmann erblickt in diesem Falle einen Beweis für die „mechanische Theorie". Er meint, die fertig entwickelte Harnröhre und Blase hätten durch eine Harnstauung eine Ruptur erfahren, die nach Hebung der Stauung in Heilung übergegangen sei mit Hinterlassung einer Narbe. Reichel hinwiederum nimmt auf Grund seiner embryologischen Auffassung der Epispadie, eine nachträgliche, aber unvollständige Vereinigung der Primitivrinne an. Darf man nicht mit gleichem Rechte annehmen, dass die mediane Spaltung der Harnorgane durch Amnionstränge hervorgerufen worden ist? An der Ansatzstelle der vielleicht später abgerissenen oder abgetrennten amniotischen Bänder hat sich ein narbiger Verschluss der gespaltenen Organabschnitte hergestellt. Wissen wir doch, dass zur Entstehung von Amnionsträngen zum mindesten ein oberflächlicher Decubitus des Epithels an der Berührungsstelle von Haut und Amnion notwendig ist. Sehr häufig bildet sich aber auch im Anschluss hieran eine adhäsive Entzündung aus, als deren Endprodukt ein Teil der Pseudoligamente aufgefasst werden muss. Vielleicht ist es auch diese oberflächliche Ulceration und adhäsive Entzündung, die das bekannte Aussehen der unmittelbaren Umgebung von epi- und hypospadischen Oeffnungen veranlassen, welches Thiersch als „wie von misslungenen plastischen Operationen herrührend" beschreibt.

Eine Epispadie neben völlig entwickelter Urethra würde sich nach meiner Auffassung gleichfalls ohne Schwierigkeiten deuten lassen. Damit im Einklang würde endlich die Thatsache stehen, dass Hypoplasie des Penis, Stellungsanomalien desselben im Verlaufe von Harnröhrenmissbildungen zur Beobachtung gelangen. Ich muss mich mit diesen Andeutungen begnügen. Ich möchte deren wesentlichstes Ergebnis in dem Satz zusammenfassen: Die einseitige Auf-

fassung der Harnröhrenmissbildungen vom Standpunkt der „embryologischen“ oder „mechanischen“ Theorie ist eine gezwungene und daher häufig verfehlte; die besonderen Anlässe, welche die Entstehung der Missbildung bestimmen, z. B. amniotische Bänder müssen zur Erklärung der Erscheinung herangezogen werden, dass wir einmal Missbildungen beobachten, die als reine Hemmungsmissbildungen zu betrachten sind, ein anderes Mal solche, die reine Spaltbildungen darstellen und schliesslich solche, die als eine Kombination beider Formen gelten können.

Litteraturverzeichnis.

1) Kaufmann. Verletzungen und Krankheiten der männlichen Harnröhre und des Penis. Deutsche Chirurg. Liefg. 50 a. 1886.

2) Schrader. Deutsche Zeitschr. für Chir. Bd. 37. Heft 5 u. 6. 1893.

3) Förster. Die Missbildungen des Menschen 1865.

4) Simpson. Dublin Journal 1836.

5) Ahlfeldt. Die Missbildungen des Menschen. Bd. 2. 1880.

6) Reichel. Archiv für klin. Chirurgie. Bd. 46. Heft 4.

7) Thiersch. Archiv für Heilkunde. Jahrgang 10.

8) Thiersch. Berliner klin. Wochenschr. 1875.

9) Keibel. Archiv für Anatomie und Physiologie. Anat. Abt. 1888.

10) Keibel. Anatomischer Anzeiger 1891. 7.

11) Retterer. Journ. de l'anat. et de la phys. 1890.

12) Tourneux. Journ. de l'anat. et de la phys. 1888/89.

13) Rosculetz. Beiträge zur Entwicklungsgeschichte des Genitalhöckers. Inaug.-Diss. Berlin 1890.

14) Reichel. Verhandlungen der physik. med. Gesellschaft zu Würzburg 1893.

15) Küster. Ein chirurgisches Triennium 1882.

16) Müller. Handbuch der Geburtshilfe. Bd. 2. pag. 630.

17) Retterer. Bibliographie anatomique 1893. VI.

AUS DER

TÜBINGER CHIRURGISCHEN KLINIK

DES PROF. DR. BRUNS.

XXII.

Ueber die Kropfbehandlung mit Schilddrüsenfütterung[1]).

Von

Prof. Dr. **P. Bruns.**

Die Schilddrüsenfütterung hat sich neuerdings als ein specifisches Heilmittel bei einer Reihe von Affectionen bewährt, welche mit mangelhafter Entwickelung, Degeneration oder Verlust der Schilddrüse in Zusammenhang stehen. Ihre Erfolge bei sporadischem Kretinismus, Myxödem und Entkropfungskachexie sind eine glänzende, fast wunderbare Errungenschaft, welche auch für die Zukunft noch verheissungsvolle Ausblicke gewährt.

Ich habe versucht, einen solchen neuen Weg einzuschlagen und die Schilddrüsenfütterung auch bei der häufigsten Affection der Schilddrüse selbst, bei den Strumen, in Anwendung zu ziehen, um eine Rückbildung derselben zu bewirken. In dieser Richtung habe ich seit Anfang dieses Jahres Versuche angestellt, welche zum Teil überraschende Erfolge ergeben haben.

Die Fälle, welche der Schilddrüsenfütterung unterworfen wurden, betrafen einfache Strumen ohne Complicationen, und zwar aus-

1) Vortrag, gehalten auf der Naturforscherversammlung zu Wien in der gemeinschaftlichen Sitzung der klinischen Sektionen am 25. September 1894. Dem Vortrage sind die Krankengeschichten der in demselben summarisch angeführten 12 Beobachtungen eingefügt.

schliesslich Parenchymkröpfe, da Cystenkröpfe für diese Behandlung von vorn herein keine Aussicht bieten. Zuerst wurden Kinder und jugendliche Individuen gewählt, in der Voraussetzung, dass die Kröpfe bei diesen eher der Rückbildung fähig sind.

Zur Fütterung wurden ganz frische, rohe Schilddrüsen vom Hammel und Kalb benutzt, welche fein geschabt in Oblaten oder auf Butterbrod genossen wurden. Die Einzelgabe betrug gewöhnlich 5—10 g; sie wurde zu Anfang der Behandlung alle 2—3, später alle 8 Tage wiederholt.

Die Fälle sind kurz folgende:

1. Ludwig Schnitzler, 3 Jahre, aus Hirschau. Der Hals war immer etwas dick, seit einigen Monaten Atem erschwert und hörbares Atemgeräusch. In letzter Zeit allmähliche Verschlimmerung. — Die Schilddrüse ist in allen Teilen vergrössert, besonders der rechte Lappen. Halsumfang 28 cm. Bei Körperbewegung ist lauter Stridor hörbar, in geringem Grad auch in der Ruhe. Gesicht etwas cyanotisch und gedunsen.

Schilddrüsenfütterung alle 4 Tage 5—6 g. Nach 14 Tagen ist die Atmung bedeutend freier, der Stridor und die Cyanose geringer. Nach 4 Wochen ist die Atmung vollkommen frei, so dass das Kind treppauf und treppab springt ohne Spur von Stridor. Halsumfang 25,5 cm. Körpergewicht unverändert. Allgemeinbefinden immer ungestört. Gesamtmenge der verbrauchten Schilddrüse 40 g.

2. Magdalene Bierlinger, 7 J., aus Wurmlingen. Seit ½ Jahr ist der Hals dicker, in letzter Zeit Zunahme der Anschwellung. Die Schilddrüse ist in allen Teilen vergrössert, besonders der rechte Lappen bis zu Hühnereigrösse. Halsumfang 33 cm. Konsistenz ist gleichmässig weich. Am rechten Lappen fühlt man starkes arterielles Schwirren.

Schilddrüsenfütterung alle 2, dann alle 8 Tage 5—10 g. Nach 8 Tagen pulsatorisches Schwirren verschwunden, Halsumfang 30 cm. Nach 3½ Wochen Struma ganz verschwunden. Halsumfang 28 cm. Körpergewicht 0,5 kg weniger. Allgemeinbefinden immer ungestört. Gesamtmenge der verbrauchten Schilddrüse 108 g.

3. Ida Haug, 10 J., aus Wurmlingen. Beide Seitenhälften der Schilddrüse sind vergrössert, die rechte mehr als die linke; beide erstrecken sich unter die Schlüsselbeine. Konsistenz gleichmässig weich. Man fühlt starkes pulsatorisches Schwirren. Halsumfang 31 cm.

Schilddrüsenfütterung zuerst alle 2, dann alle 8 Tage 5—10 g. Nach 8 Tagen ist das Schwirren verschwunden. Halsumfang 30 cm. Nach 4 Wochen Struma vollständig verschwunden. Halsumfang 29 cm. Körpergewicht 1 kg weniger. Gesamtmenge der verbrauchten Schilddrüse 66 g.

4. Moritz Laux, 13 J., von Rottenburg. Prominierender Tumor durch

Vergrösserung besonders der rechten Schilddrüsenhälfte und des Isthmus, der bis ins Jugulum reicht; von weicher Konsistenz, jedoch lassen sich einige derbe, bis taubeneigrosse Knoten durchfühlen. Halsumfang 37 cm. Etwas Dyspnoe.

Schilddrüsenfütterung alle 8 Tage 1 g; nach 3 Wochen Struma bedeutend verkleinert, schlaff. Halsumfang 33 cm. Dyspnoe verschwunden. Körpergewicht und Allgemeinbefinden ungestört.

5. Karoline Bierlinger, 13 J., von Wurmlingen. Seit 1 Jahr Hals dicker. Seit ¼ Jahr Zunahme der Anschwellung. Beide Seitenhälften der Schilddrüse sind vergrössert bis etwa Hühnereigrösse. Halsumfang 34 cm.

Schilddrüsenfütterung zuerst alle 2, später alle 8 Tage 5—10 g. Nach 8 Tagen Halsumfang 32 cm. Nach 4 Wochen Struma verschwunden, Halsumfang 31 cm. Körpergewicht unverändert. Allgemeinbefinden immer ungestört. Gesamtmenge der verbrauchten Schilddrüse 112 g.

6. Johann Rebmann, 15 J., von Schönaich. Seit 3 Jahren wird der Hals dicker, in letzter Zeit besteht Atemnot bei Körperbewegung. Voluminöse Struma der rechten Seitenhälfte von Faustgrösse, reicht vom Kieferwinkel bis zum Schlüsselbein, nach hinten erheblich hinter dem Kopfnickerrand. Die Geschwulst setzt sich aus mehreren durch Einschnürungen an der Oberfläche abgegrenzten Partien zusammen. Konsistenz teils weich, teils derber. Auch die linke Seitenhälfte und der Isthmus sind vergrössert. Beim Atmen besteht leichter Stridor. Lippen sind etwas cyanotisch. Halsumfang 42 cm.

Schilddrüsenfütterung alle 4 Tage 5—10 g. Nach 14 Tagen Halsumfang 38 cm, nach 5 Wochen Halsumfang 35 cm. Es sind nur noch 2 wallnussgrosse fluktuierende Knoten (Cysten) vorhanden. Körpergewicht unverändert. Allgemeinbefinden immer ungestört. Gesamtmenge der verbrauchten Schilddrüse 85 g.

7. Christian Marquardt, 23 J., von Gültstein. Seit 2 Jahren ist der Hals dicker, seit ¼ Jahr stärkere Zunahme der Anschwellung. Ziemlich voluminöse Struma, besonders an der linken Seite, von der Grösse einer Orange. Isthmus auch vergrössert, rechter Seitenlappen weniger. Konsistenz gleichmässig weich. Halsumfang 42 cm.

Schilddrüsenfütterung alle 3 Tage 5—10 g. Nach 4 Wochen Halsumfang 39 cm. Gesamtmenge der verbrauchten Schilddrüse 91 g.

8. Marie Lendemer, 23 J., von Wurmberg. Seit 10 Jahren Struma. Seit 3 Jahren stärkeres Wachstum und zunehmende Atembeschwerden bei Körperbewegung. Rechterseits besteht eine kinderfaustgrosse Struma von weicher Konsistenz. Linker Lappen gleichfalls vergrössert. Deutlicher Stridor bei Körperbewegung. Halsumfang 39 cm.

Schilddrüsenfütterung alle 2 Tage 5, 10—15 g. Nach 5 Wochen (Gesamtmenge der verbrauchten Schilddrüse 200 g) kein Erfolg. Körperge-

wicht um 1 kg vermindert. Allgemeinbefinden immer ungestört. Hierauf Exstirpation der rechten Seitenhälfte, welche sich als eine „Struma hyperplastica colloides“ erweist.

9. Christine Holzschuh, 24 J., von Hundersingen. Leidet seit dem 13. Lebensjahr an einer Struma. Nachdem dieselbe im 17. Jahr die Grösse zweier Mannsfäuste erreicht hatte, wurde wegen Atemnot die Exstirpation der rechten Seitenhälfte gemacht (1887). Seit 1 Jahr nimmt die linke Seitenhälfte beständig an Umfang zu.

Es besteht eine linksseitige Struma von Kindskopfgrösse, welche vom Zungenbein bis Schlüsselbein reicht. Konsistenz ziemlich weich. Halsumfang 46 cm.

Schilddrüsenfütterung alle 2 Tage 8—15 g. Nach 3 Wochen Halsumfang 43 cm. Körpergewicht unverändert. Allgemeinbefinden stets ungestört. Auf Wunsch entlassen. Gesamtmenge der verbrauchten Schilddrüse 152 g.

10. Karl Seeger, 27 J., aus Aich. Seit 14 Jahren besteht eine Struma, die ganz allmählich an Umfang zugenommen hat. An der linken Seite Struma über Mannsfaustgross, von glatter Oberfläche und weicher Konsistenz. Halsumfang 46 cm.

Schilddrüsenfütterung alle 2—3 Tage 4—10—15 g. Nach 14 Tagen (Gesamtmenge der verbrauchten Schilddrüse 47 g) kein Erfolg. Körpergewicht um 0,5 kg vermindert. Allgemeinbefinden ungestört. Die hierauf vorgenommene Strumektomie ergiebt eine hyperplastische follikuläre Struma mit sehr zahlreichen bis kirschgrossen Cysten.

11. Gottlieb Böckle, 40 J., von Herrenberg. Seit 6 Jahren zunehmende Anschwellung des Halses. Seit 1 Jahr Atembeschwerden bei Körperbewegung.

Rechterseits besteht eine halbkugelige Struma von der Grösse einer Kinderfaust und gleichmässig derber Konsistenz. Linker Seitenlappen und Isthmus gleichfalls vergrössert. Kehlkopf etwas nach links verdrängt. Halsumfang 49 cm.

Schilddrüsenfütterung alle 2—4 Tage 5—10 g. Nach 14 Tagen Halsumfang 46 cm. Auftreten von Vergiftungserscheinungen: Kopfweh, Appetitlosigkeit, Ueblichkeit, Pulsbeschleunigung (90 auf 120) ohne Temperatursteigerung. Körpergewicht nach 3 Wochen um 10 kg vermindert. Nach 4wöchentlichem Aussetzen der Behandlungen Schilddrüsenfütterung alle 8 Tage 5—10 g. Nach 4 Wochen Halsumfang 44 cm. Atembeschwerden ganz verschwunden. Der rechtsseitige Tumor ist ganz verschwunden und an seiner Stelle der kaum mehr vergrösserte weiche Schilddrüsenlappen zu fühlen. Kehlkopf nicht mehr dislociert. Der linke Seitenlappen ist noch vergrössert, derb, ziemlich unverändert.

12. Marie Zeller, 57 J., von Unterboihingen. Seit vielen Jahren leidet die Patientin an dickem Hals, seit 3 Jahren an Atembeschwerden bei

Körperbewegungen. Es finden sich mehrere Strumaknoten zu beiden Seiten und in der Mitte des Halses von Wallnuss- bis Apfelgrösse, teils weich, teils derb, gegeneinander verschieblich. Halsumfang 44 cm.

Schilddrüsenfütterung alle 2 Tage 10—15 g. Nach 14 Tagen kein Erfolg. Gesamtmenge der verbrauchten Schilddrüse 60 g.

Ich kann also bisher über 12 Fälle von Kröpfen berichten, welche mit Schilddrüsensaft behandelt sind. Von diesen sind neun Fälle geheilt oder gebessert, indem die Struma entweder ganz beseitigt oder erheblich verkleinert wurde; drei Fälle erwiesen sich als refractär. Eine grössere Anzahl von Fällen steht gegenwärtig noch in Behandlung, von denen mehrere der Heilung nahe sind.

Vollständig geheilt sind vier Fälle im Alter von 4 bis 12 Jahren. Die Schilddrüse fand sich hier in allen ihren Teilen vergrössert, der Umfang einer Seitenhälfte hatte etwa Hühnereigrösse erreicht. Dabei war zweimal starkes pulsatorisches Schwirren in der Struma zu fühlen, einmal bestanden Atembeschwerden mit hörbarem Stridor. Schon nach 8—14 Tagen liess sich eine auffällige Besserung constatieren: die Struma war bedeutend verkleinert, weich und schlaff, das Schwirren und der Stridor verschwunden. Nach vier Wochen war in allen Fällen die Struma ganz beseitigt, der Halsumfang um 2½, 3 und 5 cm vermindert.

In einem weiteren Falle, bei einem 14jährigen Knaben, wurde innerhalb 4 Wochen eine faustgrosse Struma soweit zur Rückbildung gebracht, dass der Halsumfang um 7 cm abgenommen hat. Was hierbei noch von besonderem Interesse ist: ein kleiner zurückgebliebener Rest besteht aus zwei nussgrossen Cysten. Es hatte sich also um eine cystisch-parenchymatöse Struma gehandelt, bei der nur der parenchymatöse Anteil sich zurückgebildet hat.

In einem weiteren Falle, bei einem 40jährigen Manne, bestand seit sechs Jahren eine rechtsseitige kleinfaustgrosse Struma mit Verdrängung der Trachea und zunehmenden Atembeschwerden. Nach vier Wochen war die Struma verschwunden, der rechte Schilddrüsenlappen von normaler Grösse und Consistenz, der Halsumfang um 5 cm verkleinert, die Atmung ganz frei; an der linken Seite besteht noch eine hühnereigrosse Struma fort.

Endlich wurde in drei Fällen je eine Struma von etwa Orangengrösse um 3—4 cm Halsumfang verkleinert, jedoch hat die Behandlung aus äusseren Gründen nur drei Wochen gedauert.

Diesen neun Fällen mit positivem Erfolg stehen drei mit negativem gegenüber. Die Patienten standen im Alter von 23 bis

57 Jahren und litten an apfel- bis faustgrossen Strumen mit leichten Atembeschwerden. Die Behandlung wurde einmal fünf Wochen, zweimal nur 14 Tage ohne jeden Erfolg durchgeführt. Nachdem nachträglich die Strumektomie vorgenommen war, fanden sich hyperplastische Strumen, das eine mal mit reichlichen kleinen, bis kirschgrossen Cysten, das andere mal mit vorgeschrittener colloider Degeneration.

Von üblen Nebenwirkungen der Schilddrüsenfütterung sind nur in einem Falle Vergiftungserscheinungen beobachtet worden: Bei einem 40jährigen Manne traten nach 14tägiger Fütterung mit insgesamt 46 g Schilddrüse, Kopfschmerzen, Uebelkeit, Appetitlosigkeit, Pulsbeschleunigung (ohne Temperatursteigerung) und Abnahme des Körpergewichts um 10 kg auf, Erscheinungen, welche nach dem Aussetzen der Behandlung rasch wieder zurückgiengen. Bei allen anderen Patienten blieb das Allgemeinbefinden ganz ungestört, trotzdem die verabreichte Dosis meist grösser war. Nur eine geringe Abnahme des Körpergewichts um 0,5 bis 1,0 kg wurde noch viermal beobachtet, wiederum zumeist bei solchen, die nicht die grössten Mengen genossen hatten.

Im ganzen schwankte die innerhalb zwei bis fünf Wochen dargereichte Menge von Schilddrüse zwischen 40 und 200 g. Um sich vor üblen Nebenwirkungen zu schützen, dürfte es sich empfehlen, bei Erwachsenen alle 8—14 Tage nicht mehr als 10 g, bei Kindern nicht mehr als 5 g zu reichen. —

Aus den mitgeteilten Thatsachen ziehe ich den Schluss, dass die Schildrüsenfütterung auf manche Strumen eine specifische Wirkung ausübt und deren rasche Verkleinerung oder vollständige Beseitigung bewirkt. Der Erfolg ist am sichersten bei Kropfkranken im kindlichen und jugendlichen Alter und beginnt gewöhnlich schon nach ein bis zwei Dosen sich einzustellen[1]).

Zur Bestätigung hierfür dient eine kürzlich erschienene Mitteilung von Reinhold[2]) aus der psychiatrischen Klinik in Freiburg, in welcher Versuche mit Schilddrüsenfütterung bei kropf-

1) Anmerkung während der Korrektur: Auch unter den seither behandelten zahlreichen Fällen ist bei Kropfkranken in den zwei ersten Decennien der Erfolg äusserst frappant gewesen, während er bei Erwachsenen und lange bestehenden Strumen meist nicht vollständig ist oder ganz ausbleibt.

2) Münchener med. Wochenschr. 1894. Nr. 31.

leidenden Geisteskranken angestellt wurden, um die psychopathischen Vorgänge zu beeinflussen. An Stelle dieser letzteren Wirkung wurde in fünf Fällen ein beinahe vollständiges Schwinden der Strumen beobachtet, indem der Halsumfang um 1—4 cm abnahm.

Immerhin ist die Zahl unserer Beobachtungen noch viel zu klein, um bindende Schlüsse zu gestatten. Wir wissen vor allem noch nicht, welche Formen von Strumen dieser Therapie zugänglich sind, welche nicht. Vorläufig lässt sich nur so viel sagen, dass jedenfalls die relativ frischen Strumen jugendlicher Individuen die günstigsten Aussichten bieten[1]) und dass wohl die einfachen hyperplastischen Formen geeigneter sind als diejenigen mit vorgeschrittener colloider Degeneration, während die Cysten gar nicht beeinflusst werden. Wir wissen aber auch noch nicht, wie es mit der Frage etwaiger Recidive steht. Und noch ganz im Dunkeln liegt die Wirkungsweise des Mittels, die jetzt bei seiner Anwendung an übrigens gesunden Menschen eher geprüft werden kann.

Wenn ich trotz solcher Lücken schon jetzt mit dieser Mitteilung hervortrete, so geschieht es, um zu ausgedehnteren Versuchen in dieser interessanten und wichtigen Frage, welche eine weitere Ausdehnung der modernen „Gewebssafttherapie" bedeutet, anzuregen. Diese werden über die Tragweite der neuen Beobachtungen zu entscheiden haben — im Verhältnis zu den seltenen Myxödemfällen ist jedenfalls der Wirkungskreis der Schilddrüsenfütterung bei der Behandlnng der Strumen ein unendlich viel weiterer und daher praktisch wichtigerer.

202/9

2 · 1907

41 C/368

3 2044 103 042 784